This is a digital copy of a book that was preserved for generations on library shelves before it was carefully scanned by Google as part of a project to make the world's books discoverable online.

It has survived long enough for the copyright to expire and the book to enter the public domain. A public domain book is one that was never subject to copyright or whose legal copyright term has expired. Whether a book is in the public domain may vary country to country. Public domain books are our gateways to the past, representing a wealth of history, culture and knowledge that's often difficult to discover.

Marks, notations and other marginalia present in the original volume will appear in this file - a reminder of this book's long journey from the publisher to a library and finally to you.

Usage guidelines

Google is proud to partner with libraries to digitize public domain materials and make them widely accessible. Public domain books belong to the public and we are merely their custodians. Nevertheless, this work is expensive, so in order to keep providing this resource, we have taken steps to prevent abuse by commercial parties, including placing technical restrictions on automated querying.

We also ask that you:

+ *Make non-commercial use of the files* We designed Google Book Search for use by individuals, and we request that you use these files for personal, non-commercial purposes.

+ *Refrain from automated querying* Do not send automated queries of any sort to Google's system: If you are conducting research on machine translation, optical character recognition or other areas where access to a large amount of text is helpful, please contact us. We encourage the use of public domain materials for these purposes and may be able to help.

+ *Maintain attribution* The Google "watermark" you see on each file is essential for informing people about this project and helping them find additional materials through Google Book Search. Please do not remove it.

+ *Keep it legal* Whatever your use, remember that you are responsible for ensuring that what you are doing is legal. Do not assume that just because we believe a book is in the public domain for users in the United States, that the work is also in the public domain for users in other countries. Whether a book is still in copyright varies from country to country, and we can't offer guidance on whether any specific use of any specific book is allowed. Please do not assume that a book's appearance in Google Book Search means it can be used in any manner anywhere in the world. Copyright infringement liability can be quite severe.

About Google Book Search

Google's mission is to organize the world's information and to make it universally accessible and useful. Google Book Search helps readers discover the world's books while helping authors and publishers reach new audiences. You can search through the full text of this book on the web at `http://books.google.com/`

Über dieses Buch

Dies ist ein digitales Exemplar eines Buches, das seit Generationen in den Regalen der Bibliotheken aufbewahrt wurde, bevor es von Google im Rahmen eines Projekts, mit dem die Bücher dieser Welt online verfügbar gemacht werden sollen, sorgfältig gescannt wurde.

Das Buch hat das Urheberrecht überdauert und kann nun öffentlich zugänglich gemacht werden. Ein öffentlich zugängliches Buch ist ein Buch, das niemals Urheberrechten unterlag oder bei dem die Schutzfrist des Urheberrechts abgelaufen ist. Ob ein Buch öffentlich zugänglich ist, kann von Land zu Land unterschiedlich sein. Öffentlich zugängliche Bücher sind unser Tor zur Vergangenheit und stellen ein geschichtliches, kulturelles und wissenschaftliches Vermögen dar, das häufig nur schwierig zu entdecken ist.

Gebrauchsspuren, Anmerkungen und andere Randbemerkungen, die im Originalband enthalten sind, finden sich auch in dieser Datei – eine Erinnerung an die lange Reise, die das Buch vom Verleger zu einer Bibliothek und weiter zu Ihnen hinter sich gebracht hat.

Nutzungsrichtlinien

Google ist stolz, mit Bibliotheken in partnerschaftlicher Zusammenarbeit öffentlich zugängliches Material zu digitalisieren und einer breiten Masse zugänglich zu machen. Öffentlich zugängliche Bücher gehören der Öffentlichkeit, und wir sind nur ihre Hüter. Nichtsdestotrotz ist diese Arbeit kostspielig. Um diese Ressource weiterhin zur Verfügung stellen zu können, haben wir Schritte unternommen, um den Missbrauch durch kommerzielle Parteien zu verhindern. Dazu gehören technische Einschränkungen für automatisierte Abfragen.

Wir bitten Sie um Einhaltung folgender Richtlinien:

+ *Nutzung der Dateien zu nichtkommerziellen Zwecken* Wir haben Google Buchsuche für Endanwender konzipiert und möchten, dass Sie diese Dateien nur für persönliche, nichtkommerzielle Zwecke verwenden.

+ *Keine automatisierten Abfragen* Senden Sie keine automatisierten Abfragen irgendwelcher Art an das Google-System. Wenn Sie Recherchen über maschinelle Übersetzung, optische Zeichenerkennung oder andere Bereiche durchführen, in denen der Zugang zu Text in großen Mengen nützlich ist, wenden Sie sich bitte an uns. Wir fördern die Nutzung des öffentlich zugänglichen Materials für diese Zwecke und können Ihnen unter Umständen helfen.

+ *Beibehaltung von Google-Markenelementen* Das "Wasserzeichen" von Google, das Sie in jeder Datei finden, ist wichtig zur Information über dieses Projekt und hilft den Anwendern weiteres Material über Google Buchsuche zu finden. Bitte entfernen Sie das Wasserzeichen nicht.

+ *Bewegen Sie sich innerhalb der Legalität* Unabhängig von Ihrem Verwendungszweck müssen Sie sich Ihrer Verantwortung bewusst sein, sicherzustellen, dass Ihre Nutzung legal ist. Gehen Sie nicht davon aus, dass ein Buch, das nach unserem Dafürhalten für Nutzer in den USA öffentlich zugänglich ist, auch für Nutzer in anderen Ländern öffentlich zugänglich ist. Ob ein Buch noch dem Urheberrecht unterliegt, ist von Land zu Land verschieden. Wir können keine Beratung leisten, ob eine bestimmte Nutzung eines bestimmten Buches gesetzlich zulässig ist. Gehen Sie nicht davon aus, dass das Erscheinen eines Buchs in Google Buchsuche bedeutet, dass es in jeder Form und überall auf der Welt verwendet werden kann. Eine Urheberrechtsverletzung kann schwerwiegende Folgen haben.

Über Google Buchsuche

Das Ziel von Google besteht darin, die weltweiten Informationen zu organisieren und allgemein nutzbar und zugänglich zu machen. Google Buchsuche hilft Lesern dabei, die Bücher dieser Welt zu entdecken, und unterstützt Autoren und Verleger dabei, neue Zielgruppen zu erreichen. Den gesamten Buchtext können Sie im Internet unter `http://books.google.com` durchsuchen.

BIBLIOTHECA · BOSTONIENSIS · MEDICINAE
SERVAT · ET · DOCET
FVNDATA
MDCCLXX
EX DONO

Fortschritte

auf dem Gebiete der

Röntgenstrahlen

Unter Mitwirkung von

Geh. Med.-Rat Prof. Dr. v. **Bramann** in Halle, Prof. Dr. v. **Bruns** in Tübingen, Geh. Med.-Rat Prof. Dr. **Curschmann** in Leipzig, Geh. Med.-Rat Prof. Dr. **Czerny** in Heidelberg, Prof. Dr. **Deycke** in Constantinopel, Prof. Dr. **Forster** in Bern, Dr. **Gocht** in Halle, Prof. Dr. **Grunmach** in Berlin, Prof. Dr. **Henschen** in Upsala, Geh. Med.-Rat Prof. Dr. **Hoffa** in Berlin, Privatdozent Dr. **Holzknecht** in Wien, Dr. **Immelmann** in Berlin, Prof. Dr. **Kölliker** in Leipzig, Prof. Dr. **Krause** in Berlin, Oberarzt Dr. **Kümmell** in Hamburg, Stabsarzt a. D. **Lambertz** in Berlin, Oberarzt Dr. **Carl Lauenstein** in Hamburg, Prof. Dr. **Lenhartz** in Hamburg, Prof. Dr. **Lennander** in Upsala, Prof. Dr. **Oberst** in Halle, Geh. Med.-Rat Prof. Dr. **Riedel** in Jena, Prof. Dr. **H. Rieder** in München, Prof. Dr. **Rumpf** in Bonn, Generalarzt Dr. **Schjerning** in Berlin, Prof. Dr. **E. Schiff** in Wien, Prof. Dr. **F. Schultze** in Bonn, Oberarzt Dr. **Sick** in Hamburg, Geh. Reg.-Rat Prof. Dr. **Slaby** in Charlottenburg, Generalarzt Dr. **Stechow** in Hannover, Prof. Dr. **Tillmanns** in Leipzig, Prof. Dr. **Voller** in Hamburg, u. Dr. **Walter** in Hamburg

herausgegeben von

Dr. med. Albers-Schönberg

THE FRANCIS A. COUNTWAY
LIBRARY OF MEDICINE
BOSTON, MA

NOV 01 2003

Siebenter Band

Hamburg

Lucas Gräfe & Sillem
(Edmund Sillem)

1903—1904



Alle Rechte vorbehalten.

Inhalt.

Seite

Rieder, H., Zur Diagnose der chronischen Lungentuberkulose durch das radiologische Verfahren (Tafel I—IV) 1
de la Camp, Zur Differentialdiagnose von Pneumothorax und grossen Cavernen (Tafel V, Fig. 1 u. 2) 21
Wittek, Zur Technik der Röntgenphotographie (Lendenwirbel, Blasensteine (Tafel V, Fig. 3 u. 4) 26
Eppinger, Zur Radiographie der Nierensteine (Tafel V, Fig. 5 u. 6) 28
Bermbach, Ein neuer Apparat zur Lokalisation von Fremdkörpern 33
Schmidt, H. E., Ein Kryptoskiaskop mit Hand- und Gesichtsschutz 38
Simmonds, M., Über Spondylitis deformans und ankylosierende Spondylitis (Tafel VI u. VII) . . 51
Fraenkel, Eug., Über chronische ankylosierende Wirbelsäulenversteifung (Tafel VIII u. IX) . . . 62
Walter, B., Elektrische Durchbohrungsversuche 90
Wagner, H, Ein Beitrag zur Kenntnis der Brachydaktylie (Tafel X, Fig. 2) 94
Bade, P., Betrug durch röntgenographische Untersuchung festgestellt (Tafel X, Fig. 1) 98
Eijkman, P. H., Der Processus Styloideus (Tafel X, Fig. 3) 100
Eijkman, P. H., Ein Fall von Kniegelenksankylose (Tafel X, Fig. 4 u. 5) 101
Holzknecht, G., Eine den besonderen Zwecken der therapeutischen Bestrahlung angepasste Röntgenröhre 101
Hahn, R., Ein kasuistischer Beitrag zur Behandlung bösartiger Neubildungen mit Röntgenstrahlen 102
Walter, B., Über die Färbungen stark gebrauchter Röntgenröhren 115
Köhler, A., Zur Röntgendiagnostik der intrathoracischen Tumoren (Tafel XI) 120
Köhler, A., Zur röntgenoskopischen Diagnostik der Pleuritis adhaesiva. 123
Brohl, Eine Graviditas tubaria und ein Os penis im Röntgenbilde (Tafel XII, Fig. 3 u. 4) . . . 125
Sjögren, T., Ein Fall von extrauteriner Gravidität, diagnostiziert durch Röntgenographie 128
Eijkman, P. H., Die Bewegung der Halsorgane (Tafel XIII) 130
Schiff, E., Ein mit der Dermolampe behandelter und geheilter Fall von Lupus vulgaris 131
Bade, P., Ein Gestell zum Aufbewahren der Röhren 133
Lossen, K., Eine neue Brille zur Stereoskopie grosser Bilder 134
Exner, E., Eine neue Hängeblende mit Röntgenröhre 135
Albers-Schönberg, Technische Neuerungen (Tafel XII, Fig. 2) 137
Moritz, F., Über Tiefenbestimmungen mittels des Orthodiagraphen und deren Verwendung, um etwaige Verkürzungen bei der Orthodiagraphie des Herzens zu ermitteln 169
Perthes, G., Radiographischer Nachweis und operative Entfernung einer Messerklinge nach siebenundzwanzigjährigem Verweilen im Wirbelkanal, nebst Mitteilung einer radiographischen Methode zur Beurteilung der relativen Lage eines Fremdkörpers (Tafel XVIII, Fig. 1 u. 2) 177
Ranzi, E., Ein Fall von doppelseitiger (congenitaler) Schulterluxation nach rückwärts (Tafel XVIII, Fig. 3 u. 4) 183
Beck, C., Über das Korrekturverfahren bei schlecht verheilten Knochenbrüchen (Tafel XIX) . . . 186
Matthias, Fr., Über ein einfaches Mittel zur direkten Betrachtung stereoskopischer Röntgenaufnahmen 189
Leonard, Ch. L., The Technic of the Rœntgen ray. (Calculus diagnosis) 192
Eijkman, L. P. H., Radiographie des Kehlkopfes (Tafel A, B, XIV, XV, XVI, XVII, XVIII, Fig. 5 u. 6, XXIV u. XXV) 196 310
Fraenkel, Eug, Untersuchungen über die Moeller-Barlowsche Krankheit (Tafel XXIII, XXVI, XXVII u. XXVIII) 231. 291
Stuertz, Zur Diagnose der Pleuraadhäsionen an Pericard und Zwerchfell (Tafel XX u. XXI, Fig. 1) 265
Hochheim, K., Ein Fall von Brachydaktylie an allen Extremitäten (Tafel XXII, Fig. 1—3) . . . 273
Sträter, Gehirnabscess im Röntgenbild (Tafel XXI, Fig. 2) 276
Eijkman, P. H., Die Bewegung der Halsorgane beim Anstrengen (Tafel XXI, Fig. 3 u. 3a) . . . 280
Stein, A., Zur Technik der Röntgenphotographie der Harnsteine (Tafel XXII, Fig. 4) 282

Seite

Sträter, Apparat zur Feststellung des Kopfes und der Gliedmassen 318
Seldin, M., Über die Wirkung der Röntgen- und Radiumstrahlen auf innere Organe und den Gesamtorganismus der Tiere 322
Rosenthal, F., Grosse und kleine Röntgenapparate 339
Kienböck, R., Der gegenwärtige Stand der Radiotherapie 343

Aus der Fabrikation 283
Correspondenzen 105. 150. 206. 347
Bücherbesprechungen 106. 153. 209. 285. 347
Vereine und Kongresse 40. 111. 155. 210. 286. 347
Journallitteratur 46. 112. 159. 220. 287. 349

Tafel A, B, I—XXVIII.

Namenregister.

(Die Ziffern verweisen auf die Seiten; ein * bedeutet Originalartikel.)

Albers-Schönberg 1. 27. 30. 31. 100. 105. 109. 111. 118. 136. *137. 152. 158. 161. 162. 182. 190. 209. 211. 219. 222. 223. 277. 283. 319. 321. 323. 326. 327. 330. — van Allen 49. — Allgem. Elektr.-Ges. 211. — Angerer 34. — Anschütz 63. 67. 75. 76. 83. 85. — Apolant 289. — Appel 273. 276. — Arning 45. — Arcarisi 229. — Aschkinass 155. — Autong 168.

Bach 112. — Bade 1. 26. *98. *133. *150. 208. — Baginsky 292. 293. 301. — Ball 114. — Balthasar 168. Bang 132. — Bardeleben 88. — Bardenheuer 183. 185. 211. — Barlow 292. 297. 298. 299. 300. 301. 303. 308. 309. — Barthelèmy 324. — Bashford 50. — Battan 228. — Bauer 3. — Bäumler 83. — Bazzi-Bianchi 212. — Bechterew 51. 62. 63. 64. 67. 70. 73. 75. 76. 77. 89. — Beck *186. 325. 353. — Béclère 1. 121. 209. 210. 219. — Beneke 51. 88. 89. — Béquèrel 334. — Berdach 224. — Berde 167. — v. Bergmann 105. 155. 286. — Begonié 209. — Berguet 85. — Bermbach *33. — Bertin-Sans 209. — Bevau 219. 220. 229. — Blad 212. — Blancke 222. — Bloch 334. — Boggs 347. — Bohm 334. — Boinon 1. — Bordier 209. — Bosse 352. — Bouchacourt 209. — Bouchard 168. 209. 345. — Bowen 112. — v. Bramann 183. 185. — Breyer 135. — Broca 209. — Brohl *125. 165. 208. — Brook 50. 114. — Bronson 112. — Brown 353. — v. Bruns 164. 183. — Brunel 35. — Buch 212. — Buka 34. — Burns 160.

de la **C**amp *21. 159. 164. 211. 214. 287. — Cannon 167. — Caspary 155. 335. — Cassel 304. 305. — Chanoy 226. — Chiari 157. — Chrysospathes 162. — Clark 324. — Cleaves 166. — Clumsky 35. — Cluzet 209. — Codman 114. — Coley 48. 50. 219. 354. — Colin 1. — Comas 219. — Contremoulins 35. — Coomes 167. — Costa 50. 219. — Cowl 105. 106. 114. 142. — Courtin 165. — v. Criegern 122. 212. — Curie 117. 334. — Curschmann 213. — Czrellitzer 155. 335.

Damianos 46. — Darrier 324. — Daulos 334. — Davidson 35. — Delbet 168. — Delorme 183. 185. — Dennis 35. — Despeignes 324. — Dessauer 109. 110. 152. 153. 161. 208. 220. 223. 288. — Dieterich 165. — Dore 114. — Domeny 352. — Donath 108. — Dorn 147. — Doumer 41. — Dreyer 221. — Dühring 112. — Duplay 183. — Duval 183.

Eberlein 105. — van Eek 212. — Ehrmann 44. 45. 217. 218. — Eijkman *100. *101. *130. 160. 324. — Eijkman, L. P. H. *196. *310. — Eijkman, P. H. 197. *280. 310. — Einhorn 350. — v. Eiselsberg 183. — Elektrotechn. Laborat. Aschaffenburg 211. — Elsta 289. — Engelhardt 165. — Engman 112. — Eppinger *28. 282. — Erasmus 211. — Eve 183. 185. — Exner 34. 35. *135. 218. 224. 347. 352.

Faber 209. — Fagge 60. — Faulhaber 161. — Feddersen 120. — Finckh 183. 185. — Finsen 42. 46. 131. 132. 350. — Flechsig 178. — Ford 219. — Foveau de Courmelles 132. — Fox 49. — Fraenkel, Eug. *62. *231. *291. — Frank 126. — v. Franke-Hochwarts 184. — Freiberg 228. — Freund 158. 216. 218. 225. 322. 323. 324. 325. 343. 344. 347. — Frieben 154. 327. — Friedberger 335. — Friedrich 211. — Fryett 228. — Fuchs 157. — Fuhr 183. 185. — Fujimara 127. — Fürst 301. 303.

Gagnière 209. — Gaillard 183. — Gabazzi 34. — Gamlen 166. — Ganney 166. — Gascard 35. — Gegenbaur 100. — Genoud 132. — Gerhardt 24. — Gersuny 215. 217. — Gibson 347. — Giesel 163. — Gieson 67. — Glaser 60. 64. — Glück 44. 45. — Gocht 119. 152. 319. 322. 325. 343. — Goldammer 47. — Görl 220. — Greeff 289. — Green 50. 114. 166. 227. — Grön 113. — Grossmann 216. 226. —

Grote 212. — Grunmach 152. 212. 288. 325. — Grünfeld 216. — Guerin 183. — Guilleminot 35. 209. — Günther 153. — Gussenbauer 184. — Guttmann 156.

v. Hacker 26. — Haga 127. — Haglund 153. — Hahn, R. *102. 163. 323. — Haim 113. — Halberstädter 221. — Halkin 334. — Hall-Edwards 47. 48. 50. 113. 166. 167. — Hamilton 49. — Hammond 183. 185. — Hardway 112. — Harrison 35. 49. — Hartogh 306. — Hartzell 112 — Heeve 49. — Hedley 34. — Heine 350. — Heinecke 161. 287. 327. 328. 329. — Helbing 112. — Heiligenthal 64. 76. — Helmbold 287. — Helmholtz 190. 192. — Henle 202. — Herxheimer 122. — Heubner 231. 245. 291. 292. 293. 294. 295. 298. 300. 301. 303. 309. — Hildebrand 1. — Hirsch 112. 211. — Hirschmann, W. A. 161. 211. — Hirschsprung 291. 292. 293. 294. 301. 302. — Hochheim *273. — Hödelmoser 44. 45. — Hoffa 185. 211. — Hoffmann, Aug. 34. 76. 212. 335. — Hoffmann, J. 212. — v. Hoffmann 212. 213. — Hofman (Graz) 211. — Hofmeister 172. — Holländer 211. — Holzknecht 1. 25 44. 45. *101. 116. 119. 122. 135. 148. 150. 157. 158. 162. 163. 165. 210. 214. 216. 217. 218. 269. 277. 323. 334. 335. 343. 344. 352. — Honsell 165. — Hopkins 219. — Hoppe-Seyler 163. 164. — Hornung 47. 212. — Hugel 221.

Imbert 209. — Immelmann 1. 41. 105. 211. 287. — Israel 287.

Jacob 354. — Jacobsen 46. — Jacobson 161. — Jacobsthal 264. — Jamieson 345. — Jellinek 41. — Jensen 42. — Jesimen 288. — Jesionek 161. 221. — Joachimsthal 211. 214. 275. 276. — Jodlbauer 161. — Johnson 167. 325. — Jutassy 326.

Kaiser 216. — Kassabian 347. — Katzenstein 212. — Kauenbusch 214. — Haufmann 127. 165. — Kelsch 1. — Kienböck 38. 45. 46. 135. 165. 207. 215. 217. 225. 325. 329. *343. 351. — Kissling 83. — Kjeldsen 132. — Klaussner 275. — Klien 178. — Koberer 44. — Kohl, Max 39. 211. — Köhler, A. *120. *123. 160. — Koller 216. — König 127. — König (Altona) 211. — Knox 183. — Kraft 150. 151. 152. 153. 161. — Kraus 213. 348. — Krause & Co. 211. — Kretschmar 211. — Krogius 113. — Kronecker 156. — Krönig 211. — Krönlein 183. 185. 186. — Krösing 215. — Krüss 134. — Kümmel 97. 274. 275. — Kümmell 67. 78. 111. 151. 153. 155. 322. — Küster 183.

Lagorski 183. 186. — Lagrange 280. — Lambertz 34. — Landgraf 156. — Landois 312. — Lassar 40. 154. 155. 211. 286. — Lauenstein, C. 58. — Leboucq 274. — Leduc 209. — Le Fort 153. — Lehndorff 304. 305. 306. 309. — Lemoine 41. — Lenhartz 310. — Le Noir 209. — Leonard *192. 219. — Léri 60. — Lesser 155. — Lessing 112. — Lester 230. — Levy-Dorn 1. 34. 46. 121. 156. 162. 269. — Dr. Max Levy 211. — Lexer 156. 209 210. 211. — Leyden 89. — Lion 323. — Lodge 228. — Loison 168. — London 289. 335. — Lorenz 28. 114. — Lossen *134. 192. 290. — Lortet 132. — Ludloff 40. — Lyle 227.

Magnus-Levy 63. 67. 70. 75. 76. 85. — Mannoury 209. — Marchand 180. — Marie 51. 60. 62. 63. 64. 71. 73. 75. 76. 77. 89. 209. — Marshall 127. — Marwedel 276. — Massey 167. — Matthias *189. — Matzenauer 157. — Meek 49. — Mellin 113. — Mennig 183. 186. — Menzer 284. — Mergier 35. — Merk 218. 219. — Merkel 127. — Mertens 288. — Metzner 211. — Meyer 350. — Meyer, Eduard 293. — Milchelson 222. — Miethe 155. — Mignon 209. — Milian 60. 63. — Möller 301. — Momburg 165. — Monod 163. — Montgomery 112. — Morgan 166. — Moritz 109. *169. 212. 213. 266. 268. 272. — Morris 114. — Morton 48. 49. 50. 167. — Moser 350. — Mosetig 357. — Müller 3. — Müller, C. H. F. 102. 117. 118. 211. 344.

Nägeli 235. 264. 297. 301. — Nauwerck 294. 297. 299. 300. 301. 302. 303. 305. 307. 232. 235. 242. 246. 248. 264. — Neesen 347. — Neisser 44. 45. 221. 334. — Neumann 157. — Neustadt 123. — Newcomet 48. — Nobel 156. — Nonne 73. — Nott 227.

Oberst 78. — Östreich 211. — Oppenheim 225. — Oppenheimer 277. — Opitz 214. — Otto *283. — Oudin 209. 324. 343. — d'Outrepont 183.

Pal 212. — Pancoast 48. — Park 114. — Pasche 154. — Pässler 214. — Payr 31. — Pearson 166. — Perthes 40. 102. *177. 211. 214. 289. 349. 353. — Peygniez 180. — Pfahler 228. 325. — Pfaundler 33. — Pfeiffer 335. 336. — Pfitzner 275. — Pick 45. — Piffard 50. — Pirogoff 153. — Polyphos 211. — Poncet 168. — Pribram 63. 84. 89. — Price 354. — Prio 219. — Pusey 111. 167. 343.

Ranzi *183. — Redus 183. — Reichmann 212. — Reiniger, Gebbert & Schall 27. 40. 136. 211. — Remy 35. — Reuter 60. 64. 82. — Reye 66. — Reymond 226. — Ribaut 209. — Richter 183. 186. — Rieder, H. *1. 42. 105. 111. 122. 148. 275. 323. — Riehl 41. 157. 217. 224. 226. 348. — Roberts 183. 185. 186. — Robinson 49. 158. — Rokitansky 52. 88. — Rollins 49. — Röntgen 105. — Rosenbach 21. 24. — Rosenfeld 26. — Rosenthal 34. 111. *339. — Roth 220. — Roughton 274. 275. — Ruault 209. — Ruhmer 154. — Rumpel 88. 310. — Runeberg 212. — Ruping 183. — Rusch 349. — Rutherford 289.

Saake 289. — Sagnac 209. — Salin 128. — Samter 211. — Sanitas Elektr.-Ges. 132. 211. — Schafer 287. — Schär 285. — Scheier 209. — Schein 46. — Schjerning 34. — Schiff *131. 153. 217. 322. 323. 347.

— Schiele 221. — Schlager 223. — Schlesinger 60. 76. 79. 185. 186. 286. — Schlösser, J. G. 192. — Schmalfuss 99. — Schmidt 224. 288. — Schmidt, G. 222. 285. — Schmidt, H. E. *38. — Schmorl 235. 264. 298. 300. 301. 305. 307. 308. — Schödel 232. 235. 242. 246. 264. 294. 297. 299. 300. 301. 303. 305. 307. 308. — Scholtz 38. 163. 323. 324. 325. 326. 334. 335. 336. 350. — Schott 213. — Schreiber 348. — v. Schrötter 213. — Schulz 225. — Schuler 165. — Schüller, A. 158. 218. — Schürmayer 35. 154. — Schütz 310. — Schwarz 163. 164. 326. 335. — Scudder 183. 185. 186. — Sechehaye 35. — R. Seifert & Co. 119. — Seldin *322. — Senator 295. 296. — Sequeira 325. — Shepherd 112. — Sick 71. 154. 306. 310. — Siemens & Halske 108. 137. 138. 211. — Sjögren 113. *128. — Simmonds *51. 127. — Simon 109. — Sinapius 325. — Sivèn 55. 60. 64. 77. 82. 85. — Stechow 106. 319. — Stein 223. *282. — Steinwand 353. — Stelwagen 111. — Stembs 325. — Sternberg 94. 96. 97. 98. 273. 275. — Steyrer 33. — Stolze 34. — Stover 347. — Sträter 211. *276. *318. — Strätter 38. — Strauss 269. — Strebel 42. 43. 221. 222. 289. — Stricker 156. — Strümpell 51. 62. 63. 64. 71. 73. 75. 76. 82. 89. — Stuertz 156. *265. — Skinner 48. — Smith (Berlin) 114. 183. 212. 213. 214. — Snow 49. — Sokolow 325. — Spiegler 44. 348. — Sword 166.

Tappeiner 161. 221. 288. — Targowla 185. 186. — Thierfelder 164. — Thomé 127. — Tobias 155. — Tobold 47. — Török 46. — Tonsey 227. — Trendelenburg 78. 179. — Treplin 40. — Tridon 168. — Tuffier 226. — Turban 213.

Uhtboff 147. — Ullmann 41. 157. 222. — Unna 105.

Varenhorst 47. — van der Veer 220. — Villard 116. 209. — Vogel 222. — Vogt 183. 186. — Vollbrecht 47. 351. — Voller 30. 215. — Voltohm-Ges. 109. — Voltz 351.

Wagner *94. 180. 210. 351. — v. Waltenhofen 91. — Walter 30. *90. 109. 110. *115. 134. 135. 148. *150. 152. 153. 161. 190. 192. — Weber 289. — Weidenfeld 45. — Weigert 85. — Wehnelt 221. — Weil 157. — Weinberger 111. 122. — Weintraud 120. 123. — Weiss (Paris) 209. — Wendt, H. 134. — Wenzel 85. 86. 89. — Wertheim-Salomonson 207. — White 172. 183. 186. — Wienfield 49. — Wiesner 223. 288. — Wild 228. — Wildt 34. — Willard 48. — Willbraud 147. — Williams 1. 112. 354. — Wills 49. — Winkler 157. — Wittek *26. 31. 126. 282. — Wolff 46. 156.

Zadeck 269. — Ziegler 82. 85. 297. — Ziemssen 122.

Sachregister.

(Die Ziffern verweisen auf die Seiten.)

Therapie und pathologische Anatomie.

Acne vulgaris, Therapie 46. — Acne rosacea 346. — Alopecia areata 157. 345. — Alveolarpyorrhoe 354. — Angiome, Therapie 286. — Atrophie der Haut 348. — Blautärbung der Haut nach Bestrahlung 348. — Cancroid 154. 156. — Canities 157. — Canities circumscripta 345. — Carbunceltherapie 50. — Carcinom 285. 346. — Carcinombehandlung mit Radium 45. 352. — Carcinom der Wange 347. — Carcinomtherapie 40. 41. 48. 49. 50. 114. 164. 211. 213. 218. 224. 226. 227. 228. 229. 230. — Comedones 346. — Condyloma 346. — Dermatitis 113. — Dermolampe 131. — Epithelioma 346. — Epitheliombehandlung mit Radium 45. — Epitheliom der Orbita, Therapie 47. — Favustherapie 44. — Fibrosarcom 47. — Finsentherapie 287. — Folliculitis 345. — Franklinisation 157. — Frühreaktion 288. — Fussgeschwulst, Therapie 165. — Gelenkkontrakturenbehandlung 350. — Gichtbehandlung 350. — Gonorrhoetherapie 165. — Gumma 346. — Haut, gesunde, Bestrahlung derselben mit Radium 349. — Hautkrankheiten 160. — Hautveränderungen nach R.-Bestrahlung 225. — Hypertrichosis 345. 346. — Kathodenstrahlen, Therapeutische Anwendung 289. — Knochensarcom 112. — Knochentuberkulose, Therapie 216. — Lepra 45. — Lepraknoten 346. — Leukaemie, Therapie 288. — Lichen ruber 346. — Lichtbehandlung 354. — Licht, konzentriertes 350. — Lichttherapie 42. 43. — Lichttherapie Dreyer 221. — Lupus 156. 167. 288. 346. — Lupustherapie 49. 114. 213. 216. 221. 228. 354. — Lupus vulgaris 131. — Mäusecarcinom, Radiumtherapie 289. — Mycosis favosa 345. — Mycosis fungoides 346. 347. — Mycosis tonsurans 345. — Peritonitis tuberculosa, Therapie 288. — Prurigo 346. — Pruritus 346. — Pseudoleukaemiebehandlung 353. — Psoriasis 346. — Psoriasis vulgaris 157. — Radiumbehandlung 350. — Radium, Hautwirkung 349. — Radiumtherapie 45. 163. 218. 222. 224. 286. 350. — Röntgendermatitis der Arzte 105. — Röntgentherapie 153. — Röntgentherapie Holzknecht 210. — Röntgenverbrennung 217. — Röntgenverbrennung, gesetzlicher Standpunkt 353. — Röntgenulcera 288. — Röntgenulcus, malignes 166. — Sarcom 163. 346. — Sarcom d.

Haut, multipel. haemorrhag. 348. — Sarcomtherapie 162. 215. 216. 218. 288. 354. — Sarcomtherapie mit Radium 352. — Schädeluntersuchungen 218. — Schädigungen durch R.-Strahlen 217. — Scrophuloderma 346. — Streptococcenserumtherapie 287. — Sycosis 345. — Syphilistherapie 166. — Tappeinersche Lichtbehandlung 288. — Teleangiektasien 348. — Teleangiektasien, Therapie 286. — Therapie 40. 41. 50. 111. 113. 211. 213. 215. 216. 218. 219. 220. 222. 224. 226. 227. 228. 229. 230. 286. — Therapie, Carcinom 211. 213. 218. 219. 224. 226. 227. 228. 229. 230. 285. — Therapie, Cancroid 154. — Therapie, Fluorescenz 161. — Therapie, gegenwärtiger Stand 348. — Therapie maligner Tumoren 102. — Therapie mit Sekundärstrahlen 226. — Therapie, Technik 157. — Trachom 340. — Trichorrhexis nodosa 345. — Tuberkulosetherapie 48. 167. — Tuberculosis verrucosa cutis, Therapie 41. — Tumorentherapie 166. 167. 168. — Ulcus rodens 51. 163. 166. — Ultraviolettstrahlen 114. — Vereisungstherapie 45. — Verruca 346.

Theoretische Arbeiten. Physiologische Wirkungen. Tierversuche.

Blindheit und Radium 289. — Centralnervensystem, Wirkung auf dasselbe 335. — Durchbohrungsversuche, elektrische 90. — Farbenblindheit 147. — Gesamtorganismus, Wirkung auf denselben 322. — Hoden, Wirkung auf dieselben 335. — Kathodenstrahlen 285. 347. — Körperstrahlungen, aktive 347. — Milzveränderungen 161. 237. — Organe, innere, Wirkung von Röntgen- und Radiumstrahlen auf dieselben 287. 322. — Radium 154. — Radium, physiolog. Wirkung 163. — Radium, Tierversuche 155. — Radioaktivität 215. 289. — Röntgenstrahlen 347. — R.-Strahlen, Wesen derselben 228. — Sekundärstrahlen 150. — Tierversuche mit R.-Strahlen. Milz 161. — Zellteilung, Einfl. d. R.-Strahlen auf dieselbe 289. — Zellteilung u. Röntgenstrahlen 213.

Technik der Anwendungsweisen der Röntgenstrahlen. Instrumentarium und Fabrikation.

Ampèremeternadel, Schwankungen 206. — Blasensteine, Aufnahmetechnik 26. — Bleikistenblende 148. — Blende Faulhaber 161. — Elektroden, neue 227. — Feststellung von Kopf und Gliedmassen (nach Sträter) 318. — Fremdkörper, Lokalisation 33. 177. — Funkeninduktoren 155. — Hängeblende 135. — Härtemesser, Wehnelt 221. — Herzgrössenbestimmung 211. — Induktoren, grosse oder kleine 339. — Kastenblende 138 — Kompressionsblende 223. — Kompressionsblendenverfahren 137. — Kriegsapparate, Sanitas 283. — Kryptodiaskop 38. — Lendenwirbelsäule, Aufnahmetechnik 26. — Lokalisation 177. — Nierensteinnachweis 192. — Nierensteine, Technik 28. — Operationstisch, radiologischer 216. — Operationen in Röntgenbeleuchtung 349. 216. — Organumgrenzungen 214. — Orthodiagraphie 47. 169. 212. — Orthodiagraphie des Herzens 169. — Projektilextraktionen aus dem Gehirn 352. — Radiumbehälter für Therapie 350. — Röhrenaufbewahrung 133. — Röhrenbrett 142. — Röhrenfärbung 115. — Röhre mit einstellbarem Brennpunkt 210. — Röhre mit variabelem Härtegrad, Wehnelt 221. — Röhre, Oberflächenelektrizität 221. — Röntgenapparat für Kriegszwecke 223. — Röntgeninstrumentarium für den Praktiker 150. 161. — Röntgenröhre für Therapie 101. — Röntgentechnik 154. — Schutzvorrichtungen 144. 162. — Steinnachweis 47. — Stereoskopiebrille 134. — Stereoskopie, direkte 189. — Stromquellen 220. — Unterbrecher 220. — Unterbrecher, Hirschmann 160. — Technik, Therapie 343. 344. — Tiefenbestimmung, orthodiagraphische 169.

Diagnostik und Casuistik.

Akromegalie 47. — Aneurysma 155. — Angina pectoris hysterica 351. — Barlowsche Krankheit 231. 291. — Betrug eines Unfallverletzten 98. — Blasendivertikel 216. — Blasensteine 282. — Blutversorgung der Knochen 156. — Brachydaktylie 94. — Brachydaktylie aller Extremitäten 273. — Calcaneusstruktur 152. — Casuistik 168. — Corpora mobilia im Knie 211. — Cysten in Röhrenknochen 112. — Defekt, angeborener, d. patella 214. — Ellenbogenaufnahmen 141. — Ersatz, plastischer, der Tibiadiaphyse 211. — Exostose der Tibia 47. — Extrauteringravidität 113. — Fabrikation 283. — Fingerbrüche 351. — Frakturbecken 352. — Frakturen p. p. 48. — Frakturen, Humeruskopf und Ellenbogen 210. — Fremdkörper 46. 216. — Fremdkörper in der Harnblase 112. — Fremdkörper, Nase 47. — Fussgelenksluxation 165. — Gallensteine 40. — Geburtshilfliche Untersuchungen 165. — Gehirnabscess 276. — Gelenkmäuse, Knie 114. — Gelenktuberkulose, Diagnostik 40. — Graviditas ertrauterina 128. — Graviditas tubaria 125. 208. — Halsorgane, Bewegungen derselben 130. 280. — Halswirbelsäule, Tumor 348. — Herzdilatation 159. — Herzerkrankungen 156. — Herzgrenzenbestimmung 288. — Herzleiden kongenital 164. — Herzuntersuchungen 168. 229. — Hinken, intermittirendes 157. — Hirntumoren 48. — Hüftgelenk, Erkrankungen 41. — Hüftluxation 222. — Hypophysistumoren 159. — Jodoform, Knochenplombe 46. — Kalkgehalt der Knochen, abnorme Zunahme 158. — Kavernen,

Diagnose 21. — Kehlkopfuntersuchungen 196. — Kehlkopf, Radiographie 310. — Kieferhöhle 157. — Klumpfuss 222. — Klumphand 222. — Kniegelenksankylose 101. — Kniegelenksresektion 112. — Kniescheibe, Defekt 350. — Knieverletzungen 222. — Knochenarterien 210. 211. — Knochencyste 221. — Knochenplombe 351. — Knochenveränderung nach akt. Rheumatismus 113. — Knochenveränderungen nach Frakturen 207. — Korset und somatische Verhältnisse 348. — Korrektur schlecht geheilter Frakturen 186. — Kurpfuscher 165. — Lungentuberkulose 50. — Lungentuberkulose, Diagnostik 1. 281. — Luxatio coxae 114. 228. — Luxation der Schulter, kongenitale 183. — Luxationen der Hand 46. 224. — Luxation des Hüftgelenk 211. — Magen-Darmuntersuchung 167. — Messerklinge im Wirbelkanal 177. — Mittelfussknochenbrüche 47. — Mitralfehler 156. — Moeller-Barlowsche Krankheit 231. 291. — Mumienuntersuchuug 159. — Myeloma multiplex 41. — Mykosis fungoides 41. — Myositis ossificans 165. 222. 225. — Nierensteine 40. 219. 223. 230. 282. — Nierensteinnachweis 287. — Ödem, hartes, des Handrücken 217. — Ödem, traumat., des Handrücken 211. — Orthodiagraph 288. — Os intermed. tarsi 47. — Os penis 125. 208. — Osteom intramuskulär 165. — Os naviculare fractur 156. Osteoplastik 211. — Pagetsche Krankheit 157. 211. — Patella cubiti 46. — Patellardefekt 213. — Phokomelie 211. — Phthisis pulm. 114. — Pleuraadhäsionen, Diagnostik 265. — Pleuritis adhaesiva, Diagnostik 123. — Pneumothorax, Diagnose 21. — Processus anguli olecrani 46. — Processus styloideus 100. — Pulmonalarterie, Erweiterung 111. — Pyopneumathorax 166. — Radius, Defekt des 222. — Riesenwuchs 351. — Schädelsarcom 113. — Schädeluntersuchung 158. — Schlingakt 160. — Schrägkopf 222. — Schulteraufnahmen 140. — Skoliose 222. — Smiths Methode 212. — Spasmus glottidis 351. — Spondylitis deform. 51. — Stirnhöhle 157. — Stirnhöhlenosteome 353. — Tetanus cordis 351. — Tibiaverletzung 47. — Thoraxaufnahmen 148. — Tuberkulose der Lungen, Diagnose 227. — Tumoren, intrathoracische, Diagnostik 120. — Venensteine 353. — Wanderleber 350. — Wirbelsäulenaufnahme 139. — Wirbelsäulenversteifung, chron. ankylosierende 62.

Vereine und Kongresse.

Ärztl. Verein Hamburg 158. — Berliner mediz. Gesellschaft 154. 286. — Berliner militärärztl. Gesellschaft 156. — Berliner Verein für innere Medizin 155. — Dermatolog. Gesellschaft Wien 41. — Deutsche Gesellschaft für Chirurgie 40. — Freie Vereinigung der Chirurgen Berlins 156. 214. 287. — Gesellschaft der Charité-Ärzte 287. — Gesellschaft für innere Medizin in Wien 41. 157. — Gesellschaft für innere Medizin u. Pädiatrie in Wien 348. — K. k. Akademie der Wissenschaften in Wien 218. — K. k. Gesellschaft der Ärzte in Wien 41. 156. 215. 347. — Kongress Grenoble 343. — VIII. Kongress der deutschen dermatolog. Gesellschaft in Sarajevo 44. — 21. Kongress für innere Medizin, Leipzig 211. — 27. Kongress der americ. dermatol. assoc. 111. — 2. intern. Kongress für Radiologie 111. — XIV. internat. med. Kongress Madrid 1903 219. — Medical society of the state of New York 219. — Mediz. Gesellsch. Leipzig 214. — Naturwissenschaftl. Verein Hamburg 215. — Röntgen-Ausstellung 208. — Röntgenkongress 1905 105. 207. — Spezialzusammenkunft d. Röntgenologen in Berlin 211. — Sociedad médica argentina 219. — Verein für Neurologie u. Psychiatrie in Wien 158. 218. — Versammlung der deutschen Ges. f. Chirurgie 1904 210. — 75. Versammlung deutscher Naturforscher u. Ärzte 42. — Weltausstellung St. Louis 347. — Wiener dermatolog. Ges. 157. — Wissenschaftl. Ärztegesellschaft Innsbruck 218. 349. — Wissenschaftl. Verein der Ärzte zu Stettin 213.

Bücherbesprechungen.

Béclère, Rayons de Röntgen et le diagnostic des maladies internes 210. — Bouchard, Traité de Radiologie médicale 209. — Cowl, Diagnostik 106. — Donath, Einrichtungen zur Erzeugung von Röntgenstrahlen 108. — Gocht, Handbuch 110. — Haglund, Calcaneus 153. — Holzknecht, Röntgentherapie 210. — Neesen, Kathodenstrahlen 347. — Pasche, Röntgentechnik 154. — Ruhmer, Funkeninduktoren 154. — Schär, Therapie 285. — Schiff, Röntgentherapie 153. — Schmidt, Kathodenstrahlen 285. — Stechow, Röntgenverfahren 107. — Wagner, Röntgenröhre 210.

BOSTON MEDICAL
NOV 15 1904
LIBRARY.
f 332

Zur Diagnose der chronischen Lungentuberkulose durch das radiologische Verfahren.

Von

Prof. Dr. **H. Rieder** (München).

(Hierzu Tafel I—IV).

Besonders zwei Faktoren haben dazu beigetragen, dass das Röntgenverfahren in der Diagnostik der Brustkrankheiten und speziell der chronischen Lungentuberkulose zu höherer Geltung gekommen ist, nämlich die ausgedehntere Verwendung der Bleiblende zu radioskopischen Zwecken und die Ermöglichung kurzdauernder, d. h. während der Atempause vorgenommener Exposition (womöglich Herstellung von Moment-Aufnahmen) zu radiographischen Zwecken.

Bei der chronischen Lungentuberkulose, welche uns hier ausschliesslich beschäftigen soll, gehen aber die Ansichten über den Wert der Röntgenuntersuchung immer noch weit auseinander, und besonders die radiologische Untersuchung der Lungenspitzen ist — schon wegen ihrer grossen praktischen Wichtigkeit — ein vielumstrittenes Gebiet.

Immerhin ist durch die diesbezüglichen Untersuchungen von Albers-Schönberg, Bade, Béclère, Hildebrand, Holzknecht, Immelmann, Kelsch und Boinon, Léon Colin, Levy-Dorn, Williams u. a., welche sich bereits eingehend mit dieser Frage beschäftigt haben, vielfach Klärung auf diesem Gebiete geschaffen worden. Namentlich die Franzosen haben, wie noch besonders hervorgehoben werden soll, sich eingehend mit röntgenologischen Untersuchungen bei Lungentuberkulose beschäftigt.

Um mir über den Wert des radiologischen Verfahrens bei dieser Erkrankung ein eigenes und zwar gegründetes Urteil zu bilden, erschien es mir angezeigt, bei Phthisikern in verschiedenen Stadien der Erkrankung an die perkutorisch-auskultatorische Untersuchung die radiologische (radioskopische und radiographische) unmittelbar anzuschliessen und das Ergebnis dieser verschiedenen Untersuchungs-Methoden miteinander zu vergleichen. Bei letalem Ausgange der Krankheit bietet natürlich der anatomische Befund bei der Sektion ein wertvolles Vergleichsobjekt, wie für die übrigen klinischen Untersuchungsmethoden, so auch für die Radiologie.

Für die röntgenologische Untersuchung der Lungen eignet sich ganz besonders die sagittale (dorsoventrale und ventrodorsale) Strahlenrichtung, weil hier die Lungenfelder in grösster Ausdehnung zu überblicken sind und ausserdem durch benachbarte Organe nur wenig verdeckt werden.

Die Lungen stellen bei dieser Durchleuchtungsrichtung zwei helle, ovale, nach oben und unten sich verschmälernde Bezirke dar, die den in der Hauptsache durch Wirbelsäule, Brustbein, Herz und Mediastinal-Organe gebildeten, dichten Mittelschatten einschliessen und von den Rippen und Schlüsselbeinen durchzogen sind. Das normale lufthaltige Lungengewebe absorbiert ja die Röntgenstrahlen nur in sehr geringem Grade, erscheint daher auffallend hell. Die Lungenfelder sind aber nicht gleichmässig

hell, sondern, wie man auf guten Schirmbildern und Radiogrammen ersehen kann, fein marmoriert; diese zarte Lungenzeichnung, welche bei alten Leuten und bei Emphysematikern, wie mir scheint, besonders stark ausgesprochen ist, muss in der Hauptsache auf Schatten der Lungengefässe bezogen werden. Man sieht aber ausserdem innerhalb des Lungenfeldes — bald mehr bald weniger deutlich — grössere, von der Lungenwurzel aus sich verteilende Verästelungen der Blutgefässe und oft auch der Bronchien.

Allerdings ist nicht zu vermeiden, dass bei der genannten sagittalen Durchleuchtungsrichtung alle Lungenherde, welche in einer zum Leuchtschirm bez. zur photographischen Platte senkrechten Ebene liegen, übereinander projiziert werden, also bei dorsoventraler Strahlenrichtung (Schirm oder Platte an der Vorderfläche des Thorax) die mehr nach vorne gelegenen schärfer und intensiver, die mehr nach hinten gelegenen vergrössert und unscharf, während bei ventrodorsaler Strahlenrichtung (Schirm oder Platte an der Rückfläche des Thorax) gerade das umgekehrte Verhältnis statt hat.

Es werden somit die von der Aufnahmefläche entfernteren Herde als schwache unscharfe Schatten über das Bild der dem Schirm oder der Platte näher liegenden Thoraxpartien geworfen. Daher erhält man auch, wie Fig. 15a und b auf Tafel III der nachstehenden Abbildungen beweisen, etwas verschiedene Bilder bei dorsoventraler und ventrodorsaler Aufnahme einer mit tuberkulösen Herden durchsetzten Lunge.

Für die radiologische Erkenntnis von Lungenherden sind aber, wie aus den später aufzuführenden Krankheitsfällen ersichtlich ist, ausser der Entfernung des Herdes von der bildaufnehmenden Fläche und seiner topographischen Lage auch seine Grösse sowie seine anatomische Beschaffenheit massgebend.

Für radioskopische Untersuchungen (ganz besonders für solche der Lungenspitzen) ist der Gebrauch der Bleiblende unerlässlich. Bei den nachstehend geschilderten Untersuchungen wurde gewöhnlich die Öffnung derselben so gewählt, dass ihr Durchmesser 6 cm betrug und nur eine engere Blende verwendet, wenn es sich um die genaue Erforschung kleiner Lungenbezirke handelte.

Im Gegensatz zur Radiographie wird man sich bei einfachen radioskopischen Untersuchungen verschiedener Strahlenrichtungen (vorwiegend natürlich der leicht zu bewerkstelligenden sagittalen) und verschiedener Höhenstellung der Röhre bedienen, um die Lungen in exakter Weise auf Krankheitsherde zu untersuchen.

Bei radiographischen Aufnahmen muss in erster Linie die respiratorische Bewegung der Lungenschatten ausgeschaltet werden, und zwar sind die Aufnahmen am besten bei Inspirationsstellung des Thorax vorzunehmen, nicht bloss weil in dieser Respirationsphase die Lungen heller erscheinen, sondern auch weil während der Inspiration der Atem besser angehalten werden kann als bei der Exspiration. Ventrodorsale und dorsoventrale Strahlenrichtung sind hier nicht — wie bei radioskopischen Untersuchungen — wenigstens soweit die Lungenspitzen in Betracht kommen, gleichwertig. Ventrodorsale Aufnahmen ergeben nämlich nach meiner Erfahrung ein weniger zuverlässiges Resultat als dorsoventrale, obwohl die Lungenspitzen dort der photographischen Platte näher gebracht werden können als beim Anlegen der vorderen Thoraxhälfte an die Platte. Dies rührt wohl daher, dass nicht bloss die Schatten der der Platte mehr genäherten Scapulae hier der Diagnose hinderlich sind, sondern auch weil zwischen Lungenspitze und lichtempfindlicher Schichte die erheblich stärker entwickelte Muskulatur der Nackengegend hier störender wirkt als die bedeutend schwächere Muskulatur der vorderen Halsgegend bei dorsoventraler Durchleuchtung. Die Schlüsselbeine allerdings können leider bei dorsoventraler Durchleuchtungsrichtung von dem Gebiet der Lungenspitzen nicht wegprojiziert werden.

Sämtliche, nachstehend erläuterten 24 Radiogramme (Fig. 1—22) wurden unter gleichen Bedingungen (gleicher Röhrenabstand d. h. 50 cm, gleiche Röhrenhöhe d. h. Höhe des 5.—6. Brustwirbels und — mit Ausnahme von Fig. 15b — dorsoventrale Strahlenrichtung) aufgenommen, so dass bei Vergleich der einzelnen Bilder die Fehler der Projektion praktisch nicht ins Gewicht fallen.

Da eine genaue Lokalisation der Lungenherde bei chronischer Lungentuberkulose meistens nicht nötig ist, genügt ja auch fast stets eine in sagittaler Richtung vollzogene photographische Aufnahme, aber immerhin geht man sicherer, wenn man zwei Radiogramme, eines in dorsoventraler und eines in ventrodorsaler Richtung, anfertigt. Bei isolierter Aufnahme der Lungenspitzen, d. h. wenn man auf Übersichtsbilder Verzicht leistet, empfiehlt sich die Aufstellung der Antikathode in Höhe der Claviculae.

Zur Herstellung sämtlicher Radiogramme kamen nur sehr weiche Voltohm-Röhren zur Verwendung (Blenden sind dann unnötig).

Trotz der bekannten Vorzüge der dorsoventralen Durchleuchtungsrichtung gegenüber der ventrodorsalen und anderen, für diesen Zweck weniger brauchbaren Strahlenrichtungen ist zu beklagen, dass hier, wie bereits oben hervorgehoben wurde, die Lungenspitze leider selbst bei grösstmöglichem Anpressen des Thorax an die Platte immer noch ziemlich weit von der letzteren entfernt ist.

Ferner ist zu berücksichtigen, dass in manchen Fällen starke Adipositas an sich, ferner die Claviculae (deren Schatten durch das Lungenspitzenfeld quer hindurch zieht), dann die Mammae (siehe Fig. 1, 3 und 17) und die Musculi pectorales (Fig. 2, 6, 7), nur selten, d. h. wenn die Arme etwas gesenkt gehalten werden, auch die Scapulae (z. B. Fig. 6) auf dorsoventralen Bildern die Lungenfelder zu verdunkeln vermögen, während auf ventrodorsalen Bildern die Scapulae mit ihren deutlich sichtbaren Spinae, dem Angulus und ihren medialen Rändern, dann im Bereich des Unterlappens das Herz grössere Teile der Lungenfelder beschatten. Ferner sind auf allen sagittalen Bildern die medialen Lungenränder im Mittelschatten verborgen und die unteren Lungenränder werden unter Umständen durch die höher liegenden Zwerchfellkuppen verdeckt.

Wie die Röntgen-Untersuchung anderer Organe, so wird natürlich auch die der Lungen durch stärkere Körperfülle der zu untersuchenden Personen ungünstig beeinflusst.

Grosse Vorsicht ist — wie bei der perkutorisch-auskultatorischen Untersuchungs-Methode — bei Kyphoscoliose nötig, indem hier abnorme Verdunklung durch Rippendeckung und durch die Thoraxform an sich hervorgerufen werden kann.

Zu den nachstehend zu besprechenden Untersuchungen wurden die verschiedensten Stadien und Komplikationen der genannten Lungenerkrankung — im ganzen 22 Fälle — herangezogen. Wir begnügten uns mit möglichst knappen Notizen über den Krankheitsbefund, um den Raum der Zeitschrift nicht übermässig in Anspruch zu nehmen. Die betreffenden Kranken, welche gelegentlich einer Untersuchung im Röntgen-Laboratorium des Krankenhauses München I./I. unterzogen wurden, entstammen grösstenteils den Kliniken v. Bauer und Müller.

1. Marie G., 32 Jahre, Köchin (siehe Tafel I, Fig. 1).

Anamnese: Seit drei Wochen heftiges Stechen in der Gegend der Schulterblätter; wegen Zunahme der Schmerzen Krankenhausbehandlung. Ausserdem besteht Husten mit etwas Auswurf sowie Nachtschweiss in geringem Grade. Abgesehen von Kinderkrankheiten war Patientin früher stets gesund. Mutter an Lungenleiden gestorben, ebenso zwei Geschwister.

Status: Ziemlich grosser, schlanker Körper. Fettpolster gering. Lymphdrüsen nicht geschwellt. Hautfarbe blass. Thorax ziemlich lang gestreckt, doch gut erweiterungsfähig bei der Inspiration. Beide Supraclavicular-Gruben etwas eingesunken. Über der linken Lungenspitze Schall etwas verkürzt. Verschieblichkeit der untern Lungengrenze linkerseits gering, rechts normal. *LH* in der fossa supraspinata hauchendes Inspirium und einzelne knackende Atemgeräusche; Exspirium verlängert. Über der *R* Lungenspitze das Atemgeräusch vesikulär, verschärft; kein Rasseln. Temperatur abends nicht über 37,4° C. Zur Zeit kein Auswurf.

Diagnose: Tuberculos. chron. apicis sinistri.

Radioskopie: Linke Lungenspitze erscheint bei ventrodorsaler und dorsoventraler Strahlenrichtung etwas weniger hell als die rechte. An der Lungenwurzel keine Abnormität. Linkes Zwerchfell etwas weniger gut beweglich als das rechte.

Radiographie: An der *R* Lungenwurzel ein etwa haselnussgrosser Herd (infiltrierte Drüse?), der von dem Schatten der Gefäss- und Bronchialverzweigungen nicht abzugrenzen ist. Linke Lungenspitze leicht geschrumpft und weniger hell als die rechte. Untere Lungenpartien durch die Mammae beschattet.

Epikrise: Auffallend ist hier der geringe radiologische Befund an der erkrankten linken Lungenspitze. Der tuberkulöse Krankheitsherd an der *R* Lungenwurzel konnte hingegen erst durch das Röntgen-Verfahren nachgewiesen werden. Die Mammae verdunkeln hier beiderseits gleichmässig die unteren Partien der Lungenfelder.

2. August L., 21 Jahre, Kaufmann (siehe Tafel I, Fig. 2).

Anamnese: Seit vier Wochen starker Katarrh und Husten, hierzu gesellte sich Heiserkeit und Stechen in der Gegend der rechten Lungenspitze. Nachtschweiss geringen Grades. In früheren Jahren keine Krankheiten. Vater und drei Geschwister starben an Lungenleiden.

Status praesens: Grosser, gut genährter Mann. Langer, schmaler, abgeflachter Thorax. Über der rechten Lungenspitze Perkussions-Schall verkürzt, über beiden Spitzen rauhes Atmen, *R* unter der Clavicula vereinzelte giemende Rasselgeräusche, auch *RHU* vereinzelte, mittelblasige Rasselgeräusche. Untere Lungengrenzen beiderseits gut verschieblich. Auswurf spärlich, enthält wenige Tuberkel-Bacillen. Herzbefund normal.

Diagnose: Tubercul. chron. apicis dextri.

Radioskopisch: Sehr lange, aber ziemlich schmale Lungenfelder. Kein abnormer Befund an Lungenspitzen und Lungenwurzel. Zwerchfellbewegung beiderseits normal.

Radiographisch: Linke Spitze etwas dunkler als die rechte. An der Lungenwurzel zahlreiche, gewundene, von der Norm abweichende, in der Hauptsache jedenfalls Lungengefässen entsprechende Schatten. Linkes Zwerchfell tiefer stehend als das rechte, auf dem Radiogramm nicht mehr sichtbar.

Epikrise: Wahrscheinlich in der Kleinheit der Herde und der offenbar geringgradigen Erkrankung ist die Ursache des negativen radioskopischen und geringen radiographischen Befundes zu suchen. Wahrscheinlich sind beide Lungenspitzen in geringem Grade tuberkulös erkrankt; für die Erkrankung der rechten spricht der perkutorisch-auskultatorische, für die der linken der radiologische Befund.

3. Marie D., 17 Jahre, Zugeherin (siehe Tafel I, Fig. 3).

Anamnese: Seit einigen Wochen Husten sowie stechende Schmerzen im linken Schulterblatt und schlechter Schlaf. Nachtschweisse nicht vorhanden.

Status: Schwächlicher Körperbau, ziemlich dürftiger Ernährungsstand. Keine Drüsenschwellung. Thorax asymmetrisch. Linke Seite etwas höher als die rechte, doch die Wirbelsäule zeigt keine seitliche Ausbuchtung. Perkussionsschall über der linken Spitze etwas kürzer. Atemgeräusch über beiden Lungenspitzen normal. *LHO* im Inspirium feuchtes, mittelblasiges Rasseln. *LHU* Schall verkürzt, daselbst auch feuchte mittelblasige Rasselgeräusche hörbar. Untere Lungengrenzen beiderseits gut erweiterungsfähig. Herzdämpfung leicht verbreitert; Spitzenstoss im 4. *JCR*, in Mammillarlinie; Töne rein. Sputum eitrig, geballt, ziemlich reichlich, frei von Tuberkelbacillen. Status afebrilis.

Diagnose: Bronchitis. Tuberculos. chronica pulmon. sin.?

Radiologischer Befund: Geringer Helligkeitsunterschied zu Ungunsten der linken Lungenspitze. (Auf dem Bilde ist infolge der Wachstumsstörung oder ungleichmässiger Haltung bei der photographischen Aufnahme die Clavicula links höherstehend und die Lungenspitze hiedurch teilweise verdeckt.) Zwerchfellbewegung beiderseits gleich gut; die unteren Partien beider Lungenfelder zeigen mässige Verdunklung durch die Mammae. Herzschatten etwas verbreitert. Am Lungenhilus, besonders rechterseits, cirkumskripte rundliche Herdschatten, offenbar in der Hauptsache von geschwellten Lymphdrüsen herrührend. Namentlich nach rechts von der Schattengrenze des *R* Vorhofes, zwischen diesem und der Knochenknorpelgrenze der vierten Rippe, eine geschwellte Lymphdrüse von der Grösse einer Haselnuss.

Epikrise: Die Röntgen-Untersuchung brachte zwar in Bezug auf die geringgradigen katarrhalischen Erscheinungen in den Lungen keine Aufklärung, wohl aber wurde durch sie die tuberkulöse Erkrankung der Bronchialdrüsen (Adénopathie bronchique) aufgedeckt. Die Helligkeits-Unterschiede an den Lungenspitzen dürften durch die Thoraxdifformität bedingt sein.

4. Franz G., 24 Jahre, Kaufmann (siehe Tafel I, Fig. 4).

Anamnese: 1895 Influenza; seit dieser Zeit ist Patient lungenleidend. 1897 Haemoptoë, die sich öfters wiederholt hat. 1901 mehrmonatliche Behandlung im Sanatorium zu Planegg. Zeitweise Stechen auf der Brust, bald rechts bald links. Vater war gleichfalls lungenleidend.

Status: Ziemlich langer, schlanker Mann von dürftigem Ernährungsstand. Anämisches Aussehen. Clavicular-Gruben leicht eingesunken. Thorax-Exkursion bei der Atmung nicht sehr erheblich, aber gleichmässig. Submaxillardrüsen geschwellt, nicht aber die Cervical- und Axillardrüsen. Untere Lungengrenzen gut verschieblich. Links fossa supraclavicularis und fossa supraspinata gedämpft. Atemgeräusch rechts überall vesikulär, *LVO* und *LHO* über den gedämpften Partien rauh und unbestimmt, *LHO* vereinzelte trockene Rasselgeräusche. Über den übrigen Lungenpartien sonorer Schall und reines Vesikuläratmen. Temperatur normal. Sputum spärlich, manchmal sind Blutstreifen beigemengt. Keine Tuberkelbacillen! Herzdämpfung reicht bis zum rechten Sternalrand, Spitzenstoss in der linken Parasternallinie, Töne rein.

Diagnose: Tuberculosis chronica apicis sinistri.

Radioskopie: Links vorne und hinten diffuse Schattenbildung über der Lungenspitze, vorne über die Clavicula nicht herabreichend. Rechts normaler Befund. In der Gegend der Lungenwurzel keine Abnormität zu erkennen. Zwerchfell beiderseits gleich gut beweglich, ziemlich gleichhoch stehend. Inspiratorisch nur geringe Aufhellung der Lungenfelder. Links ein cirkumskripter lufthaltiger Bezirk unterhalb des Zwerchfelles, jedenfalls zum Teil vom Magen herrührend. Herz steil gestellt.

Radiographie: An der linken Lungenspitze diffuse, dichte, an der rechten schwache Schattenbildung. Hilusverzweigungen in beiden Lungen wenig deutlich, rechts einzelne Bronchialdrüsen(?). Zwerchfell beiderseits fast gleichhoch stehend. Durch den lufthaltigen Magen hindurch sieht man grössere Abschnitte der hinteren Partien des *L* Unterlappens. Herz medianwärts verlagert und steil gestellt.

Epikrise: Radiographisches Resultat stimmt im allgemeinen mit dem radioskopischen überein; nur die von geschwellten Bronchialdrüsen herrührenden Schatten wurden radioskopisch nicht entdeckt. Ausser dem letztgenannten Befund wurde durch das Röntgen-Verfahren noch ein weiteres diagnostisches Detail eruiert, insofern das Herz medianwärts verschoben und steil gestellt ist, wahrscheinlich infolge von Axendrehung im Anschluss an früher stattgehabte Pleuritis.

5. Marie G., 38 Jahre, Büffetmädchen (siehe Tafel I, Fig. 5).

Anamnese: Schon im Jahre 1893 Lungenspitzenkatarrh, 1897 Influenza, seitdem Hustenreiz und Auswurf, zuweilen auch Seitenstechen und Nachtschweiss. Sputum schleimig-eitrig, spärlich, frei von Tuberkelbacillen. Status afebrilis. Mutter ist an Lungenschwindsucht gestorben und wurde bis zu ihrem Tode von der Patientin gepflegt. Letztere ist für Aufnahme in das Sanatorium Harlaching begutachtet.

Status: Graciler Knochenbau, normaler Ernährungsstand. Clavicular-Gruben leicht eingesunken. Keine Drüsenschwellung. Untere Lungengrenzen in normaler Höhe, gut verschieblich. Linker Oberlappen gedämpft-tympanitisch; schwach bronchiales Inspirium. *LHO* in der fossa supraspinata vereinzelte schnurrende Rasselgeräusche. *RHO* abgeschwächter Perkussionsschall; sowohl hier als *RVO* Inspirium etwas verschärft, aber vesikulär. Herzdämpfung reicht nach links fingerbreit über die Mammillarlinie; Spitzenstoss verbreitert, Töne rein, von normaler Stärke.

Diagnose: Tuberculosis chron. apicum pulmonum, praesertim sinist. Dilatatio cordis.

Radioskopie: Über der linken Lungenspitze vorne und hinten intensivere Schattenbildung als rechts. Zwerchfell beiderseits gut beweglich, linkes bleibt bei der Inspiration deutlich hinter dem rechten zurück. An der Lungenwurzel beiderseits intensiv hervortretende und ausgedehnte Hilusverzweigungen.

Radiographie: Abnorme Schattenbildung an beiden Lungenspitzen, besonders links. Zwischenrippenräume links schmäler als rechts, leichte Restrictio thoracis. Die von der Lungenwurzel ausgehenden, baumförmigen Verzweigungen sind auffallend dicht, verdecken dadurch medianwärts etwas die Grenzlinien des Herzens und des Mediastinums und sind bis in die seitlichen Lungenpartien zu verfolgen. Steilstellung des Herzens. Zwerchfell beiderseits nahezu gleichhoch stehend.

Epikrise: Radiologische Untersuchung stimmt mit der perkutorisch-auskultatorischen überein, nur die beginnende Restrictio thoracis sin. war vor der Röntgen-Untersuchung unbekannt.

6. Ludwig Sch., 28 Jahre alt, Glasmaler (siehe Tafel I, Fig. 6).

Anamnese: Seit einem halben Jahre Stechen auf der linken Brustseite und zwischen den Schulterblättern sowie Nachtschweisse. Husten und Auswurf spärlich. Patient war als Kind stets kränklich und wurde wegen allgemeiner Schwächlichkeit militärfrei. Hereditäre Belastung nicht vorhanden.

Status: Mittelkräftiger Knochenbau, mittlerer Ernährungsstand. Thorax etwas abgeflacht. Clavicular-Gruben gut ausgefüllt, Lungengrenzen gut verschieblich. Über beiden Lungenspitzen, besonders *RVO*, geringe Schallverkürzung. Atemgeräusch überall vesikulär, über der *R* Spitze verschärft, über beiden Spitzen rauh; nirgends Rasselgeräusche. Status afebrilis. Sputum spärlich, schleimig-eitrig; Bacillenbefund negativ. Herzbefund normal.

Diagnose: Tuberculosis chronica apicum pulmonum.

Radioskopie: Über der linken Lungenspitze sowohl vorne als hinten dunklere Schattierung, die sich bei der Inspiration nicht aufhellt. Die übrigen Lungenpartien vollkommen hell. Bronchialdrüsen nicht sichtbar, aber Hilusverzweigungen auffallend deutlich. Zwerchfell beiderseits gut beweglich.

Radiographie: Über beiden Spitzen, besonders links oberhalb der Clavicula abnorme Schattenbildung. Linke Lunge etwas weniger hell als die rechte (Adhaesiv-Pleuritis?). An beiden Lungenwurzeln stark ausgeprägte Hilusverzweigungen mit kleinen Infiltrationsherden (Bronchialdrüsen?). Die seitlichen Partien der Lungen sind durch die Schatten der Scapulae sowie der Musculi pectorales etwas verdeckt.

Epikrise: Der unsichere und geringe pathologische Befund bei Perkussion und Auskultation wird durch die radiologische Untersuchung klargestellt.

7. Fritz Sch., 28 Jahre, Rechtsanwalt (siehe Tafel II, Fig. 7).

Anamnese. Im August 1901 plötzlich heftiger Katarrh, Husten und Heiserkeit. Bald gesellte sich hierzu ein stechender Schmerz an der linken Schulter. Schon damals wurden im Auswurfe Tuberkelbacillen gefunden. Später traten auch schwächende Nachtschweisse auf, welche während des Winteraufenthaltes an der Riviera wieder verschwanden. Durch Kreosotbehandlung wurde weitere Besserung erzielt. Auswurf z. Z. gering. Schon bei geringgradigen körperlichen Anstrengungen tritt Schweratmigkeit auf. Appetit und Schlaf ungestört.

Status: Breitschultriger Mann. Gutes Aussehen, etwas reduzierter Ernährungsstand. Gegend des dritten und vierten linken Interkostalraumes auffallend stark eingesunken, bei tiefer Inspiration Hustenreiz. *RV* und *RH* überall sonorer Perkussionsschall; über der *R* Lungenspitze rauhes Inspirium, sonst überall reines Vesikuläratmen ohne Rasseln. *LV*, besonders infraclavicular und nach links von der Herzdämpfung, abgeschwächter Perkussionsschall. *LHO* über der Spina scapulae Dämpfung, über den mittleren und unteren Lungenpartien hinten keine Schalldifferenz. Über der linken Lungenspitze Atemgeräusch abgeschwächt, daselbst auch Rhonchi sibilantes. *LV* im zweiten und dritten Interkostalraum Bronchialatmen und mittelblasiges Rasseln, über den übrigen Lungenpartien links Atemgeräusch vesikulär, aber vereinzelte schnurrende und pfeifende Rhonchi. Untere Lungengrenzen *R* überall sehr gut verschieblich, *L* (sowohl seitlich als *H*) entschieden weniger als *R*. Herzdämpfung verbreitert. Im Auswurf ziemlich zahlreiche Tuberkelbacillen.

Diagnose: Tuberculosis chron. pulmon. sin. Dilatatio cordis.

Radioskopie: *L* Lungenspitze bis über die Clavicula herab verdunkelt, von kleineren Herden in der Lunge ist nichts zu sehen, nur *L* vom *L* Herzrande ein grösserer, etwa wallnussgrosser Infiltrationsbezirk. Linkes Zwerchfell bleibt bei der Inspiration ein wenig gegen das rechte zurück.

Radiographie: An der rechten Lungenspitze abnorme Schattenbildung. Im Bereich der linken Lunge, besonders an der Spitze und im Verlauf der gröberen Hilusverzweigungen, multiple Erkrankungsherde. Nahe dem linken Herzrande ein paar grössere, scharf umschriebene Verdichtungsherde. Gefässverzweigungen in der rechten Lunge deutlich ausgesprochen. Zwerchfell beiderseits nahezu gleichhoch stehend.

Epikrise: Bezüglich der Erkrankung der Lungenspitzen geben die verschiedenen Untersuchungsmethoden übereinstimmendes Resultat. Die übrigen, offenbar mehr central gelegenen Herde in der linken Lunge wurden erst nach Anwendung des Röntgenverfahrens diagnosticiert.

8. Josef H., 19 Jahre alt, Schreiner (siehe Tafel II, Fig. 8).

Anamnese: Eltern an Lungenleiden gestorben. Seit mehreren Monaten Auswurf und Nachtschweisse. In den letzten Wochen Aufenthalt im Lungensanatorium Luitpoldsheim (Unterfranken).

Status: Blasser, magerer Mensch. Vordere Thoraxwand beiderseits etwas eingesunken. Exkursionsfähigkeit des Thorax ziemlich gut, beiderseits gleich. Untere Lungengrenzen in normaler Lage, gut verschieblich. Über beiden Lungenspitzen, besonders *L*, Schall verkürzt, *LHO* etwas gedämpft, ebenso *R* seitlich von der Spina scapulae neben der Wirbelsäule. Sonst überall, namentlich über beiden Unterlappen, sonorer Schall. *RVO* saccadiertes Atmen, vesikulär, Exspirium etwas verschärft. *LVO* und *LHO* fein- und mittelblasiges Rasseln. Herzbefund normal. Temperatur abends leicht erhöht. Im Auswurf Tuberkelbacillen.

Diagnose: Tuberculosis chronica apicum pulmonum.

Radioskopie: Links, namentlich *H*, über der Lungenspitze ziemlich dichter, *R* nur schwacher Schatten. Hilusverzweigungen auffallend deutlich. In der Gegend der linken Lungenwurzel starke, unregelmässige Schattenbildung. Zwerchfell beiderseits gut beweglich, *R* etwas höherstehend.

Radiographie: Über der *L* Lungenspitze diffuse, über der rechten unterbrochene Schattenbildung. Ausserdem in beiden Lungen, besonders *R*, zahlreiche kleine, z. T. konfluierende Schattenflecken, so dass die obere Hälfte beider Lungenfelder ein stark marmoriertes Aussehen zeigt. Die Anordnung der kleinen, offenbar käsigen Herden entsprechenden Schattenfleckchen ist meist in typischer Weise peribronchial, wie sich aus ihrer fingerförmigen Ausbreitung erkennen lässt. Über der *L* Lungenwurzel ein etwa wallnussgrosser diffuser Schatten. Herzgrenzen unscharf, die Gegend des *R* Vorhofes vorgewölbt. *R* Zwerchfell etwas höherstehend als das linke.

Epikrise: Die kleinen zerstreuten Lungenherde waren auf dem Fluorescenzschirm nicht deutlich sichtbar, auch perkutorisch oder auskultatorisch nicht nachzuweisen. Vor der Röntgenuntersuchung imponierte der Krankheitsprozess als viel weniger weit vorgeschritten, auch schienen nur die Lungenspitzen ergriffen zu sein.

9. Robert Sch., 25 Jahre, Ausgeher (siehe Tafel II, Fig. 9).

Anamnese: Vor vier Wochen plötzlich Hämoptoë. Seit dieser Zeit Husten und stechende Schmerzen auf der linken Brustseite, auch besteht jeden Morgen geringer Auswurf. Früher war Patient stets gesund, auch Eltern und Geschwister sind gesund.

Status: Kräftiger Körperbau; breiter, tiefer Thorax, welcher bei der Atmung gute Exkursions-

fähigkeit zeigt. Supraclaviculargruben etwas eingesunken. Untere Lungengrenzen *RV* am oberen Rand der sechsten Rippe, hinten neben der Wirbelsäule an der elften Rippe, links ebenso, beiderseits gut verschieblich. Links *VO* und *HO* abgeschwächter Perkussionsschall. Atemgeräusch vesikulär, in der linken Supraclaviculargrube vereinzelte, trockene Rasselgeräusche. In der linken vorderen Axillarlinie in fast handtellergrossem Bezirke Abschwächung des Perkussionsschalles und bronchiales Atmen; daselbst feinblasiges trockenes Rasseln, welches sich gegen die linke Herzgrenze zu verfolgen lässt. Auswurf spärlich, schleimig-eitrig, frei von Tuberkelbacillen. Abends täglich leichte Temperatursteigerung (38,3—38,5° C).

Diagnose: Tuberculosis chronica pulmonis sinist.

Radioskopie: An der Lungenwurzel beiderseits leichte, streifenförmige Schattenbildung. Vom linken Herzrande bis gegen die linke Schultergelenksgegend verlaufend ein fast handtellergrosser Bezirk, der an seiner Peripherie nur zarte, im Centrum aber intensive Schattenbildung zeigt. Der Schatten erscheint bei dorsoventraler Durchleuchtung kleiner und deutlicher als bei ventrodorsaler Strahlenrichtung. Die linke Lungenspitze viel weniger hell als die rechte. Linkes Zwerchfell etwas höherstehend als das rechte, zeigt bei der Inspiration auch etwas geringere Senkung als das letztere.

Radiographie: An der *R* Lungenwurzel Hilusverzweigungen auffallend stark ausgesprochen: Gefässschatten und peribronchiale, von Infiltrationsherden herrührende Schatten. Links kleine, zahlreiche, teils cirkumskripte, teils konfluierende, vorwiegend durch käsige Herde bedingte Schattenbildungen in den oberen Partien des Oberlappens, an der Lungenspitze diffuse Schattenbildung. Ein breiter, etwa handtellergrosser Schattenstreifen erstreckt sich vom linken Herzrand gegen das linke Schultergelenk. Linkes Zwerchfell höherstehend als das rechte, ist etwas abgeflacht.

Epikrise: Durch die radiologische Untersuchung wurde erst die ausgedehnte Erkrankung der *L* Lunge aufgedeckt; auch erkennt man, dass der Krankheitsprozess älter ist (schon zu Restrictio thoracis links geführt hat), als vorher vermutet wurde. Der breite, wahrscheinlich durch flächenhafte Adhäsionen von Lunge und Pleura erzeugte Schattenstreifen, in dessen Umgebung tuberkulöse Herde sichtbar sind, ist offenbar das Produkt einer trockenen fibrinösen interlobären Pleuritis, an welche sich bindegewebige Verwachsung an der Grenze des linken Ober- und Unterlappens angeschlossen hat.

10. Josef V., 17 Jahre, Schenkbursche (siehe Tafel II, Fig. 10).

Anamnese: Schon in der Kindheit öfters stechende Schmerzen in der rechten Brustseite. Beginn des jetzigen Leidens vor ca. elf Monaten mit Frostgefühl, Mattigkeit, Appetitlosigkeit und stechenden Schmerzen in der rechten Seite, sowie heftigem Husten mit reichlichem Auswurf. Später auch stärkere Nachtschweisse. Die eingeleitete Luftkur hatte wenig Erfolg. In der letzten Zeit Zunahme der rechtsseitigen Brustschmerzen. 1899 litt Pat. an Lungenentzündung. Vater und ein Bruder an Lungenleiden gestorben.

Status: Graciler Körperbau, reduzierter Ernährungsstand. Haut blass, Wangen gerötet. Lymphdrüsen an der linken Halsseite sowie an den beiden Kieferwinkeln geschwellt. Paralytischer Thorax. Rechte Thoraxhälfte zeigt geringeres Volumen als die linke. Supra- und Infraclaviculargruben eingesunken. Zwischenrippenräume weit. Untere Lungengrenzen mässig verschieblich. Perkussionsschall *RVO* leer tympanitisch, im 1. und 2. *ICR* Kavernensymptome, *RHO* bis über die Spina scapulae herab absolut gedämpfter, von da nach abwärts bis zum Angulus scapulae relativ gedämpfter Schall. Über der rechten Fossa supraspinata amphorisches, grossblasiges, klingendes Rasseln; ähnlicher auskultatorischer Befund *RV*. Über den unteren Lungenpartien Vesikuläratmen mit kleinblasigem Rasseln. Über der linken Lungenspitze Perkussionsschall verkürzt, mit etwas tympanitischem Beiklang. Von der Spina scapulae nach abwärts sonorer Perkussionsschall, ebenso *LV* vom zweiten *ICR* nach abwärts. *LVO* und *LHO* Inspirium verschärft vesikulär, daneben trockene knackende Atemgeräusche. Im Übrigen links überall lautes Vesikuläratmen. Herzdämpfung reicht nach *R* bis zwei Finger breit nach einwärts von der *R* Mammillarlinie, nach *L* bis zur *L* Parasternallinie. Spitzenstoss im vierten *ICR*, in Parasternallinie, undeutlich zu fühlen. Mittags und abends öfters Temperatursteigerung. Sputum reichlich, schleimig-eitrig, enthält Tuberkelbacillen in spärlicher Menge.

Diagnose: Tuberculos. chron. pulm. dextr. progressa (mit Kavernenbildung). Infiltratio apicis sin. Dextrocardia acquisita.

Radiologische Untersuchung ergibt: Linker Oberlappen von käsigen Herden durchsetzt, übrige Lungenpartien links hell, Hilusverzweigungen von kleinen tuberkulösen Herden umgeben. Über der *R* Lunge mit Ausnahme der untersten Partien, welche hell und lufthaltig sind, lagern ziemlich dichte Schatten, Kavernen im infiltrierten Lungengewebe nicht nachweisbar. Rechte Thoraxseite geschrumpft, die Rippenschatten sind weniger gekrümmt, fallen steiler ab, Interkostalräume enger als links, Herz nach rechts bez. median verlagert, Hals- und untere Brustwirbelsäule nach links ausgebogen; Zwerchfell rechterseits, namentlich an seinem medialen Ansatze emporgerückt, Trachea und *R* Hauptbronchus deutlich sichtbar.

Epikrise: Nur bezüglich der Schrumpfungserscheinungen brachte das Röntgenverfahren hier Aufklärung, die Kavernen dagegen konnten radiologisch nicht diagnosticiert werden.

11. Paul Sch., 27 Jahre, Kaufmann (siehe Tafel II, Fig. 11).

Anamnese: Mit 13 Jahren Scharlach und Herzbeutelentzündung. November 1901 heftige stechende Schmerzen in Brust und Rücken beiderseits, sowie Husten mit blutigem Auswurf und Heiserkeit. Später gesellte sich Kurzatmigkeit bei körperlicher Bewegung hinzu. Zur Zeit Kopfschmerz und Mattigkeit. Nachtschweisse selten.

Status: Mittelgrosser magerer Mann, Brustkorb *LVO* im Vergleich mit rechts etwas abgeflacht, bleibt auch bei der Atmung etwas zurück. Perkussionsschall in der linken Supra- und Infraclaviculargrube höher als rechts und tympanitisch. Diese Zone tympanitischen Schalles geht nach abwärts von der zweiten Rippe in eine relative Dämpfung über, die von der relativen Herzdämpfung nicht abzugrenzen ist. Bei Stäbchenplessimeterperkussion in der linken Fossa supraclavicularis Metallklang. Beim Schliessen von Mund und Nase wird der Schall in der linken Infraclaviculargrube tiefer und weniger deutlich tympanitisch; daselbst auch das Geräusch des gesprungenen Topfes. Linke untere Lungengrenze fast gar nicht verschieblich, aber Lungenlebergrenze gut verschieblich. Atmungsgeräusch *LVO* amphorisch, nach abwärts bronchial und weiter nach unten unbestimmtes Atmen, daneben spärliches Rasseln. Hinten über der linken Fossa supraspinata und der oberen Hälfte der Scapula abgeschwächter Schall. Atemgeräusch *LHO* schwach bronchial, *LHU* vesikulär. Rechterseits nur über der Lungenspitze gedämpfter Schall, Atmungsgeräusch unbestimmt, kein Rasseln; über den übrigen Lungenpartien Vesikuläratmen. Brustwirbelsäule in ihrem oberen Teile rechts-konvex, Brustumfang unter der Achselhöhle *L* 41, *R* 43 cm. Herz: Spitzenstoss hebend, im vierten *ICR*, in Mammillarlinie. Herzdämpfung nicht verbreitert. Sputum spärlich, schleimig-eitrig, enthält wenige Tuberkelbacillen.

Diagnose: Tuberculos. chron. pulmon., praesertim. sinist. (mit Kavernen). Restrictio thoracis.

Die radiologische Untersuchung ergiebt rechterseits nur eine leichte Verdunkelung der Lungenspitze. Linkerseits besteht ein gut die obere Hälfte des Lungenfeldes bedeckender, nur an einzelnen Stellen schwächerer Schatten, welcher an der Lungenspitze und an der Lungenwurzel besonders dicht ist. Starke Schrumpfungserscheinungen der linken Thoraxhälfte (enge Interkostalräume, hochstehendes Zwerchfell, Medianstellung des Herzens, Dislokation des Mediastinums) und Blähungserscheinungen der rechten Thoraxhälfte (weite Interkostalräume, Zwerchfell tiefstehend und abgeflacht, Lungen sehr hell).

Epikrise: Die anatomischen Veränderungen des Brustkorbes sind erst durch die letztgenannte Untersuchung ganz klargestellt worden, das Bestehen von Kavernen nur durch Perkussion und Auskultation. Im grossen und ganzen aber haben die verschiedenen Untersuchungsmethoden ein übereinstimmendes Resultat ergeben.

12. Rudolf B., 33 Jahre, Kaufmann (siehe Tafel II, Fig. 12).[1])

Anamnese: Beginn der Erkrankung vor sechs Jahren. Seit mehreren Wochen starke Zunahme der Krankheitserscheinungen, welche in Atemnot, Mattigkeit, Husten bestehen. In früheren Jahren zweimal Rippenfell- und zweimal Lungenentzündung. Eltern und fünf Geschwister sind an Tuberkulose gestorben.

Status: Phthisischer Habitus, Fettgewebe dürftig entwickelt. Supra- und Infraclaviculargruben stark eingesunken. Thorax schmal und lang. *R* Thoraxhälfte flacher als die linke, bleibt bei der Inspiration etwas zurück. Untere Lungengrenzen bei der Respiration verschieblich. Über beiden Lungenspitzen gedämpfter Perkussionsschall. *RV* reicht die Dämpfung bis zur dritten Rippe. *LV* reicht die Dämpfung nicht über die Clavicula, *LH* nicht über die Spina scapulae herab. *RVO* unterhalb der Clavicula tympanitischer Schall, der beim Öffnen des Mundes heller wird, bei stärkerer Perkussion daselbst das Geräusch des gesprungenen Topfes; auch respiratorischer Schallwechsel nachweisbar. Hierselbst amphorisches Atmen mit zahlreichen gross- und mittelblasigen, klingenden Rasselgeräuschen.

Exspirium über beiden Lungenspitzen verlängert, daneben einzelne klein- und mittelblasige Rasselgeräusche. Im Sputum zahlreiche Tuberkelbacillen.

Diagnose: Tuberculosis chron. pulmon. praesertim dextr. (mit Kavernenbildung).

Radioskopie und Radiographie: Herz medianwärts verlagert, infolge von Schrumpfungsprozessen der Lunge, auffallend klein. In der linken Lunge nur einzelne kleine tuberkulöse Herde, besonders an der Spitze. Hilusverzweigungen unscharf. Die oberen Partien der *R* Thoraxhälfte eingesunken, *R* Lunge im Zustande der Schrumpfung. *R* Zwerchfell hochstehend; leichte Scoliose der Halswirbel- und oberen Brustwirbelsäule nach links. *R* Oberlappen infiltriert, einen dichten Schatten bildend, aber die Kaverne lässt sich — wahrscheinlich weil sie in gefülltem Zustande sich befindet — nicht innerhalb des Infiltrationsbezirkes abgrenzen. Längs des *R* Herzrandes eine fast die ganze Höhe des Thorax einnehmende, diffuse Schattenbildung.

---

[1]) Dieser Fall ist auch in dem Werke „Die Röntgographie in der innern Medizin" von H. von Ziemssen und H. Rieder, und zwar unter C Tab. X aufgeführt.

Epikrise: Die Schrumpfungsprozesse an der *R* Thoraxhälfte mit Verlagerung des Herzens wurden erst durch das Röntgen-Verfahren aufgedeckt, dagegen liess sich die *R* seitige Kaverne nur durch das perkutorisch-auskultatorische Verfahren nachweisen.

13. Fritz T., 18 Jahre alt, Schneider (siehe Tafel III, Fig. 13).

Anamnese: Abgesehen von Kinderkrankheiten will Patient in früheren Jahren stets gesund gewesen sein. Schon seit längerer Zeit besteht Stechen auf der Brust nach langem und anhaltendem Gehen. Seit acht Monaten Husten mit Auswurf, Seitenstechen sowie Mattigkeit und Abmagerung. In letzter Zeit stellten sich Nachtschweisse ein, auch zeigte sich mitunter Blut im Auswurfe. Eltern leben und sind gesund. Patient hat keine Geschwister.

Status: Kleiner, schlecht genährter Körper, schmaler Thorax. *LVO* und *RVO* gedämpfter, tympanitischer Perkussionsschall bis herab zum dritten Interkostalraum. *LV* bronchiales Atmen und klingendes, ziemlich grossblasiges Rasseln, nach abwärts Vesikuläratmen mit Rasseln. *R* ist das Atmungsgeräusch vesikulär, das Rasseln spärlich. Hinten beiderseits über der Fossa supraspinata Dämpfung, von da nach abwärts sonorer Perkussionsschall. Atemgeräusch an der *R* Spitze unbestimmt, fast bronchial, daneben zahlreiche klingende Rasselgeräusche; von da nach abwärts Vesikuläratmen, kein Rasseln; auch *LHU* reines Vesikuläratmen. *HU* Lungengrenze beiderseits schlecht verschieblich. Sputum enthält zahlreiche Tuberkelbacillen sowie elastische Fasern. Am Herzen kein abnormer Befund.

Diagnose: Tuberculosis chron. pulmonum (lob. super. utriusque) mit Kavernenbildung.

Radioskopie: In beiden Lungenfeldern im Bereich der Oberlappen ausgedehnte Schatten, welche (mit Ausnahme der Spitzen) durch zahlreiche kleine, rundliche, helle, von Kavernen herrührende Partien unterbrochen sind. *RU* ein ziemlich breiter Schatten mitten in normalem Lungengewebe. Zwerchfell beiderseits beweglich, aber weniger als normal. Herzgrenzen beiderseits unscharf.

Radiographie: Das Resultat dieser Untersuchung stimmt mit dem der radioskopischen vollkommen überein und ergänzt dasselbe nur insofern, als geringe Schrumpfungserscheinungen der linken Thoraxhälfte sich damit nachweisen lassen.

Vier Wochen später Exitus letalis.

Die Obduktion ergiebt chronische Tuberkulose beider Lungen mit Kavernenbildung beider Oberlappen. Peribronchitis beider Lungen; eitrige Bronchitis und Bronchiektasien beider Unterlappen. Linke Lunge: walnussgrosse, mit Eiter gefüllte Kaverne, das übrige Gewebe des Oberlappens zum grössten Teil in derbes, von zahlreichen Knötchenhaufen und kleinen Kavernen durchsetztes Gewebe verwandelt. Die unteren Partien noch lufthaltig, aber auch hier zahlreiche peribronchitische Knötchen. Rechte Lunge: Obere Lungenpartien wie links, auch im Unterlappen eine mit eitrigen Massen erfüllte grössere Kaverne.

Epikrise: Hier wird erst durch das Röntgenverfahren ein grosser, central gelegener Krankheitsherd im *R* Unterlappen aufgedeckt, auch die Ausbreitung der kleinen Infiltrationsherde, ihre Verteilung und Gruppierung genau eruiert; auch gelang es, die zahlreichen, meist sehr kleinen Kavernen radiologisch nachzuweisen, nicht aber die grosse, im linken Oberlappen befindliche Kaverne.

14. Bertha E., 25 Jahre alt, Maschinistensfrau (siehe Tafel III, Fig. 14).

Radiologische Untersuchung: In Übereinstimmung mit der perkutorisch-auskultatorischen Untersuchung findet sich im *R* Oberlappen eine bis an die Spitze reichende grosse, ovale, ziemlich gleichmässig helle Zone mit peripherer dunkler Umrandung. Unterhalb dieser grossen Kaverne unregelmässige, ziemlich dichte Schattierung, welche den ganzen übrigen Teil der *R* Lunge betrifft. Lungenlebergrenze nur undeutlich sichtbar. Auch der Herzschatten nicht deutlich abzugrenzen. In den unteren und oberen Teilen des linken Lungenfeldes wechseln helle lufthaltige mit dunklen luftleeren Lungenpartien ab. Die Zwerchfellkuppe bildet einen schmalen dunklen Saum; unterhalb desselben die helle lufthaltige Magengegend, welche wahrscheinlich über die untersten hinteren Partien der linken Lunge projiziert wird.

Diagnose: Tuberculos. chron. pulmon. duplex progressa (mit Bildung einer grossen Kaverne im *R* Oberlappen).

Obduktion am 25. VI. 1902.

Anatomische Diagnose: Knotige tuberkulöse Bronchopneumonie mit Bildung einer grossen Kaverne im *R* Oberlappen. Darmtuberkulose.

(Mittelgrosser, schlecht genährter Körper. Blasse Haut. Thorax flach. Linke Lunge an der Spitze verwachsen. Rechte Lunge in grossem Umfange an der Thoraxwand adhärent. Im linken Ober- und Unterlappen eine grosse Anzahl fibröser Knötchen sowie vereinzelte bis kirschkerngrosse Kavernen, welche mit käsigen Massen erfüllt sind und mit mittelgrossen Bronchien in Verbindung stehen. Mehr als die obere Hälfte des rechten Oberlappens ist eingenommen von einer überfaustgrossen Kaverne, welche etwas eitrigen Inhalt mit nekrotischen Fetzen enthält. Die Wand der Kaverne ist glatt, mit zahlreichen leistenartigen Vorsprüngen versehen. Nach unten steht die Kaverne mit einem

Bronchialaste zweiter Ordnung in Verbindung. Die Pleura über dem Oberlappen stark verdickt, Unterlappen mit netzartigen Fibrinauflagerungen bedeckt, enthält grössere, von bronchopneumonischen Knötchen durchsetzte Partien.)

Epikrise: Charakteristischer Kavernenbefund im *R* Oberlappen, während die kleineren Kavernen der linken Lunge radiologisch nicht nachzuweisen waren.

15. Margarethe G., 26 Jahre, Kartonagearbeiterin (siehe Tafel III, Fig. 15a und 15b).

Anamnese: Patientin ist seit einem Jahre lungenkrank und leidet an Husten, Auswurf, Nachtschweissen und Fieber. Zunehmende Schwäche und Abmagerung. Atemnot besteht nur bei stärkerer körperlicher Bewegung. Eine akute Verschlimmerung des Leidens mit Seitenstechen und Atemnot wurde niemals beobachtet.

Status: Kleine gracile Person, reduzierter Ernährungsstand, leichte Dyspnö. *LO* vorne und hinten in grosser Ausdehnung tympanitischer Schall und amphorisches Atmen mit schwachem metallischem Rasseln. In den unteren Lungenpartien links sehr erhebliche Dämpfung. Pektoralfremitus *LO* abgeschwächt, *LU* aufgehoben. Rechts nirgends sonorer Perkussionsschall, über den oberen Lungenpartien *V* und *H* gedämpft-tympanitischer Schall, verschärftes unbestimmtes Atmen mit knarrenden Rasselgeräuschen, über den übrigen Lungenpartien feuchtes mittelblasiges Rasseln. Sputum rein eitrig, enthält ausser zahlreichen anderen Bacillen viele Tuberkelbacillen. Herzdämpfung nur nach rechts abgrenzbar.

Diagnose: Tuberculos. chron. pulmon. progressa. Linksseitiges pleuritisches Exsudat oder Schwarte sowie grosse Kaverne oder Pneumothorax (gegen letzteren spricht die geringgradige Dyspnö und das Fehlen einer akuten Verschlimmerung des Krankheitsprozesses sowie das Fehlen von Verdrängung des Herzens).

Radioskopie. Dorsoventral: Herz in annähernd normaler Lage, nach links nicht deutlich abgrenzbar. Links von demselben diffuser dichter, nach oben an Intensität abnehmender Schatten, welcher die unteren Partien der linken Thoraxhälfte vollständig ausfüllt; Zwerchfell nicht sichtbar. In den oberen Partien der linken Thoraxhälfte, namentlich lateralwärts, auffallende Helligkeit, keine Lungendetails. Herzschatten reicht nach rechts nicht über den Wirbelsäulenschatten hinaus. Zwerchfell rechts etwas abgeflacht, wenig beweglich, oberhalb des Zwerchfells und an der Spitze ziemlich helle Lungenpartien; sonst unregelmässige, bald dichtere bald schwächere Schattenbildung.

Ventrodorsal: Zwerchfell wie vorne. Abnorme unregelmässige Schattierung der oberen Hälfte der rechten Lunge. Links unten diffuse, vom Herzen nicht abgrenzbare Schattenbildung. *LHO* und *RHU* helle Lungenfelder, d. h. lufthaltige Partien.

Radiographie (dorsoventrales (Fig. 15a) und ventrodorsales Bild (Fig. 15b)): Der Befund entspricht vollkommen dem der radioskopischen Untersuchung. *RO* wahrscheinlich Kaverne, *LO* abgesackter Pneumothorax (in dessen Bereich die Helligkeit allerdings nicht sehr bedeutend ist) oder grosse Kaverne. *LHU* dichter, durch ausgedehnte Schwartenbildung oder Exsudat bedingter Schatten. Herz offenbar infolge von Schrumpfungsvorgängen nach links verlagert. Herzschatten als solcher nicht sichtbar, geht in dem durch Pleuraschwarten gebildeten grossen Schatten auf.

Die Obduktion (ca. drei Wochen nach der radiologischen Untersuchung!) ergiebt linksseitige grosse, den ganzen Oberlappen betreffende Kaverne (trotz des Fehlens eines peripheren Infiltrationsringes im Röntgenbilde!), sowie ausgedehnte Schwartenbildung, rechts zahlreiche und über den grössten Teil der Lunge sich erstreckende tuberkulöse Herde und Schwarten.

Epikrise: Das Röntgen-Verfahren liess hier bei sonstigem übereinstimmendem Befund mit der perkutorisch-auskultatorischen Untersuchung die Frage unentschieden, ob abgesackter Pneumothorax (links) oder grosse Kaverne vorliegt, sprach aber doch mehr zu Gunsten der letzteren, welche erst durch die Obduktion sichergestellt wurde.

16. Stanislaus L., 32 Jahre, Gärtner (siehe Tafel III, Fig. 16).[1])

Anamnese: Vor drei Jahren Rippenfellentzündung und Bronchialkatarrh. Seit dieser Zeit ist Patient lungenleidend; es besteht Husten mit Auswurf, häufig abendliche Temperatursteigerung sowie lästiger Nachtschweiss. Seit einigen Tagen Schmerzen in der linken Brustseite und grosse Hinfälligkeit.

Status: Ziemlich grosser Mann mit reduziertem Ernährungsstand, atrophischer Muskulatur, anämischer Haut. Inframaxillare Lymphdrüsen geschwellt. Perkussionsschall *RVO* sowie *RHO*, hier bis zum Angulus scapulae, gedämpft. In diesem Bezirke bronchiales Atmen mit verlängertem Exspirium. Über der linken Lungenspitze gleichfalls verkürzter Schall; hier vesikuläres, rauhes Atmen mit feuchten, fein- und mittelblasigen Rasselgeräuschen. Untere Lungengrenzen beiderseits verschieblich. Herz erheblich nach rechts verlagert, die Grenzen desselben sind nur annähernd zu bestimmen. Töne rein.

Diagnose: Tuberculosis chronica pulmonum progressa. Dextrocardia acquisita.

---

[1]) Dieser Fall ist auch in dem Werke „Die Röntgographie in der inneren Medizin" von H. v. Ziemssen und H. Rieder und zwar unter C Tab. XII aufgeführt.

Radiologischer Befund: Rechte Thoraxhälfte etwas geschrumpft. Hier sind neben diffusen, schief von aussen oben nach innen unten sich erstreckenden Schattenbildungen, welche wohl durch Schwarten bedingt sind, ebenso wie links viele kleine zerstreute, tuberkulöse Herde vorhanden. Der Schatten der *R* Lungenspitze konfluiert mit dem des Mediastinums und dem des linken Unterlappens. Unterhalb der *R* Clavicula ein heller, rundlicher, offenbar einer grösseren Kaverne entsprechender Bezirk, mehrere kleinere Kavernen im Bereich der linksseitigen Infiltration. Im *R* und *L* Unterlappen noch grössere Bezirke lufthaltigen Lungengewebes. Links ausser der Verdunklung der Lungenspitze zerstreute tuberkulöse Herde. Ausserdem erstrecken sich von der Lungenwurzel nach aussen und unten längliche parallelrandige, cylindrische bez. nur allmählich sich verschmälernde Schatten, welche als cylindrische Bronchektasien, wie sie bei Phthisikern nicht so selten vorkommen, aufzufassen sind. Rechtes Zwerchfell entsprechend der linksseitigen Thoraxschrumpfung erheblich höher stehend als das linke. Herz nach rechts verlagert.

Epikrise: Die Schrumpfungsvorgänge, Ausbreitung und Zahl der tuberkulösen Herde werden durch das Röntgenbild klarer nachgewiesen als durch die perkutorisch-auskultatorische Untersuchung. Die cylindrischen Bronchektasien werden erst auf radiographischem Wege entdeckt.

17. Marie K., 27 Jahre alt, Dienstmädchen (siehe Tafel III, Fig. 17).

Anamnese: Mit 8 Jahren Lungenentzündung. Seitdem war Pat. nie krank. Mitte März dieses Jahres stellte sich Müdigkeit und Mattigkeit, bald auch Husten ein, welcher immer heftiger wurde. 25. III. plötzlich Schüttelfrost, heftiger Hustenreiz, erschwerte Atmung, Fieber.

Beim Eintritt der Pat. ins Krankenhaus am 27. III. bestand Herpes an der Nase, Fieber und erhebliche Dämpfung auf der rechten Thoraxseite sowie Knisterrasseln über den gedämpften Lungenpartien. Perkussionsschall über der rechten Lungenspitze höher als *L*. *RHO* Bronchialatem. Schleimigeitriger, z. T. rostbraun gefärbter Auswurf. Bakteriologische Untersuchung ergab Tuberkelbacillen sowie Pneumokokken.

Status praesens vom 1. V: Schwächlicher Körperbau, reduzierter Ernährungsstand. Gesicht kongestioniert. Thorax langgestreckt, wenig gewölbt. Atmung frequent und oberflächlich. Über der *R* Lungenspitze etwas höherer und tympanitischer Schall, *V* und *H* Dämpfung über der ganzen rechten Thoraxseite. Untere Lungengrenze in normaler Höhe. Atmungsgeräusch bronchial; grossblasiges, klingendes Rasseln. Links giemende Rasselgeräusche, vesikuläres Atmen, keine Dämpfung. *LHU* rauhes verlängertes Exspirium sowie Schnurren und Pfeifen. Sputum schaumig, schleimig-eitrig, wird in reichlicher Menge entleert, enthält zahlreiche Tuberkelbacillen.

Diagnose: Käsige Pneumonie der ganzen rechten Lunge.

Radiologische Untersuchung vom 1. V. 03. Rechterseits zahlreiche, bald dichtere, bald schwächere, konfluierende Schatten, von ebenso vielen lobulären pneumonischen Käseherden herrührend (auf dem Original viel deutlicher als in der Reproduktion). Nur an vereinzelten Stellen, so besonders an der Spitze und am phreniko-kostalen Winkel sind die Schatten durch lufthaltiges Lungengewebe unterbrochen; auch der Zwerchfellschatten und die Lungen-Herzgrenze ist sichtbar, wenn auch viel weniger deutlich als linkerseits. Links sind die unteren Lungenpartien getrübt, an der Spitze kleine undeutliche, wahrscheinlich kleinen Lungenherden entsprechende Schatten. (Zwerchfell beiderseits, aber in geringem Grade beweglich.) Herz von normaler Grösse.

NB! Die Differenz in der Schulterhöhe (*R* und *L*) auf dem Röntgenbilde rührt von der schiefen Stellung der Patientin bei der Aufnahme her.

Epikrise: Das Röntgenbild bestätigt die Diagnose „käsige Pneumonie" bez. konfluierende, zahlreiche käsige Herde; es gibt ferner deutliche Details der pathologischen Veränderungen der *R* Lunge und sichert die Wahrscheinlichkeitsdiagnose einer linksseitigen tuberkulösen Erkrankung der Lunge.

Sektion am 22. VI. Anatom. Diagnose: Subakute, bez. subchronische, lobuläre käsige, konfluierende Pneumonie der ganzen rechten Lunge mit ausgedehnter Kavernenbildung im Oberlappen; terminale käsige Peribronchitis in einzelnen Abschnitten der linken Lunge sowie vereinzelte kleine käsige Herde und Tuberkelknötchen. Subakute adhäsive, schwartige Pleuritis rechts mit vollständiger Obliteration der *R* Pleurahöhle. Einzelne Miliartuberkel in der linken Niere. Hochgradige Anaemie. Leichte Dilatation des *R* Ventrikels. Trübe Schwellung der Leber und Nieren. Mässiger Ascites. Milztumor. Terminale akute Tuberkulose des unteren Dünndarmes. .

(In den letzten Wochen war keine radiologische Untersuchung mehr vorgenommen worden.)

18. Mathias E., 27 Jahre, Bäcker (siehe Tafel IV, Fig. 18a und 18b).

Anamnese: Im Jahre 1889 Lungenentzündung, seitdem häufig Nasenbluten. Im Winter ist Patient stets heiser. 1898 Bronchialkatarrh mit Drüsenschwellung am Halse, hierauf Heilstättenbehandlung. Damals litt Patient an trockener Rippenfellentzündung, auch bestand immer etwas Husten mit Auswurf. März 1902 plötzlich Nachtschweisse und stärkerer Husten mit Auswurf. Wegen zunehmender Verschlechterung des Befindens und Auftretens von heftigem Seitenstechen und Atemnot,

so dass Patient im Bette nur zu sitzen vermag, Transport ins Krankenhaus. Vater war lungenleidend. Mutter und Geschwister sind gesund.

Status: Schlechter Ernährungsstand; langer schmaler Thorax. Atmung beschleunigt, angestrengt. Linke Thoraxhälfte bleibt bei der Inspiration etwas zurück. Untere Lungengrenze rechts vorne sechste Rippe, hinten zehnter Brustwirbel. Über der rechten Lunge leichte Dämpfung, welche nach abwärts vorne bis zur dritten Rippe, hinten bis zur Spina scapulae reicht. Über dem rechten Oberlappen pleuritisches Reiben, im Inspirium kleinblasiges feuchtes Rasseln *LU* handbreite Dämpfung; Pektoralfremitus hier stark abgeschwächt, in den untersten Partien fast aufgehoben. Succusio Hippocratis deutlich nachweisbar. *LV* hypersonorer Schall, Atemgeräusch mit metallischem Beiklang sowie vereinzelte, metallisch klingende Rasselgeräusche; Stäbchenplessimeterperkussion gibt Metallklang. Beim Rückwärtsbeugen des Pat. steigt die Dämpfungsgrenze *H* an, während sie *V* sinkt. Herzdämpfung nur nach rechts abgrenzbar, verbreitert. Töne rein.

Diagnose: Tuberculos. chron. pulmonum. Seropneumothorax sinister.

Radioskopie: Im Bezirk der *R* Lunge zahlreiche, nicht konfluierende Schattierungen. *R* Zwerchfell gut beweglich. Die seitlichen Partien der *L* Lunge auffallend hell und durchsichtig, die medianen zeigen infolge von unregelmässiger Schattierung ein fleckiges Aussehen. In der unteren Hälfte des linken Lungenfeldes diffuse Schattenbildung, an deren oberer Grenze bei der Atmung und besonders bei Schüttelbewegungen des Thorax lebhafte Wellenbewegung zu bemerken ist. Bei der Inspiration rückt die Schattengrenze entsprechend dem Herabtreten des *R* Zwerchfelles etwas nach oben. Der Herzschatten reicht (infolge der Verdrängung des Herzens) weit nach rechts.

Radiographie (s. Fig. 18a) bestätigt die Diagnose „Seropneumothorax in phthisischer Lunge". Die Grenzen des Pneumothorax sind in den oberen Partien der linken Lunge unscharf. Rechts, etwa an der Grenze des oberen und mittleren Drittels des Lungenfeldes fällt ausser den schon bei der Radioskopie konstatierten Abnormitäten ein scharfer, schmaler Schattenstreifen auf, der offenbar einer bindegewebigen Pleuraspange entspricht.

Krankheitsverlauf. Wegen starker Dyspnö 12. VI. Aspiration einer grünlichgelben, fluorescierenden Flüssigkeit. Das Subjektivbefinden bessert sich, die Diurese steigt, aber nur vorübergehend, denn die Flüssigkeit ersetzt sich rasch wieder. 20. VI. abermals Aspiration. Die braunrötliche Flüssigkeit enthält Erythrocyten und ziemlich viele Leukocyten. Die Diurese steigt im Anschlusse an die Punktion, auch das Subjektivbefinden bessert sich langsam. Im linken Unterlappen stellt sich allmählich wieder Vesikuläratmen ein, desgleichen der Pektoralfremitus. Auswurf reichlich, enthält zahlreiche Tuberkelbacillen. Die Infiltration beider Oberlappen nimmt zu. Herzdämpfung reicht nach rechts nur wenig über den rechten Sternalrand.

Vor dem am 26. IX. 02 erfolgten Austritt des Patienten aus dem Krankenhause ergibt die radiologische Untersuchung (s. Fig. 18b) folgendes:

Rechterseits präsentieren sich die Infiltrationsherde sowie die bindegewebige Spange wie in Fig. 18a. Auch an der linken Lungenspitze besteht jetzt intensive Schattenbildung. Pneumothorax und Exsudat sind verschwunden, in verschiedenen Partien der linken Lunge zahlreiche kleine Infiltrationsherde. Im Unterlappen ausgedehnte Schwartenbildung infolge der stattgehabten Pleuritis, Zwerchfell undeutlich sichtbar (wenig beweglich), Herz steilgestellt, ist wieder etwas nach *L* eingerückt, die Gegend des *L* Ventrikels nicht wie in der Norm vorgewölbt, sondern erheblich abgeflacht, entlang der *L* Herzgrenze und an der *L* Lungenwurzel ausgedehnte bindegewebige Verwachsungen.

Epikrise: Die Röntgenuntersuchung ergab einen viel genaueren Einblick in die komplizierten Krankheitserscheinungen als Perkussion und Auskultation. Auch die so seltenen Heilungsvorgänge des tuberkulösen Pneumothorax werden durch das Röntgenverfahren illustriert und vollständig geklärt.

19. Jacob G., 25 Jahre, Bahnarbeiter (siehe Tafel IV, Fig. 19).

Patient wurde längere Zeit wegen einer linksseitigen Rippenfellentzündung mit Exsudatbildung im Krankenhause behandelt und leidet schon seit einem halben Jahre an Husten mit Auswurf und stechenden Schmerzen in der Brust. Im Bereich des rechten Oberlappens bestand tympanitischer Schall, im Exspirium waren klingende, klein- und mittelblasige Rasselgeräusche zu hören. Auswurf war reichlich, eitrig, enthielt Tuberkelbacillen.

Am 15. III. d. J. trat nach Stuhlgang plötzlich Kollaps auf.

Wenige Tage darauf ergab sich folgender Befund: Über der ganzen rechten Brustseite tiefer tympanitischer Schall. Atmungsgeräusch aufgehoben. Beim Schütteln des Thorax metallisches Plätschern. Stäbchenplessimeterperkussion positiv. Probepunktion ergibt seröses Exsudat. Herz nach links verdrängt. Herztöne rein. Über dem linken Unterlappen abgeschwächter Perkussionsschall und abgeschwächtes Vesikuläratmen. Untere Lungengrenzen links wenig verschieblich. In den oberen Lungenpartien vereinzelte schnurrende Rasselgeräusche, überall Vesikuläratmen.

Diagnose: Pleuritis exsud. sin. (abgelaufen). Infiltratio apicis pulm. dextr. Sero-Pneumothorax dexter.

Radiologische Untersuchung (10. V. 03): Links kleine, zerstreute, tuberkulöse Herde, namentlich im Oberlappen, auf Schirm und Platte sichtbar. Ausserdem diffuse Trübung des linken Lungenfeldes (offenbar durch Adhäsiv-Pleuritis bedingt). Rechte Lunge in toto medianwärts zusammengedrängt (wie bei traumatischem Pneumothorax). Schatten derselben konfluiert mit dem des Mittelschattens und bildet nach *R* eine scharfe, fast vertikale Grenze. Nur an der Spitze, wo offenbar Verwachsungen bestehen, sieht man den schleierartigen Schatten der Lunge deutlicher über den Mittelschatten herausragen. An Stelle der Lunge ein auffallend helles Lungenfeld ohne Innenzeichnung. Schatten der knöchernen und knorpeligen Teile der Rippen scharf abgesetzt. Obere Exsudatgrenze *R* bildet eine horizontale Linie, auf dem Leuchtschirme deutliche Succusio Hippocratis. Herzschatten weit nach *L* verlagert. Wirbelsäulen- und Herz- bez. Mediastinalschatten deutlich abgrenzbar.

Epikrise: Die radiologische Untersuchung beweist das Vorhandensein kleiner, offenbar peribronchitischer käsiger Herde in der linken Lunge, welche bisher unentdeckt waren. Auch der Stand des Exsudates rechts sowie Lage und Ausdehnung der komprimierten rechten Lunge wird durch das Röntgenverfahren klargestellt. Auffällig sind die geringgradigen Verwachsungen an der rechten Lungenspitze (wo doch die Kaverne nach der Pleurahöhle durchgebrochen ist) und die vollständige Retraktion der *R* Lunge wie bei traumatischem Pneumothorax.

Sektionsergebnis vom 18. VI. 03. Anat. Diag.: Chron. ulceröse Tuberkulose der Lungen mit Kavernenbildung an beiden Spitzen. Rechts Hydropneumothorax mit vollständiger Kompressionsatelectase der *R* Lunge. Ulceröse Darmtuberkulose. Tuberkulose der mesenterialeu Lymphdrüsen, Cholangitis tuberculosa. Tuberkulose der Nieren. Ulceröse Larynxtuberkulose. Angeborene Aortenenge.

(Herz stark nach *L*, Leber stark nach abwärts gedrängt. Bei Eröffnung der *R* Thoraxseite entweicht Gas. In der *R* Pleurahöhle $2^1/_2$ Liter grünlicher, flockiger Flüssigkeit. Rechte Lunge ganz gegen die Wirbelsäule angepresst und in einen flachen, luftleeren Gewebsstrang umgewandelt. Wallnussgrosser Hohlraum an der Spitze des Oberlappens, von dem zwei rundliche Öffnungen nach der Pleura führen. Übriges Gewebe kompakt, luftleer, von käsigen Strängen durchzogen. Linke Lunge sehr fest und adhärent, Pleurahöhle obliteriert. An der linken Lungenspitze ein zackiger Hohlraum, welcher mit einem System untereinander kommunicierender Röhren zusammenhängt. Der Unterlappen von konfluierenden käsigen Knötchen durchsetzt.)

20. Mathias L., 35 Jahre, Kutscher (siehe Tafel IV, Fig. 20).

Anamnese: Vor vier Jahren Beginn der Erkrankung mit Brustschmerzen und Husten mit Auswurf. Seit zwei Monaten Verschlimmerung des Zustandes, Auftreten von Fieber, Mattigkeit und Nachtschweissen. Eltern gestorben, Ursache unbekannt.

Status pr.: Mittelgrosser Mann von reduziertem Ernährungsstand. Thorax flach, untere Hälfte desselben vorgetrieben. Supraclaviculargruben eingesunken, rechte Thoraxhälfte bleibt bei der Atmung zurück. Perkussionsschall *RVO* gedämpft-tympanitisch. *LO* Dämpfung stärker ausgesprochen, tympanitisch, mit Schallwechsel im Liegen. Dämpfung *L* bis zur vierten Rippe, *R* bis zur dritten, von da ab tiefer, sonorer Schall. Zwerchfell *R* tiefstehend, Atmung *RV* leise, bronchial, mit zahlreichen, grossblasigen, z. T. metallisch klingenden Rasselgeräuschen. *LV* Bronchialatmen mit klingendem Rasseln. *HO* beiderseits bis über die Mitte der Scapula herabreichende Dämpfung. *RHU* sonorer Schall, abgeschwächter Pektoralfremitus und leises amphorisches Atmen. Succusio deutlich. Stäbchen-Plessimeter-Perkussion positiv. *LHO* Befund wie vorn. *LHU* verschärftes rauhes Atmen. Herz nach links verschoben, Herzspitzenstoss kaum fühlbar, ausserhalb der Mammillarlinie, im sechsten *ICR*. Puls sehr klein, frequent, regelmässig; Sputum reichlich, geballt, eitrig. Probepunktion *RHU* ergibt seröses Exsudat.

Diagnose: Phthisis pulm. progr. Seropneumothorax rechts.

Radioskopie am 13. VI.: Rechts fast das ganze Lungenfeld durch unregelmässige, meist sehr dichte Schatten (Infiltrationsherde und Schwielen) verdunkelt; dazwischen einzelne hellere rundliche, lufthaltige Partien. Auf dem Leuchtschirm in den unteren Thoraxpartien rechterseits Succusio Hippocratis nachweisbar, sowie paradoxe Zwerchfellbewegung. Herz stark nach links verdrängt. Links im Bereich des ganzen Lungenfeldes diffuse Trübung sowie unregelmässige, offenbar durch tuberkulöse Infiltration bedingte Schattenbildung in den oberen Partien des linken Lungenfeldes.

Radiographie: Die Aufnahme ist, da Patient den Atem nicht anzuhalten vermag, sehr erschwert. Man sieht aber auf dem Bilde (Fig. 20) deutlich im *R* Lungenfeld verschieden grosse, rundliche, lufthaltige, Kavernen entsprechende Partien.

Epikrise: Das Ergebnis der radiologischen Untersuchung bildet eine gute Bestätigung des perkutorisch-auskultatorischen Befundes. Auch über Zahl und Ausbreitung der Cavernen gab das Röntgenverfahren Aufschluss.

Sektion am 16. VI. Chronische ulcerierende Tuberkulose beider Lungen, rechterseits Perforation einer Kaverne und Hydropneumothorax. Linke Lunge mit der kostalen Pleura vollständig und allseitig verwachsen. Linke Pleurasäcke vollständig obliteriert. Ulceröse Darmtuberkulose. Dilatation des *R* Herzventrikels. Das Oberlappengewebe durchsetzt mit konfluierenden käsigen Knoten, die zum

Teil auf die Bronchialwand übergreifen. Im Unterlappen kleine Knötchenformen mit käsigen Einlagerungen. Rechte Lunge im unteren Teile zusammengepresst. Pleura mit fibrinösen zottigen Auflagerungen bedeckt. An der Vorderfläche des Unterlappens eine kleine zackige, für einen Sondenknopf durchgängige Öffnung. Auf dem Durchschnitt teils grössere, teils kleinere, mit Eiter gefüllte Hohlräume.

21. Ferdinand T., 19 Jahre alt, Maler (siehe Tafel IV, Figur 21).

Anamnese: Seit einem Jahre trockener Husten und Seitenstechen links. Husten hat in letzter Zeit zugenommen, Auswurf gering. Starke Nachtschweisse. Patient ist in den letzten Monaten stark abgemagert. Frühere Krankheiten: Bronchialkatarrh und Influenza. Vater starb an Herzleiden, Mutter und Geschwister sind gesund.

Status: Kleiner Körper von schlechtem Ernährungsstand. Haut blass; nur die Wangen etwas gerötet. Claviculargruben beiderseits stark eingesunken. Thorax abgeflacht. Interkostalräume links vorgewölbt. Linke Thoraxseite bleibt bei der Inspiration erheblich zurück. Über beiden Lungenspitzen Schall verkürzt, links mit tympanitischem Beiklang. Atemgeräusch unbestimmt. Exspirium verlängert; ausgedehntes kleinblasiges Rasseln. Links hinten vom vierten Brustwirbel nach abwärts Schall gedämpft-tympanitisch. Pektoralfremitus fast aufgehoben. Atemgeräusch sehr leise, von metallisch klingenden Rasselgeräuschen begleitet. Succusio Hippocratis. Stäbchen-Plessimeter-Perkussion positiv. *LV* überall tympanitischer Perkussionsschall. Probepunktion *LHU* ergibt eitrige Flüssigkeit. Viel eitriger Auswurf, welcher reichlich Tuberkelbacillen enthält. Puls frequent, klein. Über der Herzspitze ein schwaches systolisches Geräusch. Temperatur meist subfebril.

Diagnose: Tuberculos. chron. pulmonum, Pyopneumothorax sinister.

Radioskopie: Beim Schütteln des Thorax träge Wellenbewegung linkerseits in den untersten Thoraxpartien sichtbar. Respiratorische und kardiogene Erschütterung der Flüssigkeit nachweisbar. Paradoxe Bewegung des Zwerchfells, indem dasselbe bei der Inspiration linkerseits nach aufwärts, rechterseits nach abwärts sich bewegt. In den unteren Partien der linken Thoraxhälfte grosse Helligkeit, in den medianen und oberen Partien desselben diffuse Schattenbildung. Rechterseits zeigt die Lunge ein fleckig-marmoriertes Aussehen. Rechtes Zwerchfell gut beweglich.

Radiographie: Rechts geringe Verdunklung der Lungenspitze und fleckige Zeichnung der ganzen, von käsigen Herden durchsetzten Lunge. Dazwischen deutlich die von der rechten Lungenwurzel abgehenden Hilusverzweigungen. Zwerchfell in normaler Höhe. Herzschatten lässt sich nur nach rechts zu scharf abgrenzen. Links unten der unregelmässig begrenzte, sehr helle, pneumothoracische Raum (Zwerchfell nicht sichtbar), in dem die Knochen-Knorpel-Grenze der vorderen Rippenenden sowie die knöchernen hinteren Rippenenden sich deutlich abheben. Von der Gegend des linken Herzrandes schief nach unten gegen das Zwerchfell zu zieht eine ziemlich breite, bindegewebige Spange in Form eines nach unten zu sich verschmälernden dunklen Schattenstreifens. Die nach oben und medianwärts gedrängte linke Lunge ist in ihren oberen Partien mit der Brustwand verwachsen und hier, wie das Radiogramm zeigt, von der Kompression nicht mitbetroffen. Von der Lungenwurzel lateralwärts erstreckt sich ein zapfenförmiger Fortsatz der offenbar infiltrierten und komprimierten Lunge nach dem pneumothoracischen Raum hin. In der Trachealgegend die Zwischenwirbelscheiben durchscheinend.

Epikrise: Wie in allen Fällen von Pneumothorax, so deckt auch hier das radiologische Verfahren die komplizierten intrathoracischen Veränderungen auf. Auch die übrigen, durch die Tuberkulose verursachten pathologischen Veränderungen illustriert das Röntgenbild treffend, in Ergänzung des perkutorisch-auskultatorischen Befundes.

22. Marie M., 22 Jahre, Köchin (siehe Tafel IV, Fig. 22).

Anamnese: Patientin ist seit 6. März dieses Jahres bettlägerig, indem sie an heftigem Gliederschmerz, Kopfweh und Stechen in der Brust leidet. Das anfänglich geringgradige Fieber nahm in letzter Zeit erheblich zu. Husten mit Auswurf und Nachtschweisse bestehen schon seit etwa zwei Jahren. In der Kindheit litt Patientin an Keuchhusten, Masern, Diphtherie, Scharlach, Lungenentzündung. Vater starb an Gehirnhautentzündung, Mutter und Geschwister angeblich gesund.

Status (bei der Aufnahme ins Krankenhaus): Graciler Körperbau, schmaler Thorax, breite Interkostalräume, tiefe Supra- und Infraclaviculargruben. Blasse Hautdecken. Atmung sehr beschleunigt und oberflächlich. Über der *R* Lungenspitze verkürzter Perkussionsschall. Atmungsgeräusch verschärft. Im Bereich des *R* Unterlappens mauerartige Dämpfung und aufgehobenes Atemgeräusch. Über den gedämpften Partien bronchiales Atmen. Probepunktion ergibt trübes, serös-eitriges Exsudat. Leber stark nach abwärts gedrängt. Mässige Temperatursteigerung, erhöhte Pulsfrequenz.

Diagnose: Tuberculos. chron. pulm. et Empyema lateris sin.

21. März: Resektion eines Teiles der sechsten rechten Rippe und Entleerung von ca. einem Liter dünnen Eiters. Drainage und Verband. Es erfolgt stets reichliche Sekretion aus der Thoraxwunde. In diesem Sekret sind keine Tuberkelbacillen nachzuweisen, wohl aber vereinzelte im Auswurfe. Nach jedem Verbandwechsel wurden in die Thoraxwunde 50 ccm Jodoform-Glycerin eingegossen. Die Em-

pyem-Höhle verkleinert sich nur langsam. Patientin wird allmählich fieberfrei. Vor dem Austritt aus dem Krankenhause (30. VI.) Röntgen-Untersuchung!

Radioskopie: Linke Lunge normal, Zwerchfell sehr gut beweglich. Herz und Aortenbogen an normaler Stelle, stark pulsierend. Rechterseits die Empyem-Höhle mit dem bis zur Lungenspitze reichenden Drainagerohr, von der retrahierten Lunge, welche sich bei der Atmung in keiner Weise verändert, gut abgrenzbar. Rechtes Zwerchfell nicht sichtbar.

Radiographie (Aufnahme im Verband): Der knöcherne Thorax einschliesslich der Wirbelsäule ist gut zur Darstellung gekommen. Von der Thoraxwunde aus sieht man bogenförmig ein Drainagerohr bis nahe zur Lungenspitze verlaufen. Dasselbe bildet die Grenze zwischen dem künstlich, d. h. durch die Rippenresektion geschaffenen Pneumothorax (mit fehlender Lungenzeichnung) und der median gelegenen, atelektatischen *R* Lunge, deren Rand offenbar stark verdickt ist. Unterhalb der Einführungsstelle des Drainagerohres sieht man unregelmässige dichte, von Jodoform-Glycerin herrührende Schatten. Herz-, Aortenbogen- und Pulmonalis-Schatten in normaler Lage und von normaler Grösse. Im linken Lungenfeld sind die etwas unscharfen Hilusverzweigungen (im Original viel deutlicher als in der Reproduktion) zu sehen, dagegen keine tuberkulösen Infiltrationsherde. Linksseitiger Zwerchfellschatten deutlich abzugrenzen, rechter dagegen nicht.

Epikrise: Hier erhielt man erst durch das Röntgenverfahren genaueren Aufschluss über die Grösse der Empyemhöhle, Lage und Ausdehnung der retrahierten rechten Lunge, sowie über die Lage des Herzens und der grossen Gefässe.

Will man die obigen Untersuchungsberichte kritisch verwerten, so ist in erster Linie zu berücksichtigen, dass die radiologische Diagnostik der Lungenkrankheiten und damit auch der chronischen Lungentuberkulose sich noch im Anfangsstadium befindet. Es ist aber zu erwarten, dass auch auf diesem Gebiete die Technik noch weiter fruchtbringend und der internen Medizin hilfreich sich erweisen wird.

Die nachfolgenden Betrachtungen sind auf Grund der bisherigen Erfahrungen gemacht und deshalb noch lückenhaft, aber immerhin dürften sie den Beweis liefern, dass den radiologischen Untersuchungs-Ergebnissen schon jetzt ein grosser diagnostischer Wert beizumessen ist.

Man muss sich, wie jetzt wohl allgemein anerkannt wird, bei der Deutung von Röntgenbildern kranker Lungen von pathologisch-anatomischen Gesichtspunkten leiten lassen, insofern auf radiologischem Wege die anatomischen Veränderungen der Körperorgane schon während des Lebens aufgedeckt werden können. Die radiologischen Ergebnisse müssen sich gewissermassen auf die pathologisch-anatomischen Erfahrungen stützen, aber doch werden wir in der Praxis immer den Vergleich mit den Untersuchungs-Resultaten der perkutorisch-auskultatorischen Methode aufnehmen müssen, selbst wenn keine absolute Übereinstimmung in den beiderseitigen Untersuchungs-Ergebnissen bestehen sollte. Die radiologische Untersuchung ist ja insofern der perkutorisch-auskultatorischen überlegen, als durch sie auch centrale Lungenherde, Veränderungen am Hilus u. s. w. aufgedeckt werden, die auf andere Weise gar nicht zu diagnosticieren sind.

In den Lungen, die wegen ihres grossen Luftgehaltes für die Röntgenstrahlen besonders leicht durchgängig sind, lassen sich Infiltrationsherde aller Art, infolge ihrer stärkeren Absorptionsfähigkeit für Röntgenstrahlen, leicht nachweisen, d. h. die Erkrankungsherde (mit Ausnahme der leeren, also lufthaltigen Kavernen) markieren sich infolge der stärkeren Absorption der Röntgenstrahlen als dunkle Schatten in dem hellen, lufthaltigen Lungengewebe.

Vom anatomischen Gesichtspunkte aus kommen besonders tuberkulöses Granulationsgewebe, käsige Herde und Schwielen, sowie Kavernen (d. h. mit Luft oder Eiter gefüllte Hohlräume) in Betracht; aber auch andere, bei Lungentuberkulose seltener vorkommende pathologische Gewebsveränderungen müssen berücksichtigt werden.

Deshalb empfiehlt es sich, die anatomischen Veränderungen in den Lungen bei chronischer Tuberkulose — welche stets auf dem Wege der Lymphbahnen oder des Bronchialbaumes eingeschleppt wird — kurz zu rekapitulieren und im Anschlusse hieran deren Nachweis auf radiologischem Wege zu besprechen.

Nach der Entstehung von Tuberkelknötchen und Konfluieren derselben bildet sich erst graues, durchscheinendes Granulationsgewebe, welches allmählich käsig degeneriert, d. h. eine fettige

Umwandlung unter starker Wasserentziehung erleidet. Es bilden sich zumeist aur dem Gebiete der Lymphbahnen, welche die Bronchien und Gefässe umspinnen, käsige, bronchopneumonische Herde, welche teils durch Lungengewebe, teils durch schiefrig induriertes Bindegewebe voneinander getrennt sind und schliesslich zu grösseren Herden zusammenfliessen. In verschiedenen Stadien dieser Ausbreitung können die Käseherde erweichen, einschmelzen und in Kavernen sich umwandeln. Diese letzteren, welche verschiedene Formen zeigen können, meist aber oval oder rundlich sind, oft noch von blutleeren, verdickten Gefässen durchzogen sind und von einer dicken Bindegewebskapsel (den Residuen einer chronisch-interstitiellen Pneumonie) umgeben sind, können isoliert bleiben oder mit benachbarten Kavernen zusammenfliessen. Als eine Art von Heilungsvorgang ist die Bildung von Granulationsgewebe an der Innenwand der Kaverne sowie einer derben Bindegewebskapsel an der Aussenwand aufzufassen. Die käsigen Herde können aber auch anstatt einzuschmelzen in Verkalkung übergehen, sich einkapseln und schrumpfen oder endlich zur Resorption gelangen, so dass eine bindegewebige Schwiele sich bildet. Dieselbe Umwandlung in Verkäsung — nur selten mit Übergang in Kavernenbildung — oder Verkalkung wie das Lungengewebe selbst können die Bronchialdrüsen durchmachen.

Die Bronchien, namentlich wenn sie in einen käsigen Herd einmünden, sind häufig erweitert. Auf diese Weise entstehen spindelige und cylindrische Bronchiektasien bez. bronchiektatische Kavernen, wobei häufig eine Verdickung der Bronchialwand durch Peribronchitis zu stande kommt. Die letztere findet man oft auch ohne begleitende Bronchialerweiterung.

Die Pleura, welche die Lungen allseitig überkleidet, wird von der Erkrankung der letzteren mitbetroffen, sobald der Krankheitsprozess an die Lungenoberfläche reicht. Die daselbst im Gefolge der Lungentuberkulose sich abspielenden Prozesse bestehen in Adhäsiv-Pleuritis, schwartenartiger Verdickung der Pleura und Bildung eines festen, schwielenartigen Gewebes.

Die Deutung der im Lungengewebe Tuberkulöser zu beobachtenden, durch die oben geschilderten Veränderungen bedingten Schatten ist oft schwierig, und wir sind manchmal darauf angewiesen, zusagen, dass normales Lungengewebe durch dichteres pathologisches Gewebe ersetzt ist. Aber häufig sind wir doch im stande, aus der Ausbreitung, dem Verlaufe, der Lage, der Dichtigkeit des Schattens eine genauere Diagnose zu formulieren.

Die Frühdiagnose der Phthise, welche im Interesse der Kranken allerorts angestrebt wird, ist durch das Röntgenverfahren entschieden gefördert worden. Denn es ist zweifellos, dass mitunter Erkrankungen der Lungen, ehe dieselben mit den übrigen Untersuchungs-Methoden festgestellt werden können, radiologisch nachzuweisen sind.

Wir haben heute schon verschiedene Anhaltspunkte, um auf radiologischem Wege eine beginnende Lungentuberkulose zu diagnostizieren.

Der Nachweis von Infiltrationsherden, d. h. cirkumskripter Herdschatten, im lufthaltigen, hellen Lungengewebe der einen oder beider Lungenspitzen gelingt leider nur selten.

Häufiger lässt sich eine Helligkeits-Abnahme bez. Verdunklung einer oder beider Lungenspitzen nachweisen, was man meist schon durch Vergleich der beiden Lungenfelder auf dem Fluorescenzschirme während des In- und Exspiriums eruieren kann. Es ist zweckmässig, während einer derartigen Untersuchung die Arme abwechselnd heben und senken zu lassen, um die Schatten der Mammae, Scapulae und Brustmuskeln richtig beurteilen zu können.

Auch eine Störung in der inspiratorischen Aufhellung der Lunge, welch' letztere in der Norm sich deutlich auf dem Leuchtschirme zu erkennen giebt, weist auf pathologische Veränderungen in der Lunge hin. Die Aufhellung des Lungenfeldes kann auf einer Seite fehlen oder in geringerem Grade sich geltend machen als auf der anderen, und zwar im Bereich der ganzen Lunge oder nur eines Teiles derselben, z. B. der Lungenspitze.

Einen weiteren Anhaltspunkt für eine beginnende Erkrankung der Lunge bietet ein abnorm hoher Stand des Zwerchfells auf der einen, nämlich der kranken Seite, sowie eine verminderte Zwerchfellbewegung dieser Seite, namentlich bei der Inspiration; dieselbe kann aber ausser durch Tuberkulose auch durch pleuritische Verwachsungen und andere Krankheitszustände bedingt sein. Überdies trifft man sie selten bei isolierten Spitzenerkrankungen.

Öfters finden sich auch ein- oder doppelseitig abnorme rundliche oder ovale, scharf begrenzte Schatten am Lungenhilus, meist von Bronchialdrüsen-Erkrankung

herrührend, von den Franzosen als „Adènopathie bronchique“ bezeichnet (Fig. 3). Geschwellte bez. infiltrierte Bronchialdrüsen und andere Infiltrationsherde am Lungenhilus sind aber ebenso wie central gelegene und kleine, in den verschiedensten Bezirken der Lunge zerstreute Herde auf andere Weise als durch das Röntgenverfahren gar nicht festzustellen. Die genannten Schatten sind wohl zu unterscheiden von den rechts oder auch links vom Hilus befindlichen, länglichen Schatten, welche Verzweigungen der Lungengefässe oder den Ästen des Hauptbronchus entsprechen.

Wohl zu beachten ist, dass das Lungenbild und besonders das Lungenspitzenbild bei starker Adipositas verdunkelt werden kann, und zwar so bedeutend, dass kleinere Lungenherde sich der Erkenntnis entziehen können. Diese Störung ist namentlich bei starker Entwicklung der Mammae (worauf bereits oben hingewiesen wurde) zu befürchten.

Auch können durch stärkere Drüsenschwellungen in der Supra- und Infraclaviculargegend Lungenherde vorgetäuscht werden. Daher müssen bei Thoraxbildern mit abnormem Spitzenbefund stets die genannten Drüsen kontroliert werden.

Beide Lungenspitzen erscheinen, offenbar wegen der denselben vorgelagerten Muskeln, fast immer etwas dunkler als die übrigen Lungenpartien. Diese beiderseits gleichstarke Verdunkelung der Lungenspitzen ist namentlich bei kräftigen muskulösen Leuten sehr störend für die Beurteilung pathologischer Veränderungen in diesem Bezirk.

Eine gewisse Schwierigkeit ist zudem für die Diagnose der Lungentuberkulose vermittelst der Radiographie durch den Umstand gegeben, dass die Hilusverzweigungen in der Lunge manchmal, namentlich wenn der Patient während der photographischen Aufnahme sich nicht ganz ruhig gehalten hat oder die respiratorische Bewegung nicht vollständig ausgeschaltet war, Veranlassung zur Entstehung kleiner herdartiger Trübungen und Schatten im Lungengewebe geben — dann kann unter Umständen eine Schattenbildung ähnlich wie durch kleine Infiltrationsherde zu stande kommen. Überhaupt ist die Unterscheidung kleiner Infiltrationsherde von Lungengefässen und Bronchien — wenigstens mit den bisherigen Hilfsmitteln — manchmal nicht so leicht und einfach.

Tuberkelknötchen sind radiologisch wahrscheinlich nicht nachweisbar[1]), dagegen sprechen cirkumskripte matte Schatten (Fig. 7, 8, 9, 11, 13, 14, 15a und b, 16, 18a und b, 19, 21) für käsige Herde im Lungengewebe. Solche frische fortschreitende Herde zeigen schwache, unscharfe, verschwommene Schatten.

Sind sie dicht angeordnet, wie dies besonders oft bei bronchopneumonischen Herden beobachtet wird, so bewirken sie eine nicht ganz gleichmässige, aber gewöhnlich sehr intensive Verdunklung (meist eines ganzen Lungenfeldes), die hin und wieder von hellen Partien lufthaltigen Gewebes unterbrochen ist (z. B. Fall 17).

Sind die Schatten cirkumskript und sehr dicht, so sprechen sie für ältere, mit Schrumpfung und Verkalkung einhergehende Infiltrationsherde oder für gefüllte Kavernen.

In vorgeschrittenen Fällen von Lungentuberkulose können aber auch die von den einzelnen, meist sehr zahlreichen Erkrankungsherden gelieferten Schattenstreifen konfluieren, so dass ein solch' ausgebreiteter, oft diffuser Schatten mannigfach verändertes Lungengewebe, d. h. teils über, teils nebeneinander liegende käsige Herde, fibröse Knötchen und Schwarten, selbst Kavernen in sich schliessen kann (wie die Fälle 4 und 5 [linke Spitze] 9, 10, 11, 12 [rechter Oberlappen], 13, 14, 15a und b, 16, 20, 21 beweisen).

Zuweilen aber findet man auch unregelmässig verteilte und unscharf begrenzte, zahlreiche Schattierungen in den Lungenfeldern, die in ihren Einzelheiten meist nicht sicher zu deuten und, oft auf Kombination von Lungen- und Pleura-Erkrankungen zu beziehen sind (z. B. Fall 10, 11, 15a und b).

Bezüglich der Diagnose „Kaverne“ muss zugegeben werden, dass dieselbe, wie manche der vorstehenden Fälle beweisen, oft recht schwierig ist. In einzelnen Fällen (Fig. 10, 11, 12) wurde perkutorisch-auskultatorisch mit Sicherheit das Bestehen von grösseren Kavernen nachgewiesen und röntgenologisch waren dieselben nicht zu erkennen, offenbar weil sie z. Zt. der

[1]) Immerhin ist die Frage noch zu entscheiden, ob die zahlreichen Knötchen bei Miliartuberkulose radiographisch darstellbar sind und ob nicht der Nachweis eines käsigen Herdes die Diagnose in manchen Fällen ermöglicht.

Untersuchung mit Sekret gefüllt waren. In solchen Fällen kann aber wiederholte radiologische Untersuchung zum Ziele führen.

Sind die Kavernen nicht sehr umfangreich, so wird man sie nur dann durch die Röntgen-Untersuchung deutlich wahrnehmen, wenn sie leer und von infiltriertem Lungengewebe umgeben sind oder wenn sie gefüllt, aber von lufthaltigem Lungengewebe umschlossen sind, — selbst wenn sie in tieferen Partien der Lunge liegen — während mit Eiter gefüllte Kavernen in infiltriertem Lungengewebe sehr schwer zu erkennen sind, insofern sie von tuberkulösen Verdichtungsherden und Pleuraschwarten radiologisch meist nicht zu unterscheiden sind.

Zuweilen finden sich gar keine charakteristischen Kavernenbilder in stark infiltrierten Lungen, bezw. auffallend helle Partien, die von normalem oder emphysematischem Lungengewebe oder pneumothoracischen Bezirken nicht sicher zu unterscheiden sind, gestatten nur den Verdacht auf Kavernen (Fig. 15a und b).

In Fällen, wo Kavernen radiologisch mit Sicherheit nachzuweisen sind (Fig. 13, 14 [linke Lunge], 15a und b, 16, 20), sieht man auf dem Leuchtschirm helle, rundliche oder ovale, meist scharf begrenzte Flecken auf dunklem Grund (auf der photographischen Platte dunkle Flecken auf hellem Grund!), welche kleineren oder grösseren, zwischen Infiltrationsherden gelegenen Kavernen entsprechen. Bei günstiger Lage können selbst sehr kleine, klinisch nicht nachweisbare Kavernen (siehe z. B. Fall 13) auf radiologischem Wege konstatiert werden. Sehr instruktiv ist das Bild einer grossen Kaverne, wenn sie der Thoraxwand nahe liegt, wo dann ein umfangreicher, kreisförmiger Bezirk mit dunkler Umrahmung (siehe Fig. 14) in die Erscheinung tritt.

Auf Grund des Röntgenbildes allein kann man also nicht immer eine Kaverne, selbst wenn sie leer ist, diagnostizieren, da die Unterscheidung derselben von lufthaltigem Lungengewebe oder auch von abgesacktem Pneumothorax selbst auf guten Schirmbildern und Radiogrammen grosse Schwierigkeiten bereiten kann, wie Fall 15 (Fig. 15a und b) beweist. Befindet sich diese lufthaltige Partie in der Gegend der Lungenspitze, so spricht die Lokalisation an sich allerdings schon mit grosser Wahrscheinlichkeit für das Bestehen einer Kaverne.

Einfache, mit Verdickung der Bronchialwand einhergehende Peribronchitis beobachtet man meist gleichzeitig mit Bronchiektasien (Fall 16). Aber auch peribronchitische bez. perivaskuläre käsige Herde in charakteristischer Anordnung d. h. im Verlaufe der Hilusverzweigungen lassen sich zuweilen nachweisen, so im Falle 8. Hier handelt es sich offenbar um tuberkulöse, peribronchitische Lymphangitis, also um Tuberkelbildungen in den Lymphgefässen, die dann als perlschnurartig geschwellte Stränge gegen den Lungenhilus ziehen und dort mit den peribronchialen Lymphdrüsen in Verbindung treten. Derartige zerstreute käsige Herde sind natürlich nicht zu verwechseln mit der gleichmässig marmorierten Zeichnung, welche auf Radiogrammen selbst ganz normaler Lungen sich findet, wogegen eine marmorierte Schattenzeichnung auf dem Fluorescenzschirm immer als pathologisch aufzufassen ist, d. h. auf Infiltration des Lungengewebes (käsige Herde u. s. w.) bezogen werden muss.

Die Kommunikation einer Kaverne mit einem Bronchus lässt sich radiologisch wohl nicht direkt nachweisen, wohl aber kann man die Einmündung erweiterter, dickwandiger Bronchien in einen grösseren tuberkulösen Herd verfolgen.

Auch der Verlauf und die Ausheilung (Fig. 18a und b) eines tuberkulösen Pneumothorax sowie die allmälige Wiederausdehnung der Lunge lässt sich radiologisch gut verfolgen.

Das bei Schrumpfungs- bez. Heilungsvorgängen in Form von schwieligen Herden und Schwarten sich bildende Bindegewebe giebt viel intensivere Schatten als das tuberkulöse Granulationsgewebe.

Die Schatten desselben können, wenn sie die medialen Lungenränder betreffen, so erheblich sein, dass (wie bei Fig. 13, 14, 15a und b, 20) der Herzschatten fast gar nicht von

seiner Umgebung abzugrenzen ist. Gleichmässige Verdunklung eines Lungenfeldes oder eines Teiles desselben spricht im allgemeinen für Pleuraschwarten (siehe Fig. 9), kann aber auch durch verminderten Luftgehalt der Lungen infolge von Schrumpfung bedingt sein.

Ältere tuberkulöse Herde, in denen die Schrumpfungs- und Verkalkungsprozesse (infolge der Heilungstendenz der Tuberkulose) überwiegen, liefern scharf begrenzte, sehr dunkle Schatten (z. B. Fig. 12) — denn sowohl das schrumpfende Bindegewebe als auch Verkalkungsherde absorbieren die Röntgenstrahlen viel stärker als das tuberkulöse Granulationsgewebe.

Cirkumskripte Schwielen und Schwarten kennzeichnen sich als scharf umschriebene, strang- oder bandartige Schatten (Fig. 18a und b, sowie Fig. 21), während diffuse Schwarten, wie solche nach Empyem und anderen Pleuritiden auftreten, durch ungleichmässige, sich langsam in das Gesunde verlierende Schatten, namentlich in den Unterlappen, zu erkennen geben (siehe Fig. 18a und b, 19). Auch ausgedehnte Schattenbildungen in der Gegend der medialen Lungenränder (Fig. 13, 18b) sprechen für diffuse Schwartenbildung und pleuritische Verwachsungen.

Hier sei daran erinnert, dass auch die Grösse einer Empyemhöhle nach stattgehabter Rippenresektion sowie die Wiederentfaltung der atelektatischen Lunge und deren Adhäsion sich durch das Röntgenverfahren exakt kontrollieren lässt (siehe Fig. 22).

Schrumpfung der erkrankten Thoraxseite (Restrictio thoracis), welche so häufig als Ausdruck eines fortschreitenden Heilungsprozesses bei chronischer Lungentuberkulose sich einstellt, wird häufig erst durch das Röntgenverfahren aufgedeckt, und liess sich in markanter Weise in den Fällen 5, 9, 10, 11, 12, 15 nachweisen. Als solche Zeichen von Thoraxschrumpfung sind zu nennen: schmäleres Lungenfeld auf der erkrankten Thoraxseite, welches durch Schrumpfung und Infiltration teilweise oder vollständig verdunkelt ist, Aneinanderrücken und Abknickung und damit steilerer Verlauf der Rippen, engere Interkostalräume, Verbiegung der Wirbelsäule nach der erkrankten Seite hin, Dislokation von Herz, Aortenbogen, Trachea, Mediastinum durch Zug, endlich Hochstand und geringe Exkursionsfähigkeit des Zwerchfelles. Dabei kann Mediastinum und Herz durch die Lungenschrumpfung so verzogen werden (Fig. 15a und b), dass der eine Rand der Wirbelsäule in ganzer Thoraxhöhe den linken oder rechten Mittelschattenrand bildet.

Zugleich findet man dann auf der nicht geschrumpften Seite (siehe Fig. 5, 11, 12) ein erweitertes, sehr helles Lungenfeld, horizontal verlaufende Rippenschatten, erweiterte Interkostalräume, tiefstehendes Zwerchfell mit bedeutenden Atem-Exkursionen.

Zusammenfassung.

Die allerersten Anfänge der chronischen Lungentuberkulose, nämlich Tuberkelknötchen oder diffuse, gelatinöse Infiltration können bis jetzt durch das Röntgenverfahren ebensowenig wie durch die übrigen klinischen Untersuchungsmethoden nachgewiesen werden. Überhaupt ergiebt sich im Beginn der Phthise manchmal kein abnormer, radiologischer Befund, da offenbar erst gröbere anatomische Veränderungen (Verdichtungen des Lungengewebes u. s. w.) sich auf diesem Wege direkt nachweisen lassen, während die übrigen radiologischen Symptome, wie abnorme Zwerchfellatmung und Helligkeitsdifferenzen bei der Inspiration, zuweilen sogar Veränderungen am Lungenhilus, nicht immer und absolut sicher die Diagnose ermöglichen. Immerhin gelingt es nicht so selten, bei suspekter Tuberkulose den Sitz der Erkrankung röntgenologisch festzustellen. Oft ist die Röntgenuntersuchung auch insofern wertvoll, als sie Aufklärung darüber giebt, ob hinter katarrhalischen Erscheinungen bez. dem „spezifischen Katarrh“ der Bronchien, sich eine beginnende oder eine vorgeschrittenere Tuberkulose verbirgt.

Natürlich ist stets der Umstand im Auge zu behalten, dass durch die radiologische Untersuchung nur Lungenherde als solche aufgedeckt werden, und dass dieselben auf Grund der Röntgenuntersuchung allein nicht als spezifisch tuberkulöse Herde angesprochen werden dürfen, da gangränöse, pneumonische und andere Infiltrationsherde dasselbe Aussehen darbieten wie tuberkulöses Granulationsgewebe bez. käsige und schwielige Herde.

Wenn einmal ein sicherer perkutorisch-auskultatorischer Krankheitsbefund vorliegt, dann

leistet das Röntgen-Verfahren erst recht gute Dienste zur genaueren Analysierung des tuberkulösen Prozesses und bringt vielseitige Aufklärung in diagnostischer Hinsicht. So kann man auf dem Röntgenbilde die Ausdehnung des Krankheitsprozesses, centrale Herde, auch verkäste und verkalkte Lymphdrüsen am Hilus, beginnende Schrumpfung der kranken Thoraxseite deutlich nachweisen.

Auch sieht man oft, dass die Tuberkulose viel weiter vorgeschritten ist, als man vor der radiologischen Untersuchuung vermutet hatte. Aber auch weitere diagnostische Details sind mit Hilfe der Röntgenstrahlen zu eruieren und in vorgeschrittenen Fällen von Lungentuberkulose (siehe z. B. Fig. 15a und b, 16, 17) sind die Bezirke des gesunden und des kranken Lungengewebes fast wie bei einer Obduktion festzustellen und abzugrenzen.

Wenn auch auf diesem Gebiete noch manche Aufklärung erfolgen muss, so z. B. bezüglich der Art und Weise der Hilusverzweigungen, besonders bei Vergleich mit dem pathologisch-anatomischen Befunde bei Sektionen, so besteht doch in der radiologischen Beurteilung der hauptsächlichen tuberkulösen Lungenveränderungen Übereinstimmung. Man erhält stets ein gutes Übersichtsbild über den tuberkulösen Krankheitsprozess, die Ausbreitung desselben kann besser studiert werden als auf irgend eine andere Weise, lufthaltige und luftleere Partien können gut voneinander geschieden werden. Das Ergebnis der radiologischen Untersuchung wird aber fast immer den anatomischen Verhältnissen näher kommen als dem perkutorisch-auskultatorischen Befunde.

Nicht bloss die Diagnose, auch die Prognose wird durch das Röntgenverfahren wesentlich gefördert; denn die Ausbreitung des tuberkulösen Prozesses in der Lunge kann, da auch die centralen Lungenpartien der Röntgenuntersuchung zugänglich sind, nicht exakter festgestellt werden als durch das radiologische Verfahren.

Endlich kann der Erfolg bestimmter therapeutischer Massnahmen besser kontrolliert werden als durch andere Untersuchungs-Methoden. Aus ökonomischen Rücksichten wird man sich mit der Radioskopie allein häufig begnügen müssen; wenn aber die radiographische Methode weniger kostspielig wäre, könnte man kein geeigneteres Verfahren bei der Behandlung Tuberkulöser einschlagen, als ein gutes Radiogramm im Beginn der Behandlung, also z. B. beim Eintritt eines Patienten in eine Lungenheilstätte und beim Austritt aus derselben bez. bei seiner Entlassung aus der ärztlichen Behandlung anzufertigen. Ein solches „Dokument" würde gewiss einen ebenso guten Aufschluss geben über den Heilerfolg wie die umfassendste Krankengeschichte.

Jedenfalls ist die Behauptung gerechtfertigt, dass in allen Fällen von chronischer Lungentuberkulose die Röntgenuntersuchung eine höchst wertvolle Unterstützung und Ergänzung der übrigen Untersuchungsmethoden liefert.

Schliesslich sei noch erwähnt, dass Schirm- und Platten-Untersuchungen, wenn es sich um die Konstatierung einer Lungentuberkulose handelt (wie ja auch aus obenstehenden Untersuchungsberichten zu ersehen ist) ein nicht ganz gleichwertiges Resultat liefern.

Mit Hilfe der Radioskopie sind Bewegungsvorgänge an Lungen und Zwerchfell, Helligkeitsunterschiede in den verschiedenen Atmungsphasen vorzüglich zu kontrollieren, hingegen ergeben sich auf Radiogrammen wieder mehr Details in Bezug auf Lungenzeichnung als auf dem Leuchtschirm, und man wird meistens in dieser Hinsicht bei chronischer Lungentuberkulose durch gute Photogramme mehr diagnostische Anhaltspunkte gewinnen als durch Schirmbilder, selbst wenn letztere mit Hilfe der Bleiblende gewonnen wurden. Namentlich kleine, nur schwache Schatten liefernde Herde sind auf radiographischem Wege leichter darzustellen als auf radioskopischem, vorausgesetzt dass der Patient den Atem anzuhalten vermag und nicht durch Husten, Dyspnö, psychische Unruhe u. s. w. davon verhindert ist. Es wäre aber falsch, wollte man auf Kosten der einen Methode die andere bevorzugen; denn da beide sich ergänzen, sollte jede derselben Verwertung finden im Dienste der internen Diagnostik, und — wenn nötig — stets an die radioskopische Methode die radiographische angeschlossen werden!

Verzeichnis der Abbildungen (auf den Tafeln I—IV).

Fig. 1. Phthisis incipiens.
Fig. 2. Phthisis incipiens.
Fig. 3. Tubercul. glandul. bronch. („Adénopathie bronchique" der Franzosen).
Fig. 4. Tuberculos. chron. apic. sin. (mit Axendrehung und Medianstellung des Herzens).
Fig. 5. Tuberculos. chron. apicum pulmon.
Fig. 6. Tuberculos. chron. pulmon., praesertim sinist.
Fig. 7. Tuberculos. chron. pulmon. sinist., praesertim apicis.
Fig. 8. Tuberculos. chron. pulmonum. (Lymphadenitis caseosa.)
Fig. 9. Tuberculos. chron. pulmonum sinist. Pleuritis interlobaris.
Fig. 10. Tuberculos. chron. duplex, praesertim pulmon. dextr., Pleuritis chron. dextra. Restrictio thoracis.
Fig. 11. Tuberculos. chron. pulmon., praesertim sinist. Restrictio thoracis.
Fig. 12. Tuberculos. chron. pulmon. sinist. progressa. Restrictio thoracis.
Fig. 13. Tuberculos. chron. pulmonum (mit Bildung kleiner Kavernen).
Fig. 14. Tuberculos. chron. pulmon. duplex progressa (mit Bildung einer grossen Kaverne im *R* Oberlappen).
Fig. 15 (a u. b). Tuberculos. chron. pulmon. duplex progr. (mit Bildung einer grossen Kaverne im *L* Oberlappen und ausgedehnter linksseitiger Pleuraschwarte).
a) dorsoventrale, b) ventrodorsale Aufnahme.
Fig. 16. Tuberculos. chron. pulmon. duplex progr. (mit zylindrischen Bronchektasien linkerseits, mit Kavernenbildung und Thoraxschrumpfung rechterseits).
Fig. 17. Pneumonia caseosa pulmon. dextr.
Fig. 18a. Tuberculos. chron. pulmon. duplex. Seropneumothorax sinist.
Fig. 18b. Casus idem. Pneumothorax geheilt. Pleuritische Verwachsungen.
Fig. 19. Seropneumothorax dexter. Tuberculosis et Pleuritis chron. sinist.
Fig. 20. Tuberculos. chron. pulm. duplex progr. (mit Kavernenbildung und Pneumothorax rechts).
Fig. 21 Tuberculos. chron. pulm. duplex progr. Pyopneumothorax sinist. (Ausgedehnte Adhäsivpleuritis linkerseits.)
Fig. 22. Tuberculos. chron. pulm. et Empyema lat. dextr. (Resectio costae VI dextr.).

Aus der 2. medizinischen Universitätsklinik Berlin.

Zur Differentialdiagnose von Pneumothorax und grossen Kavernen.

Von

Privatdocent Dr. **de la Camp**, Assistenten der Klinik.

(Hierzu Tafel V, Fig. 1 u. 2.)

Die Krankheiten der Lunge und der Pleura lieferten den grossen Gründern und Förderern der Perkussions- und Auskultationsmethode ein Hauptbethätigungsfeld der Erforschung neuer und der Prüfung gefundener Ergebnisse, und insbesondere diesbezüglichen differentialdiagnostischen Erwägungen hat die physikalische Diagnostik eine Reihe wichtiger Thatsachen zu verdanken. — Die Freude an der Diagnose und die möglichst feine Nuancierung derselben kann sicherlich nicht stets in einem entsprechenden Verhältnis zu den praktischen Forderungen der Prognose und Therapie stehen. Letztere dürfen auf Kosten ersterer nicht zu kurz kommen, ein Fehler, den wir rückblickend für das Gebiet der Herzklappenfehler ohne weiteres zugeben müssen, jedoch darf auch umgekehrt eine infauste Prognose und eine aussichtslose Therapie nicht eine Verzichtleistung auf eine den Verhältnissen nach mögliche Diagnose bedeuten. Wenn darum Rosenbach[1]) meint: „Die Differentialdiagnose zwischen grosser Kaverne und Pneumo-

[1]) Rosenbach, Die Erkrankungen des Brustfells. 1899. Nothnagel, Spez. Path. und Ther. XIV. 1.

thorax ist ein diagnostischer Sport, sofern es sich nur um die Feststellung handelt, ob metallische Erscheinungen bei schwerer Phthisie die erstere oder letztere Grundlage haben" und diesen „Sport" geringachtet, „denn dem Patienten kann durch unsere Diagnose kaum mehr geholfen werden, da sich jedes energische Eingreifen hier erübrigt", so ist dem entgegen zu halten, dass sich eine wohlbegründete Prognose, die zur Resignation einer rein symptomatischen Therapie führen mag, doch in letzter Instanz auf eine peinlichst erwogene Diagnose beziehen muss.

Dies als einleitende kurze Rechtfertigung der folgenden Mitteilung. —

Marie P., Kellnerin, 26 Jahr, giebt an, dass ihre Mutter, die viel gehustet habe, an Blutsturz gestorben sei. Vater verunglückt, 2 Geschwister gesund. Als Kind musste sie wegen Drüsen am Halse geschnitten werden. — Mit 16 Jahren Kellnerin geworden; an manchen Tagen 30 Glas Bier und 20—30 Schnäpse. An früheren Krankheiten ist ein in 7wöchentlicher Behandlung geheiltes Magenleiden (Erbrechen und fortwährendes Übelkeitsgefühl) vor 7 Jahren erwähnt. — Ihr jetziges Leiden begann etwa vor 6 Monaten. Sie glaubt sich damals erkältet zu haben. Trotz starken Hustens und schwächender Nachtschweisse zwang sie sich noch ca. 4 Wochen lang zur Arbeit und liess sich erst, als es gar nicht mehr gehen wollte, krank schreiben und zwar infolge nachstehenden Ereignisses: Sie bekam im Anschluss an einen starken Hustenanfall heftige Stiche in der linken Seite, grosse Atemnot und musste sich sofort zu Bett legen. Der Zustand dauerte etwa 8 Wochen an. Da liessen die Stiche nach und auch die hochgradige Atemnot. Auf ärztlichen Rat blieb sie noch im Bett. — $1^1/_2$ Monate vor ihrer jetzigen Aufnahme in die Charité nahm sie wieder Stellung als Kellnerin an; wieder dieselben Quantitäten Bier und Schnaps wie früher. 8 Tage vor ihrer Aufnahme bekam sie wiederum im Anschluss an einen starken Hustanfall Stechen in der linken Seite und so hochgradige Atemnot, dass sie nicht imstande war, aus ihrer Beschäftigung heraus allein die Wohnung aufzusuchen. Ihre Hauptklagen am Aufnahmetag beziehen sich auf Seitenstechen links, Husten und Auswurf, hochgradige Atemnot, starke Nachtschweisse, Unmöglichkeit, auch nur einen Augenblick auf der linken Seite zu liegen. Beginn der Menses mit dem 15. Lebensjahr, unregelmässig erst seit ihrer letzten Krankheit. Mit 19 Jahren ein Partus; kein Abort. Infektion geleugnet.

Status: Mädchen von kleiner Körperstatur, grazilem Knochenbau, mässig entwickelter Muskulatur, geringem Fettpolster. Körpergewicht: 45 Kilo. Gesichtsfarbe leicht cyanotisch, Lippen- und Konjunktionen blass. Ovalär kolbig verdickte Endglieder der Finger. Keine erheblichere Drüsenschwellung. — Respiration: Beim Atmen bewegt sich die rechte Seite viel ausgiebiger als die linke und zwar in sämtlichen Durchmessern. Sieht man der Kranken bei leicht vornübergeneigtem Kopf von hintenher über die Schultern, so ist von einer inspiratorischen Zunahme der sagittalen Durchmesser in der Claviculargegend links nichts zu bemerken. Die oberen Interkostalräume der linken Seite sind etwas verstrichen, sicher aber nicht vorgewölbt. Die Thoraxumfänge stellen sich bei mittlerer Exspirationsstellung folgendermassen dar: 1. In der Höhe des Angulus Ludow. 78.5 cm = l. 38,5, r. 40,0 cm; 2. in der Höhe des proc. ensiform. 77,5 cm = l. 37,5, r. 40,0 cm. — Perkussion: Über der oberen linken Brusthälfte bis zur 5. Rippe herab vorn abnorm lauter tief tympanitischer Schall, ebenso hinten bis 1 Finger breit unterhalb der Spina scap., von da an abwärts zunehmende Dämpfung mit tympanitischem Beiklang. Auf der ganzen r. Seite gedämpfter Schall mit hochtympanitischem Beiklang von regionär wechselnder Intensität. In der rechten Supraclaviculargrube Wintrichscher Schallwechsel, kein Gerhardtscher. Über dem tief tympanitisch schallenden Bezirke links kein Schallwechsel, kein bruit de pot fêlé. Stimmfremitus überall vorhanden, links oben vorn und hinten abgeschwächt. Verschiebbarkeit der hinteren Lungengrenzen gering: bes. in der Höhe des proc. spin. XI; unterer Lungenrand rechts vorn unterer Rand der 6. Rippe, in der vorderen Axillarlinie unterer Rand der 7. Rippe. Auskultation: R. vorn, wie hinten überall verschärftes Vesikulāratmen, zum Teil von bronchialem Charakter mit zahlreichen in- und exspiratorischen klein- bis mittelgrossblasigen feuchten klingenden Rasselgeräuschen; besonders reichlich sind letztere oberhalb der Clavikel, hier auch exquisites Bronchialatmen. Über der linken Lunge ausserhalb des tief tympanitisch schallenden Bezirkes überall verschärftes, aber leiseres Vesikulāratmen mit zahlreichen feinen feuchten Rasselgeräuschen. Im 2. I. C. R. links vorn exquisit metallisch klingendes amphorisches Atmen. Hustet die Kranke, so hört man hinten wie vorn über dem tief tympanitischen Bezirk einen schönen metallischen Nachklang. In gleicher Weise lässt sich mittels der Heubnerschen Stäbchen-Plessimeter-Perkussion exquisiter Metallklang erzeugen. Kein Geräusch des fallenden Tropfens, keine Succussio Hippocratis. Nirgends Zeichen eines abgesackten pleuritischen Exsudats. Im reichlichen, schleimig eitrigen, geballten Sputum Unmassen von Tuberkelbazillen. — Von seiten des Digestionsapparates keine patholog. Erscheinungen. Leber und Milz von normaler Grösse, erstere von gewöhnlicher Konsistenz; Urin: eiweissfrei, keine Diazo-Reaktion. Von seiten des Cirkulationsapparates desgl. keine pathol. Erscheinungen. Temperatur: s. Kurve.

Die Durchleuchtung ergab: (dorsoventrale D-richtung):

Das rechte Lungenfeld eingenommen von zahlreichen, unregelmässig geformten, einzelnen und ineinander fliessenden, verschieden tiefen, wolkigen bis fleckigen Schatten; besonders zahlreich und intensiv zeigen sie sich dem unteren Teile des Oberlappens entsprechend, ferner in der Hilusgegend. Im 1. Interkostalraum eine pflaumengrosse, von fleckigen Schatten umgebene hellere rundliche Partie. Die Zwerchfellkuppe zeigt gewöhnliche Konfiguration, jedoch

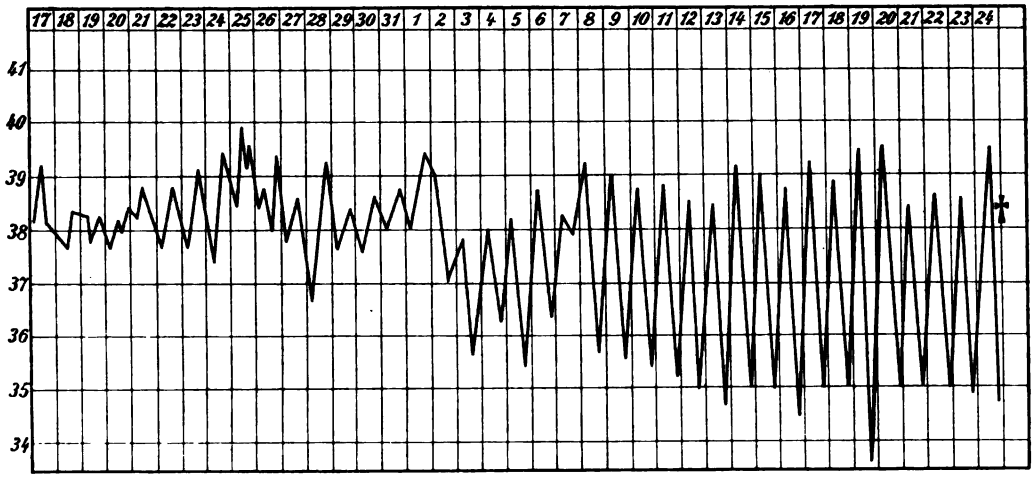

allerlei mit ihr bewegliche, nicht differenzierbar aufgelagerte Schatten, die ihre scharfe Begrenzung gegen das helle Lungenfeld vermissen lassen. Die respiratorische Exkursionsbreite ist geringer, als normal; Abnormitäten bei der Bewegung (Adhäsionen etc.) kommen nicht hervor.

Das obere linke Lungenfeld ist (ebenso bei ventrodorsaler D-richtung) blendend hell. An der Thoraxseite lässt sich ebenso wenig, wie in ihm irgend etwas von einem flockigen Schatten bemerken. In der Hilusgegend, in seinem medialen unteren Teil liegt ein ca. wallnussgrosser intensiver Schatten (Lungenstumpf?). Abgegrenzt wird dieser abnorm helle Bezirk nach unten, nicht geradlinig, sondern in einem nach oben konkaven Bogen von einem von der Hilusgegend quer nach der Thoraxwand ziehenden Schattenband, das sich der letzteren breit aufsetzt. Unterhalb desselben, im untereren im allgemeinen normal durchleuchtbaren Lungenfeld zerstreute wolkige Schatten. Herz von gewöhnlicher Grösse, nicht verlagert. Linke Zwerchfellhälfte bewegt sich bei der Atmung fast gar nicht. Auch bei Lagenveränderung der Kranken ändert sich die blendend helle Partie nicht in ihrer Konfiguration; irgend ein flüssiges, oberflächenveränderliches Medium scheint zu fehlen.

5 Tage später: Pat. fühlt sich sehr matt, klagt über Schmerzen in der linken Seite und in den Unterschenkeln. Die Kranke kann nicht auf der linken Seite liegen, da sofort hochgradige Kurzluftigkeit eintritt. — Keine neuen physikalischen Symptome.

Die erneute Röntgendurchleuchtung liefert dasselbe Resultat wie vordem. Es wird eine Platte aufgenommen. (cf. Tatel.)

Das Röntgenogramm zeigt die beschriebenen Verhältnisse. (Ein feiner streifiger Schatten auf der Reproduktion, entsprechend der äusseren Partie des abnorm hellen oberen linken Lungenfeldes entspricht einem leider nachträglich entstandenen Plattenfehler.) Das linke obere Lungenfeld ist von der erwähnten Helligkeit bis zur Spitze hinauf, nirgends finden sich in ihm differenzierbare Schatten, seine mediale Begrenzung erhält es im oberen Teile durch den Mittelschatten, dem sich weiter abwärts in der Hilusgegend noch ein daumendicker, ca. 4 cm langer Schatten aufsetzt; die untere Grenze bildet das quer vom Mittelschatten nach aussen ziehende nach oben konkave Schattenband, die seitliche die glatte Thoraxwand. Im ganzen hat dieser

Helligkeitsbezirk eine rundliche Form. Die übrigen Schattenverhältnisse entsprechen völlig den bei der Durchleuchtung erwähnten. Auffallend tiefe, teilweise superponierte Schatten liefern die fettreichen Mammae, deren linke zum Teil das helle Magengewölbe verdickt. (In den Mammaschatten sind die 1 cm im Durchmesser betragenden Mammillarschatten differenzierbar).

In den nächsten Wochen entwickelte sich nun ein mächtig intermittierendes Fieber vom Typus inversus (hohe Morgen-, niedrige Abendtemperaturen), mit Frösten, Tagschweissen, gelegentlichen Kollapszuständen, quälendem Hitzegefühl, neuralgischen Beschwerden u. s. f.

Der Auswurf war meist reichlich, eitrig, oft mit erheblicheren Blutmengen innig vermischt, niemals foetide. Stets rechte Seitenlage. Brustumfänge 1. in der Höhe des Angul. Ludow. l. 38,5, r. 40,0, 2. in der Höhe des proc. ensiform. l. 38,5, r. 40,0: also nur die untere l. Brusthälfte scheint etwas ausgedehnter. Diese Masse bleiben bis zum Exitus. Es entwickelt sich links kein Exsudat.

Unter zunehmendem Kräfteverfall tritt nach $5^1/_2$ wöchentlichem Krankenhausaufenthalt der Exitus ein.

Die klinische Diagnose lautete Phthis. pulm. lateris utriusque. Linksseitiger abgesackter Pneumothorax. Caverne im r. Oberlappen. Dieselbe gründete sich auf folgende Erwägungen:

Als aetiologisches Moment für die Entstehung des den oberen Teil der linken Thoraxhälfte einnehmenden Hohlraums war die tuberkulöse Erkrankung der Lungen, die zur Cavernenbildung im rechten Oberlappen geführt hatte, sichergestellt. Es handelte sich um die Frage: ist der Hohlraum eine grosse Kaverne oder ein abgesackter Pneumothorax?

Für eine grosse Kaverne sprach 1. die Lokalisation entsprechend dem linken Oberlappen, 2. das Fehlen eines Verstrichenseins der Interkostalräume, sowie überhaupt einer Zunahme der Thoraxumfänge auf der betreffenden Seite. Gerhardt[1]) äussert sich diesbezüglich: „Kavernen finden sich unendlich viel häufiger in verengter, als in erweiterter Brusthälfte. Man soll deshalb nur auf die zwingendsten Gründe hin Pneumothorax annehmen, wenn die Seite nicht erweitert ist. Lauter verbreiteter Metallklang, Geräusch des gesprungenen Topfes, Wintrichscher Schallwechsel spricht viel eher zu Gunsten von Kavernen. Ihr Inhalt ist selten so dünnflüssig, wie der des Pleurasackes, er rasselt mehr und schwappt weniger. Die Nachbarorgane Herz, Leber werden eher hereingezogen als weggedrängt. Die Stimmschwingungen sind verstärkt. Schliesslich ist die Frage, ob umschriebener Pneumothorax oder grosse Kaverne hie und da nicht zu entscheiden." Somit war noch für die Annahme einer grossen Kaverne 3. der verbreitete laute Metallklang zu verwerten.

Für einen abgesackten Pneumothorax sprach 1. die Anamnese: Etwa 6 Monate vor ihrer Aufnahme erkrankte die Pat. plötzlich nach einem starken Hustenanfall mit heftigen linksseitigen Stichen und hochgradiger Atemnot. Langsame Besserung während 8 wöchentlicher Bettruhe. Dann wieder Erwerbsfähigkeit, bis 8 Tage vor ihrer Aufnahme wiederum im Anschluss an einen starken Hustenanfall einsetzende hochgradige Atemnot mit linksseitigen Stichen sie mitten aus ihrer Thätigkeit zu absoluter Bettruhe zwangen. Dabei Unvermögen auf der linken Seite auch nur einen Augenblick zu liegen. 2. das Vorhandensein des Heubnerschen Stäbchen-Plessimeter-Klanges. 3. das Fehlen jeder feuchten Rasselgeräusche bei metallisch klingendem Atmen. 4. das Fehlen jedes Schallwechsels bei Lagewechsel, sowie Schliessen und Öffnen von Mund und Nase. 4. das Fehlen des bruit de pot fêlé. 6. das Fehlen von Retraktionserscheinungen auf der linken Seite. 7. die Abschwächung des Pektoralfremitus. —

Sprachen somit gewichtigere Gründe für die Diagnose eines Pneumothorax, so waren auch folgende Momente jedenfalls nicht in gegenteiligem Sinne zu verwerten: 1. das Fehlen jedes pleuritischen Exsudats. Rosenbach sagt in seiner Monographie: „Für die normale (nicht disponierte) Pleura scheint unseres Erachtens Luft also kein Entzündungserreger zu sein, und sogar bei bereits erkrankter Pleura — z. B. bei der überhaupt so oft ohne flüssiges und festes Exsudat verlaufenden Tuberkulose der Pleura — ist der Eintritt von Luft oft kein genügender Reiz, um fürs erste eine stärkere Exsudation anzuregen. Wir haben mehrfach in

[1]) Gerhardt, Die Pleuraerkrankungen. Deutsche Chirurgie. L. 43. S. 86.

Fällen von Tuberkulose der Pleura Pneumothorax beobachtet, der längere Zeit ohne jede Exsudation verlief." 2. nicht: der chronische Verlauf. Nach Weils Zusammenstellung stirbt der 4. Teil der Fälle von Pneumothorax schon in den ersten Wochen, die Hälfte im 1. Monat; weitaus die meisten Fälle sterben in den nächsten Monaten nach dem Lufteintritt. Es werden aber auch Fälle berichtet, wo der Tod erst nach vielen Monaten, je sogar nach mehreren Jahren eintrat. 3. nicht: die völlig fehlende Dislokation der Mediastinalorgane. Auch hierüber äussert sich Rosenbach: „Eine eigentümliche Verschiebung des Herzens kommt bei blosser Luftansammlung — auch im linken Pleuralraume — viel seltener vor als beim pleuritischen Exsudate. Die Dämpfung wird nur weniger intensiv oder verschwindet neben dem lauten Schalle der Lunge völlig." Und endlich ist 4. zu erwähnen, dass gerade das Punctum maximum des metallischen (bronchialen oder unbestimmten) Geräusches beim Pneumothorax unterhalb der Clavicula (wie in unserem Falle) ist, dass man es aber oft sehr deutlich auch über der Seitenwand oder im Supraskapularraum, seltener über der ganzen Thoraxfläche gleich deutlich hört.

Abgesehen von diesen mehr zur Annahme eines Pneumothorax führenden differentialdiagnostischen Erwägungen, musste die Röntgenuntersuchung die Wahrscheinlichkeitsdiagnose eines solchen unterstützen.

Holzknecht[1]) weist in seinem Buche darauf hin, dass es bei den nur in seltenen Fällen in normalem Lungengewebe liegenden tuberkulösen Destruktionshöhlen nur selten die das normale Lungenfeld übertreffende Helligkeit ist, welche zur Diagnose führt, sondern vielmehr gerade die die Kaverne umgebende Infiltration („ein im Centrum durchlochter Herdschatten"). Am anderen Orte sagt er wörtlich: „Die Wahrscheinlichkeit einer radioskopischen Verwechslung der beiden (Pneumothorax und Zwerchfellhernie) liegt nicht nahe, wohl aber die Verwechslung kleiner, durch umfassende Verwachsungen abgesackter pneumothoracischer Bildungen mit grösseren wandständigen Kavernen. — Die Litteratur weist keine solchen Fälle auf. Die Form der ganzen (Trichter oder Hohlkugel) und die Beschaffenheit der inneren Oberfläche, das eine Mal glatt, das andere Mal uneben (beides klinisch unzugänglich) wären zu beachten."

In meinem Falle war (s. o.) eine gleichmässige ungemein auffallende Helligkeit des linken oberen Lungenfeldes vorhanden. Es konnte keine unebene seitliche oder mediale Beschaffenheit der inneren Oberfläche konstatiert werden. Der pflaumengrosse Schatten in der linken Hilusgegend konnte recht wohl auf die collabierte Lunge und die eigentümlich bogenförmige Begrenzung gegen das übrige Lungenfeld durch das oben näher beschriebene Schattenband recht wohl auf eine hier stattgehabte Verwachsung von Pleura und Lunge bezogen werden. Man war berechtigt, den 6 Monate vor der Aufnahme entstandenen Pneumothorax sich zum Teil als zurückgebildet vorzustellen und den 8 Tage vor der Aufnahme erneut auf derselben Seite entstandenen Lufterguss auf Grund der gegebenen Verhältnisse als abgesackten Pneumothorax zu definieren. Entsprechend den mitgeteilten sonstigen physikalischen Untersuchungsresultaten orientierte das Röntgenbild über das völlige Fehlen eines Ergusses. Veränderungen in den Schattenverhältnissen bei mehreren aufeinander folgenden Untersuchungen lagen nicht vor (im Sinne eines Kavernensymptoms). Irgend welche respiratorischen pathologischen Phänomene konnten dem Sitze des Helligkeitsbezirks nach weder erwartet, noch beobachtet werden.

Auch nach dem Röntgenbefund schien somit die Diagnose eines abgesackten Pneumothorax unter Anerkennung gewisser seltenen Eigentümlichkeiten gegenüber der Annahme einer grossen Kaverne begründeter.

Die Sektion ergab nun neben weitgehenden tuberkulösen Veränderungen in der rechten Lunge (auch der angenommenen wallnussgrossen Kaverne im Oberlappen) eine über mannsfaustgrosse Kaverne im linken Oberlappen. Die umgebende Pleura pulmonalis war plus dem minimalen noch erhaltenen Lungengewebe seitlich, oben, hinten, wie vorn und

[1]) Holzknecht: Die röntgenologische Diagnostik der Erkrankungen der Brusteingeweide.

auch in den oberen medialen Teilen kaum einige Millimeter dick; die Pleurablätter waren nirgends verwachsen, hie und da adhärent. Der Boden der Kaverne war (käsig) uneben, im übrigen ziemlich glattwandig. Nirgends fanden sich resistierende Gefässe etc., die das Kavernenlumen durchzogen. Die Kommunikation mit dem Bronchialbaum fand durch mehrere enge Lumina in der Hilusgegend statt. In der Kaverne fand sich nur am Boden eine minimale Menge zähen Sekrets. Unterhalb der Kaverne war die Pleura pulmonalis und costalis fest verwachsen; im Unterlappen multiple tuberkulöse Infiltrate und Käseherde. —

Aus einer epikritischen Beurteilung des vorliegenden Falles wäre wohl vor allem zu entnehmen, dass dem Fehlen jeglichen Exsudats in dem monatelang bestandenen Pneumothorax trotz der Möglichkeit eines solchen Vorkommnisses nicht das genügende Gewicht beigelegt ist. Aus der Art des Schattens am Hilus (Lungenstumpf) war jedenfalls ebenso wenig zu folgern, als aus der mangelnden Verdrängung oder Einbeziehung des Mediastinums. Das beweist u. a. auch ein Röntgogramm, das ich aus unserer Pneumothoraxsammlung (Fig. 2) beigefügt habe. (Tuberkulöser Pyopneumothorax, sichtbare Wellenbewegung des Exsudats durch die Herzaktion, grosse Beweglichkeit desselben bei Lageveränderungen des Patienten, „paradoxe Zwerchfellbewegung".) Die fehlende Unebenheit der Begrenzungsflächen im Röntgenbild erklärt sich aus der eigentümlichen Glattwandigkeit der dünnen Kavernenwand.

Eine Erklärung aller übrigen erhobenen Röntgen- und sonstigen physikalischen Befunde durch das Sektionsergebnis ergiebt sich ohne weiteres, eine diesbezügliche Besprechung würde unnütze Wiederholungen bedeuten.

Jedenfalls erschien die Besprechung der Differentialdiagnose von Pneumothorax und grossen Kavernen, wie sie unter anderem das Röntgenverfahren zu begründen im stande ist, an der Hand des vorliegenden Falls besonders in Ermangelung bisheriger kasuistischer Mitteilungen wünschenswert.

(Aus der k. k. chirurg. Univ.-Klinik Graz. Vorstand: Prof. Dr. V. R. von Hacker).

Zur Technik der Röntgenphotographie (Lendenwirbel, Blasensteine).[1])

Von

Dr. **Arnold Wittek,** Assistent der Klinik.

(Hierzu Tafel V, Fig. 3 und 4).

Im März 1902 kam an unserer Klinik ein Fall eines Tumor abdominis zur Aufnahme, dessen Untersuchung die Diagnose einer von der Pylorusgegend der vorderen Magenwand ausgehenden Neubildung ergab. Ausser den übrigen Methoden kam hierbei auch die Röntgen-Photographie zur Anwendung und war für den Verfasser die Notwendigkeit gegeben, ein geeignetes Verfahren in Anwendung zu bringen. Es galt nachzuweisen, ob der Schatten des Tumor in den Bereich des Magens falle. Zu diesem Zwecke wurde die tastbare Geschwulst mit Bleidraht umgrenzt und dann der Magen durch eine eingeführte Schlundsonde erst entleert und mit Luft aufgebläht. Es kam also jenes Verfahren in Anwendung, welches bereits Rosenfeld[2]), Bade[3]) und andere zur röntgographischen Darstellung der Magengrenzen angewendet haben. Der Schatten des Bleidrahtes fiel thatsächlich in den durch Luftaufblähung durchlässig gemachten Bezirk des Magens; die Operation bestätigte hierauf das Untersuchungsresultat. Für diese Mitteilung ist aber nur der Nebenbefund von Bedeutung, dass die in den

[1]) Demonstriert in der Versammlung des „Vereins der Ärzte in Steiermark" in Graz am 4. Mai 1903.

[2]) Rosenfeld, Centralblatt für innere Medizin, Nr. 1, 1899.

[3]) Bade, Deutsche medizinische Wochenschrift, 1899, Nr. 38.

Bereich des luftgefüllten Magens fallenden Lendenwirbel, trotz der relativ kurzen Expositionszeit von 45 Sekunden (50 cm-Induktor, Quecksilberstift-Unterbrecher [Reiniger, Gebbert & Schall] 60 cm Röhrenabstand, mittelweiche Röhre), ohne dass irgend ein Abblendungsverfahren angewendet worden war, eine auffallend detaillierte Strukturzeichnung erkennen liessen (Fig. 3), wie sie sonst nur bei längerer Expositionszeit bei Anwendung von Blendenvorrichtung[4]) möglich ist. Man kann also durch Zwischenschaltung des durch Luftfüllung durchlässiger gemachten Magens zwischen Wirbelsäule und Bauchdecke, sonst nur mit komplizierten Vorrichtungen erreichbare Differenzierungen der Lendenwirbel zur Darstellung bringen, was für Verletzungen oder andere krankhafte Strukturänderungen gewiss von Wichtigkeit ist.

Es lag nahe, auch für andere Aufnahmen das Aufblähungsverfahren in Anwendung zu bringen, um Aufnahmen detailreicher zu gestalten bei gleichzeitiger Abkürzung der Expositionszeiten.

Infolge hiervon machte ich bei einem 78 jährigen Patienten unserer Klinik, bei welchem bereits durch die Sondenuntersuchung das Vorhandensein eines Blasensteines sichergestellt worden war, folgende Darstellungsversuche. Die Anordnung derselben war folgende: Patient lag bei allen Aufnahmen auf dem Rücken; das Instrumentarium bestand aus einem 50 cm-Induktor, Quecksilber-Turbinenunterbrecher (beides Reiniger, Gebbert & Schall) mittelweiche Röhre, 45 cm Röhrenabstand von der Platte.

Die erste Platte wurde 1 Minute lang exponiert. Hierauf wurde die Blase mittels Nelaton-Katheder entleert und dann durch denselben mit 150 ccm Luft gebläht; das Zurückströmen derselben durch Abklemmen des freien Katheder-Endes verhindert. Hierauf wurde eine zweite Aufnahme wieder mit der Expositionszeit von 1 Minute vorgenommen. Beide Platten wurden in genau gleicher Weise bis zu gleicher Dichte entwickelt (Hydrochnon-Metol). Es zeigte sich nun, dass auf Nr. 2 von dem sonst wenig differenzierten Schattenbilde des Beckens sich die luftgefüllte Blase kontrastreich abhob. In derselben war deutlich ein circa taubeneigrosser, etwa $^1/_2$ cm oberhalb und etwas links von der Symphyse befindlicher Stein sichtbar, neben demselben der doppelkontourierte Schatten des Nelaton-Katheders (Fig. 4).

Nr. 1 hingegen zeigte im gleichmässigeren Grau zwar auch den Beckenring, doch viel weniger deutlich, und nur bei sehr günstiger Beleuchtung (gegen Mattglas) konnte der Schatten des Steines gesehen werden. Es bestand also unter sonst gleichen Aufnahms- und Entwicklungs-Bedingungen ein beträchtlicher Unterschied in der Deutlichkeit der Erscheinung des Steines. Ich suchte nun nach der unteren Grenze der Expositionszeit, bei welcher unter Luftblähung der Blase noch ein Sichtbarwerden des Steines auf der photographischen Platte möglich sei. Hierbei konnte schliesslich bei denselben Versuchsbedingungen wie oben, noch bei der Minimal-Exposition von 15 Sekunden ein deutliches Bild von Stein und Katheder erhalten werden; auf einer sonst so wenig Detail zeigenden Platte, dass über den Trochanteren keine Abgrenzung des knöchernen Beckens gegen die Weichteile mehr möglich war.

Die chemische Untersuchung des operativ entfernten Steines ergab, dass es sich um einen Oxalatstein, also den röntgographischen am leichtesten darzustellenden Stein handelte. Doch bin ich überzeugt, dass mit dieser Methode auch jede andere Steinart darstellbar ist. Der Umstand, dass stets der Weichgummi-Katheder deutlich wurde, spricht dafür.

Ich übergebe die kurze Notiz über meine Versuche deshalb der Öffentlichkeit, weil ich glaube, dass bei weiterem Ausbau der Methode ein Fortschritt für die Röntgen-Diagnostik zu gewinnen ist. Die Möglichkeit, die Expositionszeit auf ein Minimum herabzudrücken und dabei mit weichen Röhren arbeiten zu können, lassen hoffen, dass auf diese Art bisher nur schwer oder gar nicht darstellbare Gebilde vom Röntgographen mit Sicherheit erkannt werden können.

Graz, im Mai 1903.

[4]) Dr. H. Albers-Schönberg: Die Röntgentechnik 1903, Hamburg bei Lucas Gräfe & Sillem.

Aus der medizinischen Klinik des Prof. Lorenz in Graz.

Zur Radiographie der Nierensteine.

Von

Dr. **Hans Eppinger**, klinischer Assistent.

(Hierzu Tafel V, Fig. 5 und 6).

Während es bis vor nicht langer Zeit überhaupt kaum möglich war, mittels des Röntgenverfahrens Konkremente im lebenden Organismus zur Darstellung zu bringen, ist es erst der allerjüngsten Zeit, dank der kolossalen Fortschritte in der verbesserten Ausführung des Röntgeninstrumentariums vorbehalten geblieben, auch der Frage des Nierensteinnachweises näher zu treten. Dies ist um so mehr zu begrüssen, als gerade die klinische Diagnose sich in vieler Hinsicht als schwierig erweist, so dass ein positiver Röntgenbefund nicht zu unterschätzen, vielmehr in diagnostischer Beziehung, besonders im Hinblick auf therapeutische Massnahmen, neben den anderen klinischen Symptomen von ausschlaggebender Bedeutung erscheint.

Im folgenden erlaube ich mir, einen von mir beobachteten Fall von Nephrolithiasis zu beschreiben, der, was seine allgemeinen Symptome anbelangt, als Typus eines Nierensteinfalles angesehen werden dürfte. Der Fall erscheint mir auch deswegen einer näheren Beleuchtung würdig, weil mir in demselben das ausgezeichnet gelungene Röntgenbild trotz Steinschatten geeignet schien, die auf klinische Symptome hin gestellte Diagnose, dass es sich um Nierensteine handeln könnte, zu bezweifeln. Andererseits möchte ich aber die Gelegenheit benützen, auf ein neues, sehr einfaches Verfahren, welches mir wert erscheint in die Röntgenographie eingeführt zu werden, aufmerksam zu machen.

Die wichtigsten Daten aus der Anamnese ergaben: die Patientin, die derzeit 29 Jahre alt ist, und nach ihrer Angabe stets gesund gewesen sein will, soll aus gesunder Familie stammen; insbesondere litten ihre Angehörigen niemals an Gicht oder gar Nierensteinen. Vor ca. 5 Jahren verspürte Pat. zum erstenmal stechende Schmerzen in der linken Nierengegend, die sich entweder schwächer einstellten, und dann länger dauerten, oder sich in Form kurzer, heftiger, dumpfer Schmerzanfälle und zwar meistens nur links äusserten. Gleichzeitig merkte Pat., dass sie trüben Harn entleerte. Die anfallsweise auftretenden Schmerzen nahmen an Häufigkeit immer mehr zu und folgten meist raschen Bewegungen oder schwerer Arbeit. Am 15. April 1901, während Pat. mit Bodenreiben beschäftigt war, wurde sie plötzlich von heftigsten kolikartigen Schmerzen in der linken Nierengegend ergriffen. Dieser Kolikanfall wurde von Schüttelfrost eingeleitet, dauerte ungefähr 1 Stunde und war mit Harndrang, Übligkeit und Brechreiz verbunden. Die Schmerzen selbst strahlten gegen die Beine aus. Da Pat. von diesem Anfalle an bis in die letzte Zeit fast ununterbrochen Schmerzen hatte, musste sie ihre Stellung als Köchin aufgeben. Seit dem ersten Kolikanfall hatte sie noch 10 solche Attacken von gleicher Dauer und gleicher Intensität zu erleiden. Einmal und zwar gerade zu einer Zeit, wo besonders starke Schmerzen bestanden, merkte Patientin, dass die Mitte der Bauchgegend etwas anschwoll. Auch in der Zeit zwischen den Kolikanfällen hatte Pat. über ein dumpfes schmerzhaftes Gefühl, abwechselnd in der rechten und linken Nierengegend zu klagen. Einigemal verspürte sie ein eigentümlich brennendes Gefühl beim Urinieren, auch merkte sie, dass gleichzeitig sich im Harn ein feinkörniger Sand absetzte. Zeitweilig, besonders wenn starke Schmerzen empfunden wurden, war auch der Harn, nach Angabe der Patientin, eitrig getrübt, jedoch niemals direkt blutig. Sie ist in letzter Zeit abgemagert und fühlt sich matt und abgeschlagen, sodass sie völlig arbeitsunfähig erscheint. Gonorrhoe oder Lues wird geleugnet. Nicht un-

interessant ist die Angabe, dass zwei Frauen aus ihrer Heimat wegen Nierensteinen operiert wurden.

Status praesens: Pat. hat gegenwärtig 48,5 kg Körpergewicht, ist mittelgross, von ziemlich gracilem Knochenbau, Muskulatur jedoch kräftig entwickelt, Fettpolster kaum vorhanden. Hautfarbe blass, Haut selbst trocken und in Falten abhebbar. Gesicht blass, desgleichen die sichtbaren Schleimhäute. Die Körpertemperatur normal. Puls 84 p. M., rhythmisch, von guter Spannung, Arterien nicht auffallend eng. Respiration 18 p. M., nicht angestrengt, symetrisch. Zunge feucht, nicht belegt. Rachengebilde frei, in den Halsgruben keine zu tastenden Lymphdrüsen. Thorax breit, Mamma drüsenarm, Herzspitzenstoss an legaler Stelle zu fühlen. Über beiden Apices heller Lungenschall, derselbe reicht rechts i. d. M. L. bis z. VI. R., i. d. A. L. bis z. VIII. Links in gleicher Höhe. Die Herzdämpfung beginnt am oberen Rand d. IV. R., reicht nach rechts bis zum linken Sternalrand, nach links bis zum Spitzenstoss (V. Interkostalraum, 1 Querfinger innerhalb d. M. L.). Atmung überall vesikulär. Herztöne über allen Auskultationsstellen rein, begrenzt. Wirbelsäule gerade. Heller Lungenschall und vesik. Atmen innerhalb normaler Grenzen. Abdomen nicht vorgetrieben, keine Striae, Leberdämpfung überschreitet nicht den Rippenbogen, Milz nicht die mittlere Axillarlinie; im rechten Hypochondrium 4 Querfinger ausserhalb des Nabels Druckempfindlichkeit; ausser einer leichten Spannung des rechten Rectus nichts zu fühlen. In Inquines keine Lymphdrüsen zu tasten. Keine Ödeme.

Da die Anamnese Symptome verrät, die sich auf eine Nierenerkrankung beziehen könnten, erheischt der Harn ein besonderes Interesse. Der ziemlich getrübte Harn, der seiner Menge nach zwischen 1100 und 1800 cm schwankte, hatte stets ein niederes spez. Gew. 1013—1015. In den ersten Tagen des Spitalaufenthaltes wurde Eiweiss und Blutfarbstoff in grösserer Menge nachgewiesen; beide Reaktionen wurden immer undeutlicher und schwanden schliesslich völlig. Bei Betrachtung des abgesetzten Sedimentes, mit blossen Augen, zeigt sich dasselbe zum Teil aus gewebsartigen Fetzen zusammengesetzt, die, wie die mikroskopische Untersuchung lehrte, hauptsächlich aus Leukocyten, grösseren Mengen roter Blutkörperchen, sowie renalen Epithelien bestanden; auch wurden einzelne sogenannnte Cylindroide und aus grösseren Epithelien sich zusammensetzende Gebilde beobachtet.

Die verschiedenen anamnestischen Daten veranlassten mich, eine gesonderte Untersuchung des Nierenpaares vorzunehmen. Bei der ersten, nicht ganz einwandsfreien Untersuchung zeigte sich, dass aus dem linken Ureter bedeutend mehr Harn floss als aus dem rechten, welch letzterer stark getrübt war und Eiweiss positiv enthielt. Die linke Niere sonderte dagegen kein Albumen ab. Bei einer neuerlichen Untersuchung, bei welcher mehr auf die zeitlichen und quantitativen Unterschiede geachtet wurde, ergaben sich folgende Daten:

	In 75 Minuten fliessen aus der	
	rechten Niere	linken Niere
Menge	23 cm	160 cm
spez. Gew.	1006·3	1005·5
Δ	—0·395	—0·345
Cl.	2·5%	1·65
N	0·9%	0·6%
Eiweiss	positiv	negativ
Sediment	rote, weisse Blutkörperchen, renale Epithelien, Cylindroide	kein organisches Sediment

Gefrierpunktsdepression des Blutes: $\Delta = 0{\cdot}545$. Nach achttägigem Intervall wurde abermals eine gesonderte Untersuchung der Nierenharne vorgenommen. Dabei zeigte sich, dass aus dem rechten in ca. 45 Minuten gar kein Harn abfloss, während aus dem linken Ureter klarer Harn

in grosser Menge aufgefangen werden konnte, z. B. in 6 Minuten 37 cm. Die quantitative Analyse ergab:

spez. Gew.:	1003·2
Δ:	0·275
Cl.:	0·85%
N.:	—0·333%
Eiweiss:	Ø
Sediment:	Ø

Die Gesamtharnmenge an diesem Tage war 1800 cm³, der Gefrierpunkt des Blutes $\Delta = -0.555$.

Indem ich mir erlaube auf die Beurteilung dieser chemischen Resultate erst später einzugehen, möchte ich gleich erwähnen, dass die ohnehin schon naheliegende Diagnose, es könnte sich um Nierensteine handeln, noch dadurch bekräftigt wurde, dass bei einer Harnentleerung Harnsand abgesetzt wurde. Die wenigen Harnsandkrystalle liessen eine genaue chemische Untersuchung nicht zu, doch dürfte die Anwesenheit von Phosphorsäure und Kalk wahrscheinlich sein.

Wenn ich noch einmal in kurzem das Krankheitsbild überblicke, so ergiebt sich: bei einer noch jungen Frau, die seit längerer Zeit an Schmerzen in der Lumbalgegend leidet, treten plötzlich, nach einer Anstrengung, kolikartige Schmerzen auf, die gegen die Beine ausstrahlen, und von Schüttelfrost, Harndrang und Erbrechen begleitet werden. Solche Kolikanfälle, die nur von kurzer Dauer waren und plötzlich aufhörten, wiederholten sich; auch in den Zwischenzeiten besteht Schmerzhaftigkeit der Lendengegend. Der Harn war dabei stets trüb, doch niemals sichtbar blutig. Wenn man noch bedenkt, dass aus dem rechten Ureter weniger Harn, von pathologischer Beschaffenheit ausfliesst, und er sich zeitweilig sogar vollkommen verstopft zeigt und ausserdem noch erfährt, dass Harnsand ebenfalls gefunden wurde, so erscheint die Diagnose: Nephrolithiasis berechtigt. Die Angabe der Patientin, dass die grösseren Schmerzen links empfunden werden, während aus der rechten Seite pathologisches Sekret ausfliesst, ist allerdings auffällig, könnte aber so gedeutet werden, dass, (ähnlich wie bei der Pleuritis) die Nierenschmerzen von einer Seite auf die andere ausstrahlen und demgemäss vom Patienten falsch projiziert werden.

Um die Diagnose auf Nephrolithiasis noch bestimmter stellen zu können, erschien es mir geraten, den Versuch zu machen, die eventuellen Nierensteine radiographisch festzustellen. Allerdings schien mir, als einem Anfänger in der Technik des Röntgenverfahrens, dieser Versuch gewagt, und setzte ich wenig Hoffnung auf Erfolg desselben, da mir bekannt war, mit wie grossen Schwierigkeiten auch sehr geübte Röntgenographen zu kämpfen haben, um eine sichere Aufnahme der Nierensteine vorzunehmen.

Während früher von verschiedener Seite, gewissermassen auf gut Glück hin versucht wurde, Nierensteine zur Darstellung zu bringen, hat man diesbezüglich in jüngster Zeit, gleichsam auf wissenschaftlicher Basis aufbauend, sich bemüht, den verschiedenen sich erhebenden Schwierigkeiten zu begegnen. Man hätte ja glauben sollen, dass gerade Nierensteine, die doch meist so reich an hochatomigen Elementen sind und nach den Untersuchungen von Voller und Walter nicht weit hinter der Durchlässigkeit der Knochen zurückstehen, besonders geeignet sein müssten, sich auf der photographischen Platte bemerkbar zu machen. Es ist daher ein ganz besonderes Verdienst von Albers-Schönberg, darauf hingewiesen zu haben, dass die sogenannten Sekundärstrahlen die Hauptschuld an den verunglückten Bildern tragen. Die Eigentümlichkeiten derselben, unter anderer Projektion als die Hauptstrahlen auf den zu untersuchenden Gegenstand einzufallen, sowie auch der Umstand, dass Röntgenstrahlen nach allen Richtungen des Körpers diffundieren und zwar umsomehr, je dicker der zu durchdringende Gewebsteil ist, wodurch es nach Art der Zerstreuungskreise zu undeutlichen Bildern kommt, so dass sie im schlimmsten Falle bis zur Unkenntlichkeit verwaschen sein können, verlangten unbedingt Abhilfe. Auf Grund dieser Überlegung, die sich nicht nur bei Aufnahmen von Nierensteinen, sondern überhaupt auf dem ganzen Gebiete der Röntgenographie aufdrängt, wurden

von Albers-Schönberg die Bleiblendenapparate eingeführt. Statt der anfangs verwendeten plattenförmigen Diaphragmen wurden später Bleicylinder eingeführt, da sie geeignet waren, mehr als jene zu leisten. Denn dieselben ermöglichen nicht nur eine grössere Abblendung der Sekundärstrahlen, sondern sie bewirken auch, dass die Hauptstrahlen, nachdem sie die Blende passiert haben, nicht mehr eine Luftschicht durchdringen müssen. Man kann auch mit ihnen, zufolge ihrer Form, auf den Körper einen gewissen Druck ausüben, wodurch man auch dem zu untersuchenden Gegenstande näher zu rücken in der Lage ist. Dass unter solchen Umständen der Durchmesser einer Blende eine gewisse Weite nicht überschreiten darf, ist natürlich, wodurch allerdings einige nicht zu unterschätzende Übelstände in den Kauf genommen werden müssen. So ist es vor allem ausgeschlossen, sich auf einer Platte gleichsam ein Übersichtsbild zu verschaffen; es ist vielmehr geboten, eine grosse Serie von Aufnahmen hintereinander folgen zu lassen, aus welchem ein klares Bild sich zu verschaffen, immerhin mit einiger Schwierigkeit verbunden ist.

Es erscheint daher von grosser Wichtigkeit, auf Verhältnisse aufmerksam zu machen, welche vielleicht geeignet sein könnten, uns ein Mittel in die Hand zu geben, durch welches es uns gelingen könnte, sich ohne Blende und ohne mehrfacher Detailaufnahme rasch über die eventuelle Lage von Nierensteinen zu orientieren. In einer der letzten Sitzungen des Ärztevereins von Steiermark (April 1903) (desgleichen cf. vorhergehenden Aufsatz) wurde von Herrn Dr. Wittek, Assistentem an der Grazer chir. Klinik darauf aufmerksam gemacht, dass es ihm auf Grund mehrfacher Untersuchungen gelungen sei, durch Blähung des Magens mit Luft die Konturen der Lendenwirbelsäule in selten schöner Weise zur Darstellung zu bringen. Es wurde dann dieses Verfahren von Dr. Wittek selbst in der Weise weiter ausgearbeitet, wodurch es ihm gelungen ist, in einer mit Luft geblähten Harnblase einen Stein sehr deutlich nachweisen zu können. Deswegen sah er sich veranlasst, diese Art des Vorgehens bei Röntgenaufnahmen auf das Wärmste zu empfehlen.

Als damals Dr. Wittek seine Bilder im Ärzteverein demonstrierte, wurde in der sich daran anschliessenden Debatte von Professor Payr der Vorschlag gemacht, dieses Verfahren, wie es Wittek angiebt, auf ein viel schwierigeres Kapitel der Röntgenographie auszudehnen, nämlich auf die Aufnahme von Nierensteinen. Er riet daher, in einem gegebenen Falle das Colon aufzublähen, und bei luftgefülltem Zustande desselben die Röntgenaufnahme vorzunehmen.

Der oben beschriebene Fall schien daher geeignet, eine Photographie der Nierensteine, bei gleichzeitiger Colonblähung, ohne Blendenvorrichtung zu versuchen. Zuerst wurde eine Aufnahme der linken Nierengegend vorgenommen und zwar zunächst mit gleichzeitiger Blähung des Magens. Auf dem Negativ sah man die Details der Lendenwirbelsäule auf das schärftse ausgeprägt; doch ein Bild, das man eventuell auf Nierensteine hätte beziehen können, fehlte. Zu ganz demselben Ergebnis könnte ich bei Blähung des Colons gelangen. Dann wurde eine Aufnahme so vorgenommen, dass, nachdem das Colon gebläht wurde und Luft im Coecum deutlich gefühlt werden konnte, die Lampe auf die rechte Seite gebracht, und zwar 6 cm unterhalb des Proz. xyphoides, 7 cm nach aussen von der Mediane gestellt wurde (mittelharte Röhre, 26 cm Entfernung von der Platte, 110 Volt, 25 Ampere, 35 Sek. Expositionsdauer). Ausser einer Reinigung des Mastdarmes, sah ich mich nicht veranlasst, eine energische Entleerung des Darmkanales vorzunehmen, insbesondere sei erwähnt, dass weder Abführmittel noch Hungerkur sich notwendig zeigten. Die Blähung selbst wurde mittels eines gewöhnlichen Gebläses vorgenommen.[1]) Diese Aufnahme hat folgendes höchst interressantes Ergebnis erkennen lassen (cf. Tafel 5 Fig. 5): Abgesehen von der äusserst scharf dargestellten Lendenwirbelsäule, die sich oben gegen die XII. Rippe, unten ebenso scharf gegen den Darmbeingürtel abhebt, finden sich rechts von der Wirbelsäule 4, auf dem Negativ ungefähr je daumengliedgross sich darbietende Flecke, die sich sehr scharf gegen ihre Umgebung abheben. Dieselben liegen in einer Linie, die folgende Richtung einnimmt: Der oberste Fleck liegt in der Höhe des I. Lendenwirbels,

[1]) Unmittelbar vor Abschluss der Korrekturen ist es mir in einem ähnlichen Falle von Nephrolithiasis gelungen, mittels desselben Verfahrens die Nierensteine nachzuweisen. Auch in diesem Falle ergab eine Kontrollaufnahme, d. h. ohne Darmblähung, ein völlig negatives Resultat.

die Hälfte der Breite desselben von der Mediane entfernt. Der 2. Fleck, der fast die gleiche Grösse hat, liegt etwas darunter. Die beiden unteren zeigen zwar nicht so scharfe Konturen, liegen aber jedoch, wie bereits erwähnt, mit den vorhergehenden in einer Linie, die von dem der Lage nach oben beschriebenen obersten Flecke gegen die Mitte der crista ilei herabzieht. Diese Schatten waren so klar und deutlich, dass es notwendig war, den Verdacht, es könnte sich um Kotballen oder gar um zufällig in den Bereich des Gesichtsfeldes eingeschlichene Fremdkörper handeln, beseitigt werden musste. Zu diesem Zwecke wurden mehrere Aufnahmen an aufeinanderfolgenden Tagen stets unter denselben Massnahmen vorgenommen. [Um den Wert des vorgeschlagenen Verfahrens nur einigermassen bemessen zu können, hebe ich hervor, dass bei Nichtblähung des Colons von erwähnten Nierensteinschatten nichts zu sehen war.] Da der Erfolg stets derselbe blieb, indem auf allen Platten sich dasselbe Bild darbot, so schien die auf Grund der klinischen Symptome hin gestellte Diagnose nunmehr vollkommen gesichert; trotzdem mussten noch einige Fragen, die sich jedermann sofort aufdrängten, beantwortet werden.

Man musste sich zunächst fragen, wo diese, doch im Laufe von zwei Wochen ihren Platz nicht veränderten Steine liegen könnten; es läge vielleicht nahe, die Lage der in einer Linie angeordneten Konkremente in den Ureter zu verlegen. Bei Annahme dieser Lokalisation musste man aber voraussetzen, dass ganz abgesehen von der Abwesenheit eines Tumors, die Niere nicht in der Höhe der Flecke gelagert ist. Andererseits musste doch, bei der Unmöglichkeit, die Lagerung des normalen Ureters mit der Lagerung der Steine in Einklang zu bringen, eine Dislokation des Ureters vorausgesetzt werden. Man musste sich nämlich vorstellen, dass der Ureter sich, wie es ja bei stark ausgedehnten Harnleitern vorzukommen pflegt, verlängert und geschlängelt und so seinen normalen Verlauf aufgegeben hat, oder dass irgend welche vielleicht durch alte entzündliche Prozesse hervorgerufene Verzerrungen stattgefunden haben. An letzteres Moment zu denken, könnte man insofern verleitet werden, als auch, wie ich jetzt erst erwähnen will, ein dextroponierter Uterus sich konstatieren lies.

Aber das momentane vollkommene Fehlen jeglicher Schmerzen und die doch zeitweilig bestehende Durchlässigkeit des Ureters, wobei die Steine niemals ihren Platz geändert haben, zwingen uns, für die Lokalisation der Steine noch andere Möglichkeiten in Betracht zu ziehen und zwar jene, dass die Steine innerhalb der Niere gelegen sein könnten. Allerdings war man niemals in der Lage, irgendwelchen Tumor zu tasten, weswegen man vielleicht daran denken konnte, dass in vorliegendem Falle es bereits zu einer sogenannten hydronephrolitischen Sackniere gekommen wäre, die in kollabiertem Zustande sich im retroperitonealen Gewebe verborgen hält und als erschlaffter Sack der Palpation entgeht. Insofern konnte man die Steine in die Hohlräume, die den ehemaligen Kelchräumen entsprechen, verlegen, wofür einerseits die regelmässige Anordnung der Steine in einer Linie untereinander, anderseits das Fehlen einer Steinwanderung sprechen würde.

Um die wichtige Frage, ob die Steine im Ureter oder in der Niere selbst verborgen sind, zu beantworten, erschien es wünschenswert, den Versuch zu machen, die Steine bei gleichzeitiger Sondierung des Ureters radiographisch zur Darstellung zu bringen, was auch nach mehreren Versuchen mit Erfolg durchgeführt wurde (cf. Tafel V Fig. 6). Dem Umstande, dass unbeabsichtigter Weise bei dieser Aufnahme die Lampe etwas tiefer gestellt wurde, ist es zu verdanken, dass eine leichte Änderung der topographischen Anordnung der Flecke beziehungsweise Steine gefunden wurde. So zeigt sich, dass neben dem obersten Stein noch ein zweiter verborgen war; ausserdem zeigt sich, dass die beiden untersten Steine etwas an Schärfe ihrer Umrisse eingebüsst haben. Die Schatten bieten nämlich unscharfe Grenzen und erscheinen an einzelnen Stellen gleichsam aufgesplittert. Diese letzteren Momente machen die Vermutung sehr wahrscheinlich, dass die beiden untersten Schatten einer Anhäufung von kleinsten Steinchen entsprechen dürften und nur in ihrer Gesamtheit ein grösseres Konkrement vortäuschen. Hauptsächlich aber zeigt die in tadelloser Schärfe sich darbietende Photographie, dass die Lage der Steine sicher nicht in den Ureter verlegt werden kann, da der scharf gezeichnete Verlauf des Ureters mit dem der Lage der Steine nicht übereinstimmt.

Der Erfolg dieser Aufnahme hat nun die Diagnose, dass wir es mit einer echten Nephrolithiasis zu thun haben, mit an Sicherheit grenzender Wahrscheinlichkeit festgestellt. Allerdings könnte man noch glauben, dass entsprechend der Zahl und Lage der Steine, die Niere derartig gross sein müsste, dass man bei der Belastung schon das Organ hätte fühlen sollen. Somit erscheint es einzig möglich, die Diagnose dahin zu stellen, dass es sich im vorliegenden Falle um eine ziemlich grosse Sackniere handelt, die bei Schwund des Nierenparenchyms und collabiert kaum mehr grösseren Raum für sich in Anspruch nehmen kann, und in deren erweiterten Kelchen die Nierensteine zurückgehalten werden.

Bevor ich noch auf das Operationsergebnis eingehe, möchte ich noch der kryoskopischen Untersuchungen gedenken, die, wie mir scheint, auch einer genauen Würdigung bedürfen. Wenn wir erfahren, dass von der rechten Niere ein so verdünnter Harn produziert wird ($\Delta = -0{\cdot}395$), so dürfte uns dies in Anbetracht des oben erhobenen pathologischen Befundes der Niere derselben Seite kaum Wunder nehmen. Es stimmt der Gefrierpunkt mit jenem überein, der erfahrungsgemäss dem Harne aus solchen Nieren zukommt, die in ähnlicher Weise erkrankt sind (Schwund des Nierenparenchyms). Dass aber von der angeblich gesunden linken Niere ebenfalls ein so verdünnter Harn produziert wird, muss bei dem sonst normalen Blutbefunde und dem im übrigen subjektiven Wohlbefinden der Patientin mit Recht auffallen. Da bei der Sondierung dieses Ureters es bloss gelungen ist, die Sonde nur 29 cm vorzuschieben, könnte man vielleicht in diesem Falle verleitet werden, sich an Versuche, die von Pfaundler[1]) und Steyrer[2]) angestellt wurden, zu erinnern: es ist nämlich auf Grund der erwähnten Untersuchungen gelungen, bei teilweise unterbundenem Ureter eine Konzentrationsverminderung des Harnes, die aber durch eine grössere Menge des Sekrets nicht kompensiert wurde, zu finden. Ebenso muss es recht auffallend erscheinen, dass bei wiederholter beiderseitiger Prüfung die Phlorizinprobe (0·005) negativ ausfiel.

Auf Grund des normalen Blutbefundes, auf den man sich nach den neuesten Erfahrungen am meisten verlassen kann, sowie auch auf den nicht hinwegzuleugnenden Röntgenbefund wurde am 15. VI. 1903 von Herrn Professor v. Hacker die Operation vorgenommen. Bei derselben zeigte sich, dass wirklich eine rechtsseitige hydronephrotische Sackniere bestand, in deren erweiterten Kelchen 3 grosse (kaum 1 cm im Durchmesser fassend) und 37 kleine Nierensteine, die sich bei chemischer Untersuchung hauptsächlich aus phosphorsaurem Kalk bestehend zeigten, gefunden wurden. Auch war, wie dies im vorhinein angenommen wurde, der Nierensack sehr schlaff, ebenso wurde die Vermutung, dass die nicht ganz scharfen Schatten vielleicht einem Haufen kleinerer Steine entsprechen könnten, bestätigt.

Ein neuer Apparat zur Lokalisation von Fremdkörpern.

Von

Dr. **Paul Bermbach** in Köln.

Wenn ich mir erlaube, zu der grossen Anzahl der bisher veröffentlichten Methoden zur Lokalisation eines innerhalb des menschlichen Körpers befindlichen Fremdkörpers (über 80!) noch eine hinzuzufügen, so geschieht dies einmal mit Rücksicht auf die grosse Wichtigkeit, die der genauen Lokalisation beigelegt wird und werden muss, dann aber auch in der Erwägung, dass, da bis jetzt noch keine von all jenen Methoden sich in der Praxis die führende Rolle erobert hat, auch keine allen Anforderungen Genüge zu leisten vermag.

Bevor ich zur Beschreibung meines Apparates übergehe, halte ich es für angebracht, über die bisher veröffentlichten Methoden einen kurzen Überblick zu geben; ich stütze mich

[1]) Pfaundler, Beiträge zur chemischen Pathologie und Physiologie Bd. II.

[2]) Steyrer, ibid. Bd. II.

dabei auf die treffliche Zusammenstellung Schjernings in den „Fortschritten auf dem Gebiete der Röntgenstrahlen", Ergänzungsband 7, 1902.[1])

Es wird sich aus diesem ergeben, dass allen Methoden irgend ein Nachteil anhaftet: sei es, dass sie zu primitiv bezw. dass die mit ihnen erhaltenen Resultate zu ungenau, sei es, dass die Apparate in Konstruktion und Anwendung zu kompliziert oder zu teuer sind.

Die älteste, einfachste und relativ brauchbarste, darum auch jetzt wohl noch gebräuchlichste Methode ist die Benutzung stereoskopischer Bilder. Sie ist besonders ausgebildet worden von Stolze (s. Encykl. d. Photogr., Heft 10, Halle 1894), von Hedley (s. Lancet 1898, 1) und Lambertz (s. Fortschr. auf dem Gebiete der Röntgenstrahlen, IV, 1, 1900).

Ungenau sind die Resultate von Hoffmanns Skiametrie (s. Deutsche med. W., 1897, 50): In dem Rahmen eines Messstativs können senkrechte und wagerechte Drähte auf bestimmte Orientierungslinien der Körperoberfläche und auf die Umrisse eines Organschattens eingestellt werden. Die Maasse werden an zwei Skalen abgelesen.

Hauptsächlich für die Extremitäten geeignet ist das Verfahren von Levy-Dorn (s. Deutsche med. W. 1997, 13): Knochen- und Fremdkörperschatten verhalten sich so zu einander, dass bei Bewegung des betr. Körperteils während der Durchleuchtung der dem Schirm näher liegende Schatten die geringeren Exkursionen macht.

Bei passiven Bewegungen der Haut oder aktiven der Sehne bewegt sich der anliegende Fremdkörper mit (s. Wildt, Deutsche med. W. 1899, 20).

Ein grosser Teil der Methoden beruht auf dem Lehrsatz, dass ein Punkt in einer Ebene durch zwei in dieser sich schneidende Geraden bestimmt wird. Die Horizontalebene wird entweder schätzungsweise oder experimentell ermittelt.

Hierher gehören die Methoden von Buka (s. Deutsche med. W. 1896) und Levy-Dorn (s. Centralbl. für Chir. 1898, 24): Nach Ermittelung der Horizontalebene wird auf der Vorder- und Rückseite des Körpers je eine Metallmarke so angebracht, dass deren Schatten sich mit dem des Fremdkörpers decken. Nach seitlicher Verschiebung des Patienten oder der Röhre wird nochmals ebenso verfahren. Wo sich die durch die Metallplättchen markierten Geraden schneiden, liegt der Fremdkörper. Der Befund ist, um einer richtigen Deutung fähig zu sein, zuvor auf einem Blatt Papier aufzuzeichnen. Dies sowie der Umstand, dass die Horizontalebene nur schätzungsweise ermittelt wird, machen die Methode ungenau. Die Tiefenlage des Fremdkörpers ist durch Rechnung zu ermitteln.

Der Punktograph von Angerer-Rosenthal (s. Centralbl. für Chir. 1898, 18; Electrot. Anzeiger 1901, 22—24) beruht auf demselben Prinzip. Die Horizontalebene wird auch hier durch Schätzung, die Tiefenlage des Fremdkörpers mit Hilfe einer Formel ermittelt. Das Resultat ist deshalb ungenau, weil es sich beim menschlichen Körper nicht um mathematische Flächen handelt.

Exner (s. Wiener klin. W. 1897, 1) stellt die Horizontalebene experimentell fest. Zunächst wird der Schirm so gestellt, dass seine durchlochte Mitte, zwei Metallmarken und der Fremdkörper vom Normalstrahl getroffen werden. Die Röhre wird dann seitlich verschoben, wodurch die Schatten der Metallmarken und des Fremdkörpers auf dem Schirm auseinanderrücken. Durch Berechnung aus dem Grade der Röhrenverschiebung und Schattenwanderung bei bekanntem Abstand der Röhre vom Schirm wird die Tiefenlage des Fremdkörpers ermittelt.

Bei dem Apparat von Galeazzi (s. Centralbl. für Chir. 1899, 18) ist der Schirm mit der Röhre so verbunden, dass durch seine durchlochte Mitte der Normalstrahl geht. Der Schirm wird so lange tangential am Kopf verschoben, bis der Schatten des Fremdkörpers in die Schirmmitte zu liegen kommt. Alsdann wird die Röhre, während der Schirm stehen bleibt, seitwärts parallel zum Schirm verschoben. Die Tiefenlage des Fremdkörpers lässt sich dann

[1]) S. auch: Sechehaye: „Etude sur la localisation des corps étrangers au moyen des rayons Roentgen, contenant l'exposé d'une méthode nouvelle", Bâle et Genève, Georg & Co. 1899.

auf einer Skala direkt ablesen. Das Verfahren leidet an dem Übelstand, dass der Schirm sich am Kopf, für welchen das Verfahren bestimmt ist, nicht tangential verschieben und ein Lot auf ihm sich nicht vorstellen lässt; — der Kopf ist eben keine Kugel.

Sehr umständlich in seiner Handhabung und betreffs Sterilität höchst unzuverlässig ist der Apparat von Guilleminot (s. Radioscopie et radiographie, Paris, Radiguet et Massiot): Die Richtung zweier den Fremdkörper unter bestimmtem Winkel treffenden Strahlen wird durch zwei Nadeln angezeigt, die in Hülsen so verschieblich sind, dass sie sich schneiden. Der Apparat muss im Laufe der Operation immer wieder zu Rate gezogen werden.

Auch durch Bestimmung des Winkels, unter welchem der den Fremdkörper treffende Hauptstrahl auf den Schirm fällt, und aus diesem mittels mathematischer Berechnung lässt sich der Fremdkörper lokalisieren („Radiogonometrie").

Eine ganze Reihe von Methoden beruht auf folgendem Prinzip: Durch Röhrenverschiebung von zwei bestimmten Irradiationsquellen aus werden zwei Schattenbilder auf einer Platte hergestellt, aus deren Lagenverhältnis sowie aus der bekannten Grösse der Röhrenverschiebung und dem Abstand der Röhre von der Platte die Tiefenlage des Fremdkörpers

1) durch einen besonderen Apparat eingestellt wird;

   Guilleminot (l. c.); Remy & Contremoulins (Compt. rend. 1897, bull. de l'acad. de méd. 1897, 37/38).

   Diese Apparate sind sehr kostspielig, haben eine komplizierte Konstruktion und geben nur auf Umwegen ein Resultat.

2) durch Rekonstruktion im Raume veranschaulicht wird;

   Mackenzie Davidson (s. Lancet 1897, Brit. med. journ. 1898 jan., Annales d'Electrobiol., Electrothérap. et d'Electrodiagn., Paris, Bd. I 1898, Heft 2; La radiogr. janv. 1900).

   Harrison (s. Brit. med. journ. 1898 I); Schürmayers Bleikasten (Fortschr. auf d. Geb. d. Röntgenstr. IV, 2, 1901);

   Clumsky (Bruns' Beitr. z. kl. Chir., Bd. 25, 1899).

3) auf einer Ebene graphisch dargestellt wird;

   Hierher gehört u. a. die in der deutschen Patentschrift 123676/21g beschriebene „Vorrichtung, um mittels Röntgenstrahlen einen Gegenstand in seiner wahren Form und Grösse nach seinem Schattenbild zu zeichnen" bezw. dessen Lage zu andern Organen zu ermitteln. Die Umrisse des Körpers und des Fremdkörpers werden mit dem Normalstrahl, welcher durch ein vor der Röntgenröhre angebrachtes Metallzeichen kenntlich gemacht worden ist, umfahren und auf einer Zeichenebene das so entstehende Bild fixiert. Die Röhre ist in einer unterhalb des Objekttisches befindlichen Ebene leicht beweglich angebracht. Der Objekttisch befindet sich zwischen der Zeichenebene und der Röhre. Man erhält mit dem Apparat nur ein planimetrisches Bild. Um ein stereoskopisches Bild zu erhalten, muss der Körper gedreht werden, wodurch die spätere Übertragung der gefundenen Resultate auf denselben erschwert und fehlerhaft wird.

4) mathematisch berechnet wird.

   Sechehaye (l. c.); Berguet & Gascard (s. Compt. rend. 30. III. 96); Brunel (Manuel de radioscop. et de radiogr., Paris, 1896).

„Ganz genaue Resultate geben von den radioskopischen Methoden nur die von Exner, Dennis, Mergier, Guilleminot, Schürmayer; von der radiographischen die von Guilleminot, Remy & Contremoulins, Schürmayer. Sie alle aber machen die Anwendung besonderer, z. T. kostspieliger Apparate nötig." (Schjerning, l. c.)

Wenn die Durchleuchtung absolut sichere Resultate geben soll, so darf während der ganzen Dauer derselben der Körper seine Lage nicht verändern und muss m. E. jeder zeichnerische oder rekonstruierende Umweg möglichst vermieden werden. Mathematische Berech-

nungen lassen sich allerdings ganz wohl kaum vermeiden, sie müssen aber möglichst einfach sein. Um diesen Forderungen gerecht zu werden, ist vor allem eine möglichst grosse Beweglichkeit des Apparates zu erstreben und es darf bei der Berechnung der Tiefenlage des Fremdkörpers die Körperoberfläche nicht benutzt werden; vielmehr müssen die dieser Berechnung zu Grunde liegenden eventl. mathematischen Figuren für das Auge direkt sichtbar ausserhalb des untersuchten Körpers liegen.

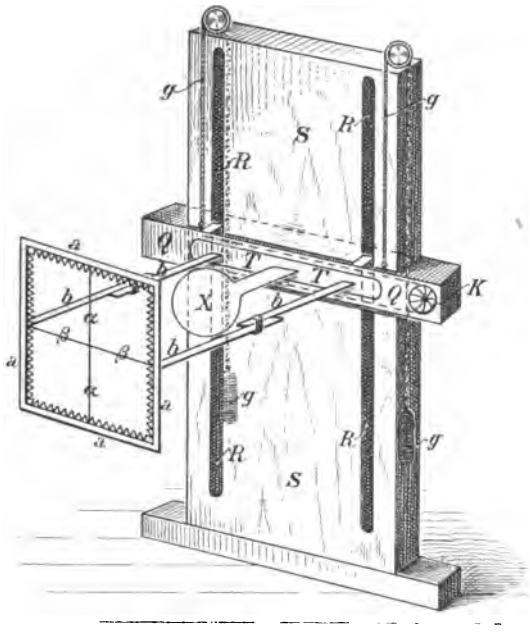

Fig. 1.

Diesen Forderungen habe ich mich bemüht bei der Konstruktien meines Apparates möglichst gerecht zu werden.

Derselbe fusst auf dem mathematischen Lehrsatz, dass die Lage eines Punktes im Raume bestimmt wird durch drei durch denselben gehende, senkrecht aufeinanderstehende Ebenen, also, auf den menschlichen Körper bezogen, durch eine horizontale, eine frontale und eine sagittale Ebene. Diese drei Koordinatenebenen wirft mein Apparat als Schatten durch den Körper hindurch. Seine Konstruktion ist folgende (s. Figur 1):

Zwischen der Röntgenröhre und dem menschlichen Körper befindet sich ein in einem Rahmen (a) aufgehängtes, senkrecht stehendes isoliertes Drahtkreuz ($\alpha\,\beta$). Der Rahmen ist mit der Röhre fest verbunden und bildet mit ihr ein Ganzes, welches an einem Stativ (S) sowohl in horizontaler wie in vertikaler Richtung mittels einer Kurbel (K) bezw. eines Flaschenzuges (g) leicht beweglich ist. Die den Rahmen (a) tragenden Arme (b b) lassen sich verlängern und verkürzen, desgleichen lässt sich die Röntgenröhre dem Körper nähern oder von ihm entfernen und endlich lässt sich die Stellung der beiden Kreuzschenkel ($\alpha\,\beta$) in dem Rahmen leicht verändern. Im Folgenden sei der Kürze halber die Vereinigung von Rahmen (a), Tragarmen (bb), Drahtkreuz ($\alpha\,\beta$), Röhre (x) und Träger (T) als „Sucher" bezeichnet; der „Sucher" ist an einem Querbalken (Q) in der in Fig. 1 ersichtlichen Weise befestigt. Das Drahtkreuz muss so vor der Röhre angebracht sein, dass, wenn der Fluorescenzschirm parallel zur Kreuzebene steht,

1) der horizontale Kreuzschenkel und sein auf dem Schirm befindlicher Schatten in derselben Horizontalen liegen, mit anderen Worten, die beiden Senkrechten, welche von dem horizontalen Kreuzschenkel und seinem auf dem Schirm befindlichen Schatten zum Erdboden gefällt sind, müssen einander gleich sein;

2) die durch den vertikalen Kreuzschenkel und seinen auf dem Leuchtschirm befindlichen Schatten gelegte Ebene auf dem Schirm senkrecht steht.

Diese optimale Stellung des Drahtkreuzes muss für jede Röhre besonders ausprobiert werden. Ist sie einmal gefunden, so kann bei der Durchleuchtung selbst der Schirm jede beliebige Stellung einnehmen. Um bei der vertikalen Bewegung des Suchers jede seitliche Verschiebung desselben zu vermeiden, befinden sich an der Breitseite des Stativs zwei Rinnen (R), in welche der Querbalken (Q) mittels zweier genau abgepasster Zapfen hineingreift. Auf dieselbe Weise ist jede Verschiebung des Suchers bei seiner horizontalen Bewegung an dem Querbalken (Q) vermieden.

Behufs Durchsuchung wird der Körper dem Drahtkreuz so weit genähert, dass der Sucher eben noch frei beweglich ist. Dann wird letzterer solange in vertikaler Richtung be-

wegt, bis die durch den horizontalen Kreuzschenkel gebildete Schattenebene durch den Fremdkörper hindurchgeht, d. h. bis der Schatten des Fremdkörpers und der des horizontalen Kreuzschenkels auf dem Leuchtschirm zusammenfallen. Die Stellung des horizontalen Kreuzschenkels wird auf der Körperoberfläche markiert.

Während der Körper seine Lage beibehält, wird sodann der „Sucher" solange in horizontaler Richtung verschoben, bis auf dem Schirm auch der Schatten des vertikalen Kreuzschenkels den des Fremdkörpers durchschneidet. Die Stellung des vertikalen Kreuzschenkels wird wieder auf der Körperoberfläche markiert.

Damit sind zwei Ebenen gegeben, auf welchen der Fremdkörper liegt. Um die noch fehlende dritte Ebene zu erhalten, dreht man den Apparat, während der Körper seine Lage beibehält, um 90°. Dann wird der Sucher wiederum solange in horizontaler Richtung verschoben, bis auf dem Leuchtschirm der Schatten des vertikalen Kreuzschenkels den des Fremdkörpers durchschneidet. Die Stellung dieses Kreuzschenkels wird wieder auf der Körperoberfläche markiert.

Wo sich die drei Ebenen, welche durch die auf der Körperoberfläche markierten Linien gelegt werden, schneiden, liegt der Fremdkörper.

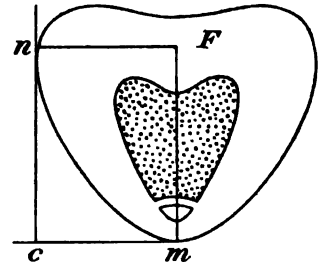

Fig. 2.

Wir operieren hier also nicht mit einem einzigen Strahl, dem Normalstrahl, sondern mit zwei Strahlenbündeln, welche die Form von Dreiecken haben, deren Spitze in der Röntgenröhre (Antikathode) liegt und deren Grundlinien die beiden Schenkel des Drahtkreuzes bilden. Das ist ein wesentlicher Unterschied gegenüber allen anderen Methoden.

Die Tiefenlage des Fremdkörpers wird gemessen, indem man die Schnittpunkte der beiden vertikalen Ebenen mit der horizontalen Ebene durch einen rechten Winkel verbindet, mathematisch ausgedrückt, indem man auf der gedachten Linie m n (in Figur 2) ein rechtwinkliges Dreieck konstruiert. Man legt zu diesem Zweck, während der Sucher und der Körper ihre zuletzt innegehabte Stellung beibehalten, auf dem horizontalen Kreuzschenkel, senkrecht zu ihm, ein mit Centimetereinteilung versehenes Stäbchen so an, dass es durch den Schnittpunkt der horizontalen mit der zweiten vertikalen Ebene geht (n, Figur 2).

Figur 2 stelle einen Horizontaldurchschnitt (schematisch) durch den Oberschenkel in der Höhe der Kondylon dar; F sei der Fremdkörper, m der Schnittpunkt der horizontalen und der sagittalen Ebene, n der Schnittpunkt der horizontalen und frontalen Ebene. Verbinden wir in der oben beschriebenen Weise m mit n durch einen rechten Winkel, so ist n c = m F und m c = n F.

Die Entfernung des Fremdkörpers von der Körperoberfläche lässt sich also an dem rechten Winkel m c n direkt ablesen.

Die drei grossen Körperhöhlen lassen sich nun meist nicht in allen drei Koordinatenebenen durchleuchten. Wir müssen alsdann mit einer kleineren Drehung des Apparates als der um 90° auszukommen suchen. Am einfachsten gestaltet sich die Untersuchung und nachfolgende Rechnung, wenn wir den Sucher um 45° drehen. Das Verfahren wird dann so modifiziert:

Nach Ermittelung der horizontalen und einer der zwei vertikalen Ebenen, in denen der Fremdkörper liegt, wird der Sucher um 45° gedreht, wobei es nötig werden kann, die den Rahmen tragenden Arme (b, b, Fig. 1) zu verlängern oder zu verkürzen.

Dann wird der Sucher wieder solange in horizontaler Richtung verschoben, bis der Schatten des Fremdkörpers und der des vertikalen Kreuzschenkels auf dem Leuchtschirm zusammenfallen. Zur Bestimmung der Tiefenlage des Fremdkörpers ist nun eine einfache Berechnung nötig:

Es stelle Figur 3 einen Horizontaldurchschnitt durch den Brustkorb dar, F sei der Fremdkörper, m der Schnittpunkt der horizontalen mit der sagittalen Ebene, n der nach

Drehung des Suchers um 45° und Seitwärtsbewegung desselben ermittelte zweite Punkt auf der Körperoberfläche. Man legt nun, während der Sucher in seiner letzten Stellung verharrt, an den horizontalen Kreuzschenkel, und zwar durch dessen Schnittpunkt mit dem vertikalen Kreuzschenkel, ein Stäbchen so an, dass es mit dem horizontalen Kreuzschenkel einen Winkel von 45° bildet, also parallel der gedachten Linie m d (Fig. 3) verläuft. Dann werden die den Rahmen tragenden Arme solange verschoben, bis dieses Stäbchen durch den Punkt m geht. Bezeichnet man den Schnittpunkt des horizontalen und vertikalen Kreuzschenkels mit c, so ist, da Winkel F c m = c F m = 45°, das Dreieck c F m ein gleichschenkliges, mithin F m = c m. Die sagittale Entfernung des Fremdkörpers lässt sich also auf dem mit Centimetereinteilung versehenen Stäbchen direkt ablesen.

Die Ermittelung der Entfernung c—F hat für die Praxis keinen Wert, da ein stetiges operatives Vordringen unter einem Winkel von 45° praktisch unausführbar ist. Wohl aber kann es von Wichtigkeit sein, die Entfernung des Fremdkörpers von der Körperoberfläche im frontalen Durchmesser zu kennen, dann nämlich, wenn diese Entfernung kleiner ist als die sagittale, oder wenn auf dem Wege von m nach F (Fig. 3) Organe liegen, die ein noli me tangere sind. Die Entfernung im frontalen Durchmesser wird auf folgende Weise ermittelt:

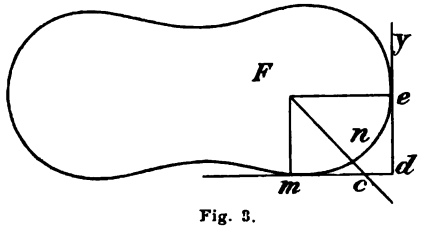

Fig. 3.

Der Sucher wird wieder in seine anfängliche Stellung gebracht, so dass der Schnittpunkt der beiden Kreuzschenkel in m liegt. Dann wird an den horizontalen Kreuzschenkel wieder das Stäbchen angelegt, aber so, dass es mit dem horizontalen Kreuzschenkel einen rechten Winkel bildet. Dieses Stäbchen liegt also an der Seitenfläche des Brustkorbes auf dessen respektiver höchster Prominenz (d y, Fig. 3). Auf diesem Stäbchen wird die Entfernung F m = c m abgemessen = d e. Es ist aber die Entfernung F e = m d, da m F e d ein Parallelogramm ist.

Natürlich lässt sich mit diesem Apparat auch das Lageverhältnis des Fremdkörpers zu den Organen des Körpers, soweit dies bis jetzt mit der Röntgendurchleuchtung möglich ist, ermitteln.

Bei der Tiefenbestimmung des Fremdkörpers sind nur zwei Maasse zu merken:

1) die Entfernung m—c (Fig. 3),

2) die Entfernung m—d (Fig. 3).

Die ganze Rechnung, welche erforderlich ist, besteht in einer Subtraktion, lässt also an Einfachheit nichts zu wünschen übrig. Der Apparat selbst ist nicht kompliziert, einfach zu handhaben und liess sich mit geringen Kosten herstellen.

Ein Kryptoskiaskop mit Hand- und Gesichtsschutz.

Von

Dr. **H. E. Schmidt** in Berlin.

Seitdem Kienböck[1]) und Strätter[2]) den Beweis erbracht haben, dass mässig evacuierte, sogenannte „weiche“ Röntgenröhren, die nicht sehr penetrationsfähige Strahlen liefern, physiologisch wirksamer sind als hochevacuierte, sogenannte „harte“ Röhren, deren Licht eine starke Penetrationskraft besitzt — eine Thatsache, die später auch von Scholtz[3]) bestätigt wurde —,

[1]) Wiener Klin. Wochenschrift, 1900, Nr. 50.

[2]) Deutsch. Med. Wochenschrift, 1900.

[3]) Arch. f. Derm. u. Syph., Bd. LIX, H. 3.

ist man bei der therapeutischen Anwendung der Röntgenstrahlen gezwungen, sich genau über den „Härtegrad“ der benutzten Röhren zu orientieren. Es ist ja eigentlich selbstverständlich, dass nur derjenige Teil einer Röntgenlichtmenge in einem Gewebe seine Wirkung entfalten kann, der von dem Gewebe absorbiert wird, nicht aber der, welcher das Gewebe ungehindert passiert. Ob nur die Qualität der Röntgenstrahlen von dem Röhrenvakuum abhängig ist oder auch die Quantität, die sich ja im übrigen bekanntlich nach der Stärke und Unterbrechungszahl des primären Stromes richtet, darüber ist zur Zeit nichts bekannt.

Gegenwärtig liegen also die Dinge so, dass man, vorausgesetzt, dass ein für alle Mal mit der gleichen Stromstärke und der gleichen Anzahl von Unterbrechungen gearbeitet wird, sich nur über den Härtegrad einer Röhre zu unterrichten hat.

Das geschieht fast allgemein dadurch, dass man die Penetrationsfähigkeit der Röntgenstrahlen nach dem Schattenbilde beurteilt, welches von der vorgehaltenen Hand auf einem Fluorescenzschirm entworfen wird, eine Methode, die für die Praxis vollkommen ausreicht, eine ziemlich sichere Dosierung gestattet (bestimmte Stromstärke, Unterbrechungszahl, Entfernung und Expositionszeit vorausgesetzt), die aber doch für den untersuchenden Arzt — auch bei ganz kurzen, aber häufigen Expositionen — die Gefahr des Haarausfalles und der Dermatitis in sich schliesst.

Erklärung der Abbildung.

Der Anschaulichkeit wegen ist die Spiegelglasscheibe mit dem durch die gestrichelte Linie angedeuteten Fluorescenzschirm ausgezogen dargestellt. Der Deckel des Cartons ist aufgeklappt und nicht vollständig abgebildet.

Der Geübte wird freilich schon an der Röhren-Fluorescenz erkennen, ob er eine „weiche“ oder eine „harte“ Röhre vor sich hat; trotzdem wird die Nachprüfung auf dem Barium-Platin-Cyanür-Schirm im allgemeinen unerlässlich sein.

Besonders gefährdet durch die Röntgenstrahlen sind 1. die Hand, welche als Testobjekt dient, 2. die Hand, welche den Schirm hält, 3. das Gesicht. Denn der Fluorescenzschirm schwächt die Wirkung des Röntgenlichtes nur in ganz geringem Masse ab.

Ich benutze daher zur Prüfung des Härtegrades ein Kryptoskop, d. h. einen lichtdichten Kasten mit zwei gegenüberliegenden Ausschnitten, von welchen der eine durch den Fluorescenzschirm ausgefüllt wird, während der andere dem Gesicht des Untersuchenden fest anliegen muss. Der Handgriff dieses Kryptoskopes ist durch ein davor befestigtes Bleiblech geschützt, während zwischen Fluorescenzschirm und Gesicht eine Spiegelglasscheibe eingeschaltet ist, die keine Röntgenstrahlen passieren lässt. Als Testobjekt dient nicht die eigene Hand, sondern ein Handskelett[1]), das in einem flachen, mit Deckel versehenen Karton vor dem Fluorescenzschirm befestigt wird.

[1]) Wie ich nachträglich erfahren habe, liefert der Präcisionsmechaniker, Herr Kohl in Chemnitz, einen Fluorescenzschirm, dessen Handgriff mit Schutzblech versehen ist, und als Testobjekt ein Handskelett, das mit verschiedenen Staniollagen umhüllt ist, welche nach vergleichenden photographischen Aufnahmen einen den Weichteilen der Hand entsprechenden Schatten auf dem Fluorescenzschirm wer-

Erscheinen die Handknochen tiefschwarz, so ist die Röhre „weich",
„ „ „ grauschwarz, „ „ „ „ „mittelweich",
„ „ „ hellgrau, „ „ „ „ „hart".

Dieses am besten wohl als Kryptoskiaskop zu bezeichnende Instrument[1]) ist wegen der einfachen Konstruktion, der Verwendbarkeit im hellen Zimmer und des sicheren Schutzes von Gesicht und Händen zur Prüfung der Qualität der Röntgenstrahlen sehr geeignet und dürfte allen Anforderungen der Praxis entsprechen.

Vereine und Kongresse.

82. Kongress der Deutschen Gesellschaft für Chirurgie. 1903. 3.—6. Juni.

Ludloff: **Die Diagnostik der Knochen und Gelenktuberkulose.** Besonders bei den Fällen beginnender Tuberkulose ist das Röntgenbild ein wichtiges diagnostisches Hilfsmittel, insofern als der Knochenheerd so früh nachgewiesen werden kann, dass er noch vor dem Durchbruch ins Gelenk extrakapsulär unschädlich gemacht werden kann. Studien am normalen Knie haben ergeben, dass bei Durchstrahlung von vorn nach hinten an der Knochenknorpelgrenze des Condylus medialis im Alter von 2—4 Jahren, am Condylus lateralis im Alter von 4—5 Jahren Protuberanzen auftreten, und zweitens bei seitlicher Durchstrahlung im vorderen Teil der Condylen im Alter von 1—15 Jahren ein Epiphysenfleck auftritt. Die Veränderungen an diesen beiden Punkten sind für Tuberkulose charakteristisch: und zwar erscheinen die Protuberanzen verlöscht resp. verringert, es erstrecken sich an der Unterfläche zapfenartige Neubildungen von Knochensubstanz nach der Tibia. Die Condylen erscheinen vergrössert, wie aufgeblasen. Der Epiphysenfleck erscheint vergrössert, durchsichtiger, seiner normalen netzförmigen Struktur der Quer- und Schrägbälkchen beraubt und schärfer konturiert. Auch die regenerativen Vorgänge bei der ausheilenden Tuberkulose manifestieren sich in der Hauptsache an diesem Epiphysenfleck, der übrigens die Eintrittsstelle für die zahlreichen Vasa nutritia in den Knochen ist.

Perthes: **Über den Einfluss der Röntgenstrahlen auf epitheliale Gewebe, insbesondere auf das Karzinom.** P. hat das Verschwinden gewöhnlicher Warzen unter dem Einflusse der Röntgenstrahlen beobachtet. Bei passend gewählter Strahlungsintensität bemerkt man etwa 10 Tage nach der Bestrahlung Abflachung und Verhärtung der Warze. 20—25 Tage nach der Bestrahlung stösst sich eine verhornte Schuppe ab. Bei 3 Fällen von Hautkarzinomen des Gesichts beobachtete P. nach Bestrahlung die Verwandlung des Ulcus rodens in eine granulierende Fläche und Vernarbung. Ein Fall von ausgedehntem, nach Operation rezidivierten Hautkarzinom ist geheilt, bei zwei anderen noch behandelten wurde das Verschwinden des Krebsgewebes durch mikroskopische Untersuchung von Probeexcisionen in verschiedenen Stadien nachgewiesen. In 6 Fällen von Mammakarcinom mit Hautmetastasen rasche Verkleinerung und völliger Schwund der subcutanen metastatischen Knötchen ohne stärkere Reaktionserscheinungen an der Haut. Mikroskopische, vom 10. Tage an Aufquellen der Epithelzellen des Krebskörpers, die sich weniger distinkt färben und an Zahl abnehmen, Eindringen von Bindegewebszellen und Leukocythen in die degenierenden Krebszapfen. Ähnlich wie auf das Wachstum epithelialer Geschwülste wirken Röntgenstrahlen hemmend auf die Epithelregeneration. Die Epithelialisierung von Hautwunden erfolgte bei Wunden des Menschen und des Kaninchens in bestrahlten Gebieten bedeutend langsamer als in nichtbestrahlten — auch bei Verwendung geringer Strahlungsintensität, welche in der Haut nur geringe Rötung als Reaktion hervorrief.

Diskussion: Lassar empfiehlt Bestrahlung mit mittelweichen Röhren, sehr vorsichtig angewendet, gegen die Dermatitis der Ärzte, besonders auch gegen das hartnäckige Handekzem. Demonstration eines mit Röntgenstrahlen geheilten Falles von Cancroid der Gesichtshaut.

Treplin: **Röntgenbilder von Nieren- und Gallensteinen.** Bericht über die Eppendorfer Erfahrungen, die bezüglich der Nierensteine schon früher besprochen sind. Gallensteine sind viel schwerer

---

fen. Ganz abgesehen von dem hohen Preise dieses „Chiroskops", (ohne Leuchtschirm 30, mit Leuchtschirm 50 Mk.) ist dasselbe auch darum nicht sehr zweckmässig, weil es nur im dunklen Raume zu benutzen ist und keine Schutzvorrichtung für das Gesicht besitzt. Auch die Staniolumhüllung ist entbehrlich, da man nach dem mehr oder weniger intensiven Schatten der Handknochen allein sehr gut den Härtegrad einer Röhre beurteilen kann.

[1]) Hergestellt von der Firma Reiniger, Gebbert & Schall, Erlangen.

darstellbar, immerhin ist es einige Male geglückt, doch nur bei Cysticus- und Choledochussteinen. Von in der Gallenblase liegenden und von Galle umspülten Steinen wird man nie umschriebene Schatten bekommen, da die Galle ebenso für Röntgenstrahlen durchlässig ist, wie die Gallensteine.

Immelmann: **Über verschiedene Erkrankungen des Hüftgelenks und ihre Diagnose mittels Röntgenstrahlen im Kindesalter.** I. hebt besonders die Coxa vara hervor und tritt der Ansicht entgegen, nach der dieselbe fast immer durch eine Fractura colli femoris bedingt sei. Die Schenkelhalsverbiegung ist lediglich rachitischer Genese. Die Linie, die für Frakturlinie gehalten wird, ist nichts weiter als eine etwas verschobene Epiphysenlinie.

K. k. Gesellschaft der Ärzte in Wien. 1903. 15. Mai.

Riehl stellte einen Fall von **Mykosis fungoides** vor, bei dem die übliche Therapie, insbesondere die Jod- und Arsenbehandlung, erfolglos blieb. Es wurde nun der Versuch gemacht, die Tumoren durch Röntgenstrahlen zu beeinflussen. Ein kastaniengrosser Knoten an der rechten Thoraxseite wurde am 21. März und am 26. März mit mittelweicher Röhre auf 20 cm Distanz je 20 Minuten bestrahlt. Inzwischen war von einem Tumor am Kinn und von einem ulzerierten Knoten am Skrotum eine pflegmonöse Entzündung der Nachbarschaft ausgegangen, die am Unterkiefer nach Spaltung und Drainage rasch abheilte, in der Leistengegend sich aber unter hohem Fieber rasch ausbreitete, so dass am 13. April breite Spaltungen vom Skrotum bis zum Trochanter reichend ausgeführt werden mussten. Unter dem Einfluss des Fiebers waren zahlreiche Tumoren bis auf die Hälfte geschrumpft und die roten Erythemsäume abgeblasst pigmentiert geworden. Kurz nach der Entfieberung erreichten sie aber ihre vorige Grösse und wuchsen zusehends. Es wurden nun während der Heilung der Phlegmone zahlreiche Tumoren mit Röntgenstrahlen behandelt. Jeder Tumor wurde einmal (einzelne zweimal) bestrahlt, und zwar nach Holzknechts Chromoradiometer mit 3—5 Einheiten. Der Einfluss der Bestrahlung war fast an allen Tumoren der gleiche. Am zweiten und dritten Tage bemerkte man eine starke Abnahme der Sekretion, am siebenten und achten Tage begann eine Pigmentierung der Umgebung, die sich späterhin zu einem dunkelbraunen Pigmenthofe ausbildete. Zugleich nahm die Konsistenz der Tumoren zu und es begann Schrumpfung und Bildung einer schwieligschuppigen Hornauflagerung. Nach ca. 14 Tagen erscheinen die Tumoren auf ca. $^1/_3$ ihres früheren Volums reduziert, nach drei Wochen sind sie so verkleinert, dass sie das Hautniveau kaum überragen und als plattenförmige derbe Einlagerungen der Haut mit schwieliger Epidermis erscheinen. Der erst bestrahlte Knoten ist seit 5 Wochen völlig geschwunden, an seiner Stelle findet man die Haut blass und weich, von einem braunen Pigmentring umgeben. Die Haartrichter erweitert, mit Schuppen erfüllt. Die Rückbildung der übrigen Tumoren ist noch nicht so weit gediehen und man kann jetzt an dem Kranken alle Phasen der Rückbildung je nach der Bestrahlungszeit an den verschiedenen Tumoren verfolgen. Auch die prämykotischen ringförmigen Erytheme und Infiltrate sind unter der Bestrahlung geschwunden und in ihrer früheren Ausbreitung als Pigmentflecke zu erkennen. Bemerkenswert erscheint, dass auch nicht direkt bestrahlte prämykotische Ringe sich zurückgebildet haben, während noch nicht bestrahlte Knoten keine Veränderungen aufweisen. Nachschübe von Erythemen, Infiltraten und Knoten sind in den letzten Wochen nicht erfolgt.

Gesellschaft für innere Medizin in Wien. 1903. 2. Juli.

Jellinek demonstriert Röntgenogramme und Skelettteile, das vor 3 Wochen mit der Diagnose **Myeloma multiplex** vorgestellten Patient. Schon damals betonte J., dass seine Vermutungsdiagnose durch die Röntgenogramme eine starke Stütze erhielt. Die Obduktion hat die Diagnose vollkommen bestätigt. Die Innenorgane wiesen keine Veränderungen auf. Dafür war das ganze Knochensystem befallen, fast kein Knochen war frei, am meisten waren die Knochen mit lymphoidem Knochenmark ergriffen. Der Prozess dürfte vom Corpus sterni seinen Ausgang genommen haben.

Wiener Dermatologische Gesellschaft. 1903. 27. Mai.

Ullmann demonstriert eine **Tuberculosis verrucosa cutis** am Handrücken, erfolgreich mit Röntgenstrahlen behandelt.

Académie de médecine. Paris 1903. 9. Juni.

Doumer und Lemoine: **Behandlung des Carcinoms mit Röntgenstrahlen.** Bei einem 64jährigen Manne mit ausgeprägten klinischen Symptomen des Magenkrebses und deutlich nachweisbarem Tumor in der Gegend der grossen Kurvatur haben Doumer und Lemoine in Lille nach fünf Sitzungen mit Röntgenstrahlen vollständige Heilung erzielt. Dieselben Beobachter haben bei einer Frau mit Hämatemesis und hochgradiger Abmagerung, bei welcher auch eine kleine Geschwulst in der Magengegend nachgewiesen werden konnte, nach vierwöchentlicher Behandlung Heilung mit Verschwinden des Tumors erzielt. Andererseits giebt es aber auch Fälle, wo die Behandlung vollständig versagte oder nur die funktionellen Störungen beeinflusste. Die Vortragenden sind der Ansicht, dass bei Angaben über Heilung einer so schweren Erkrankung, wie es der Magenkrebs ist, die Möglichkeit eines Irrtums in der Diagnose nicht von der Hand gewiesen werden kann, dass es aber auch nicht angehen würde, über diese Beobachtungen einfach zur Tagesordnung überzugehen. Werner (Hamburg).

75. Versammlung deutscher Naturforscher und Ärzte in Cassel (20.—25. Sept. 1903.)

Auch auf der diesjährigen 75. Versammlung deutscher Naturforscher und Arzte, die vom 20.—25. September in Kassel tagte, hat sich nicht nur die Abteilung für Dermatologie und Syphilidologie mit dem Fortschritte in der Lichtherapie beschäftigt (Strebel-München), sondern es wurden auch in der gemeinschaftlichen Sitzung der medizinischen Haupttruppe zwei sehr bemerkenswerte Vorträge über dasselbe Thema von Jensen-Breslau und Rieder-München gehalten.

Jensen sprach über **Die physiologischen Wirkungen des Lichts.** Bei der Untersuchung der Lichtwirkungen auf die Organismen haben wir mehrere Seiten derselben zu beachten, nämlich ihren physiologischen Charakter, ferner die Bedeutung, die den Lichtreaktionen eines Organismus und denen seiner Umgebung für sein Leben zukommt, und endlich die Art und Weise, wie die Ätherschwingungen der strahlenden Energie des Lichts in die Atommechanik der Lebensprozesse eingreifen. Gewöhnlich sind den Lichtstrahlen Wärmestrahlen beigemischt. Von den Lichtreaktionen des Menschen und der höheren Tiere sind diejenigen der Haut und der Augen zu unterscheiden. Die Haut wird durch intensives Licht in Entzündung versetzt, mässige Belichtung dagegen fördert in sehr geringem Masse den Stoffwechsel der Haut und macht sie widerstandsfähiger. Alle diese Erfolge hängen hauptsächlich von den Strahlen des blau-violetten Teils des Sonnenspektrums ab, während die roten Strahlen im allgemeinen wie Dunkelheit wirken. Auch die spezifischen Lichtreaktionen des Auges bestehen in Stoffwechselveränderungen, und zwar der Netzhautelemente. Was die Bedeutung des Lichts für das Leben der Organismen betrifft, so sehen wir, dass viele niedrigeren und manche höheren Tiere mit verkümmerten Augen normalerweise dauernd im Dunkeln leben und dass bei zahlreichen anderen die Lichtzufuhr zur Haut durch Haarpelz oder Federkleid sehr beschränkt ist, woraus sich ergibt, dass die ersteren jegliches Licht, die letzteren eine Belichtung der Haut dauernd ohne Schädigung entbehren können. Obgleich blinde und in völlig dichte Kleidung gehüllte Menschen unter dem Ausschluss des Lichts so gut wie gar nicht zu leiden haben, so wird man doch den Vorteil nicht verkennen, den eine mässige Lichtzufuhr zu Augen und Haut für den Körper des Menschen besitzt. Von ungleich grösserer Bedeutung aber für Menschen und Tiere sind die Lichtreaktionen ihrer Umgebung. Die grünen Pflanzen können ohne Licht nicht leben, das Licht hemmt die Bakterien in ihrer Wirkung oder tötet sie. Eine hohe Bedeutung besitzt das Licht, das unsere Umgebung erhellt, für unser geistiges Leben, für unsere ganze Kultur und unser ästhetisches Verhältnis zur Natur.

Die bisherigen Erfolge der Lichttherapie besprach dann Rieder-München eingehend. Unter Lichttherapie, oder richtiger Strahlentherapie, will Rieder alles zusammengefasst wissen, was von Licht, sei es natürlicher oder künstlicher Provenienz, therapeutische Verwendung findet. Die natürlichste, intensivste und billigste Lichtquelle ist die Sonne. Das Sonnenlicht findet therapeutische Verwendung behufs Einwirkung auf den Gesamtorganismus beim Gebrauch der eigentlichen Sonnenbäder und der Lichtluftbäder. Die Wirkung der Sonnenbäder besteht in einer Anregung der Zirkulations- und Sekretionsvorgänge in der Haut, d. h. in starker Hautrötung und profuser Schweissbildung. Die Hauptwirkung in Sonnenbädern fällt den Wärmestrahlen zu. Das sogenannte Lichtluftbad, richtiger Luftbad, wirkt durch thermisch-mechanische Reize, die durch die bewegte Luft auf die entblösste Haut ausgeübt werden, während die Lichtwirkung kaum in Betracht kommt. Sie sind von untergeordneter Bedeutung. Von künstlichen Lichtarten haben besonders das elektrische Glüh- und Bogenlicht in der praktischen Medizin Verwendung gefunden. Das elektrische Glühlicht entfaltet vorwiegend Wärmewirkung wegen seines geringen Gehaltes an kurzwelligen Strahlen. Es wird hauptsächlich in der Form von Kastenbädern angewandt und wirkt als strahlende Wärme. Es ist als angenehmes, bequemes und wirksames Schwitzbad zu bezeichnen. Seine Hauptindikation findet es bei nervösen und schwächlichen Patienten und Rekonvaleszenten, welche Dampfbäder und andere Schwitzprozeduren nicht vertragen, zur Erzeugung von erhöhter Zirkulation; lokale Glühlichtbäder werden in einzelnen Fällen gegeben wegen ihrer schmerzstillenden und resorptionsfördernden Wirkung. Die Verwendung des elektrischen Bogenlichts in Form von Freilichtbädern hat sich nicht bewährt, auch die Kombination von Bogenlicht mit Glühlichtbädern bietet keine Vorzüge. Ja, in einzelnen Fällen hat das Bogenlicht infolge der giftigen Gase, die von den glühenden Kohlen ausgehen, geradezu geschadet, indem es Übelkeit hervorrief. Um das elektrische Bogenlicht zur Behandlung von Hautkrankheiten zu verwenden, muss dasselbe stark konzentriert werden. Durch Anwendung grosser Stromstärken, Konzentration des Lichtes durch Quarzlinsen, sowie Beseitigung des grössten Teiles der Wärmestrahlen hat Finsen im Jahre 1893 ein äusserst wirksames Licht geschaffen. Aber erst wenn das Blut, welches die Lichtstrahlen stark absorbiert und ihrem tieferen Eindringen in die Haut hinderlich ist, aus derselben verdrängt wird, gelingt es, eine genügend starke zur Heilwirkung notwendige künstliche Lichtentzündung der Haut zu erzeugen. Die Versuche, an Stelle des Kohlenbogenlichts das Eisenlicht, welches noch mehr ultraviolette Strahlen als jenes enthält, zu verwenden, sind gescheitert, weil diese Strahlen schon in den oberflächlichen Hautschichten resorbiert werden und demnach nicht in grösseren Tiefen zur Wirksamkeit gelangen können.

Es handelt sich beim Lichte um eine entzündungserregende Wirkung, welche allmählich in die Tiefe weiterschreitet und ein indirektes Zugrundegehen der Bazillen bedingt, indem ihr Nährboden durch die im Gewebe sich abspielenden entzündlichen Prozesse für ihre Lebensbedingungen untauglich gemacht wird. Die Reaktion tritt nach ca. sechs Stunden auf und läuft innerhalb sechs bis acht Tagen ab. Auch den Wärmestrahlen muss man einen gewissen Einfluss bei diesem Prozess zugestehen. Die Bestrahlungsmethode nach Finsen ist nicht nur schmerzlos und unschädlich für den Organismus, sondern auch insofern jeder anderen Therapie vorzuziehen, da sie nur das kranke Gewebe zerstört, das gesunde aber erhalten bleibt. Auch das kosmetische Resultat ist ein sehr gutes. Als Nachteil ist anzusehen, dass sowohl die Installation wie besonders der Betrieb ein sehr teuerer ist, sowie, dass die Behandlung eine sehr langwierige über Monate sich erstreckende ist und dass die Methode für Schleimhauterkrankungen nicht anwendbar ist. In bezug auf die Rezidive sind die Resultate denen der übrigen Methoden wohl etwas überlegen. Zuweilen gebraucht man auch farbiges Licht zu Heilzwecken, indem man die monochromatische Sorten durch farbiges Glas oder wässerige Farblösungen oder farbige Stoffe fallen lässt. Aufgeregte Geisteskranke beruhigen sich in blauem Licht, Melancholiker bringt man in rotes Licht. Ferner hat Finsen sehr günstige Wirkung auf Krankheitsverlauf und Narbenbildung bei Blatternkranken beobachtet, wenn dieselben in rotbelichteten Räumen untergebracht wurden. Eine andere Bestrahlungsmethode ist die Radiotherapie, die Verwendung der Röntgen- und der diesen ähnlichen Bécquèrelstrahlen. Die Verwendbarkeit der Röntgenstrahlen zu therapeutischen Zwecken erstreckt sich zunächst nur auf das Gebiet der Hautkrankheiten. Nur sachverständige Ärzte sollen Röntgenstrahlen an Patienten anwenden, denn nur bei vollkommener Beherrschung der Röntgentechnik, bei Berücksichtigung der seither gewonnenen ärztlichen Erfahrungen und bei Beobachtung peinlichster Sorgfalt, sowie bei Zuhilfenahme aller Schutzmassregeln, welche unliebsamen Hautveränderungen vorzubeugen vermögen, kann eine Schädigung des zu bestrahlenden Kranken verhütet werden. Auch ist der Patient auf die Möglichkeit des Auftretens entzündlicher Erscheinungen der Haut aufmerksam zu machen und über die Vorteile und Nachteile der Röntgenbestrahlung aufzuklären. Zur Erzielung der Heilwirkung bedarf es ebenfalls einer Lichtreaktion der Haut. Um aber stärkere mit Ausbildung schmerzhafter, langsam abheilender Geschwüre einhergehende Reaktionserscheinungen der Haut hintanzuhalten, muss man sich einer vorsichtigen Dosierung der Strahlen und einer rechtzeitigen Sistierung der Bestrahlung befleissigen. Die Beurteilung der richtigen Strahlendosis ist aber insofern erschwert, als hier der zwischen der Bestrahlung und der sichtbaren Reaktion liegende Zeitraum — die sogenannte Latenzperiode — viel grösser ist, als bei der therapeutischen Verwendung von Lichtstrahlen. Die Röntgenstrahlen werden von der Haut absorbiert und dabei in chemische Energie umgesetzt. Diese bewirkt die reaktive Entzündung und schliesslich die Aufsaugung des erkrankten Gewebes. Man unterscheidet füglich vier Grade der Hautentzündung nach Röntgenbehandlung, nämlich die Hyperämie, die Blasenbildung mit Epilation, die Ulceration und die Nekrose. Die entzündungserregenden Eigenschaften der Röntgenstrahlen sowohl wie die des konzentrierten elektrischen Lichtes lassen sich bei den verschiedensten Hautkrankheiten praktisch verwenden. Besonders erfolgreich werden die Erkrankungen der Haare günstig beeinflusst durch die Lichttherapie, sowohl Hypertrichosis, wie auch die verschiedenen parasitären Haarkrankheiten werden günstig beeinflusst, desgleichen Acne rosacea Furunkulose und viele andere Hautkrankheiten. Die grössten Erfolge hat die Lichttherapie beim Lupus vulgaris aufzuweisen. Finsen berechnet seine Heilerfolge auf 85%. Freilich vergeht eine lange Zeit, $^1/_2$—1 Jahr, bei Behandlung ausgedehnter lupöser Herde bis zur Heilung. Die Behandlungsweise ist eine ungemein schonende, so dass auch inoperable Fälle noch geheilt werden können. Auch Hautkrebse und bösartige Neubildungen sind der Licht- und Radiotherapie zugänglich. Beide, Röntgenstrahlen sowohl wie elektrische Lichtstrahlen, sind bei vielen Hauterkrankungen in gleicher Weise zur therapeutischen Verwendung geeignet, indem durch beide Zerfall und Aufsaugung der kranken Zellelemente und Ersatz derselben durch reichliche Bindegewebsbildnng erfolgt, aber doch hat die Verwendung jeder Strahlenart ihre Vorzüge und Nachteile, welche nur den erfahrenen Arzt die richtige Wahl treffen lassen. Die Verwendbarkeit der Bécquèrelstrahlen ist noch nicht genügend erprobt. Zum Schluss verlangt Rieder, dass seitens des Reichs oder der Einzelstaaten eine materielle Grundlage für die wirksame Bekämpfung des Lupus geschaffen werde, dass Lupusheilstätten errichtet werden, in denen die unglücklichen Kranken der Heilung entgegengeführt und der menschlichen Gesellschaft wieder zurückgegeben werden. Hahn (Hamburg).

Strebel-München spricht über **Fortschritte der Lichttherapie.** Man hat bisher hauptsächlich die mässig warmen Strahlen des Lichtes verwendet zur Durchführung einer Photothermotherapie, d. h. zur Erzeugung einer Schweisswirkung auf der Haut im elektrischen Glühlicht- oder Bogenlichtbad oder im Sonnenlichtbad, welcher Behandlungsweise unbedingt grosse Vorzüge vor allen anderen Schwitzmethoden zuzuschreiben sind, da die Strahlung sofort im Moment des Aufleuchtens in die Tiefe des Körpers eindringt und die Schweissdrüsen schon bei einer Temperatur zur Tätigkeit anregt, bei welcher sonst eine Schweissbildung noch nicht aufzutreten pflegt. Das Licht, speziell das elektrische Licht, enthält eine Reihe von Strahlen, welchen eine chemische Wirkung zukommt. Bekanntlich hat die Licht-

therapie mit Hilfe dieser ihre höchsten Triumphe gefeiert, indem sich eine ganze Reihe von Erkrankungen der Haut und der Haare mit derartigen kalten Strahlen günstig beeinflussen lassen. Vortragender berichtet dann über eine von ihm in der Therapie eingeführte Neuerung, die Elektrophotokaustik, indem er mit Hilfe geeigneter Apparate die warmen Strahlen des elektrischen Bogenlichtes sammelt und mit dem sogenannten konzentrierten Strahlenkegel direkte Verschorfungen auf der Haut erzielt. Dadurch ist man imstande, langwierige Krankheitsprozesse, wie z. B. die verschiedenen Lupusarten (Tuberkelbazillen in der Haut), Hautkrebse, fressende Geschwüre mit chronischem Charakter, Flechten aller Art, in einer einzigen Sitzung zu beseitigen. Die vollständige Heilung erfolgt dann nach drei Wochen. Als eine von ihm gemachte Neuerung berichtet Vortragender, dass es ihm gelungen ist, das chemisch wirksame Licht der Sonne oder grosser Bogenlampen in ganz enge Körperhöhlen einzuführen, so dass also z. B. die chronischen Schleimhautprozesse der Geschlechtswege nunmehr einer Behandlung mit Licht zugängig gemacht sind. In einem weiteren Vortrag über die „Lichttherapie in der Augenheilkunde" berichtet Vortragender über die Erfolge einer Einführung des chemisch wirksamen Lichtes in die Behandlung von Augenkrankheiten, und ist aus den bisher erzielten Erfolgen bereits zu ersehen, dass sich auch hier das Licht einen wichtigen Behandlungskreis erwerben wird, so gut, wie es dem Vortragenden gelungen ist, nachzuweisen, dass sich auch das chemisch starke Licht sehr gut für Behandlung von chronischen Rachenkatarrhen, bei gewissen Zahnfleischerkrankungen (Alveolarpyorrhoe), eignet. (Autoreferat.)

VIII. Kongress der deutschen dermatologischen Gesellschaft in Sarajevo (20.—24. Sept. 1903).

Der diesmalige Kongress bot eine ausgesprochene lokale Färbung, nicht so sehr bezüglich der Teilnehmer, welche sich sowohl aus Deutschland und Österreich als auch aus anderen Staaten rekrutierten, sondern in Hinsicht auf das Programm. Neben einem grossen Teil der angemeldeten Vorträge nahmen nämlich eine ganz bedeutende Zahl von Krankendemonstrationen aus der dermatologischen Abteilung des Landesspitals (San.-R. Pr. Glück) die Sitzungsstunden in Anspruch. Variola, Lepra, Lues, Mykosis fungoides und Favus beherrschten einen grossen Teil der Debatten, und die Vorträge auf diesen Gebieten (Reg.-R. Koberer, Hödelmoser, Glück und seine Schüler) boten einen Überblick darüber, welche Riesenarbeit die Regierung zur Entseuchung des Landes geleistet hat. Dass an derselben nun auch die Radiotherapie teilnehmen soll, ist der Grund des näheren Eingehens auf diese Verhältnisse. Nachdem die Variola, die bis zur Okkupation die Bevölkerung dezimiert und einen grossen Teil des Restes entstellt hat, durch eine mit eiserner Strenge unter so ungünstigen Verhältnissen durchgeführte Zwangsimpfung zum Erlöschen gebracht war und der Kampf gegen die Lues in die Wege geleitet ist, geht die unermüdliche Regierung daran, den weitverbreiteten Favus zu beseitigen. Er tritt nicht nur mit grosser Frequenz, sondern auch im Einzelfall in sehr intensiver und ausgebreiteter Weise, oft den ganzen Körper bedeckend, auf, wie es die schlechten sanitären Verhältnisse der ärmeren Bevölkerung erklärlich machen. Neben der Schädigung des Individuums und der Gefahr für die Mitlebenden ist es auch die Einbusse, welche der Staat durch die Unmöglichkeit erleidet, kräftige und im übrigen gesunde Favöse zum Militärdienst auszuheben, die die Pläne der Regierung leitet. Darum wurde bei Gelegenheit der Vorstellung schwerer Favusfälle von einer der Regierung nahestehenden Seite die Debatte in die Richtung der Therapie geleitet in der Absicht, die Frage nach einer sicheren, expediativen und billigen Favustherapie aufzurollen. Sie scheint bereit, eine solche bei den grösstenteils armen Kranken von Landes wegen in irgend einer geeigneten, zentralisierten oder distributären Form durchzuführen. Und nun entleerte sich die ganze Rüstkammer der Favustherapie, und von der Pechkappe in Narkose über die Heissluftbehandlung und Vereisung bis zur Röntgentherapie kam alles zum Wort, und die letztere, bisher im Sarojevoer Landesspital nicht in Verwendung, ging als erste durchs Ziel.

Prof. Spiegler (Wien) betont, dass die im ganzen nicht sehr schwierige **Röntgenbehandlung des Favus,** deren Gefahr er gering anschlägt, nach seinen Erfahrungen recht günstige Resultate liefert. Die Bestrahlung von mehreren Seiten, von jeder einmal, genüge zur Depilation und Abheilung, und Rezidive kämen bei guter Ausführung nicht vor.

Neisser stimmt dem Vorredner im allgemeinen zu, berichtet aber aus dem grossen Materiale der Breslauer Klinik von mehrfachen Rezidiven. Er führt die Kenntnis von denselben auf die lange Beobachtungsdauer zurück, welche ihm sein stabiles Material von einheimischem Favus gestattet.

Prof. Ehrmann (Wien) hat ebenfalls die Radiotherapie des Favus schätzen gelernt, hebt den Wert einer schmerzlosen, reinlichen, relativ einfachen Behandlungsart hervor und findet bloss beklagenswert, dass die Behandlung sehr lange dauert und dass mit einer durchschnittlichen Behandlungszeit von drei Monaten gerechnet werden müsse. Er schätzt die Gefahren der Röntgenverbrennung nicht gering und empfiehlt Vorsicht und zu diesem Zwecke den Gebrauch der wenig Licht gebenden „harten" Röhren.

Holzknecht (Wien). Aus einem vieljährigen grossen Materiale heraus möchte ich zunächst hervorheben, dass auch ich **Rezidive** nicht gesehen habe und dass ich die Erklärung für deren Vorkommen, das mehrfach berichtet und eben wieder von Herrn Geh. R. Neisser betont wurde, in folgendem liegt: Zum Teil mag uns in Wien, wo wir kein einheimisches Favusmaterial, sondern nur zugereistes besitzen,

thatsächlich infolge der selten langen Beobachtungsdauer dort und da ein Rezidiv entgehen, andererseits hängt die Vollständigkeit der Heilung sicher mit der Applikationstechnik und deren Vollendung zusammen. Insbesondere ist die Gleichmässigkeit der Bestrahlung auf der Kugeloberfläche des behaarten Kopfes ziemlich schwierig, ja im Prinzip unmöglich, da es nicht angeht, mit einer fokalen Lichtquelle andere als konkave Flächen an allen Stellen gleich stark zu treffen. Wir müssen uns daher mit einer „genügenden Gleichmässigkeit" begnügen, und diese wird erreicht, wenn man nach einer von Kienböck empirisch ermittelten Art, mit sechs Röhrenstellungen, also von sechs Seiten her, bestrahlt (vorn Mitte, hinten rechts, hinten links, hinten Mitte, vorn rechts, vorn links) und dabei 15–18 cm Fokushautdistanz wählt. Andernfalls werden einzelne Partien zu schwach getroffen und nicht geheilt, und von ihnen aus reinfinziert sich der ganze Kopf. Die von Herrn Ehrmann beklagte lange Behandlungsdauer kann nur bei einer schleppenden Methode vorkommen, auf die ja auch seine Empfehlung harter, lichtschwacher Röhren hinweist. Denn bei rationellem Röhrenbetrieb bedarf man, um die nötige Lichtmenge zu erreichen, in jeder der sechs eben angegebenen Röhrenstellungen 10—15 Minuten. 1—1½ Stunden ist daher die Behandlungszeit des Favus und nicht drei Monate. Alles andere läuft von selber ab und bedarf keines ärztlichen Handelns. Nach ca. 14 Tagen fallen die Haare aus und nach weiteren sechs Wochen wachsen sie auf normaler Kopfhaut wieder. Auf Grund dieser Erfahrung scheue ich mich nicht, aus der Ferne zugereiste Patienten, nachdem ihre Bestrahlung an einem Tage durchgeführt wurde, und obwohl natürlich keinerlei Veränderung sichtbar ist, des Erfolges sicher, noch am selben Tage in die Heimat zu entlassen.

Was nun Herrn Ehrmanns Mahnung zur Vorsicht und seine Empfehlung harter, lichtschwacher Röhren anbelangt, so möchte ich dieses hundertmal erledigte Thema nicht wieder anbrechen. Aus Liebe zu diesem, seinem schwächsten Kind, hält Freund, dem Ehrmann hier offenbar folgt, noch immer daran fest, dass schwaches Licht gegen Überdosierung schütze. Man kann aber selbstverständlich auch mit diesem eine Gangrän bis auf den Knochen machen, wenn man nur lang genug bestrahlt, weil eben die Lichtmenge, auf die es ankommt, aus $I \times T$ zusammengesetzt ist. Man thut daher am besten, die Intensität möglichst gross zu wählen, damit die Zeit möglichst klein werde. Man wird dann — auch bei grösster Lichtintensität — die Bestrahlung unterbrechen, wenn die Menge die gewünschte Höhe erreicht hat. Die Lichtmenge aber kann, wie allgemein bekannt ist, auf instrumentalem Wege bestimmt werden. Der Grad der Alkoholintoxikation hängt doch auch von der Gesamtmenge des eingeführten Alkohols und nicht von der Grösse der Gläser ab, und darum werden hier wie dort die Dosen in Mengeneinheiten dispensiert, und wer schnell einen kleinen Rausch will haben, der nehme ein grosses, wohlgeaichtes Glas und lehre es auf einem Sitz — in einer Sitzung.

Neisser frägt an, welche Reaktionshöhen Vorredner gebraucht.

Holzknecht: Die Dosen wurden so gewählt, dass eine Reaktion ersten Grades, erster Stufe resultierte: Depilation und Desquamation ohne entzündliche Erscheinungen.

Glück demonstriert im Anschlusse an entsprechende Themen Radiogramme von **Mutilationen an den Händen bei Leprösen,** welche chronisch suppurative Einschmelzungen meist ohne begleitende Knochenatrophie zeigen, und die Endphalangen und nach diesen die weiteren entständig gewordenen Mittel- und Grundphalangen betreffen;

Hödelmoser bei ebensolcher Gelegenheit Radiogramme von Osteoperiostitiden und Panostitiden luetischer Ätiologie.

Arning (Hamburg) machte in einem Vortrage über **Vereisungstherapie** auf die günstige Einwirkung derselben auf die chronisch verlaufenden Röntgenulcera aufmerksam, die ja bisher durch nichts aus ihrem Phlegma zu bringen waren.

Holzknecht: **Ein Instrumentarium zur Applikation der Radiumstrahlen auf Haut und Schleimhäuten.** (Erscheint an anderer Stelle.)

Diskussion: Neisser möchte die **Wirkung der Radiumstrahlung auf das Epitheliom,** soweit die bisherigen Versuche in der Breslauer Klinik ihm ein Urteil erlauben, nicht so niedrig einschätzen, wie der Vorredner. Auch

Pick (Prag) stimmt dafür, dass diese anscheinend bedeutende, therapeutische Kraft zunächst in grossem Umfang und in weiten Grenzen versucht werde, wenn auch später die Indikationsstellung enger gezogen werden wird, damit eben keine günstige Indikation entgeht, weil sie vielleicht heute theoretisch nicht nahe liegt. Selbst tiefgreifende Karzinome, die sonst nur in die Hände des Chirurgen gehören, seien versuchsweise noch weiter der Radiumbehandlung zu unterwerfen, da das Einschrumpfen und Verschwinden der bestrahlten Tumorpartien ein eklatantes gewesen sei. Er demonstriert die das Radium führende Pechblende aus Johannisburg.

Weidenfeld (Wien) hat ebenfalls an einem **Karzinom der Zunge** nach der Radiumbehandlung die erfreulichsten Veränderungen gesehen.

Holzknecht (Schlusswort) hält daran fest, dass die einzige bisher sichergestellte Indikation der Radiumbehandlung die flache Teleangiktasie ist. In nächster Linie komme der intumeszierte und

der exulzerierte Lupus in Betracht, und zwar ebenso wie für die Röntgenbehandlung, nämlich nur so lange, bis er flach, respektive überhäutet ist, wo zumeist eine einmalige Bestrahlung genügt. (Dann Finsen.) Bezüglich des Epithelioms möchte er nicht die Wirksamkeit der Radiumstrahlung bestreiten, sondern nur ihre Inferiorität gegenüber der Röntgenstrahlung hervorheben. Die Röntgentherapie des ulcus rodens ist eine ideale. In einer Sitzung ist, wo die Röntgenstrahlen gut und gleichmässig auffallen können, rezidivfreie Heilung gesichert, und zwar fast ohne entzündliche Erscheinungen, während der Radiumdermatitis starke, entzündliche Veränderungen eigentümlich sind. Dort aber, wo die Röntgenstrahlen nicht gleichmässig auffallen können, in den Nischen neben den Nasenflügeln, an den Nasenlöchern, dem Mundwinkel, den Lidwinkeln, den Rinnen des äusseren Ohres und nun gar an den Schleimhäuten, bedürfen wir dringend des ergänzenden Radiums als einer ähnlichen aber applikableren Strahlung. Vor der Behandlung tiefgreifender operabler Karzinome möchte ich dringend warnen. Die Aussicht ist minimal, und sie hat schon viele operable Fälle zur operationsverweigernden gemacht. Holzknecht (Wien).

Journallitteratur.

Berliner klinische Wochenschrift. 1903. Nr. 34.

Levy-Dorn und Jacobsen: **Beitrag zur Untersuchung auf Fremdkörper mit Röntgenstrahlen.** Der Fall ist insofern interessant, als sich durch Röntgenaufnahmen das Durchbrechen einer in die Hand vor drei Jahren eingedrungenen Nadel in mehrere Fragmente verfolgen liess. Bei diesem Zerbrechen, das bei einer stärkeren Bewegung der Hand (Auswringen) passierte, verspürte die Patientin starken Schmerz und in den nächsten 24 Stunden Rötung und Schwellung, also die Erscheinungen einer aseptischen intramuskulären Verletzung. Versuche, die Nadelfragmente in ihrer Lage durch den starken Elektromagneten zu beeinflussen, haben negatives Resultat.

Monatsschrift für Unfallheilkunde. 1903. Nr. 7.

Wolff: **Studien über das Röntgenbild der Handwurzel in Hinsicht auf die Luxationsstellungen der Hand.** Die Beurteilung der Dislokationen im Handgelenk durch das Röntgenbild bietet mannigfache Schwierigkeiten. W. stellt darum für die Anfertigung der Röntgenbilder und ihre Analyse bestimmte Normen auf. Auf die Mitte der Handwurzel, den Mittelpunkt des Kopfbeinknochens, ist einzustellen bei der Aufnahme der Bilder von Handwurzelverletzungen. Dieser Punkt soll senkrecht über dem Mittelpunkt einer Querschnittsebene in der Höhe des Handgelenks liegen, resp. senkrecht über der Mitte der grossen radio-ulnaren und kleinen dorso-volaren Axe einer eliptischen Querschnittsebene, welche man sich im Röntgengebilde gerade an den am meisten proximal prominierenden Punkt des Lunatum oder in die Höhe der annähernd quer verlaufenden carpalen Gelenkfläche der Ulna projiziert denken mag. Die Dislokationen nach radial und ulnar ergeben sich aus den Flächenbildern, die nach dorsal und volar aus den seitlichen Bildern. W. weist noch besonders darauf hin, dass Luxationen im Handgelenk, sowohl die des Lunatum wie die intercarpalen, sich in dem klareren, leichter darzustellenden und zu deutenden Flächenbild durch die Annäherung des Kopfbeinkopfes an die Gelenkfläche des Radius markieren. Zwei Fälle von Frakturen des Naviculare mit Dislokation des proximalen Fragments und des Lunatum werden eingehend besprochen und abgebildet.

Wiener mediz. Presse. 1903. Nr. 28. 29. 30.

Kienböck: **Über Varietäten des Ellenbogengelenks, Patella cubiti und Processus anguli olecrani.** Vergl. Referat in Bd. VI, Heft V, S 243 dieser Zeitschrift. Dem schon referierten Falle, der ausführlich besprochen wird, schliesst K. die Besprechung von zwei weiteren Fällen an, die aus Holzknechts Sammlung stammen. Auffallend ist, wie selten diese Ellenbogengelenksvarietäten bisher richtig gedeutet sind. Die Mehrzahl der Untersucher hielt sie für Knochenabsprengungen. Fall II zeigt einen breiten, blattförmigen Knochenfortsatz mit kuppenförmigem Ende in der Tricepssehne; Fall III zeigt einen dicken Zapfen, der bis dicht unter die Haut reicht. Auf das Vorkommen dieser sesambeinartigen Gebilde ist genau zu achten, um bei Unfallbegutachtungen keine Täuschungen zu erleiden.

Wiener klinische Rundschau. 1903. Nr. 30.

Damianos: **Die von Mosetigsche Jodoform-Knochenplombe und ihre Anwendung bei der Osteomyelitis.** Es sei hier nur darauf hingewiesen, dass die Kontrolle über exakten Sitz der Plombe und ihre späteren Schicksale im Verlaufe der Heilung mittelst Röntgenstrahlen nötig ist. Die die Kasuistik illustrierenden Röntgenbilder sind sehr instruktiv.

Nr. 37. Török und Schein: **Die Behandlung der Acne vulgaris mittelst Röntgenstrahlen.** In schweren Fällen von Acne, die der usuellen Therapie trotzten, haben die Verfasser mit X-Strahlen relativ gute Resultate erzielt. Die günstige Wirkung der Bestrahlung ist einmal auf das Ausfallen der

Wollhärchen zu beziehen, wodurch der Talgabfluss ein ungehinderter wird, und zweitens auf eine geringere Sekretion der Talgdrüsen selbst infolge stärkerer Verhornung des Parenchyms. Irgendwelche parasiticide Wirkung vindizieren die Autoren den Röntgenstrahlen bei der Acnebeeinflussung nicht. Im Beginn der Behandlung, die als einziges therapeutisches Mittel durchzuführen ist, oder auch mit lokaler Salben-, Pflaster- etc. Behandlung kombiniert werden kann, pflegen die Acneknötchen noch an Zahl zuzunehmen; erst wenn eine gewisse Reaktion, die vorsichtig bemessen sein muss, eingetreten ist, verschwindet das Leiden. Die Röntgenkur ist keine Schälkur, insofern als keine Desquamation zu bemerken ist. Die Behandlung schützt nicht vor Rezidiven. Daher muss eventuell ein zweiter Cyklus angeschlossen werden, durch den längeres Freibleiben von Nachschüben. bezw. gänzliche Heilung erzielt werden kann.

Hornung: **Ist die Orthodiagraphie für exakte Herzuntersuchungen brauchbar?** Verfasser verneint diese Frage entschieden und führt als Beweis dafür Untersuchungen am kindlichen Organismus und an den Leichen Erwachsener an. Er meint, dass man, abgesehen davon, dass die obere Herzgrenze und ein grosser Teil der unteren überhaupt nicht abzugrenzen sind, nie bestimmen kann, ob die rechte Grenze des orthodiagraphischen Schattens dem Herzen selbst oder den Gefässen angehört. Ein zweiter Fehler liegt darin, dass die Orthodiagraphie nur senkrechte Projektionsbilder giebt, bei Herzvergrösserungen nach links das Bild nicht die exakte Herzgrösse wiedergeben kann. Von einem bestimmten Punkte an bleibt der orthodiagraphische Schatten immer unverändert, mag sich das Herz auch noch so sehr vergrössern. Der Artikel richtet sich gegen die Moritzsche Kritik der Herzgrössenuntersuchungen nach Dr. Smith. cf. Referat Bd. VI, Heft 6, S. 267.

Deutsche Militärärztliche Zeitschrift. 1903. Oktober.

Varenhorst: **Betrachtungen über Akromegalie im Anschluss an einen beobachteten Fall.** Aus dem Befund ist hervorzuheben: die Grösse der Hände und Füsse. Bei ausgestreckter Hand ist die Achse, durch Unterarm und Hand gelegt, vom Handgelenk aus nach innen abgelenkt; die Hände haben infolgedessen eine nach innen gerichtete Stellung, Seitwärtsbewegung nach aussen ist unmöglich; das Hindernis ist die Verdickung der Speiche an den Handgelenken, wie aus der Röntgenaufnahme ersichtlich ist. Sämtliche Knochen erwiesen sich an den Gelenkenden als verdickt und übermässig gewachsen.

August. Vollbrecht: **Über das Vorkommen des Intermedium tarsi beim Menschen.** Kurze Besprechung der Nionschen Untersuchungen im Hinblick auf die beiden vom Verfasser als „Verstauchungsfrakturen" in Band III der Fortschritte beschriebenen Fälle.

September. Goldammer: **Zwei seltene Fälle von isolierter Tibiaverletzung.** Isolierte Infraktionen der Tibia gehören zu den grössten Seltenheiten. Die beschriebenen beiden Fälle ereigneten sich als Hufschlagfolgen. Lokaler Druckschmerz, Unfähigkeit, das Bein anzusetzen. Im Röntgenbild im Profil deutliche Knickung zu sehen. Die beigegebenen Illustrationen zeigen nichts, lassen überhaupt so gut wie alles zu wünschen übrig.

Tobold: Mitteilungen von der Röntgenstation: **Zur Kasuistik der Mittelfussknochenbrüche.** Die Arbeit umfasst die statistische Ausbeute von 1500 von 1898—1902 beobachteten Fällen von Marschgeschwulst: In der Hälfte der Fälle fanden sich frische Brüche und Einbrüche, in 11,9 % Knochenhautentzündungen, alte Brüche in 5,7 %. In 32,7 % der Fälle war der Befund negativ. Der linke Mittelfuss wird etwas häufiger als der rechte gebrochen. Am häufigsten betroffen, nämlich in 13,2 % sämtlicher Brüche, war der zweite linke Mittelfussknochen, demnächst der zweite rechte in 10,8 %. Während der dritte linke in 10,3 % der Fälle Brüche aufwies, liessen sich beim dritten rechten nur 8,7 % feststellen. Ganz erheblich geringer waren Brüche der ersten, vierten und fünften Mittelfussknochen. Längst nicht in allen Fällen ist es möglich, eine Mittelfusserkrankung auch mittels Röntgenstrahlen mit Sicherheit zu erkennen. Wiederholte Aufnahmen sind zu empfehlen. Auf die übrigen Details: Entstehungsursache, Frakturcharakter, Therapie kann hier nicht eingegangen werden.

Archives of the Roentgen Ray. 1903. Juli.

Hall-Edwards: **The X-rays in the diagnosis of calculi.** Verf. bespricht — hauptsächlich in Form von Auszügen aus den Mitteilungen englischer und amerikanischer Röntgenologen — die Diagnose der Steine, die im menschlichen Körper vorkommen. Natürlich werden Nieren-, Blasen- und Gallensteine am ausführlichsten besprochen, aber auch Intestinal-, Pancreas-, Prostata- und Speicheldrüsensteine werden abgehandelt. Viel neue Gesichtspunkte enthält das Sammelreferat nicht.

Die Illustrationen zeigen einen Fall von **Epitheliom der Orbita** und Nase vor und nach der Röntgenbehandlung, ein **Fibrosarkom** vor und nach der Operation, das Bild eines vor Jahren in die Nase geratenen **Griffels**, einen Fall von eingekeilter **Schenkelhalsfraktur.**

August. Bericht über die Verhandlungen der **British medical association** 1903 in Swansea. 1. Verhandlungsgegenstand: The treatment of malignent disease by electrical method. 2. Verhandlungsgegenstand: The treatment of tuberculous disease by electrical method.

Die Illustrationen zeigen einen Fall von **Exostose am oberen Tibiaende**, die zu einer Verdrängung und Verkrümmung der Fibula Veranlassung gegeben hat.

September. Hall-Edwards: **The diagnosis of some obscure fractures by means of the X-rays.** Verf. macht besonders aufmerksam auf die oft symptomlos verlaufenden longitudinalen Fissuren an den Gelenkenden der langen Röhrenknochen. Diese Frakturen gingen früher meist unter dem Namen Distorsion. Sie sind selbst durch Radiographie nicht leicht zu finden, sind aber wichtig zu erkennen, um Gelenksteifigkeiten vorzubeugen. In der Mehrzahl sitzen sie am unteren Radiusende, ferner an der Tibia. Besonders wichtig sind sie an den Fingern, wo Aufnahmen in verschiedenen Richtungen zu ihrer Erkennung führen. Auch Beckenfrakturen gehören zu den kniffligen Röntgendiagnosen.

Bericht über eine **X-ray Conference** in Boston.

Illustrationen: Bruch des unteren Femurendes bei einem hämophilen 12jährigen Knaben mit im Röntgenbilde sichtbaren grossem Blutcoagulum zwischen den enorm dislozierten Fragmenten. Fraktur des unteren Femurendes mit grosser Dislocatio ad axin, die erst durch eine laterale Aufnahme deutlich sind.

Philadelphia med. journal. 1903. Januar 10.

Newcomet: **Treatment of malignent growth with the X-rays.** Von 3 Brustkrebsrezidiven wurden 2 fast geheilt; ein Fall, in dem das Carcinom auf das Mediastinum übergegriffen hatte, wurde nicht gebessert. Wichtig ist die schmerzstillende Wirkung.

Univ. of Pennsylvania med. bull. 1903. März.

Pancoast: **The skiagraph in gross-brain-lesions.** Verf. publiziert 8 Fälle von Hirntumoren, traumatischer Epilepsie, Hemiplegie etc., in denen radiographisch cirkumskripte Schatten nachweisbar waren. In einem Falle von Tumor cerebri fand sich bei der Operation dicht unter der Dura eine Flüssigkeitsansammlung, deren Sitz dem Schatten im Röntgenbilde entsprach. Bei einem Patient mit Jacksonscher Epilepsie nach Drepressionsfraktur war ein schwacher Schatten über dem unteren Teil der motorischen Region und bei der Operation an dieser Stelle chronische Meningitis mit Verwachsungen der Dura mit Hirn und Knochen vorhanden. Immerhin ist das Röntgenbild bei Grosshirnveränderungen in diagnostischer Hinsicht noch von zweifelhaftem Wert.

Journ. of the amer. med. associat. 1903. 18. Juli.

Willard: **Sunshine and fresh air, the Finsen ultra violet rays and the Roentgen-rays in tuberculosis of the joints and bones.** Von den Schlussthesen interessieren die beiden letzten: Röntgenstrahlen wirken beim Laboratoriumsversuch wachstumshemmend und abtötend Tuberkelbazillen, vielleicht auch im lebenden Gewebe; doch ist dies noch nicht sicher. Elektrische Licht- und Röntgenbehandlung sollen hauptsächlich als Nachbehandlung und zur Vervollkommnung der operativen Behandlung benutzt werden, ebenso zur Kräftigung des Allgemeinzustandes.

New York med. record. 1903. Mai 30.

Morton: **Primary and recursent mammary carcinoma treated by the X-ray.** Bericht über 11 Fälle von Brustkrebs, in denen stets erheblicher Rückgang, anscheinend Heilung eingetreten war. Verf. hält auch die Bestrahlung von der Schulterblattgegend aus für wichtig, um die tiefe Pectoralisfascie und die Muskeln, sowie etwaige durch die Rippen geschützte Gegenden wirksam zu behandeln. Skirrhus und überhaupt alle Geschwülste von fibrösem Charakter sind wenig besserungsfähig; je weicher und frischer die Neubildung, desto leichter und rascher der Rückgang. Trotzdem in allen Fällen ausgedehntes, operatives Vorgehen und höchstens Bestrahlung als Prophylacticum gegen Rezidive!

1903. März 21. Coley: **The present status of the X-ray treatment of malignent tumors.** Die Arbeit ist etwa im gleichem Sinne geschrieben. In keinem Falle verfügen wir über eine genügend lange Beobachtungszeit, um von einer Krebsheilung durch X-Strahlen sprechen zu dürfen, in der Therapie inoperabler Geschwülste hat aber die Röntgenbehandlung ihren legitimen Platz. Zu warnen ist vor Mitteilungen in der Presse, weil durch derartige Sensationsmeldungen das Publikum abgehalten wird, sich frühzeitig operieren zu lassen. Aus der Kasuistik des Verfassers, der vom Februar 1902 bis Januar 1903 75 bösartige Geschwülste bestrahlt hat, geht hervor, dass unter obengenannten Einschränkungen die Behandlung jedenfalls eingehende Berücksichtigung verdient. 25 Sarkome, 21 Brustkrebse, 15 Epitheliome des Kopfes, Gesichts, Zunge und Oberkiefer, 11 Unterleibskarzinome etc.: ein grosses Material für ein einziges Jahr! Auch ein Fall von fortgeschrittener Hodgkinscher Krankheit wurde mit sichtbarer Besserung behandelt.

1902. Dez. 27. Skinner: **X-light in therapeutics.** Verf. rät zu weitgehender Anwendung der Röntgenstrahlen. Bei Neuritis und Antrax sind die Erfolge überraschend, bei Lupus vulgaris und erythematosus ausser Diskussion; bei Epitheliom wurde oft eine Kombination mit spastischen Entladungen bei negativer Isolation des Patienten angewendet. Die Theorien der Einwirkung auf die Krebszellen werden erörtert und bei tiefsitzenden, bösartigen Prozessen die hin und wieder beobachtete allgemeine Kachexie, eine im Anschluss an die Röntgenbehandlung auftretende Toxämie, besprochen. Von 33 Fällen von tiefsitzendem Krebs, welche S. in den letzten 9 Monaten behandelte, zeigten 3 völlige Heilung, 13 fortschreitende Rückgänge; 14 Geschwülste blieben unbeeinflusst; ebenso konnten 14 mal augenscheinliche zeitweilige

Toxämien beobachtet werden. Schmerzen wurden ausserordentlich günstig beeinflusst. In operablen Fällen kann teils vor, teils nach der Operation durch X-Strahlen der Erfolg verbessert werden. Röntgenbehandlung soll nicht aufgegeben werden, bevor der Fall 6 Wochen lang behandelt und 3 Wochen lang nachher beobachtet ist.

Boston med. and surg. journ. 1903. 25. Juni.

Van Allen: **The cure of cancer be the use of X-ray.** Genaue Vorschriften für die Radiotherapie. Benutzung anderer Röhren zu therapeutischen wie zu diagnostischen Zwecken. Dass Karzinome verschwinden ohne stärkere Reaktion der gesunden Umgebung, hängt mit der geringeren Widerstandsfähigkeit zusammen. Mehrfach hat Verf. beobachtet, dass Kranke, bei denen bösartige Geschwülste unter Röntgenstrahlen schnell schwanden, sich in dieser Zeit sehr schlecht befanden, elend aussahen etc., bis ein gewisser Teil der Geschwulst verschwunden war, worauf dann schnelle Erholung eintrat. Sogar Fieber hat er dabei auftreten sehen. Resorption der zerstörten Krebsmassen. Heilung von Krebs, Lupus erythematodes, pustulöser Ekzeme wird angeführt.

18. Juni. Meek: **A case of Paget's disease of the nipple, treated by the X-ray.** Verf. berichtet über eine 32jährige Negerin, die seit 2 Jahren an Brustwarzenkrebs litt. Operation wurde verweigert; deshalb wurde Röntgentherapie versucht, mittels welcher innerhalb 10 Tagen eine bedeutende Besserung erzielt wurde. Nach 4 Wochen boten Warze und Warzenhof ein normales Aussehen. 6 Wochen nach Beginn der Behandlung ergab die mikroskopische Untersuchung der Haut und des subkutanen Gewebes völlig normale Verhältnisse.

Bristol med.-chir. journ. 1903. März.

Harrison und Wills: **Remarks on the light-treatment of lupus and rodent ulcer.** Verff. berichten, zum Teil unter Mitteilung der Krankengeschichten, über die Erfolge der Finsenlicht- und Röntgenstrahlenbehandlung im Bristoler Krankenhause. Von 42 Lupusfällen wurden 5 gänzlich, 4 an einzelnen Stellen geheilt, 26 gebessert (noch in Behandlung). Von 3 Fällen von Lupus erythematodes wurden 2 gebessert. 12 mit Röntgenstrahlen behandelte Patienten mit Ulcus rodens zeigten meist bedeutende Besserungen. Mehrfach wurde Acne vulgaris durch Röntgenstrahlen und gleichzeitiges Ausdrücken der Knötchen geheilt, ebenso wurden mehrere Fälle von Paget's disease sehr günstig beeinflusst.

Juni. Wills: **Some remarky upon the Finsen light treatment of lupus.** Bemerkenswert erscheint die Beobachtung, dass bei rasch sich ausbreitendem Lupus bei Bestrahlung einer Randpartie auch die Ausdehnung nach anderen Richtungen hin zeitweilig aufgehalten wurde. Sogar nicht behandelte Stellen an anderen Teilen des Körpers zeigten manchmal vorübergehende Besserung. Oft ist Kombination von Licht- mit Röntgentherapie nötig: z. B. um Geschwüre zu heilen oder bei Schleimhautlupus.

Über eine Fülle von Arbeiten über die therapeutische Anwendung der X-Strahlen bei Epitheliomen, Lupus, Lupus erythematodes, Hautkrankheiten etc. wäre zu berichten: Da die Arbeiten aber nur selten neue Gesichtspunkte zeigen, möchte Referent sich darauf beschränken, nur die Titel aufzuführen. Damit dürfte den Lesern dieser Referate gegebenen Falles ein bequemer Fingerzeig gegeben werden, wo die betreffenden Angaben zu finden sind:

Advanced Therapeutics. 1903. August.

Heeve: **X-ray Therapy.**

Juli. Hamilton: **A treatment for X-ray-burn.** Empfiehlt gegen die chronische Dermatitis der Röntgenologen und gegen Röntgenverbrennungen reines Lanolin.

Daniel: **The X-ray as a therapeutic agent.** 7 Fälle von Lupus: sämtlich geheilt. 25 Epitheliome: 7 Besserungen, 2 Todesfälle während der Behandlung, 12 Misserfolge. In 3 Fällen Behandlung abgebrochen. 6 Fälle von Brustkrebs: 4 Heilungen, 1 Besserung.

Juni. Snow: **X-ray and Skin diseases.**

The Boston Medical and Surgical Journal. 1903. 2. April.

Rollins: **Notes on X-light.** Schädigender Einfluss der ständigen Beschäftigung mit R.-Strahlen auf das Sehvermögen durch Veränderungen an der Linse. Daher Schutz durch Brillen anzuempfehlen.

The Journal of Cutaneous diseases. 1903. Mai.

Fox: **A case of obstinate Psoriasis.** Heilung, nachdem Chrysarobin und Pyrogallol versagten.

Robinson: **A case of mammary Carcinome treated by the X-ray.** Riesiges, exulcerirtes, inoperables Karzinom. Heilung.

Wienfield: Ähnlicher Fall mit Dauererfolg.

The Medical Brief. 1903. Juni.

Morton: **The X and Violet Radiations in the Treatment of Cancer and other diseases.** Erwähnt u. a. einen Fall von Karzinom des Arms bei einem Röntgenarbeiter (ähnlich dem bekannten Kümmellschen Fall).

Medical Record. 1903. 25. Juli.

Morton: **Carbuncle treadet with the X-ray.** Der Karbunkel sass im Nacken und veränderte sich unter der ersten 8 Minuten langen Bestrahlung sehr auffällig, insofern als er vollkommen erweichte, der Patient dadurch schmerzfrei wurde. Nach der dritten Bestrahlung spontaner Durchbruch nach vollständiger Reifung, die entschieden rascher als gewöhnlich erzielt war. — Ferner: Fall von Uterus fibrom und Psoriasis günstig beeinflusst.

7. März. Piffard kombiniert X-Behandlung mit der Anwendung von Adrenalin, das er mittels Kataphorese auf die Gewebe wirken, resp. eindringen lässt.

Quarterly Medical Journal. 1903. August.

Brook und Green: **A preliminary note on the use of the Roentgenray as an aid to the early diagnosis of pulmonary tuberculosis.**

Treatment. 1903. Juni.

Hall-Edwards: **The X-ray in the treatment of rodent ulcer.**

Monthly Cyclopaedia of Practical Medicine.

Coley: **Therapeutic Value of the X-ray in Sarcome.** 36 Fälle In 4 Fällen verschwand der Tumor vollständig, es kamen aber Rezidive!

BOSTON MEDICAL LIBRARY NOV 15 1904

8. **Veröffentlichungen des englischen Komitees zur Krebsforschung.**

Bashford: **Sammelforschung von 460 Fällen.** Bei Radiotherapie rezidivieren Epitheliome in 20—40%. Vollständige Heilung wurde 141 mal in 216 Fällen erzielt = 65%. Es handelte sich zumeist um bereits operierte oder inoperable Fälle. 43 Besserungen, 16 mal kein Erfolg, 3 mal Verschlimmerung. Bezüglich der therapeutischen Bedeutung bei Karzinom und Sarkom ist noch kein definitives Urteil abzugeben. B. begnügt sich mit einem non liquet.

Revista de la sociedad médica Argentina. Bd. 11.

pag. 85. Jaime R. Costa: **Novedades en rayos X.**

pag. 135. Jaime R. Costa: **Tratamiento del epitelioma con los rayos X.**

pag. 234. Jaime R. Costa: **Nuevas tendencias de la terapéutica.**

Die vorliegenden 3 Arbeiten des Professors der medizinischen Physik in Buenos Aires beweisen, dass der Autor nicht nur auf allen Gebieten der Radiographie in hervorragendem Masse thätig und erfolgreich ist, sondern dass er in vortrefflicher Weise Propaganda für das diagnostische neue Hilfsmittel und die therapeutische Verwendung der Röntgenstrahlen zu machen versteht. Die Aufsätze enthalten in gedrängter Kürze einen Leitfaden für den Radiographen und zwar einen Leitfaden, der — sit venia verbo — für Vorgerücktere bestimmt ist, insofern als nur die neueren technischen Verbesserungsn erwähnt, kritisiert und ihre respektive Anwendung besprochen wird. Verfasser ist in der internationalen Literatur gut zu Hause. Nichts Neues und Gutes ist ihm entgangen. Seine Technik unterscheidet sich von der in den grösseren europäischen Röntgeninstituten üblichen nicht viel. Seine Resultate sind vortrefflich. Dabei ist zu bemerken, dass die gesamte Lichttherapie zu ihrem Recht kommt. Finsenlicht, Ultraviolette Strahlen (denen C. eine erhebliche anästhesierende Kraft einräumt), Lichtbäder werden in Kombination mit der Radiotherapie ausgiebig benutzt. Es ist dem Verfasser ohne weiteres zu glauben, wenn er schreibt, mit welchen Vorurteilen er in seiner Heimat zu kämpfen hat, bis er seinen modernen therapeutischen Erfolgen Geltung verschaffen konnte. Am besten bewährt hat sich eine Röntgeneinrichtung von Siemens & Halske, Quecksilberunterbrecher und elektrolytischer Unterbrecher für Wechselströme; Verf. benutzt den Spintermeter, das Benoistsche Radiochronometer, das HolzknechtscheChromoradiometer, Röhren nach einem Béclèreschen Modell etc. Er beschreibt die Technik der verschiedenen Untersuchungen. — In der zweiten Arbeit wird über 4 geheilte Fälle von ausgedehnten Gesichtsepitheliomen berichtet.

Werner (Hamburg).

Druck von Hesse & Becker in Leipzig.

Über Spondylitis deformans und ankylosierende Spondylitis.

Von

Dr. **M. Simmonds,** Prosektor am Allg. Krankenhause Hamburg-St. Georg.

(Hierzu Tafel VI und VII und 10 Abbildungen im Text.)

Als vor etwa zehn Jahren Bechterew die Aufmerksamkeit der Neurologen auf ein eigenartiges mit Ankylosierung der Wirbelsäule, Kyphosenbildung und Interkostalneuralgien einhergehendes Krankheitsbild richtete, glaubte man einen scharf umschriebenen, wohl charakterisierten Symptomenkomplex vor sich zu haben. Dann folgten Mitteilungen anderer Beobachter über ähnliche Erkrankungen, bei denen manche wesentliche Eigentümlichkeiten fehlten, andere hingegen vorhanden waren, und es blieb, wollte man das neue Krankheitsbild retten, nichts übrig, als weitere Gruppen zu schaffen. Man trennte von der Bechterewschen die Strümpellsche und die von Pierre Marie als Spondylose rhizomélique bezeichnete Kategorie ab, man gab das Vorkommen verschiedener Übergangsformem zu, es wurden verschiedene Gruppen der chronischen Wirbelsäulensteifigkeit abgeteilt.

Bald wurden indes auch Stimmen laut, die von der Aufstellung einer neuen Krankheit nichts wissen wollten und die mitgeteilten Befunde einfach ins Gebiet der Arthritis deformans der Wirbelsäule — der Spondylitis deformans — verwiesen. Ist auch die Zahl der Autoren, welche diesen Standpunkt vertreten, eine kleine, so finden sich doch manche bedeutsame Namen unter ihnen und es darf daher die Frage noch nicht als gelöst bezeichnet werden.

Die Hauptschwierigkeit liegt darin, dass die Zahl der anatomisch untersuchten und gut beschriebenen Fälle von intra vitam diagnostizierter chronischer Wirbelsteifigkeit eine kleine ist und die Fälle auch manche Abweichungen unter einander aufweisen. Da ist es natürlich misslich, ein allgemeines Urteil über die pathologische Stellung jener Erkrankung zu fällen. Um so mehr scheint es mir im gegenwärtigen Moment geboten, die uns längst bekannte und so häufig auftretende Spondylitis deformans ins Auge zu fassen und auf Grund grosser Beobachtungsreihen zunächst festzustellen, welche Veränderungen der Wirbelsäule bei diesem Leiden angetroffen werden, welche Formen der Wirbelsteifigkeit von der deformierenden Spondylitis anatomisch sich trennen lassen.

Bei meinen Untersuchungen, die sich über mehr als dreihundert Fälle von Spondylitis deformans erstrecken, habe ich neben der Maceration in grosser Häufigkeit das Röntgenverfahren nach vorheriger Durchsägung der Wirbelsäule in sagittaler Richtung in Anwendung gezogen. Grade diese Methode, die bereits 1897 in der vortrefflichen Arbeit von Beneke[1]) über dasselbe Thema empfohlen wurde, hat mir grosse Dienste geleistet. Bei Anlegung dünner Sägescheiben erkennt man nicht allein dass Verhältnis der Exostosen und Synostosen zu den Wirbelkörpern in schöner Weise, man erhält auch einen klaren Einblick in die Knochenstruktur der ergriffenen Wirbel. Mehrfach habe ich auch zur besseren Darstellung der Strukturbilder Vergrösserungen der auf feinkörnigen Platten aufgenommenen Röntgenbilder anfertigen lassen. Solche Bilder konkurrieren, wie ich an einigen Beispielen zeigen werde, mit mikrophotographischen Übersichtsbildern.

[1]) Festschrift zur 69. Versammlung deutscher Naturforscher und Ärzte in Braunschweig.

Die Spondylitis deformans mässigen Grades gehört zu den allerhäufigsten Vorkommnissen. Betrachtet man bei Autopsien die vordere Fläche der Wirbelsäule, so wird man bei Individuen jenseits der fünfziger Jahre, speziell bei Männern recht oft verschieden gestaltete Vorsprünge finden, die immer der Gegend der Bandscheiben entsprechen. (Taf. VI, Fig. 1 u. 2.) Sägt man die Wirbelsäule in sagittaler Richtung durch, so zeigt sich, dass ein Teil der Vorbuchtungen, besonders die flacheren, grossenteils aus stark hervorgepressten Bandscheiben bestehen (Taf. VI, Fig. 4.), während andere fast ausschliesslich von Knochenwucherungen gebildet werden. Hand in Hand mit der Hervordrängung der Bandscheiben geht eine Wucherung der jenen Scheiben nächstliegenden Wirbelkörperabschnitte. Der Knochen folgt der sich vorbuchtenden Scheibe, wird anfangs noch von ihr überragt, dann überwuchert er sie und wächst der Exostose des benachbarten Wirbelkörpers entgegen, bis er sie berührt.

Eine völlig plausible Erklärung des ganzen Vorgangs hat bereits Rokitansky gegeben. Er erinnert daran, dass die Bandscheiben gleichsam als Puffer wirken sollen, welche die beständig auf die Wirbelsäule einwirkenden Erschütterungen ausgleichen und mildern sollen. Leidet die Elastizität dieser Puffer aus irgend einem Grunde Schaden, so versagt ihre Wirksamkeit. Der Knochen wird dadurch stärkeren traumatischen Einwirkungen ausgesetzt und beginnt zu wuchern; die Wucherungen folgen der infolge mangelhafter Elastizität sich vorbuchtenden Bandscheibe. Die Deformität der Wirbelkörper ist nach dieser Auffassung keine primäre Erkrankung des Knochens, sondern das Resultat von Veränderungen der Zwischenwirbelscheiben. Vor allem kommen dabei in Betracht die senilen Degenerationen dieser Gebilde. Sie werden im Greisenalter gelb, trocken, brüchig und mürbe und lassen mikroskopisch Verfettung, Nekrosen, Pigment und Kalkablagerungen erkennen.

Abb. 1.

Äusserst mannigfaltig sind nun die Formen, welche die Knochenwucherungen der Körper annehmen. Bald sind es flache, bald plumpe Vorwölbungen, bald schnabelartige Fortsätze von verschiedener Krümmung (Taf. VI, Fig. 5 u. 6.), bald ganz bizarre Gebilde (Taf. VI, Fig. 7.). In der Mehrzahl der Fälle wird man bei energischer Maceration oder im Röntgenbilde feststellen können, dass die Vorsprünge aus zwei sich entgegenwachsenden, nur durch eine schmale Bindegewebsschicht getrennten Exostosen bestehen (Taf. VI, Fig 4.), und die macerierten isolierten Wirbelkörper erscheinen dann wie mit stalaktitenartigen Auswüchsen besetzt. In anderen Fällen schmelzen dagegen die Knochenvorsprünge vollkommen mit einander zusammen (Taf. VI, Fig. 6. Taf. VII, Fig. 8. 9. 10.), und am macerierten Präparat erscheint dann die Vorderseite der Wirbelkörper wie mit einer beim Übergiessen erstarrten Masse bedeckt. (Abbildung 1.) Ja, die umwuchernden Knochenmassen können unter Umständen so mächtige Dimensionen erreichen, besonders im Lendenteil der Wirbelsäule, dass diese in ein völlig unkenntliches Gebilde umgewandelt wird.

Solche knöchernen Auflagerungen der Wirbelkörper sind vielfach fälschlich als primäre Verknöcherungen des Lig. longitud. antic. aufgefasst worden. Dass dies nicht der Fall ist, lässt sich aus den Übergangsformen zu den nicht verschmolzenen Exostosen nachweisen, dann sieht man aber auch gelegentlich an Sagittalschnitten, dass die Knochenwucherungen die Wirbelkörper überbrücken können (Taf. VII, Fig. 9.), dass also das Lig. antic. nur passiv bei dem Prozess beteiligt ist.

Wie mächtig aber auch die Knochenwucherung ist, wie fest auch die Verklammerung der Körper untereinander, ausnahmslos wird man im Röntgenbilde konstatieren können, dass die Bandscheiben erhalten bleiben. Sie werden oft flacher, sie drängen sich in die Lücken der Knochenprotuberanzen ein, sie spalten sich öfter in diesen gabelförmig nach oben und unten (Tafel VI, Fig. 2 u. 4.), sie können durch breitere Verwachsungen der Wirbelkörper in den vordersten Abschnitten eingeengt werden (Taf. VII, Fig. 11.), einen völligen Untergang der Bandscheiben mit völliger flächenhafter knöcherner Verwachsung der Körper untereinander habe ich bei deformierender Spondylitis nie gesehen. Wo derartiges vorliegt, würde ich daher eine andere Erkankung voraussetzen.

In manchen Fällen verwachsen einzelne Wirbelkörper an ihren vorderen und seitlichen Rändern auch ohne Bildung einer stärkeren Deformität (Taf. VII, Fig. 11. 12. 16.), und man kann im Zweifel sein, ob es sich nicht um einen abweichenden Prozess an diesen Stellen handelt, wenn auch das gleichzeitige Vorkommen starker Exostosenbildungen an anderen Abschnitten derselben Wirbelsäule (Abbildung 2.) das Vorhandensein einer Spondylitis deformans beweist. Es liegt nahe anzunehmen, dass diese glatten Synostosen vielfach nicht durch Verwachsung von Exostosen, sondern durch eine Verknöcherung des Lig. longitudinale anticum entstehen.

Abb. 2.

Dort wo die Exostosen an einander grenzender Wirbelkörper fest mit einander verwachsen, lässt sich auch mikroskopisch eine Abgrenzung der beiden Fortsätze nicht mehr nachweisen. Die Knochenbälkchen gehen ununterbrochen in einander über und stehen wieder direkt mit denen der Wirbelkörper in

Abb. 3.

Zusammenhang. Schmalere Synostosen bestehen meist aus kompaktem Knochen, breitere zeigen oft spongiösen Bau (Taf. VII, Fig. 10.). Meist fand ich dieselben Bilder, wie sie Reuter[1]) bei der mikroskopischen Untersuchung seiner anders gedeuteten Fälle antraf, und ich möchte daher glauben, dass die histologische Prüfuug so vorgeschrittener Fälle für die Gruppierung der verschiedenen Formen nicht verwendbar ist. Vergrösserungen von Röntgenaufnahmen solcher Synostosen liefern für die Untersuchung dieser Verhältnisse ebenfalls recht brauchbare Bilder. In Abb. 3. z. B. erkennt man deutlich den direkten Zusammenhang der Knochenbälkchen der Synostose mit denen der Körper.

[1]) Zeitschrift für Heilkunde Bd. 23. 1902.

Es ist nun interessant, an der Hand von Röntgenbildern zu verfolgen, wie bei den geschilderten Deformitäten nicht allein das äussere Bild der Wirbelkörper sich ändert, sondern auch die feinere Struktur eingreifende Umwandlungen erfährt. An Stelle der vorwiegend horizontal und vertikal verlaufenden Bälkchenanordnung begegnet man an den vorderen und seitlichen Teilen, zumal bei Anwesenheit stärkerer Ausladungen, bogenförmigen Balkenzügen in gewölbeartiger Anordnung. An den Figuren 6 u. 12 (Taf. VI u. VII) ist das recht deutlich zu sehen, ganz besonders scharf tritt aber die radiäre Balkengruppierung in Fig. 8 (Taf. VII) hervor.

Nun beschränkt sich der Prozess in manchen Fällen nicht allein auf die Wirbelkörper, deren Veränderungen freilich am meisten in die Augen springen und tatsächlich auch die einzigen konstanten und für die Diagnose der Spondylitis deformans entscheidenden sind, auch die kleinen Wirbelgelenke können betroffen werden, die Gelenke zwischen den Processus articulares und zwischen Wirbel und Rippen. Auch hier zeigen sich bei mässiger Erkrankung Verdickungen, Auftreibungen, manigfaltige Exostosenbildungen besonders an den Rippenköpfchen (Abbildung 2). Auch hier gelingt es meist bei energischer Maceration, die scheinbar

Abb. 4.

Abb. 5.

verwachsenen Gelenke zu lösen, und in der Regel findet man selbst neben ausgedehnten Exostosenbildungen und Synostosen der Wirbelkörper nur vereinzelte Rippen knöchern mit der Wirbelsäule verwachsen (Abbildung 4). Nicht selten verschmelzen dann die Exostosen an den Rippengelenken mit denen der Wirbelkörper zu zusammenhängenden Knochenwülsten, die zu starker Deformierung Veranlassung geben (Abbildung 5) und auch eine mässige Einengung der Foramina intervertebralia veranlassen können. Nie habe ich indess diese Einengung so hochgradig angetroffen, dass dadurch eine Läsion der durchtretenden Nerven in Frage kam.

Auf Grund dieses mehrfach von mir konstatierten Zusammentreffens von knöcherner Ankylose der kleinen Wirbelgelenke mit ausgesprochener Spondylitis deformans (Abbild. 2, 4, 5)

kann ich mich nicht der Ansicht derjenigen anschliessen, die, wie Siven[1]) neuerdings, die Beteiligung der kleinen Gelenke an der Ankylosenbildung als Grundlage für eine anatomische Gruppierung verschiedener Krankheitsformen aufstellen.

Die histologische Untersuchung der ankylosierten kleinen Gelenke zeigt in manchen Fällen noch eine deutliche Gelenkspalte, in anderen nur Andeutungen des Gelenks, in anderen wieder einen ununterbrochenen Zusammenhang zwischen den Knochenbälkchen der verwachsenen Knochen.

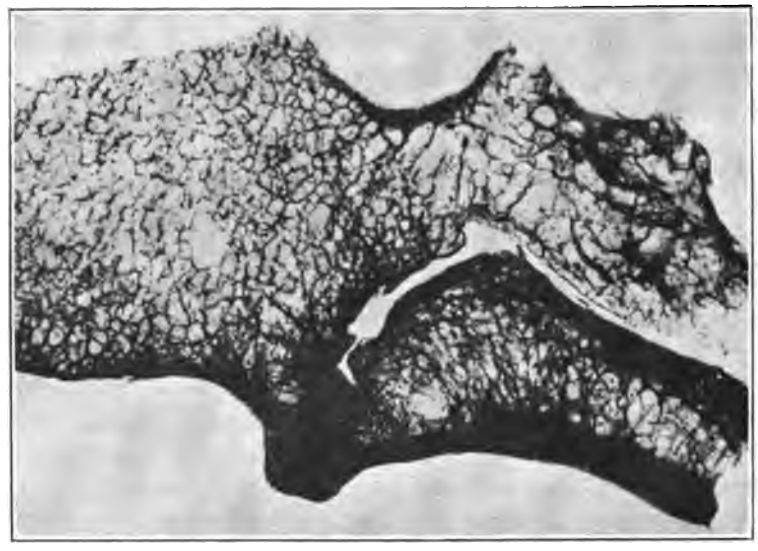

Abb. 6.

Ganz dieselben Resultate findet man auch durch Röntgenaufnahmen von Querscheiben solcher Gelenke, und die nachfolgende Vergrösserung derartiger Aufnahmen giebt sehr instruktive Bilder über die Ausdehnung der Verwachsung und die Struktur des Knochens innerhalb der Synostose. So giebt Abbildung 6 in doppelter Vergrösserung den horizontalen Querschnitt einer Rippenwirbelsynostose wieder. Von rechts unten tritt die Rippe an den

Abb. 7.

Wirbelkörper heran, mit welchem sie unter Bildung einer knopfförmigen Exostose verwachsen ist. Innerhalb der Synostose ist eine Trennung der beiden Knochen nicht erkennbar, sonst ist die Gelenkspalte mit ihren kleinen Buchtungen völlig frei geblieben. Abbildung 7 zeigt

[1]) Zur Kenntnis der sogen. chronisch ankylosierenden Entzündung der Wirbelsäule, Zeitschr. f. klin. Med. 49. S. 343.

eine andere Rippenwirbelsynostose von demselben Falle. Auf dem Querschnitt sind hier Wirbelkörper, Bogen und Rippe (rechts unten) getroffen. Der Rippenkopf ist hier unter fast völligem Schwinden der Gelenkspalte mit dem Wirbel verwachsen, und man erkennt, wie seine Knochenbälkchen ohne Unterbrechung in die des Wirbelkörpers übergehen.

Die Entscheidung, wann in diesen Fällen die Synostose durch Verwachsung von Exostosen, wann durch eine Verknöcherung der Kapselbänder verursacht wird, ist im einzelnen Falle schwer zu fällen. Eine primäre Bandverknöcherung wird wohl nur bei Fehlen aller Knochenwulstbildungen und bei völlig glatter Oberfläche der Synostosen vorausgesetzt werden dürfen.

Während die Beteiligung der kleinen Wirbelgelenke an der Ankylosierung auch bei der Spondylitis deformans nicht ganz selten zur Beobachtung kommt, vermisst man bei ihr eine andere Erscheinung, die bei einer anderen Form der Wirbelsäulensteifigkeit angetroffen wird, nämlich eine ausgedehnte Beteiligung des Bandapparats an dem Verknöcherungsprozess. Dass in manchen Fällen von Spondylitis deformans einzelne Kapselbänder verknöchern, ist bereits gesagt worden; dort, wo mächtige Exostosenbildungen vorkommen, wird natürlich auch der angrenzende Bandapparat in den Ossifikationsprozess mit einbezogen, und man kann in solchen Fällen gelegentlich auch eine auf die Basis beschränkte Verknöcherung der Ligamenta interspinalia (Abbildung 5) sowie auch anderer Ligamente antreffen, eine ausgedehnte Bandverknöcherung, speziell eine weitgreifende Verknöcherung der Ligamenta interspinalia, flava, costotransversalia habe ich bei deformierender Spondylitis nicht gesehen, und ich würde daher glauben, dass dort, wo derartiges gefunden wird, ein andersartiger Prozess vorliegt, oder zum mindesten die Kombination eines solchen mit Spondylitis deformans.

In grosser Häufigkeit trifft man an den von deformierender Spondylitis befallenen Wirbelsäulen eine auffallende Rarefikation der Wirbelkörper, eine Verkleinerung derselben in toto und speziell eine Abflachung des vorderen Abschnittes am Hals und Brustteil. Die Wirbel können äusserst brüchig werden infolge der Atrophie, in anderen Fällen wieder sind sie weicher und eindrückbar. Als Resultat der Brüchigkeit sieht man gelegentlich dann am Halsteil Frakturen dadurch entstehen, dass die ankylotische, kyphotische Wirbelsäule bei unvorsichtiger Lagerung der Leichen auf hohen Nackenstützen innerhalb der brüchigen Wirbelkörper abbricht. Es ist wichtig, diese postmortalen Frakturen der ankylotischen Halswirbelsäule alter Leute zu kennen, da gelegentlich der Befund eine gerichtsärztliche Bedeutung haben kann.

Infolge der Abflachung der Wirbelkörper im vordern Abschnitt kommt es nicht selten zu ausgesprochener Kyphosenbildung. Die Kyphose ist also nicht als Resultat der Spondylitis deformans, sondern der begleitenden Osteoporose zu betrachten, die besonders schön im Röntgenbilde (Taf. VI u. VII) Fig. 3. 14. 16) nachweisbar ist. Es ist diese Osteoporose in erster Linie als eine Altersveränderung aufzufassen, sie findet sich indes bisweilen auch bei jüngeren chronisch kranken, kachektischen Individuen. So fand ich eine exquisite Osteoporose bei einem 35 jährigen Manne, der an tuberkulöser Spondylitis mit Senkungsabscessen und Amyloidentartung nach langem Siechtum zu Grunde gegangen war und gleichzeitig eine Spondylitis deformans mässigen Grades aufwies (Taf. VII, Fig. 13). Sonst habe ich bei jüngeren Individuen Osteoporose nicht als Begleiterscheinung der deformierenden Spondylitis gesehen. In seltenen Fällen war die Erweichung der Wirbelkörper bei älteren Leuten eine sehr hochgradige, und es sind mir Bilder begegnet, in welchen einzelne Wirbelkörper bis auf die Hälfte ihrer Höhe reduziert waren (Taf. VII, Fig. 16 oben), wo selbst die Bandscheiben tiefe Eindrücke in die Körper gemacht hatten. In einem Falle ging das so weit, dass zwei benachbarte, tief in das Zentrum der Wirbelkörper sich eindrückende Zwischenscheiben sich fast berührten (Taf. VII, Fig. 16 unten). Ein Ausweichen nach vorn war durch die Synostose der Wirbel verhindert worden. Hier handelte es sich offenbar um eine Kombination schwerer seniler Osteomalacie mit Spondylitis deformans.

Ich möchte bei dieser Gelegenheit darauf hinweisen, dass auch die senile Osteomalacie der Wirbelsäule zu Verwechslung mit ankylosierender Spondylitis Veranlassung geben kann.

Kürzlich wurde mir die Wirbelsäule eines 68 jährigen Mannes zur Untersuchung übergeben, der in den letzten 2 bis 3 Jahren vor seinem Tode an zunehmender Kyphose, Schmerzhaftigkeit und Steifigkeit der Wirbelsäule und Schwäche der unteren Extremitäten gelitten hatte und bei dem an eine Bechterewsche Erkrankung gedacht worden war. Nirgends war an der stark kyphotischen, im Hals und Brustteil auch skoliotischen Wirbelsäule eine Ankylose vorhanden; die Wirbelkörper waren indes infolge der grossen Weichheit, die ein Durchschneiden mit dem Messer gestattete, stark eingesunken. Die Osteomalacie beschränkte sich übrigens nicht auf die Wirbelkörper; auch die Dornfortsätze, die Rippen, die Beckenknochen, das zentrale Ende des Femur beteiligte sich an dem Prozess. An den Rippen fanden sich zahlreiche geheilte Frakturen, die Hüftgelenke standen in Varusstellung infolge Einkeilung des Halses in den Schaft, das Becken zeigte ausgeprägte Kartenherzform.

Treten die geschilderten Veränderungen, die Fixation der Wirbelkörper, die Kyphosenbildung, die Ankylose der Rippengelenke bei der deformierenden Spondylitis in grosser Ausdehnung auf, so sind die Kranken infolge der Starrheit der Wirbelsäule und des Thorax sehr übel daran. Glücklicherweise kommt indes trotz der grossen Häufigkeit jener Knochenerkrankung eine derartige Ausdehnung des Prozesses fast niemals vor. Am häufigsten sind die Brustwirbel betroffen, nächstdem die Lendenwirbel, am seltensten die Halswirbel. Bald ist nur ein Wirbelpaar betroffen, bald sind mehrere nebeneinander oder zerstreut liegende Wirbel ergriffen, bisweilen 8 bis 12, selten noch mehr Wirbel erkrankt. Bei mässiger Ausdehnung des Prozesses ist fast immer die rechte Seite der Wirbelkörper allein oder doch vorwiegend befallen, eine Erscheinung, die mit der stärkeren Belastung dieser Seite bei Rechtshändigen in Zusammenhang gebracht wird.

Ein sicherer Beweis dafür, dass andauernde schwere Belastung der Wirbelsäule ein wesentlicher Faktor in der Aetiologie des Leidens ist, lässt sich freilich nicht erbringen. Ich habe nicht selten auch ganz dieselben Veränderungen bei Männern angetroffen, die sicher nicht in der Lage gewesen waren, oft schwere Lasten zu tragen. Auch die Bevorzugung des männlichen Geschlechts kann nicht ohne weiters als Beweis für die Entstehung der Deformität durch schwere Arbeit herangezogen werden, da vielleicht andere dem männlichen Geschlecht eigentümliche Schädlichkeiten dabei eine Rolle spielen.

In der Ätiologie der Spondylitis deformans ist in erster Linie das höhere Alter zu nennen, welches regelmässig degenerative Veränderungen der Bandscheiben mit sich bringt und dadurch indirekt zu der Deformierung Veranlassung giebt. Weiterhin ist zu nennen die Arteriosklerose, die ausserordentlich häufig neben Spondylitis deformans anzutreffen ist und vielleicht durch mangelhafte Ernährungsverhältnisse der Zwischenwirbelscheiben die Entstehung des Leidens begünstigt. Möglich wäre es freilich auch, dass dieselben Schädlichkeiten, die in der Ätiologie der Arteriosklerose eine Rolle spielen — der Alkoholmissbrauch sei vor allem erwähnt — direkt auch zu Bandscheibendegenerationen führen. Endlich sind noch Traumen zu nennen. Ich habe mehrere Male bei jüngeren, nicht mit Arteriosklerose behafteten Männern in den Bandscheiben Residuen von Blutungen angetroffen, die wahrscheinlich traumatischen Ursprungs waren und möchte daher glauben, dass manche der nach Angaben der Kliniker an Traumen sich anschliessenden Fälle von Spondylitis deformans auf eine primäre Verletzung der Bandscheiben bezogen werden dürfen.

In manchen Fällen freilich fehlt jegliche Erklärung für die Entstehung des Leidens. Ich habe mehrfach Spondylitis deformans bei sonst gesunden, nicht mit Arteriosklerose behafteten, in kräftigem Mannesalter stehenden Männern angetroffen, bei welchen auch an den Bandscheiben keine erheblichen Störungen nachweisbar waren. Speziell entsinne ich mich eines 35jährigen, durch Ertrinken verstorbenen Mannes, der an mehreren Wirbeln typische Exostosen zeigte, sonst aber völlig normale Organe aufwies. Bei Frauen habe ich Spondylitis deformans niemals vor dem sechzigsten Jahre gesehen.

Unsere Kulturbedingungen sind jedenfalls nicht für die Entstehung des Leidens ver-

antwortlich zu machen. An den Skeletten wilder Völkerschaften kann man die schönsten Präparate von deformierender Spondylitis finden, und bekannt ist, dass auch das Tierreich davon nicht verschont ist.

Fasse ich noch einmal die bei der Spondylitis deformans angetroffenen Veränderungen zusammen, so sind es: Degeneration der Bandscheiben, Exostosen und Synostosen der Wirbelkörper an ihren Vorder- und Seitenflächen, Exostosen und Synostosen der kleinen Wirbelgelenke, Osteoporose der Wirbelkörper mit nachfolgender Kyphosenbildung. Regelmässig anzutreffen sind aber nur die Exostosen der Körper. Alle Veränderungen können in verschiedener Ausdehnung vorhanden sein; niemals ist indes die ganze Wirbelsäule gleichmässig befallen. Die Krankheit befällt vorwiegend das männliche Geschlecht und das höhere Lebensalter. Sie kann von Arthritis deformans anderer Gelenke begleitet sein oder auch völlig isoliert auftreten.

Die nächste Frage ist nun die, ob es ausser der durch Spondylitis deformans verursachten Ankylóse der Wirbelgelenke noch eine andere Form generalisierter Ankylosenbildung an der Wirbelsäule giebt. Diese Frage muss ich auf Grund zahlreicher Angaben in der Literatur und zwei eigener anatomischen Beobachtungen bejahen. An der Hand einer Beschreibung dieser zwei Fälle werde ich auf die Eigentümlichkeiten dieser Form hinweisen.

Die Untersuchung des ersten Präparats verdanke ich der Freundlichkeit des Herrn Oberarztes Dr. Lauenstein. Derselbe teilte bei Demonstration der Wirbelsäule in der biologischen Abteilung des ärztlichen Vereins[1]) mit, dass sie einem 45 jährigen Schreiber entstammte, der seit 20 Jahren an Versteifung der Wirbel gelitten und an Schrumpfniere verstorben war. Der Mann war vor der Erkrankung wegen Lues behandelt worden. Abgesehen von Myosis und Fehlen der Patellarreflexe waren keine Störungen von seiten des Zentralnervensystems beobachtet worden.

Au der im Brustteil kyphotischen Wirbelsäule fällt vor allem eine völlige Starrheit auf. Alle Wirbel sind untereinander und mit den Rippen knöchern verwachsen. Die Vorder- und Seitenflächen der Wirbelkörper sind im ganzen glatt, zeigen nur im Brustteil ganz leichte Prominenzen entsprechend den Synostosen; nur am zweiten Lendenwirbel findet sich linkerseits eine über bohnengrosse Exostose. Die Zwischenwirbelscheiben sind abgeplattet aber vollkommen erhalten. Auch die knöcherne Verwachsung der Rippen mit den Wirbeln zeigt nirgends Exostosen oder Wulstbildungen. Die Processus articulares sind fest ankylosiert. Vor allem fällt aber an dieser Wirbelsäule eine ausgedehnte Verknöcherung des Bandapparats auf. Sämtliche Ligamenta flava sind verknöchert und bilden zusammen mit den Wirbelbogen einen knöchernen Zylinder. Die Ligamenta interspinalia sind im Hals und Brustteil an ihrer Basis, im Lendenteil aber total in Knochen umgewandelt. Auch die Ligamenta intertransversalia sind in grosser Ausdehnung verknöchert.

Die wesentlichen Eigentümlichkeiten dieses Falles gegenüber der Spondylitis deformans liegen in der Ausbreitung der Ankylose auf alle Gelenke der Wirbelsäule, in dem Fehlen von Exostosen an den ankylosierten Gelenken, vor allem aber in der mächtigen Verknöcherung des Bandapparats.

Noch charakteristischer waren die Verhältnisse in einem zweiten Falle, den ich erst kürzlich beobachtete. Bei der Sektion eines 77 Jahre alten an Cystitis und Pyelonephritis verstorbenen Mannes fiel mir die grosse Starrheit und die Kyphose der Wirbelsäule auf. Nach Präparation und Maceration derselben fand ich nun, dass dieselbe im Brustteil kyphotisch und skoliotisch war mit Konvexität nach rechts, dass sie ferner in ihrer ganzen Länge absolut unbeweglich war. Sämtliche Wirbelkörper waren ausnahmlos untereinander und mit den Rippen knöchern fest fixiert. Bei der Ansicht von vorn (Abbildung 8) sieht man, dass die durch knöcherne Verbindung miteinander verwachsenen Wirbelkörper glatt ineinander über-

[1]) Münchner med. Wochenschrift. 1901. S. 439.

gehen und dass die Gegend der Zwischenwirbelscheiben keine nennenswerten Prominenzen zeigt. Speziell an der linken Seite der Brustwirbel ist die Knochenfläche so glatt, dass eine Abgrenzung der einzelnen Körper überhaupt nicht erkennbar ist. Ich will gleich hinzufügen, dass die Untersuchung mit Hilfe des Röntgenverfahrens auch hier vollkommene Intaktheit der Bandscheiben ergeben hat. Die knöcherne Verbindung der Wirbelkörper beschränkt sich eben nur auf die Ränder und

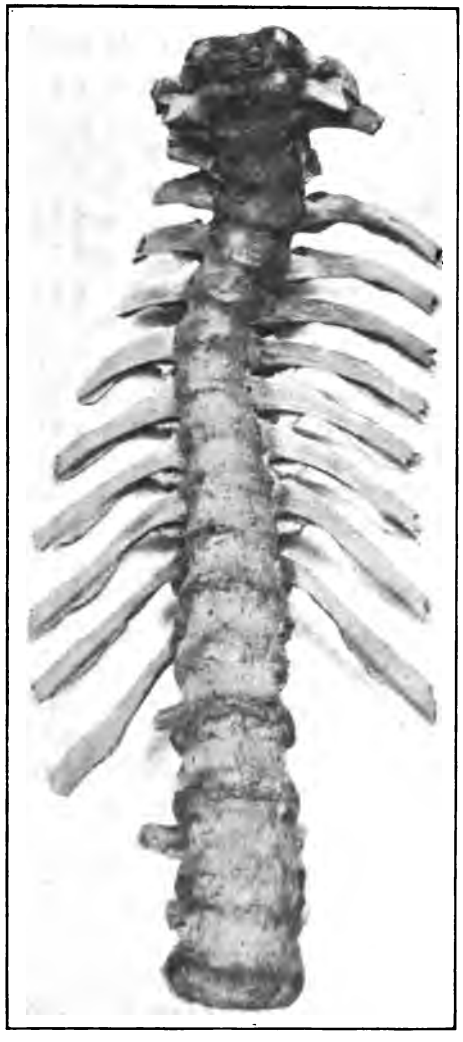

Abb. 8.

Abb. 9.

hatte die Bandscheiben nicht ergriffen. Ebenfalls völlig glatt ist der Übergang von den Wirbelkörpern in die mit ihnen fest verwachsenen Rippenköpfe. Hier ist nichts von einer Exostosenbildung, wie sie in Abbildung 2 wiedergegeben ist, zu sehen. Die Grenze zwischen Wirpel und Rippe wird nur von einer Reihe von Poren und Lücken im Knochen angegeben.

Bei der Ansicht von hinten (Abbildung 9) fällt vor allem die mächtige Verknöcherung des Bandapparats auf. Das Ligamentum apicum ist vom dritten Brustwirbel bis herab zum Kreuzbein in eine zusammenhängende knöcherne Spange verwandelt, die anfangs schlank und glatt, weiter abwärts aber breiter und mit stachligen Exostosen besetzt erscheint und im Lendenabschnitt einen etwa 2 cm breiten Knochenwulst darstellt. Die Ligamenta interspinalia sind vom elften Brustwirbel an nach abwärts entweder total verknöchert, oder es finden sich noch kleinere Lücken in der derben, geriffelten, bis $^1/_4$ cm dicken Knochenplatte, die die Stelle der Ligamenta einnimmt.

Die Ligamenta intercruralia seu flava sind durchweg bis auf einige Lücken fest

verknöchert und bilden, wie das in der Abbildung 10, den oberen Teil der Brustwirbelsäule darstellend, erkennbar ist, eine zusammenhängende Knochenröhre mit den Wirbelbogen. Die Knochenmassen gehen dabei ohne Abgrenzung direkt in die durch knöcherne Synostosen verbundenen auf- und absteigenden Gelenkfortsätze über. Endlich sieht man knöcherne Spangen von den Querfortsätzen zum Rippenhöcker (Abbildung 10) und von den Rippen zum untern Rande der nächst obern Rippe nebst Querfortsatz gehen (Abbildung 8). Es entsprechen diese Spangen den verknöcherten Ligamenta tuberculi costae und Ligamenta costotransversaria.

Es handelte sich also auch in diesem Falle um eine mächtige Verknöcherung des Bandapparats der Wirbelsäule mit vollständiger Ankylosierung aller in Frage kommenden Gelenke. Die Wirbel selbst zeichneten sich durch hochgradige Osteoporose aus, waren äusserst leicht, zeigten keine Wucherungsvorgänge. Andere Gelenke waren nicht ankylosiert, abgesehen von einer Verknöcherung der Articulatio sternoclavicularis.

Abb. 10.

Vergleicht man nun die in der Litteratur mitgeteilten anatomischen Befunde bei chronischer Steifigkeit der Wirbelsäule mit meinen beiden ausführlich beschriebenen Präparaten, so wird man in vieler Beziehung eine grosse Übereinstimmung finden. Von einer detaillierten Wiedergabe jener oft zitierten Fälle von Fagge, Léri, Milian, Marie, Glaser, Reuter, Schlesinger, Siven darf ich absehen und nur darauf hinweisen, dass alle mit meinen beiden Beobachtungen die Eigentümlichkeit teilen, dass nahezu sämtliche Wirbelgelenke befallen waren, dass die Synostosen ohne Exostosenbildung sich gebildet hatten, dass endlich eine sehr verbreitete Verknöcherung des Bandapparats vorlag.

Nun muss ja zugestanden werden, dass jede einzelne der angeführten Eigentümlichkeiten an sich nicht zur Feststellung eines gesonderten Krankheitstypus berechtigen würde. Die Beteiligung einer grossen Zahl von Wirbelgelenken, von grossen wie kleinen, an dem ankylosierenden Prozess, eine glatte Oberfläche mancher Synostosen, Verknöcherung einzelner Bänder, das sind Erscheinungen, die zuweilen auch bei der Spondylitis deformans angetroffen werden und daher nicht als Grundlage für die Aufstellung einer besonderen Krankheitsform genügen würden. Erst das gleichzeitige Auftreten aller jener Veränderungen und die Ausbreitung derselben über die gesamte Wirbelsäule stempelt die Fälle zu einer Erkrankung sui generis. Dazu kommt endlich noch, dass sie im Gegensatz zur Spondylitis deformans vorwiegend Individuen in jüngeren und mittleren Jahren befällt. Ob ihr auch klinisch besondere Symptome eigentümlich sind, ob in der Ätiologie bestimmte Schädlichkeiten eine Rolle spielen, ist nach den bisherigen Erfahrungen noch nicht sichergestellt.

Eines darf bei der Beurteilung derartiger Fälle sowohl an Röntgenaufnahmen wie auch anatomischen Präparaten nicht vergessen werden, dass auch eine Kombination dieser Form von Wirbelsäulenankylose mit der so häufigen Spondylitis deformans vorkommen kann, und diese Kombinationen sind es grade, welche die Gruppierung erschweren.

Eine schwierige Frage ist endlich die nach der pathologischen Stellung der „ankylosierenden Spondylitis“. In das Gebiet der Arthritis deformans gehört sie keinesfalls, fehlt ihr doch das wesentliche Symptom der Erkrankung, die Deformierung des Knochens. Sowohl an den Wirbelkörpersynostosen wie auch an denen der kleinen Wirbelgelenke vermisst man die

Exostosenbildung; die verwachsenen Knochen gehen glatt ineinander über. Eine andere Erscheinung tritt dafür in den Vordergrund, die Verknöcherung des Bandapparats. Wir treffen einmal ausgedehnte Verknöcherungen an Bändern, die nicht den Gelenken angehören, wie an den Ligamenta interspinalia, flava, costotransversaria, dann aber sind wohl auch die glatten Synostosen der Gelenke als Resultat einer Verknöcherung der Gelenkkapseln resp. des Ligamentum longitudinale anticum aufzufassen. Dafür spricht einmal die glatte Oberfläche der Synostose, die nirgends ein Zusammenstossen sich entgegen wachsender Exostosen erkennen lässt, dafür spricht ferner, dass man auf Querschnitten der kleinen Gelenke vielfach noch eine Gelenkspalte oder Reste derselben antrifft, während nur die Ränder miteinander verschmolzen sind. Es ist diese Auffassung der Synostosen als Folge von Kapselverknöcherung vielfach auch von anderer Seite ausgesprochen worden.

Betrachtet man aber die Synostosen im wesentlichen als Folge von Bandverknöcherungen, berücksichtigt man dann die ausgedehnte Verknöcherung des übrigen Bandapparats in jenen Fällen, so lassen sich die beiden besprochenen Formen der Wirbelsäulenankylosierung pathogenetisch wohl trennen. Die Ankylose bei der Spondylitis deformans entsteht vorwiegend durch osteogene Synostose, die Ankylose bei der sogenannten „ankylosierenden Spondylitis" vorwiegend durch syndesmogene Synostose.

Ob die Bandverknöcherung als ein primärer, degenerativer Prozess aufzufassen ist oder ob ein entzündliches Stadium vorausgeht, ist noch nicht sicher zu entscheiden. Manches im klinischen Verlauf scheint für die letztere Auffassung zu sprechen, und weiterhin hat der von Siven geführte Nachweis entzündlicher Veränderungen an den Gelenkverwachsungen eines solchen Falles auch eine anatomische Stütze für diese Annahme geliefert. Ich selbst habe meine Präparate für die Entscheidung dieser Frage nicht verwerten können. Würde es sich aber durch weitere Beobachtungen bestätigen, dass die Bandverknöcherungen im wesentlichen das Resultat eines entzündlichen Prozesses sind, so wäre die zweite Form der knöchernen Wirbelsteifigkeit im Gegensatz zur Arthritis deformans der Wirbelsäule kurz als Syndesmitis ossificans derselben zu bezeichnen. Die Kombinationsformen sind je nach dem Überwiegen des einen oder des anderen Prozesses in eine dieser Gruppen einzureihen.

Ob eine weitere Scheidung der ankylosierenden Spondylitis in zwei Gruppen, die Bechterewsche und die Strümpell-Mariesche Form gerechtfertigt ist, vermag ich aus eigner Erfahrung nicht zu entscheiden. —

Abbildungen.

Tafel VI, Fig. 1. Eine normale und eine mit Spondylitis deformans fast sämtlicher Wirbel behaftete Wirbelsäule eines 45jährigen Mannes.

Tafel VI, Fig. 2. Wirbelsäule mit ausgebreiteter Spondylitis deformans.

Tafel VI, Fig. 3. Wirbelsäule mit geringer Spondylitis deformans. Die Bandscheiben quellen vor, spalten sich stellenweise spornförmig an dem vordersten Abschnitte. Die Exostosen wachsen einander entgegen, sind nicht miteinander verwachsen.

Tafel VI, Fig. 4. Starke Vorbuchtung der Zwischenscheibe. Spornförmige Spaltung einer Zwischenscheibe unter Exostosen, die sich berühren aber nicht miteinander verwachsen sind.

Tafel VI, Fig. 5. Zwei grosse Exostosenpaare; die oberen miteinander fest, die unteren locker verwachsen.

Tafel VI, Fig. 6. Schnabelförmige fest miteinander verwachsene Exostosen. Umwandlung der feineren Knochenstruktur und Bildung radiärer Knochenbälkchen an der Vorderseite der Körper.

Tafel VI, Fig. 7. Langgezogene elefantenrüsselartige Exostose den angrenzenden Wirbel überlagernd, nicht mit ihm verwachsen.

Tafel VII, Fig. 8. Feste Verwachsung der Wirbelkörper durch Exostosen. Schöne Darstellung der radiären Anordnung der Knochenbälkchen über und unter den Exostosen.

Tafel VII, Fig. 9. Zusammenwachsen mehrerer Körper durch spongiöse Exostosen. Diese überbrücken einen Körper mit Bildung einer Lücke vor diesem. Grosse Kalkablagerungen in einer Bandscheibe.

Tafel VII, Fig. 10. Mehrere Körper durch mächtige spongiöse Knochenmassen miteinander verwachsen. Der feinere Bau des vordern Abschnitts des dritten Wirbels hat sich völlig der Exostose angepasst.

Tafel VII, Fig. 11. Die beiden oberen Wirbel in ihren vordersten Vierteln direkt spongiös miteinander verwachsen. An den folgenden spitze, nicht verwachsene Exostosen.

Tafel VII, Fig. 12. Kombination von Spondylitis deformans mit Karzinom der Körper (primärer Prostatakrebs). Die Wirbel an dem vordersten Rand durch kurze Exostosen verwachsen. Bildung radiärer Bälkchen über und unter den Exostosen. Im mittleren Wirbel eine dunkle Stelle entsprechend einer osteoplastischen Krebsmetastase. Kalkablagerung in den Zwischenscheiben.

Tafel VII, Fig. 13. Kombination von Spondylitis deformans mit Tuberkulose. Körper durch kurze Exostose verwachsen. Im untern Wirbel dunkle Stelle entsprechend, einer Sklerosierung des Knochens in der Umgebung eines tuberkulösen Herdes (von 42jährigem, an käsiger Spondylitis und Senkungsabscessen verstorbenen Mannes).

Tafel VII, Fig. 14. Exostosenbildung ohne Verwachsung. Einsinken der Exostosenbasis des mittleren Wirbels infolge von Osteoporose. Kyphosenbildung.

Tafel VII, Fig. 15. Normale Wirbel von 20jährigem Manne. Enge Balkenmaschen.

Tafel VII, Fig. 16. Verwachsung der unteren Wirbel durch kurze spongiöse Exostosen. Kyphosenbildung infolge hochgradiger Osteoporose. Sehr weite Balkenmaschen. Ein oberer Wirbel infolge der Erweichung im vordern Abschnitt stark komprimiert; ein unterer durch die andrängenden Bandscheiben zentral stark eingedrückt, so dass die Bandscheiben sich fast berühren.

Aus dem pathologischen Institut des allgemeinen Krankenhauses Hamburg-Eppendorf.

Über chronische ankylosierende Wirbelsäulenversteifung.

Von

Eug. Fraenkel.

(Hierzu Tafel VIII und IX.)

Seitdem Bechterew auf der einen und Pierre Marie-Strümpell auf der andern Seite die Aufmerksamkeit auf eine mit Steifigkeit der Wirbelsäule einhergehende Erkrankung gelenkt und zwei Typen derselben aufgestellt hatten, welche sich dadurch von einander unterscheiden sollten, dass bei dem Typus Bechterew neben der Steifigkeit der Wirbelsäule gleichzeitig eine nach hinten bogenförmige Krümmung derselben besteht, dass ausserdem eine ganze Reihe von nervösen, angeblich für dieses Leiden charakteristischen Begleiterscheinungen, wie paretischen Zuständen der Muskulatur des Rumpfes, des Halses, der Extremitäten, meist mit geringer Atrophie der Rücken- und Schultermuskeln, weiter Parästhesien vor allem in der Halsgegend der Wirbelsäule und den oberen Extremitäten entsprechend dem Verästelungsgebiet der Hauptzweige der unteren Cervikalnerven beobachtet werden, dass ferner die Erkrankung in den oberen Abschnitten der Wirbelsäule beginnt und einen descendierenden Verlauf nimmt, und dass endlich in der Ätiologie Heredität, Trauma sowie Syphilis eine besondere Rolle spielen, während es bei der Pierre Marie-Strümpellschen Form bei dem Fehlen motorischer wie sensibler Erscheinungen ausser zu einer Versteifung der Wirbelsäule auch zu Ankylosierung der grossen Gelenke, häufiger der Hüft-, seltener der Schulter-, bei Freibleiben anderer, namentlich der kleineren Gelenke kommen, der Prozess in den unteren Teilen der Wirbelsäule anfangen und ascendierend fortkriechen sollte, ist eine wahre Flut von einschlägigen Beobachtungen publiziert worden, deren Autoren im wesentlichen den gleichen Standpunkt vertreten, d. h. für eine Scheidung der beiden eben kurz skizzierten Krankheitsbilder plaidieren. Freilich hat es auch nicht an hiervon abweichenden Anschauungen gefehlt, als sich herausstellte, dass eine so scharfe Trennung, wie sie namentlich von Bechterew befürwortet wurde, nicht haltbar sei, da man, wie die klinische Beobachtung mancher Fälle lehrte, Krankheitsbildern begegnete, die zwar descendierend verliefen, aber frei von nervösen Begleitsymptomen, dagegen durch das Bestehen von Ankylosen in grösseren und kleineren Gelenken kompliziert waren, während wiederum bei der ascendierend verlaufenden Strümpell-Pierre Marieschen Form nicht nur Kyphose, sondern auch das Vorkommen nervöser Reiz- und Ausfallssymptome bei Fehlen von Ankylosen in andern Gelenken in die Erscheinung traten.

Zwei Arbeiten der letzten Jahre sind es ganz besonders gewesen, welche in sehr bestimmter Weise gegen die Auffassung Bechterews, den von ihm beschriebenen Symptomen-

komplex als Krankheit sui generis aufzufassen und von der Strümpell-Pierre Marieschen Erkrankung zu trennen, Front gemacht und sich klar und deutlich dahin ausgesprochen haben, dass auf Grund ihrer eignen und der in der Litteratur in grosser Zahl vorliegenden Beobachtungen eine Trennung der beiden als Krankheitstypen aufgestellten Bilder nicht aufrecht gehalten werden könne. Es erscheint mir in der That ein Verdienst von Magnus-Levy [über die chronische Steifigkeit der Wirbelsäule; Mitteilungen aus den Grenzgebieten der Medizin und Chirurg. IX, p. 626] und W. Anschütz [ebenda VIII, p. 461 über die Versteifung der Wirbelsäule], durch die äusserst sorgfältige und kritische Verwertung ihres sich auf 14 hierher gehörige Fälle beziehenden Materials zu einer Vereinfachung des recht kunstvoll konstruierten Gebäudes beigetragen und auf diese Weise die Orientierung auf diesem, wie man behaupten darf, etwas schwierigen Terrain wesentlich erleichtert zu haben.[1]) Ich möchte übrigens nicht unterlassen, darauf hinzuweisen, dass es schon Strümpell als zum mindesten zweifelhaft hingestellt hat, ob die Bechterewsche Beobachtung, welche Strümpell Anlass zur Mitteilung seiner ersten Fälle gab, von den seinen getrennt werden müsse. Der neueste Bearbeiter des Gegenstandes Pribram hat (in Nothnagels Sammelwerk VII, 2 p. 158 ff.) eine anerkennenswert objektive Darstellung des uns beschäftigenden Leidens gegeben, ohne indes selbst Stellung zu der hier erörterten Kontroverse wegen einer etwaigen Trennung der beiden als Typen aufgestellten Formen von Wirbelsäulenversteifung zu nehmen. Er beschränkt sich vielmehr auf die Bemerkung, dass „sich das ursprünglich nach zwei Typen hin beschriebene Krankheitsbild allmählich verwischt hat“ (p. 163), stellt auch in Aussicht, „auf Grund der bisher gewonnenen Erfahrungen Stellung zu dem Krankheitsbild zu nehmen und demselben einen Ort im System anzuweisen“, indes sucht man bei der Lektüre des betreffenden Kapitels vergeblich nach einer präzisen Äusserung darüber, welchen Standpunkt Pribram eigentlich vertritt. Ich möchte als Stütze für diese Behauptung die folgenden, gewissermassen als Resumé aufzufassenden Worte Pribrams selbst anführen. „Wenn wir“, so heisst es auf p. 168, „auf Grundlage des Gesagten nunmehr Stellung zur ganzen Frage nehmen sollen, so wird es sich im einzelnen bei der Diagnosestellung zunächst darum handeln, die Art der Wirbelsäulenerkrankung, ihre Entstehung durch Exostosen und Osteophyten einerseits oder durch einfache Verknöcherung der Bänder andrerseits zu erkennen, wobei sich manchmal die Palpation, unter Umständen aber das Skiagramm nützlich erweisen werden. Bezüglich der Nervenerscheinungen wird man weiterhin zu untersuchen haben, ob diese durch die Wirbelsäulenerkrankung an sich herbeigeführt oder ihr nur koordiniert und selbständigen Ursprungs sind; dann aber wird man das Hauptaugenmerk der ätiologischen Diagnose zuwenden müssen, die wenigstens unter Umständen (Lues, akuter Rheumatismus, Gonokokkeninfektion, pyämische Infektion) wertvolle Anhaltspunkte für Prognose und Therapie liefern wird. Eine besondere Aufmerksamkeit werden aber die traumatisch entstandenen Fälle erheischen, weil hier die rechtzeitige frühe Diagnose wohl auch die günstige Prognose der Behandlung ermöglichen wird.“ Auch die diesem Resumé vorangehenden Auseinandersetzungen lassen den Standpunkt Pribrams gegenüber dem uns hier beschäftigenden Leiden nicht erkennen, und zwar gilt das sowohl für die Auffassung desselben in klinischer als auch in pathologisch-anatomischer Beziehung. Nun muss allerdings zugegeben werden, dass zu der Zeit, als Pribram den Abschnitt über Wirbelsäulenversteifung schrieb, nur eine spärliche Zahl von Fällen vorlag, welche klinisch beobachtet und hinterher anatomisch kontroliert waren. Es liegt aber auf der Hand, dass ein einzelner oder wenige Befunde nicht ausreichen, um genaue Einblicke in die Processe zu gewähren, welche den Symptomenkomplex der Wirbelsäulenversteifung herbeiführen. Auch jetzt verfügt die Literatur noch nicht über eine besonders grosse Summe einschlägiger Fälle mit Sektionsbefunden, immerhin haben sich zu den bisher bekannt gewordenen von Bechterew, Pierre Marie, Milian (cf. das vor-

[1]) Auch Focken, „Über chronische ankylosierende Entzündung der Wirbelsäule“, Grenzgebiete etc. XI, Heft 5 spricht sich auf Grund eignen klinischen Materials für die Identität beider Krankheitsbilder aus.

zügliche, zusammenfassende Referat von Heiligenthal, Centralblatt für die Grenzgebiete Bd. III) solche von F. Glaser (Beitrag zur Lehre von der chronischen ankylosierenden Entzündung der Wirbelsäule, Grenzgebiete Bd. VIII, pag. 282), von F. Reuter (Pathol.-anat. Untersuchungen über die Ankylose der Wirbelsäule, Zeitschrift für Heilkunde, 1902. Abt. F. pag. 83), von Sivèn (Zur Kenntnis der sogenannten chronisch-ankylosierenden Erkrankung der Wirbelsäule, Zeitschrift f. klin. Med. Bd. 49, pag. 343) hinzugesellt, welche sich durch eine gewisse Einheitlichkeit sowohl hinsichtlich des klinischen Verlaufs, als auch der Wirbelsäuleveränderungen auszeichnen und so ein Urteil über das Wesen der schliesslich zur Versteifung der Wirbelsäule führenden Processe gestatten.

Ich selbst verfüge über vier hierher gehörige Fälle, bei denen anamnestische Daten über den Beginn und weiteren Verlauf der Erkrankung gewonnen werden konnten und bei denen uns die p. m. Untersuchung Gelegenheit gab, eine genaue Erforschung der Wirbelsäule, und so weit das bei Sektionen überhaupt möglich ist, auch der wichtigsten Gelenke vorzunehmen. Die dabei erhobenen Befunde sind sowohl unter sich, als auch mit den von anderen Autoren mitgeteilten so übereinstimmend, dass man jetzt auf Grund dieser Gleichmässigkeit des durch ein relativ grosses Material gestützten pathologisch-anatomischen Bildes ein einigermassen sicheres Urteil über die Art der Wirbelsäulenerkrankung und darüber fällen kann, ob man berechtigt ist, wie das noch vielfach geschieht, die beiden als Bechterewschen und Strümpell-Marieschen bezeichneten Krankheitstypen von einander zu trennen und als selbständige Krankheitsformen aufzufassen.

Ich beginne mit dem Bericht über einen erst in diesem Jahre zur Sektion gekommenen Fall, der einen 41 jährigen, 13 Jahre vor seiner Aufnahme ins Krankenhaus (i. e. i. J. 1890) beim Zusammenbruch eines Hauses schwer an Kopf, Brust und Wirbelsäule verletzten Patienten betrifft. Er wurde damals nur kurze Zeit im Altonaer Krankenhause, danach ambulatorisch behandelt und war seit dieser Zeit dauernd krank. Nach der Verletzung stellte sich ein „Knuppen im Rücken" ein, der nicht wieder schwand. Der Rücken knickte allmählich an der Stelle immer weiter ein, Patient hatte dauernd Schmerzen im Rücken und konnte nicht mehr gerade gehen; er wurde mehrmals begutachtet und für einen Simulanten erklärt. Allmählich wurde er immer steifer und sank immer mehr zusammen. Seit 3 Jahren ist er kaum mehr herausgekommen, ging steif, gebückt an zwei derben Stöcken. Seit $1^1/_2$ Jahren ist er ganz hilflos, sitzt meist im Stuhl, kann schlecht atmen und sich nicht aufrichten. Husten, der schon vor drei Jahren begann, ist im letzten Jahre schlimmer geworden, Patient war schliesslich ganz ausser stande, zu expektorieren. Er wird in moribundem Zustande aufgenommen, wimmert bei jeder Bewegung. Patient hält sich ganz steif und empfindet beim Versuch, die Wirbelsäule zu bewegen, starke Schmerzen. Die physikalische Untersuchung zeigt die Zeichen einer vorgeschrittenen Lungentuberkulose; Patient geht am Tage nach seinem Eintritt ins Hospital zu Grunde.

Bei der Sektion (Nr. 112/1903) wird Tuberkulose beider Lungen mit Kavernenbildung und Amyloid der grossen Unterleibsorgane festgestellt. Ausserdem ergiebt sich, dass das rechte Sternoclaviculargelenk vollständig ankylosiert ist, während die Eröffnung des linken noch gelingt. Es zeigt sich dabei, dass der Knorpelüberzug der einander zugekehrten Flächen von Claviculala und Brustbein fast in ganzer Ausdehnung zerstört ist, so dass allenthalben der unterliegende weiche Knochen zu Tage liegt. Die noch erhaltenen Knorpelinseln sind uneben und zerklüftet, zeigen nirgends Zeichen von Wucherungsvorgängen. Der Bandapparat dieses Gelenks ist in keiner Weise verändert. Auf dem Sägedurchschnitt durch das rechte, völlig ankylotische Sternoclaviculargelenk ergiebt sich, dass die Ankylose hier durch eine totale Synostose zwischen Brustbein und Clavicula bedingt ist. Die Spongiosabälkchen des einen Knochens gehen ohne scharfe Grenze in die des anderen über, von einer periartikulären Knochenbildung ist auch hier nichts wahrnehmbar.

Die Wirbelsäule wird vom siebenten Halswirbel ab bis zum Kreuzbein mit den Anfangsteilen sämtlicher Rippen entfernt und in der Mittellinie so durchsägt, dass das Rückenmark mit seinen Häuten geschont wird. Die eine Hälfte mit dem Rückenmark wird als feuchtes Präparat, die andere nach erfolgter Maceration trocken konserviert. Die Wirbelsäule ist stark kyphotisch, mit nach hinten konvexem Bogen. Sämtliche Articulat. costo-vertebral.

sind ankylosiert, nur die zwölfte Rippe noch beweglich mit dem Wirbelkörper verbunden, aber die einander zugekehrten Gelenkflächen sind ihres Knorpelüberzugs beraubt und der rauhe Knochen liegt bloss. Einzelne Wirbelkörper sind durch breitere Spangen miteinander innig ver-

Fig. 1.

Fig. 2.

bunden, so der siebente Hals- mit dem ersten Brust- und dieser mit dem zweiten Brustwirbel. Die Spangen beschränken sich auf die Nachbarschaft der ankylotischen costovertebralen Gelenke Bei den zunächst folgenden Wirbeln besteht noch ein deutlicher, wenn auch schmaler Spalt zwischen den aneinander grenzenden Wirbelkörpern. Erst vom sechsten Brustwirbel an abwärts beginnen wieder Spangen aufzutreten, welche an Breite nach abwärts zunehmend ihre mächtigste Entwicklung zwischen zwölftem Brust- und erstem Lendenwirbel aufweisen. Dieser selbst zeigt die Zeichen einer alten Kompressionsfraktur, ist ausgesprochen keilförmig, mit gegen

den Vertebralkanal gerichteter Basis des Keils. Seine Struktur ist an der Grenze von vorderem gegen das mittlere $^1/_3$ des Wirbelkörpers durchaus unregelmässig, indem namentlich gegen den unteren Umfang des Wirbels hin sehr breite Markräume auftreten. Ein Teil der Spongiosabälkchen ist nach aufwärts gegen die Bandscheibe zwischen dem gebrochenen und dem darüber liegenden zwölften Brustwirbel gedrängt, ja ein schmaler Saum von Knochengewebe ist mit der Unterfläche dieses Wirbels fest knöchern verschmolzen. Die Aussenfläche des ersten Lendenwirbels ist mit dem zweiten durch eine ziemlich breite Knochenspange verbunden, durch eine schmälere dieser mit dem dritten; zwischen den Körpern der beiden unteren Lendenwirbel fehlt jede Spangenbildung. Die Gelenkfortsätze sämtlicher Wirbel sind vollkommen knöchern ankylosiert, ebenso die Articulation. costo-transversal. Zwischen den Wirbelbögen und Dornfortsätzen bestehen nirgends abnorme Vereinigungen. Die Bandscheiben sind durchweg erhalten, am besten zwischen den Lendenwirbeln, hier auf dem Sägedurchschnitt stark überquellend. Das ligam. intervertebr. zwischen dem gebrochenen ersten Lenden- und zwölften Brustwirbel ist mehrfach in seiner Kontinuität getrennt und von fester, derber Beschaffenheit. Auch die Bandscheiben zwischen zehntem und elftem, sowie zwischen siebentem und achtem Brustwirbel sind mehr fibrös und zeigen durch das fehlende Überquellen den Mangel der ihnen sonst eignen Elastizität an.

Die peripheren Gelenke erwiesen sich frei mit Ausnahme des linken Hüftgelenkes, das die gleichen Veränderungen darbietet wie die nicht ankylosierte articulat. sterno-clavicular. Knorpelauffaserung und -zerfall, Knorpelusuren mit Blosslegung der Markräume des unterliegenden Knochens, namentlich am Femurkopf und am Acetabulum, nirgends Wucherungsvorgänge weder seitens des Knorpels noch der Gelenkzotten. Die das Gelenk bildenden Knochen sind nirgends sklerotisch. Die Gelenkkapsel ist nicht verdickt, ebenso sind die periartikulären Weichteile frei von Veränderungen. Das Rückenmark und seine Häute erscheinen durchaus normal, speziell sind die weichen Häute vollkommen zart und auch an den Spinalganglien und den austretenden Wurzeln sind keinerlei Veränderungen wahrnehmbar.

Nach Feststellung des eben geschilderten anatomischen Befundes versuchte ich, weitere anamnestische Daten über den so bald nach der Aufnahme verstorbenen Mann herauszubekommen, und es gelang mir durch seitens des Sekundärarztes der inneren Abteilung, Herrn Dr. Reye, angestellte Recherchen zu ermitteln, dass sich Patient mehrfach auf der chirurg. Abteilung aufgehalten hatte. Dort war im Jahre 1896, also sechs Jahre nach dem erlittenen Trauma, die starke Kyphose der Wirbelsäule festgestellt worden. Eine weitere Begutachtung hatte im Jahre 1897 stattgefunden, auf Grund deren Patient als völlig erwerbsunfähig erklärt worden war. Zum dritten Mal erschien Patient im Juni 1898 im Auftrage der Baugewerksgenossenschaft zur abermaligen Begutachtung seines Zustandes. Er hatte seit 1897 ein Gypscorsett getragen. Der Fall war mit Rücksicht auf die Anamnese schon bei der ersten Aufnahme als Spondylitis traumatica gedeutet worden. Die Wirbelsäule war (1898) bis zum Halsteil steif, weder aktiv noch passiv beweglich. Dagegen kann die Halswirbelsäule noch in leichtem Grade gebeugt und gestreckt werden, ebenso ist eine leichte seitliche Drehung ausführbar. Die Einbeziehung der Halswirbelsäule in den Process soll nach den Angaben des Kranken seit $^1/_2$ Jahre erfolgt sein. Die inneren Organe erweisen sich bei dieser Untersuchung noch als gesund. Ebenso fehlen Motilitäts- und Sensibilitätsstörungen. Eine letzte Begutachtung erfolgte im April 1902. Dabei erwies sich auch die Halswirbelsäule vollkommen versteift, die gesamte Wirbelsäule bildet vom Kopf bis zum Becken herab einen vollkommen unbeweglichen nach hinten stark konvexen Bogen. Die physikalische Untersuchung der Brustorgane zeigt ausserdem die Zeichen der linksseitigen Lungentuberkulose. Durch diese Erhebungen waren sehr wertvolle Anhaltspunkte über den Verlauf des Falles geliefert worden, wenn auch eine sorgfältige Beobachtung gerade der ersten Jahre der Erkrankung von ärztlicher Seite nicht vorliegt.

Welchem der beiden Krankheitstypen soll man den mitgeteilten Fall nun zurechnen? Mit Rücksicht auf das Bestehen der hochgradigen Kyphose und auf das vorangegangene

Trauma wäre man berechtigt, ihn dem von Bechterew aufgestellten Typus zu subsumieren. Gegen diese Annahme spricht indes einmal der, wie die nachträglichen Recherchen lehrten, ascendierende Verlauf des Leidens, bei welchem die Einbeziehung der Halswirbelsäule in den Process als letzte Etappe der Erkrankung festgestellt werden konnte, während nach Bechterew den Fällen seiner Gruppe ein descendierender Verlauf zukommt, und ferner das Mitergriffensein peripherer Gelenke, wie beider articulat. sternoclaviculares und eines Hüftgelenks. Es stellt sich also hier die gleiche Schwierigkeit bei der Beurteilung heraus, wie in den Fällen von Magnus-Levy und Anschütz, und man gelangt in Übereinstimmung mit diesen Autoren zu der Anschauung, dass es nicht möglich ist, eine scharfe Trennung nach den von Bechterew als massgebend hingestellten Gesichtspunkten durchzuführen. Für den vorliegenden Fall darf als sicher angesehen werden, dass sich die Erkrankung an ein sehr schweres Trauma unmittelbar angeschlossen hat. Patient hat sich dabei eine Fraktur des ersten Lendenwirbels zugezogen, die, weil zunächst anscheinend von nicht sehr schweren klinischen Symptomen begleitet, nur zu kurzdauernder Krankenhausbehandlung Anlass gab. Immerhin entwickelte sich, nach den Angaben des Kranken sehr bald, ein deutlicher Gibbus im unteren Teil der Brustwirbelsäule, der von dem später begutachtenden Arzt als Ausdruck einer überstandenen sogenannten Spondylitis traumatica angesehen wurde. Es war das zu jener Zeit, als Kümmell das nach ihm benannte Krankheitsbild aufgestellt hatte. Ich werde auf diesen Punkt noch im weiteren Verlauf dieser Abhandlung zurückkommen und beschränke mich hier nur kurz auf die Bemerkung, dass die Untersuchung des Präparats, wie in andern Fällen, gelehrt hat, dass die Gibbusbildung auf die von dem Trauma herrührende Kompressionsfraktur des ersten Lendenwirbels zurückgeführt werden musste. Nun schloss sich eine die Wirbelsäule allmählich von unten nach aufwärts zu ankylosierende schwere Erkrankung an, welche in erster Linie zu knöcherner Verwachsung sämtlicher Wirbelgelenke führte. Dieser Befund ist, wie ich das auch mit Hilfe der weiter zu besprechenden Präparate beweisen werde, der wesentliche und konstante. Die Spangenbildung an den Wirbelkörpern ist, wie schon das Präparat dieses Falles lehrt, nicht regelmässig vorhanden und kann, worüber dieses Präparat gleichfalls Aufschluss giebt, vollkommen, wenigstens an gewissen Abschnitten der Wirbelsäule fehlen.

Ich möchte am Schluss der Epikrise dieses Falles noch mit einigen Worten auf die Ergebnisse der mikroskopischen Untersuchung der Muskulatur der Wirbelsäule eingehen. Makroskopisch fiel das zum Teil ganz blassrote Aussehen einzelner Muskelgruppen auf, das aber nicht auf bestimmte Schichten lokalisiert war. Die Muskulatur war übrigens mager und schlaff. Mikroskopisch wurde als Ursache für das eben erwähnte blassrote, an das Exterieur von rohem Fischfleisch erinnernde, Kolorit eine herdweise Substitution des Muskelparenchyms durch Fettgewebe festgestellt. Die Muskelbündel erschienen atrophisch, liessen aber durchgehends gute Quersteifung erkennen. In einzelnen derselben fiel eine ganz excessive Vermehrung der Muskelkerne auf, spez. in solchen, welche sich durch besondere Abnahme ihres Dickendurchmessers auszeichneten. Das Perimysium internum war hier und da bis zur Bildung kleiner Schwielen verdickt, was an nach Gieson gefärbten Schnitten sehr deutlich in die Erscheinung trat. Die intramuskulären Nerven- und Gefässstämmchen verhielten sich vollkommen normal.

Der zweite Fall kam bei einem am 1. IX. 1902 aufgenommenen, am 11. IX. 1902 verstorbenen Arbeiter D. zur Beobachtung. Patient gab an, seit dem Jahre 1893 an rheumatischen Schmerzen zu leiden. Zuerst sei das rechte Fuss- und Kniegelenk schmerzhaft und geschwollen gewesen. Allmählich seien auch alle andern Gelenke, mit Ausnahme der Hüftgelenke, teils dauernd teils vorübergehend befallen gewesen. Die Gelenke der Wirbelsäule sollen erst vor einem Jahr schmerzhaft und später steif geworden sein. Das linke Unterkiefergelenk war vor etwa $^3/_4$ Jahren ergriffen gewesen, so dass Patient damals nur sehr mühsam essen konnte. Seit 1897 hat Patient an wiederholt rezidivierender Iritis gelitten, welche im Jahre 1902 die Entfernung des rechten Auges nötig gemacht hat. In der letzten Zeit sind die Schmerzen im linken Knie besonders störend gewesen. Patient zeigt bei der Aufnahme einen sehr mangelhaften Ernährungszustand. Es fällt sofort auf, dass die bei Beklopfen übrigens nicht empfindliche Wirbelsäule steif gehalten wird. Bei dem Versuch, den Kopf zu bewegen, ist die Halswirbelsäule sehr

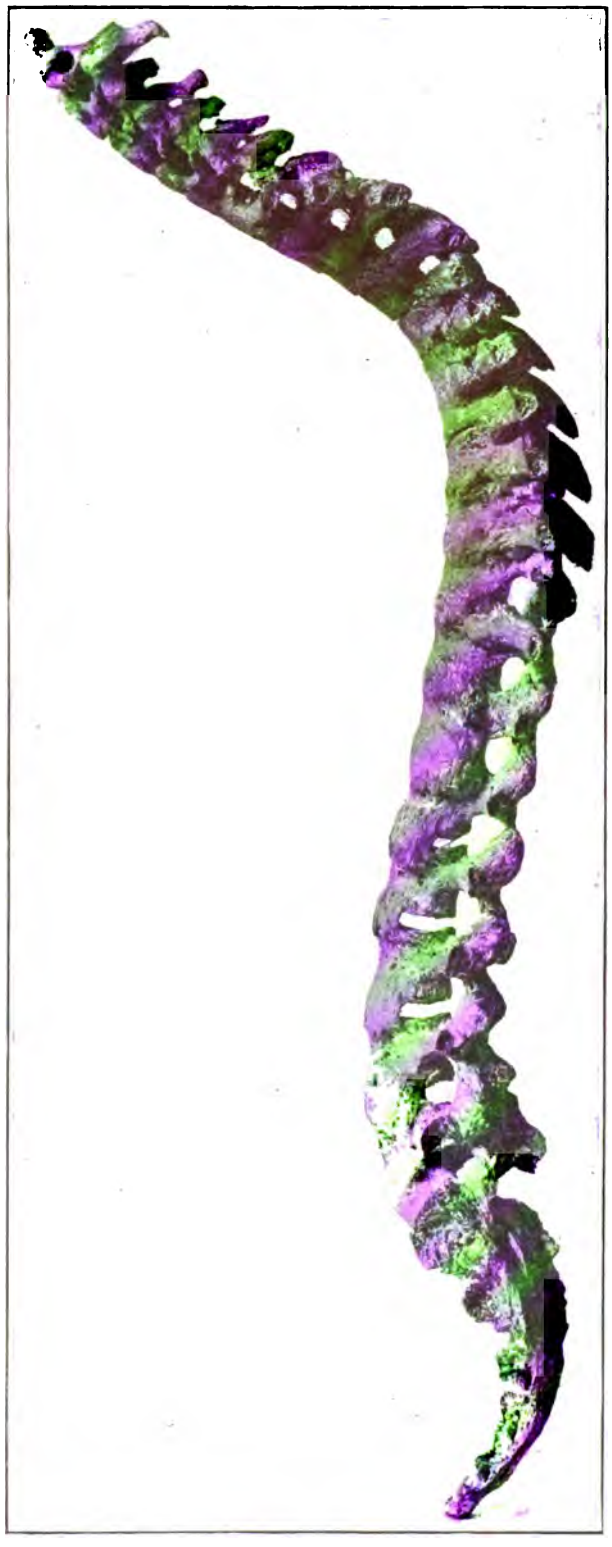

Fig. 8.

schmerzhaft. Der Nacken wird steif gehalten. Beide Ellbogengelenke erscheinen verdickt und schwer beweglich; in beiden Schultergelenken bei Rotationsbewegungen Schmerzhaftigkeit und Knacken. Linkes Kniegelenk stark verdickt und druckempfindlich, das rechte Kniegelenk zeigt eine starre Ankylose. Patient geht, ohne dass eine wesentliche Änderung der Krankheitserscheinungen eintritt, in der Nacht auf den 11. Sept. zu Grunde.

Die Sektion ergiebt, abgesehen von einem ganz symptomlos verlaufenen, doppelwalnussgrossen Angiosarkom im Marklager der linken Grosshirnhemisphäre und einer alten Spitzentuberkulose nichts Bemerkenswertes. Ausführlich gehe ich auf die folgenden, hier besonders interessierenden Befunde ein:

Das rechte Sternoclaviculargelenk ist völlig ankylosiert, so dass behufs Entfernung des Brustbeins das rechte Schlüsselbein reseziert werden muss. Die Ankylose ist eine absolut knöcherne, bedingt durch synostotische Verschmelzung der diese Artikulation bildenden Knochen. Das entsprechende Gelenk links bietet hochgradige Veränderungen der Artikulationsflächen dar. Der Knorpel ist grösstenteils zerstört, nur innen oben und aussen unten sieht man noch Knorpelinseln von glatter Beschaffenheit. Aus den Spongiosaräumen des blossgelegten rauhen Knochens dringen vielfach Granulationsmassen hervor. Hier und da ist der Knochen etwas sklerotisch. Analoge Beschaffenheit zeigt das sternale Ende des Schlüsselbeins. Das rechte Ellbogengelenk lässt ausser einer leichten Auffaserung am lateralen Teil des Radiusköpfchens nichts Abnormes erkennen. Dagegen zeigt das linke Ellbogengelenk am vorderen Umfang des Radiusköpfchens den Knorpel stark verdünnt, aufgefasert und an einer Stelle kappenartig lose dem darunter befindlichen rauhen Knochen aufliegend. Der Knorpelüberzug an beiden Condylen des Humerus erscheint wie angenagt, vielfach dringen die Defekte bis auf den Knochen. Etwa in der Mitte der zur Artikulation mit der eminentia capitata humeri bestimmten Gelenkfläche der Ulna (deren Cavitas sigmoidea major) befindet sich ein querverlaufender tiefer, furchenartiger Defekt in der

Knorpelbekleidung. Die Zotten der Synovialis sind teilweise etwas verlängert und verdickt. Das linke Kniegelenk weist ausgedehnte Knorpelzerstörungen an sämtlichen an der Gelenkbildung beteiligten Knochenabschnitten, einschliesslich der Patella, auf. Nur an der medialen Gelenkfläche der Kniescheibe, an der Artikulationsfläche des Condylus extern. femoris und intern. tibiae sind noch etwas grössere Reste glatten Knorpels vorhanden. Sonst finden sich überall nur kleine Inseln meist weichen Knorpels, zwischen denen tiefere und flachere Defekte im Knochen mit Blosslegung der Markräume sichtbar werden. Der Knochen ist dadurch rauh, wie wurmstichig; nirgends finden sich sklerotische Prozesse im Knochen, nirgends Wucherungsvorgänge im Knorpel. Die Kreuzbänder sind verkürzt und verdickt. Auch die Zotten der Synovialis erscheinen dicker als normal.

An der in toto herausgenommenen Wirbelsäule sieht man die magere, nirgends fettdurchwachsene, blasse Rückenmuskulatur, deren mikroskopische Untersuchung ich leider verabsäumt habe. Die Bandscheiben sind an einem grossen Teil der Wirbelsäule in voller Dicke und guter Elastizität erhalten, speziell im ganzen Bereich des Lumbalteils und bis zum zehnten Brustwirbel aufwärts. Ebenso zeigen sie im Cervicalteil und bis zum zweiten Brustwirbel abwärts ein durchaus normales Verhalten. Dagegen haben sie in dem zwischen zweitem und zehntem Brustwirbel befindlichen Abschnitt der Dorsalwirbelsäule, welche hier wiederum stark kyphotisch ist, sowohl an Dickendurchmesser als an Elastizität erheblich eingebüsst, sie quellen nicht über, sind von derber, fibröser Beschaffenheit und vielfach gelbbraun pigmentiert. Die am frischen Präparat anscheinend vollkommen starre Wirbelsäule lässt nach erfolgter Mazeration erkennen, dass zwischen dem vierten, fünften und sechsten Brustwirbel noch vollkommene Beweglichkeit besteht. Die ganze übrige Wirbelsäule gleicht einem ganz rigiden Stab, lässt in be-

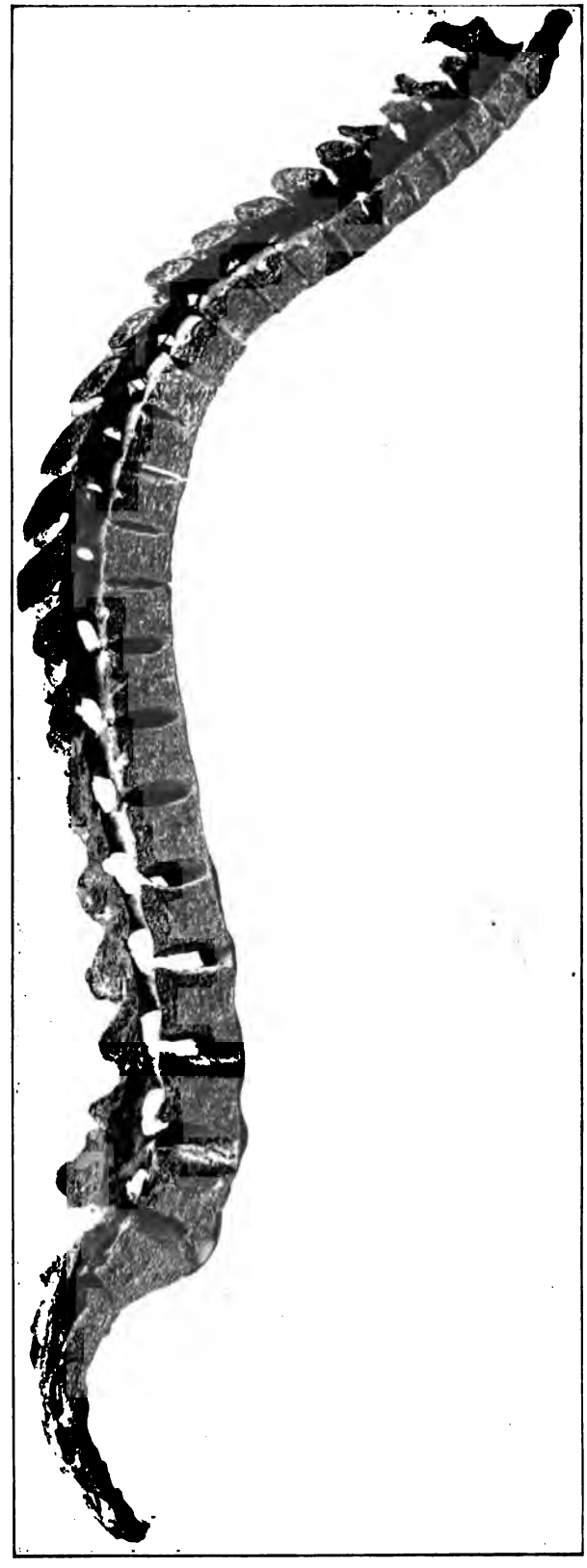

Fig. 4.

sonderer Deutlichkeit die stark kyphotische Verbiegung der oberen $^2/_3$ des Dorsalteils und das nahezu gänzliche Verstrichensein der normalen lordotischen Krümmung des cervikalen und lumbalen Abschnittes erkennen. Sämtliche Gelenkfortsätze sind hier knöchern miteinander vereinigt, ebenso die Articulat. costovertebral. und die sieben oberen costo-transversal. In dem Bereich der ankylosierten Gelenkfortsatzverbindungen sind die übrigens nicht difformen Wirbelkörper durch breite, 2—3 cm dicke, bandartige Knochenmassen überbrückt. Die Spangenbildung greift hier und da bis zur Mittellinie herüber, ohne das ganz regelmässig zu tun, betrifft also keineswegs das Lig. longitudinal. antic., sondern hält sich überwiegend an die seitlichen Partieen der Wirbelkörper. Am dicksten sind die Spangen im Bereich der zwei untern Hals- und der beiden obern Brustwirbel, sich hier in 1,5 cm breiter Ausdehnung auf die Umgebung der Zwischenwirbellöcher beschränkend. Etwas anders liegen die Verhältnisse an der rechten Hälfte der Wirbelsäule. Hier sind die Gelenkfortsätze zwischen achtem und neuntem, sowie zwischen elftem und zwölftem Brustwirbel nicht ankylosiert, sondern weisen durchaus glatte Beschaffenheit ihrer Gelenkflächen auf, und zwischen den entsprechenden Wirbelkörpern fehlen die an der übrigen Wirbelsäule sowohl dieser als der linken Seite vorhandenen bandartigen Knochenbrücken. Die zwischen dem siebenten Hals- und ersten Brustwirbel befindlichen Knochenspangen springen konvex nach vorn vor, während sie sonst überall flach und von gleicher Dicke wie links erscheinen. Zwischen viertem und fünftem, sowie zwischen fünftem und sechstem Halswirbelbogen sind dünne knöcherne Überbrückungen vorhanden. Die Dornfortsätze des ersten und zweiten Lendenwirbels sind durch eine schmale Knochenbrücke verbunden. Die an den Körpern der Lendenwirbel vorhandenen Knochenspangen sind teils mehr seitlich, teils mehr der Mittellinie zu gelegen, ohne diese indes zu erreichen und ohne sich mit den Knochenbrücken der linken Seite zu vereinigen. Der Zahn und die mit dem Atlas artikulierenden Gelenkflächen des Epistropheus sind rauh, das Atlanto-occipital-Gelenk vollkommen ankylosiert.

Über die Deutung des eben beschriebenen Falles können Zweifel nicht obwalten, obwohl auch hier die Versteifung der Wirbelsäule in stark kyphotischer Verbiegung daran denken lassen könnte, dass man es mit einem den Typus Bechterew repräsentierenden Beispiel zu tun habe. Ob die Erkrankung hier ascendierend oder descendierend verlaufen ist, lässt sich auf Grund der klinischen Beobachtung nicht feststellen. Ich halte im übrigen dieses Moment ganz in Übereinstimmung mit Magnus Levy für durchaus irrelevant, um so mehr, als, wie das eben beschriebene Präparat lehrt, der Prozess gar nicht immer die ganze Wirbelsäule in continuo zu befallen braucht, sondern einzelne Gelenke übersprungen werden können. Ja, wir haben sogar gesehen, dass nicht einmal die entsprechenden Gelenke eines und desselben Wirbels, resp. mehrerer solcher in die Erkrankung einbezogen werden. So sind, um das hier nochmals anzuführen, die linksseitigen Gelenkfortsätze zwischen viertem und fünftem, sowie zwischen fünftem und sechstem Brustwirbel vollkommen frei, und es fehlt knöcherne Brückenbildung zwischen den Körpern der genannten Wirbel, während die entsprechenden proc. articul. dieser Wirbel rechts synostisch verschmolzen und die Wirbelkörper durch knöcherne Spangen fest verbunden sind. Umgekehrt liegen die Verhältnisse zwischen achtem und neuntem, sowie zwischen elftem und zwölftem Brustwirbel. Ob sich im Krankheitsbild derartige Befunde bemerkbar machen, ist mehr als zweifelhaft; denn sicher wird eine auch nur halbseitig auf Strecken fixierte Wirbelsäule in ihrer Funktion annähernd gleich schwer beeinträchtigt sein, wie eine solche, deren Gelenke in der gleichen Ausdehnung beiderseits immobilisiert sind. Jedenfalls kann man auch nach Besichtigung eines solchen Präparates keine Auskunft darüber geben, in welcher Richtung die Wirbelsäule von der Erkrankung befallen worden ist. Es ist ebensowohl denkbar, dass die Wirbelsäule von oben nach unten, als von unten nach oben ankylotisch geworden ist. Wenn die Angaben des Kranken als zutreffend angesehen werden können, muss die Versteifung der Wirbelsäulengelenke sich im Zeitraum eines Jahres vollzogen und da der anatomische Befund bei der Sektion uns die ankylotischen Gelenke in durch-

weg gleicher Verfassung gezeigt hat, so ist es sogar im höchsten Grade wahrscheinlich, dass die Wirbelsäule von vornherein in ihrer ganzen Ausdehnung von dem Leiden ergriffen worden ist, und dass somit weder ein Ascendieren noch Descendieren stattgefunden hat. — Über die Auffassung des pathologischen Prozesses, der hier die Versteifung bewirkt hat, kann man nicht im unklaren sein. Das gleichzeitige Ergriffensein so vieler peripherer Gelenke neben denen der Wirbelsäule weist darauf hin, dass hier eine unter den Begriff der Polyarthritis fallende Affektion vorliegt, die mit Rücksicht auf ihren sich über viele Jahre erstreckenden Verlauf und ihre Tendenz zur Ankylosenbildung als Polyarthritis chronica ankylopoëtica zu bezeichnen ist. Gefiebert scheint Patient, seiner Angabe nach, nicht zu haben, und man wird daher mit der Annahme nicht fehlgehen, dass es sich vom ersten Beginn der schweren Erkrankung an um einen schleichenden, chronisch verlaufenden, rheumatischen Zustand, und nicht etwa um einen chronisch gewordenen, ursprünglich akuten polyartikulären Rheumatismus, gehandelt hat. Ein Trauma hat hier nicht eingewirkt, ebenso ist von Heredität nichts bekannt, und der Fall gehört demnach seinem Verlauf und seinen begleitenden Erscheinungen nach mehr in den Rahmen des von Strümpell-Pierre Marie aufgestellten Typus.

Der dritte Fall[1]) betrifft einen 46jährigen, am 7. VI. 1900 auf die innere Abteilung des Eppendorfer allgem. Krankenhauses aufgenommenen Viehhändler, der vor 21 Jahren zum ersten, vor 11 Jahren zum zweiten Male an Rheumatismus erkrankt war. Seit dem 40. Lebensjahr hatte er fast ständige Schmerzen im Rücken, die manchmal in die Arme und Beine ausstrahlten. Auch bemerkte er, wie sein Rücken immer steifer wurde. Dabei wurde das Gehen immer beschwerlicher, so dass er sich seit zwei Jahren nur an Krücken vorwärts bewegen kann. Der Kopf senkte sich allmählich nach vorn und konnte nur schwer nach der Seite gedreht, garnicht mehr gehoben werden. Aus dem objektiven Befund hebe ich nur das für die Beurteilung des Falles Wichtige hervor. Bei dem dekrepiden, schlechtgenährten Mann ist die Atmung eine ausgesprochen abdominelle. Selbst bei tiefster Inspiration bewegt sich der Thorax nur unmerklich. Die Wirbelsäule ist in ihrem unteren Hals- und oberen Dorsalteil bis zum sechsten Brustwirbel kyphotisch gekrümmt. Das Gesicht ist gegen die Erde gerichtet, geringe seitliche Bewegung ist im Atlanto-occipital-Gelenk möglich, wobei deutliches Knirschen zu hören ist. Der Kopf kann nicht gehoben werden. Die physiologische Lendenlordose fehlt. Die Spitzen der Dornfortsätze bilden eine gerade Linie. Die ganze Wirbelsäule ist starr und gestattet keine Bewegung in den Wirbelgelenken. Druckschmerz der Wirbelsäule besteht nicht. Ebensowenig wird durch Druck auf den Schädel oder die Schultern Wirbelschmerz ausgelöst. Der nach vorn geneigte Rumpf wird völlig steif gehalten. Will Patient einen Gegenstand vom Boden heben, so stützt er sich mit der rechten Hand auf eine feste Unterlage, streckt das rechte Bein nach hinten und abduziert es, erhebt sich auf die linke Fussspitze und versucht durch Beugung im linken Fuss- und Kniegelenk mit der linken Hand den Boden zu erreichen, ein Versuch, der indess resultatlos verläuft, da es ihm nicht gelingt, näher als bis 42 cm vom Erdboden entfernt an diesen heranzukommen. Das linke Hüftgelenk steht in mässiger Flexions- und Adductionskontraktur und ist völlig ankylotisch, ebenso das rechte Hüftgelenk. Beide Kniegelenke können zwar völlig gestreckt, aber nur wenig gebeugt werden, wobei deutliches Knirschen hörbar ist. Sämtliche übrigen Gelenke des Körpers sind frei beweglich. Sensibilität und Sehnenreflexe normal. Patient wurde nach wenigen Tagen aus pekuniären Rücksichten auf seinen Wunsch entlassen. Am 10. VII. 1901 erschien Patient wieder im Hospital mit der Angabe, dass er wegen Verschlimmerung seines Zustandes, besonders wegen zunehmender Schmerzen in seinen Hüftgelenken, in einem orthopädischen Institut Hilfe nachgesucht habe. Dort seien, wie er sagte, in Narkose die Hüftgelenke beweglich gemacht und eingegypst worden. Nach drei Tagen musste der Gypsverband indess abgenommen werden, da er drückte Seit der Operation sei der Patient in beiden Beinen völlig bewegungs- und gefühllos.

Bei dieser zweiten Aufnahme wurde festgestellt, dass beide Beine schlaff gelähmt und vom Trochanter abwärts völlig anästhetisch waren. Die Wirbelsäule verhielt sich wie bei der ersten Aufnahme, nur können jetzt auch im Atlanto-occipital-Gelenk Bewegungen nicht mehr ausgeführt werden. Die Dornfortsätze des ersten und zweiten Lendenwirbels sind druckempfindlich. Das rechte Hüftgelenk ist, wie bei der ersten Untersuchung, ankylotisch. Das linke Hüftgelenk bietet das Bild eines Schlottergelenks. Die Diagnose lautete auf fractura arteficialis vertebr. lumbal. I. und II. Trotz permanenten Wasserbades und Extension entwickelte sich ausgedehnter Decubitus am Kreuzbein, Cystitis, hochgradige Obstipation und heftige Schmerzen in der Wirbelsäule. Bis zum 28. I. 1902 hatte sich der Zustand so weit gebessert, dass an eine Operation gedacht werden konnte. Die Muskeln der Beine reagieren weder auf schwache,

[1]) Ich verdanke denselben der Güte des Herrn Kollegen Sick, der das betr. Wirbelsäulenpräparat früher im hiesigen ärztlichen Verein vorgestellt hat.

noch starke faradische Ströme, weder bei direkter, noch indirekter Reizung. An den Beinen werden an einer bis oberhalb der Kniee reichenden Zone, ebenso am Hodensack und Penis feine Berührungen zwar nicht gefühlt, aber tiefe Nadelstiche als Berührungen empfunden. Unterhalb dieser Zone sind die Beine noch völlig anästhetisch.

Am 28. I. wird die Resektion des ersten und zweiten Lendenwirbelbogens vorgenommen, wobei das resezierte Wirbelstück des zweiten Lendenwirbels eine schräg verlaufende Frakturlinie zeigt, welche an der Wurzel des Dornfortsatzes den Wirbelbogen durchsetzt. Die Dura mater ist nicht verletzt, jedoch blutig infiltriert. Die Cauda scheint an der Frakturstelle verletzt und durch den gebrochenen Wirbelbogen komprimiert worden zu sein. Heilung p. prim., nachdem etwa acht Tage lang liquor cerebrospinalis abgeflossen ist. Am 12. II. kann Patient minimale Bewegungen mit den Zehen links ausführen; Urindrang wird nicht gefühlt, jedoch ist die frühere Blasen- und Mastdarmlähmung keine ganz komplete mehr. Leider stellte sich am rechten Trochanter ein bis auf die Muskeln greifender Dekubitus ein, und Patient ging am 17. II. zu Grunde.

Von dem Ergebnis der Sektion führe ich nur das hier Interessierende an. Das rechte Sternoclaviculargelenk ist völlig ankylotisch und bietet einen mit dem in den beiden vorangehenden Fällen beschriebenen ganz übereinstimmenden Befund dar. Auch die linke Articulat. sternoclavicular. ist schwer erkrankt. Die einander zugekehrten Gelenkflächen von Brust- und Schlüsselbein zeigen oberflächliche und tiefe, zum Teil den Knochen blosslegende und dessen Markräume eröffnende Knorpeldefekte. Der noch erhaltene Knorpel ist glanzlos und faserig zerklüftet. Das linke Hüftgelenk erweist sich knöchern ankylosiert. Auf dem Sägedurchschnitt erkennt man, dass die Spongiosabalken des Femurkopfes ohne scharfe Grenze in die des Pfannenbodens übergehen. Das rechte Hüftgelenk ist beweglich, der Kopf fehlt grösstenteils und stellt ein schmales, kegelförmiges, auf ein Drittel seines Umfangs reduziertes, völlig knorpelloses Gebilde dar, das sich gegen den gleichfalls verschmächtigten Schenkelhals kaum absetzt und in der ihres Knorpelüberzugs beraubten Pfanne schlotternd hin und her bewegt werden kann. Die Kniegelenke zeigen die Gelenkkapsel und den Bandapparat schwielig verdickt, die Gelenkflächen erweisen sich indes unversehrt.

An der herausgenommenen Wirbelsäule erkennt man im Bereich des zweiten und dritten Lendenwirbels an der Vorder- und Seitenfläche dieser Wirbelkörper eine wulstige, knochenharte Vorwölbung. Die Dornfortsätze des ersten und zweiten Lendenwirbels, bis auf eine vorhandene dünne Spange des Dornfortsatzes des zweiten Lendenwirbels, die mit dem nächstfolgenden Dornfortsatz verwachsen ist, sowie die an die Dornfortsätze angrenzenden Wirbelbögen fehlen (operativ entfernt). Die Hals- und Brustwirbelsäule bis zum sechsten Brustwirbel stark kyphotisch. Beide articulat. sacroiliac. verknöchert. Die ganze Wirbelsäule vollkommen starr. Nach Durchsägung der Wirbelsäule in sagittaler Richtung mit Schonung des Rückenmarkes ist eine durch Dislokation des zweiten Lendenwirbels nach hinten zu stande gekommene geringgradige Verengerung des Wirbelkanals zu konstatieren. Beide Atlantooccipitalgelenke sind knöchern ankylosiert. Zwischen beiden Gelenkflächen spannt sich eine auf den hinteren Bogen des Atlas übergreifende Knochenbrücke, welche das Hinterhauptsbein und den Atlas bei der Ansicht von hinten wie aus einer einzigen kompakten Knochenmasse bestehend erscheinen lässt. Nur ein schmaler längsovaler Spalt zwischen dem hinteren Bogen des Atlas und Occiput deutet noch eine Trennung dieser beiden Teile an. Der Zahn des Epistropheus ist in einen an der Vorder- und Hinterfläche rauhen, platten Knochenvorsprung verwandelt. Der vierte und fünfte Lendenwirbel sind synostotisch miteinander verbunden. Die Ligamenta intervertebr. zwischen den übrigen Lendenwirbeln erscheinen in Bezug auf Dicke und Elastizität völlig normal, ebenso die Bandscheiben zwischen den beiden untersten Dorsalwirbeln. Bis zum achten Brustwirbel aufwärts sind zwar Bandscheiben vorhanden, aber beträchtlich verschmälert und von fibröser Beschaffenheit. Es folgen nun wieder drei normale Bandscheiben, während sich weiter aufwärts bis zum sechsten Halswirbel äusserst dünne und unelastische Zwischenwirbelscheiben nachweisen lassen. Der vierte, fünfte und sechste Halswirbel sind knöchern miteinander vereinigt, die zwischen den übrigen Halswirbeln befindlichen Bandscheiben erweisen sich als normal.

Die Dornfortsätze des vierten, fünften und sechsten Halswirbels sind durch nahe an der Basis dieser Fortsätze abgehende Brücken untrennbar miteinander verbunden. Der zweite und dritte Lendenwirbel, zwischen denen am mazerierten Präparat ein gut 2 cm breiter Abstand besteht, sind durch mächtige, nach vorn konvexe, schalenartige Knochenmassen miteinander verwachsen. Sämtliche Wirbelkörper frei von Difformitäten. Die Rippen sind teilweise unbeweglich mit den Brustwirbeln vereinigt, die Articulat. costovertebral. und costotransversal. eins bis sechs knöchern ankylosiert. Von der siebenten bis zwölften Rippe sind nur die costovertebralen Gelenke knöchern ankylotisch. Das Ligamentum interspinos. vom vierten bis achten Dornfortsatz der Brustwirbel ist ebenfalls verknöchert. Eine Andeutung dieses Zustandes ist schon am process. spinos. des zweiten und dritten Brustwirbels nachweisbar, indem deren Spitzen verlängert und hackenförmig nach unten umgebogen sind. Die Gelenkfortsätze im ganzen Bereich der Wirbelsäule knöchern ankylosiert. Die Zwischenwirbellöcher sind nicht verengert.

Bezüglich des Rückenmarkes sei erwähnt, dass die Canda an der Frakturstelle in ihrem ganzen Querschnitt degeneriert ist, und dass aufsteigende Degeneration in den sensiblen Bahnen bis in das obere Dorsalmark zu verfolgen ist. Die Rückenmarkswurzeln, sowie die peripheren Nerven boten keinerlei Veränderungen dar.

Die mikroskopische Untersuchung der makroskopisch nicht verändert erscheinenden langen Rückenmuskeln ergiebt an, von verschiedenen Stellen entnommenen, Stücken Schwielenbildung, Ablagerung von zum Teil sehr reichlichem, gelbem körnigem Pigment im intermuskulären Gewebe und stellenweise Vermehrung der Muskelkerne. Das Muskelparenchym ist an einzelnen Stellen im Bereich der Pigmentanhäufungen schollig zerfallen.

Wenn man von den in diesem Falle bestehenden Komplikationen, wie sie durch die bei der versuchten Streckung der Hüftgelenksankylosen erzeugten Fraktur eines Lendenwirbelbogens und ferner durch die zur Hebung der danach aufgetretenen Rückenmarkskompression unternommene Resektion von Wirbelbögen an der Frakturstelle gegeben sind, absieht, so haben wir es hier mit einem Fall von Wirbelsäulenversteifung zu thun, der wegen der bestehenden Kyphose, sowie wegen der fast ständigen, auch in die Arme und Beine ausstrahlenden Schmerzen im Rücken dem Typus Bechterew, mit Rücksicht auf die gleichzeitige Ankylosierung beider Hüftgelenke dem Typus Strümpell-Pierre Marie entspricht. Es lehrt somit auch diese Beobachtung, dass eine scharfe klinische Scheidung beider Krankheitsbilder weder durchführbar, noch berechtigt ist. Der anatomische Befund in dem vorliegenden Fall deckt sich in allen wesentlichen Punkten mit den in den beiden vorhergehenden Fällen gemachten Erhebungen. Nur graduelle Unterschiede bestehen insofern, als hier die Gelenkverbindungen an allen Wirbeln knöchern ankylosiert waren. Auch der grösste Teil der Rippenwirbelgelenke war knöchern ankylotisch. Die Ligamenta intervertebralia waren grösstenteils in normaler Dicke und Elastizität erhalten und die Vereinigung der Wirbelkörper ähnlich wie in den beiden vorstehend geschilderten Fällen durch verschieden breite, teils mehr seitliche, teils den ganzen Umfang der Wirbelkörper umfassende glatte Spangen bewirkt.

Ätiologisch kommt auch in diesem Fall ganz ausschliesslich eine durch die Tendenz zur Chronicität und Progression ausgezeichnete Polyarthritis rheumatica ankylopoëtica in Betracht. Bezüglich des Termins des Auftretens der Erkrankung an der Wirbelsäule vermochte Patient bestimmte Angaben nicht zu machen, so dass wir über den Zeitraum innerhalb dessen die vollkommene Versteifung der Wirbelsäule erfolgt ist, im unklaren bleiben. Aber soviel kann als sicher behauptet werden, dass der Process während der letzten neun Lebensjahre des Patienten die Wirbelsäule ergriffen hatte. Ob derselbe ascendierend oder descendierend verlaufen ist, muss gleichfalls unentschieden bleiben.

Den vierten Fall verdanke ich der Güte des Herrn Kollegen Nonne, auf dessen Abteilung der Patient, ein 51 jähriger Arbeiter, während längerer Zeit behandelt worden war. Er war am 17. IV. 1901 ins Krankenhaus aufgenommen worden und gab an, vor sechs Jahren an Hexenschuss gelitten zu haben, wegen dessen er sich im alten allgem. Krankenhause aufgehalten habe. Im Dezember 1900 sei er bei

der Arbeit durch Erde verschüttet worden. Danach haben sich Schmerzen im Kreuz eingestellt. Bis Ende März sei er deshalb im Harburger Krankenhause geblieben. Eine äussere Verletzung der Wirbelsäule sei dort nicht festgestellt worden.

Bei der objektiven Untersuchung erweist sich der zweite bis dritte Lendenwirbel etwas prominent und auf Druck angeblich äusserst schmerzhaft. Stauchungsschmerz wird dort ebenfalls als heftig empfunden. Drehen des Kopfes etwas behindert und mit Schmerzen verbunden. Keinerlei Störungen von seiten des Centralnervensystems. Eine am 19. IV. 1901 (cf. Fig. D, Taf. VIII) vorgenommene Röntgenuntersuchung zeigt unscharfe Grenzen der Wirbelkörper der unteren Brustwirbelsäule. Dieselben erscheinen wie zusammengebacken, die proc. transversi verdickt. Unterm 24. VII. ist notiert, dass sich das Befinden des Kranken gebessert hat. Er vermag sich besser zu bücken und den Kopf besser zu drehen. Ab und zu Schmerzen in der Hand, welche auf Salicyl zurückgehen. Drei Monate später berichtet das Krankenjournal, dass die Gegend des zweiten und dritten Lendenwirbels auf Druck noch sehr schmerzhaft ist. Der Kopf kann sehr wenig gedreht werden. Rotieren des rechten Armes ist mit lebhaften Schmerzen verbunden, dabei stellen sich auch in der Gegend des dritten und vierten Halswirbels Schmerzen ein. Auch heben des Armes gelingt nur schwierig. Bei passiver Bewegung des rechten Armes und dem Versuch, denselben über die Horizontale zu heben, treten heftige Schmerzen im rechten Schultergelenk auf. Beim Gehen hält Patient die Wirbelsäule steif, den Kopf nach vorn und etwas nach der rechten Seite geneigt; passive Bewegung ist nur in ganz beschränktem Masse möglich. Keine besondere Klopfempfindlichkeit des Schädels und der Wirbelsäule. Patient giebt an, sich bisweilen schlechter bücken zu können als zu andern Zeiten. Keinerlei Anomalie der Motilität und Sensibilität, der Haut- und Sehnenreflexe, keine vasomotorischen oder trophischen Störungen, Pupillen normal. 20. XI. Die Bewegungsfähigkeit des Kopfes, der Wirbelsäule und des rechten Arms hat sich weiterhin nicht gebessert. 20. XII. Geringe Temperatursteigerungen und stärkere Schmerzen im Nacken. 10. I. 1902. Seit einigen Tagen Schmerzen und Schwellung beider Hüftgelenke. 26. I. Fussgelenke wieder abgeschwollen. Beweglichkeit der Wirbelsäule nicht gebessert. Eine am 10. II. 1902 ausgeführte Röntgenuntersuchung [cf. Fig. E, Taf. VIII] lässt undeutliche Grenzen der Wirbelkörper der unteren Brustwirbel und deutliche Spangenbildung an den Lendenwirbeln, ganz besonders aber neugebildete Knochenmassen um die articul. costo. transversal. erkennen. Patient wird am 25. II. 1902 als nicht mehr Gegenstand der Krankenhausbehandlung nach dem Werk- und Armenhaus entlassen, in welchem er im Juni 1903 verstarb.

Es gelang, der ganzen Wirbelsäule (Fig. G u. H, Taf. VIII) habhaft zu werden und dieselbe in frischem und maceriertem Zustand zu untersuchen. Bei der Sektion wurde festgestellt, das beide Sterno-Klavikular-Gelenke zwar nicht ankylosiert, aber in gleicher Weise schwer erkrankt waren, wie in den drei vorher geschilderten Fällen. Die Wirbelsäule ist total rigide. Der Atlas ist mit dem Hinterhaupt ankylotisch verbunden, während die Gelenkverbindungen zwischen ihm und dem zweiten Halswirbel noch fortbestehen. Aber die Gelenkflächen sind vollkommen rauh, stärker links als rechts. Auch der Zahn des Epistropheus zeigt an seinem Gelenküberzug multiple, durch Inseln erhaltener Knorpelsubstanz voneinander getrennte, vielfach bis auf den Knochen dringende Substanzverluste. Die Gelenkverbindung zwischen dem sechsten und siebenten Halswirbel ist noch vorhanden, aber in ähnlicher Weise verändert wie die articulat. atlanto-epistrophea. Die gesamten übrigen Verbindungen der Gelenkfortsätze aller Wirbel sind knöchern ankylosiert. Es besteht ausgesprochene Kyphose der Wirbelsäule vom sechsten Halswirbel abwärts bis zu den untersten Brustwirbeln und gleichzeitig Skoliose, im oberen Dorsalteil nach links, im unteren nach rechts. Dadurch sind die Körper des vierten, fünften und sechsten Brustwirbels deformiert, ihr Höhendurchmesser linkerseits geringer als rechts. Sämtliche Rippengelenke, die costovertebralen wie die costotransversalen, sind knöchern ankylosiert. Auch das periartikuläre Gewebe an der achten und neunten costovertebralen Gelenkverbindung ist verknöchert, so dass dadurch, stärker links als rechts, buckelartige Knochenvorsprünge gebildet sind, welche im Bereich des siebenten Brustwirbels bis zur Mittellinie reichen. Knochenspangen zwischen den Wirbelkörpern finden sich erst vom elften Brustwirbel ab abwärts. Sie sind auf die Seitenteile der Wirbelkörper beschränkt und lassen deren mittlere Partien vollkommen frei. Die Intervertebralscheiben von sämtlichen Lendenwirbeln erweisen sich als ganz normal. Von da an aufwärts sind sie sehr verschmächtigt, derb und unelastisch, im Bereich des vorderen Umfangs, zum Teil auch seitlich, verknöchert, so dass dadurch Verlötungen zwischen den Wirbelkörpern zu stande gekommen sind. Die Vorderfläche der Wirbelkörper im

Bereich der Skoliose teils porotisch, teils von zackigen, namentlich gegen die freien Ränder hin stärker entwickelten Exostosen eingenommen.

Über das Verhalten der übrigen Körpergelenke, speziell des klinisch als erkrankt befundenen rechten Schultergelenkes, kann ich leider keine Angaben machen, da die Untersuchung dieses Gelenks bei der Obduktion, welche am späten Abend im Werk- und Armenhause vorgenommen wurde, verabsäumt worden ist. Indes verliert der Fall darum keineswegs an Wert, da aus dem Befund an der Wirbelsäule und an den Sterno-Klavikular-Gelenken Schlüsse auf den Zustand, in welchem sich das Schultergelenk befunden haben dürfte, gezogen werden können. Wir können uns vorstellen, dass an diesem ganz analoge Veränderungen wie an jenen Platz gegriffen haben werden. Jedenfalls reiht sich nach diesem Befund, Versteifung der Wirbelsäule und gleichzeitiges Ergriffensein anderer Körpergelenke, der Fall mehr dem Typus Strümpell-Marie an, während er nach der Anamnese, wonach die Entwicklung des Leidens auf das vorangegangene schwere Trauma, wie es durch die Erdverschüttung gegeben ist, zurückgeführt werden muss und mit Rücksicht auf die nach hinten bogenförmige Krümmung der Wirbelsäule sich mehr dem Bechterewschen Typus anschliesst. Bemerkenswert ist der rasche Verlauf der Erkrankung, welche in dem Zeitraum von knapp $1^1/_2$ Jahren eine knöcherne Versteifung aller Wirbel- und sämtlicher Wirbelrippengelenke bedingt hat. Auch hier scheint der Prozess von vornherein gleichzeitig an allen Wirbel- und Rippengelenken eingesetzt und diese so schwer geschädigt zu haben, dass Ankylosierung resultierte. Ein Rest von Beweglichkeit hat sich nur an zwei Wirbelgelenken des Cervikalteils erhalten, nämlich zwischen dem sechsten und siebenten und ersten und zweiten Halswirbel. Speziell in der Articul. atlanto-epistrophea scheint auch in den schwersten Fällen der in Rede stehenden Erkrankung komplette Ankylosierung erst spät oder gar nicht einzutreten, wenigstens liess sich bei drei der vier von mir hier mitgeteilten Beobachtungen das Fehlen einer Ankylose in diesem Gelenk nachweisen. Bezüglich des vierten Falls (Fall I meiner Kasuistik) vermag ich über diesen Punkt deshalb nichts auszusagen, weil der oberste Teil der Halswirbelsäule in der Leiche geblieben ist. Die Diagnose der Erkrankung ist hier schon frühzeitig mit Hilfe des Röntgenverfahrens gestellt worden, welches sowohl einen Einblick in das Verhalten der Wirbelkörper, deren verwaschene Konturierung, als der Gelenkverbindungen zwischen Rippen und Wirbelquerfortsätzen ermöglichte. Ein Vergleich des Röntgenbildes mit dem Präparat lässt nämlich keinen Zweifel darüber, dass die durch die Röntgenuntersuchung festgestellte Verdickung der proc. transvers. den Stellen der Verwachsung derselben mit den Rippen entspricht. Auch über die Spangenbildung in den Lendenwirbeln hat die im Februar 1902 erneut vorgenommene Röntgenuntersuchung Aufschluss gegeben, und die Sektion hat uns darüber belehrt, dass diese Spangenbildung in der That im wesentlichen auf die Lendenwirbelsäule beschränkt geblieben ist. Bis zu einem gewissen Grade bestand eine solche auch am achten und neunten Brustwirbel, wo durch excessive Knochenbildung in der Nachbarschaft der ankylosierten Articulat. costo-vertebral. besonders linkerseits knöcherne Überbrückungen zwischen den Seitenteilen der in Betracht kommenden Wirbel entstanden sind. Die Muskulatur der Wirbelsäule liess, abgesehen von einer gewissen Atrophie, makroskopisch nichts Auffälliges erkennen. Die mikroskopische Untersuchung einiger excidierter Stücke ergab: Abnahme des Dickendurchmessers der meisten Primitivbündel, Fettgewebsentwicklung und umschriebene Pigmentanhäufung im intermusculären Gewebe, ganz vereinzelte Muskelzellenschläuche und herdweisen, nur sehr wenige Primitivbündel betreffenden Zerfall der contractilen Substanz.

Wenn ich nunmehr an der Hand des vorstehend mitgeteilten Beobachtungsmaterials und unter Berücksichtigung der zahlreichen über den Gegenstand in der Litteratur vorliegenden kasuistischen Angaben Stellung zu der Frage nehme, ob es erforderlich ist, an einer Trennung der beiden als Typus Bechterew und Strümpell-Marie bezeichneten Krankheitsbilder festzuhalten, so stehe ich nicht an, dieselbe ganz in Übereinstimmung mit den von Magnus Levy und Anschütz in ihren kritischen Arbeiten vorgebrachten Anschauungen zu verneinen, und damit einen

Standpunkt zu vertreten, den vor den letztgenannten Autoren auch Hoffmann in seiner Arbeit „Über die chronische Steifigkeit der Wirbelsäule“ (Dt. Zeitschr. f. Nervenheilk. XV) und Bregmann (Zur chronischen ankylosierenden Wirkung der Wirbelsäule, ebenda) eingenommen hat. Ich habe schon bei der Besprechung der einzelnen von mir hier geschilderten Fälle darauf hingewiesen, dass nicht bei einem einzigen derselben die Gesamtheit, ja nicht einmal die Mehrzahl derjenigen Symptome vorhanden gewesen ist, welche Bechterew als für den von ihm beschriebenen Typus für charakteristisch hingestellt hat. Es liess sich vielmehr feststellen, dass bei jedem einzelnen neben Erscheinungen, welche zu den für den Typus Bechterew von diesem Autor als massgebend aufgestellten gerechnet werden mussten, andere bestanden, welche dazu nötigten, den betreffenden Fall der Krankheitsgruppe Strümpell-Marie zu subsumieren. Ich kann demnach Heiligenthal nicht beistimmen, wenn derselbe in seinem trefflichen, zusammenfassenden Referat [Centralbl. f. d. Grenzgebiete der Medicin u. Chirurgie, Bd. III, „Die chronische Steifigkeit der Wirbelsäule (Bechterew) u. die chronisch ankylosierende Entzündung der Wirbelsäule (Strümpell), Spondylose rhizomélique (Pierre-Marie)] die Frage über eine eventuelle Zusammengehörigkeit der beiden Krankheitsformen dahin beantwortet (pag. 181), „dass ein Zusammenhang derselben nicht besteht, dass vielmehr wenigstens die Fälle der ersten Gruppe eine wohlcharakterisierte, selbständige Krankheitsform darstellen.“ H. ist der Ansicht, dass diese Sonderstellung durch die Ätiologie, Symptomatologie, den Verlauf und die pathologische-anatomischen, bei den betreffenden Fällen zu erhebenden Befunde gerechtfertigt ist. Ich müsste mich auf eine Wiederholung alles dessen, was ich bei der Epikrise meiner eigenen Fälle vorgebracht habe, einlassen, wollte ich hier noch einmal die Tatsachen hervorheben, welche gegen diese von Heiligenthal vertretene Auffassung sprechen, und beschränke mich hier darauf, nur nochmals kurz zu betonen, dass, wie das auch Anschütz und Magnus Levy ausführlich dargetan haben, weder die Ätiologie, noch die Symptomatologie, noch endlich der pathologisch-anatomische Befund dazu berechtigen, die beiden Krankheitsformen als unzusammengehörig voneinander zu trennen. Was speziell die pathologische Anatomie anlangt, so ist der von Bechterew an der Wirbelsäule erhobene Befund so wenig erschöpfend mitgeteilt und die in dieser Richtung vorliegende Beschreibung so wenig charakteristisch, dass aus ihr meines Erachtens kein Anlass für eine Scheidung der in Rede stehenden Krankheitstypen abgeleitet werden kann. Nach Schlesinger (Über die chronische Steifigkeit der Wirbelsäule, Grenzgebiete der Medicin etc. Bd. VI, pag. 257 ff.), welcher aus klinischen Gründen dafür plädiert, die beiden Symptomenkomplexe auseinander zu halten, ist eine streng anatomische Sonderung nicht durchführbar, nach ihm handelt es sich anatomisch nur um quantitativ, in Bezug auf die Ausdehnung aber anscheinend nicht um qualitativ verschiedene Krankheitsprozesse. Allerdings wird diese Behauptung des Verfassers sofort wesentlich abgeschwächt durch die nachfolgende, dass ein Übergang beider doch nicht statt hat, insofern als der lokale Prozess auch bei langer Krankheitsdauer kein generalisierter wird, also „eine gewisse Selbständigkeit in Bezug auf Entstehung, Verlauf und Ausdehnung besitzt.“ Ich behalte mir vor, auf die pathologisch-anatomische Seite der Frage weiter unten ausführlich einzugehen und möchte hier nur bemerken, dass mir der von Schlesinger eingenommene Standpunkt nicht recht verständlich ist. Entweder die anatanischen Veränderungen sind derart, dass sich Unterschiede zwischen den auf Grund klinischer Momente zu den beiden Krankheitstypen zu rechnenden Fällen erkennen lassen, und dann sind sie auch vom pathologisch-anatomischen Standpunkt aus zu trennen, oder das trifft nicht zu, und dann ist wenigstens eine pathologisch-anatomische Scheidung derselben nicht zulässig. Schlesinger ist anscheinend bemüht, seine gegen eine klinisch-unitarische Auffassung der beiden Krankheitstypen gerichtete Ansicht anatomisch zu stützen. Ich halte aber diesen Versuch für missglückt und kann dem Verfasser in dieser Beziehung nicht folgen. Alles in allem tun wir daher gut, eine Unterscheidung der beiden als Typus Bechterew und als Typus Strümpell-Marie auseinander gehaltenen Krankheitsbegriffe fallen zu lassen und kurzweg von einer chronischen, ankylosierenden Versteifung der Wirbelsäule zu sprechen. In der bei weitem grössten

Mehrzahl aller bisher bekannt gewordenen Fälle haben neben der Erkrankung der Wirbelsäule auch Veränderungen peripherer Gelenke, kleinerer wie grösserer, bestanden, nur dass sich hierbei absolut nichts von einer Gesetzmässigkeit, wie es nach den ersten Publikationen von Bechterew und Pierre-Marie hätte erwartet werden sollen, herausgestellt hat. Es können, wie in dem ersten Strümpellschen Fall, die Hüftgelenke ergriffen und mehr oder weniger ankylotisch sein, es können neben diesen auch die Schultergelenke befallen werden, es braucht das aber keineswegs regelmässig vorzukommen, wie ein Studium der zahlreichen Kasuistik und die Beobachtung meiner eigenen Fälle gelehrt hat. Von den kleineren Gelenken scheint ausserordentlich häufig die Articulat. sterno-clavicular, meist sogar recht schwer, affiziert und häufig, wenigstens auf einer Seite, sogar knöchern ankylosiert zu werden.

Bezüglich der Ätiologie der ankylosierenden Wirbelsäulenversteifung hätte ich füglich auf das bei der Erörterung der einzelnen Fälle Gesagte verweisen können. Ein Punkt erscheint mir indes einer besonderen Besprechung wert, ich meine die Frage nach dem Zusammenhang zwischen Trauma und der in Rede stehenden Erkrankung. Bekanntlich sollten gerade bei den dem Typus Bechterew zugehörigen Fällen traumatische Einflüsse eine grosse Bedeutung haben. Die Litteratur lässt indes keinen Zweifel darüber, dass auch in der Ätiologie der Fälle, welche im wesentlichen die Charakteristika des Strümpell-Marieschen Typus darbieten, das Trauma eine nicht zu unterschätzende Rolle spielt. Neuerdings hat nun Sivén in einer den Gegenstand behandelnden Arbeit (Zeitschrift f. kl. Med., Bd. XLIX., pag. 343 „Zur Kenntnis der sogenannten chronischen ankylosierenden Entzündung der Wirbelsäule") die Ansicht vertreten, dass solche Fälle, wo sich im Anschluss an ein Trauma Steifigkeit der Wirbelsäule entwickelt, aus der Kasuistik auszuschliessen seien. Es sei, so meint er, schwer verständlich, dass ein Trauma solche anatomische Veränderungen an den Wirbeln hervorrufen könne, wie die beschriebenen. Die gleichmässig ausgebreiteten und symmetrischen pathologischen Affektionen der Gelenke, die offenbar auf entzündlicher Grundlage beruhen, sprechen dafür, dass man es mit einem ganz anderen Krankheitsprozess zu thun habe, als mit dem nach einem Trauma entstandenen.

Er beruft sich hierbei auf die namentlich von Henle und Kocher in Fällen traumatischer Affektion der Wirbelsäule beschriebenen Befunde, welche von den bei der chronischen ankylosierenden Entzündung der Wirbelsäule erhobenen abweichen sollten. Wohl aber sei es nach Sivén möglich, dass kleine, oft wiederholt einwirkende Stösse, wie sie beim Tragen schwerer Lasten etc. einwirkten, ein kausales Moment abgeben, das den krankhaften Prozess hervorruft oder dazu disponiert. Meines Erachtens liegt in der hier skizzierten Argumentation von Sivén eine gewisse Inkonsequenz, denn er schliesst unter den für die Entstehung des uns beschäftigenden Leidens in Betracht kommenden ätiologischen Momenten das Trauma an sich gar nicht aus, sondern nur ein einmaliges Trauma, und zwar nur deshalb, weil er sich die Wirkung eines solchen, den Modus, wie es im stande sein sollte, zur Affektion der Wirbelgelenke und zu deren Ankylosierung zu führen, nicht zu erklären vermag. Dagegen räumt er oft wiederholten Stössen, also doch gleichfalls traumatischen Einwirkungen, einen Anteil in der Ätiologie des Leidens ein. Nun bin ich der Ansicht, dass man nicht berechtigt ist, ein Kausalitätsverhältnis nur deshalb abzulehnen, weil man die Erscheinungen zwischen Ursache und Wirkung nicht zu deuten im stande ist. Tatsachen lassen sich dadurch nicht aus der Welt schaffen, und ich sehe zudem gar nicht ein, warum nicht auch ein einmaliges heftiges, die Wirbelsäule oder den ganzen Körper treffendes Trauma, eben so gut die Disposition zur Erkrankung von Gelenken soll abgeben können, wie chronisch einwirkende, leichtere Läsionen, deren das Leiden direkt auslösenden, oder doch wenigstens zu seiner Entstehung prädisponierenden Einfluss Sivén bereitwillig zugiebt. In zwei meiner vier hier mitgeteilten Fälle haben sich in der Anamnese gleichfalls vorangegangene, schwere Traumen feststellen lassen, und beide Kranke haben die Entstehung ihres Leidens auf das allerbestimmteste mit diesen in Verbindung gebracht. Bei dem einen dieser Patienten (Fall I) haben sich die Folgen der erlittenen Ver-

letzung noch bei der Sektion feststellen lassen, und sie sind in diesem Falle um so wichtiger, weil die Affektion von Anfang an als sogenannte Spondylitis traumatica gedeutet worden ist. Die Sektion hat uns indes darüber belehrt, dass hier nichts anderes als eine veritable Fraktur eines Lendenwirbels mit konsekutiver Gibbusbildung vorgelegen hat. Es ist damit wieder einmal der Beweis erbracht, dass das anatomische Substrat dieses als Kümmellsche Krankheit bezeichneten Leidens auf einer durch das Trauma erzeugten Wirbelfraktur beruht. Man sollte deshalb endlich davon Abstand nehmen, in Fällen, wo sich im Anschluss an ein Trauma, das die Wirbelsäule betroffen hat, nach einiger Zeit ein Gibbus entwickelt, von einer traumatischen Spondylitis zu sprechen, umsomehr als Kümmell selbst, welcher auf die hier in Betracht kommenden klinischen Verhältnisse die Aufmerksamkeit gelenkt und die Bezeichnung „traumatische Spondylitis" vorgeschlagen hat, in der Annahme, dass es entzündliche, sich nach dem Trauma etablierende Vorgänge wären, welche zur schliesslichen Erweichung und zum Einsinken des betreffenden Wirbels führten, diese Anschauung verlassen und sich davon überzeugt hat, dass es die Folgen einer Wirbelfraktur sind, welche in solchen Fällen Platz greifen. Ich gebe auf der anderen Seite selbstverständlich zu, dass im Anschluss an ein bestimmtes Trauma bei Personen, die irgendwo sonst einen bereits tuberkulösen Herd im Körper beherbergen, der eine oder andere Wirbel von einer tuberkulösen Osteomyelitis ergriffen werden kann, die dann allerdings zur Einschmelzung und zur Gibbusbildung Anlass giebt. Dann aber haben wir eine echte Wirbeltuberkulose vor uns und brauchen wiederum nicht zu dem bisher durch keinen einwandfreien anatomischen Befund gestützten, also hypothetischen, gelegentlich einer der letzten Naturforscherversammlungen von Trendelenburg und Oberst sehr mit Recht abgelehnten Krankheitsbegriff der traumatischen Spondylitis unsere Zuflucht zu nehmen. In erster Linie hat man in solchen Fällen, um das nochmals zu betonen, an eine Wirbelfraktur zu denken, und zwar handelt es sich dabei fast ausnahmslos um Patienten, die in direkten Anschluss an das Trauma nicht lange genug in geeigneter Weise behandelt worden sind. Es liegt auf der Hand, dass in solchen Fällen die Fraktur nicht genügend konsolidiert und dass dann der bei dem späteren Umbau des verletzt gewesenen Wirbels Platz greifende rarefizierende Prozess leicht excessive Grade erreicht und so zu einem stärkeren Einsinken, als es bei einer lege artis behandelten Fraktur der Fall ist, Anlass giebt. So ist der Gang der Dinge auch bei dem ersten meiner hier beschriebenen Fälle gewesen, der im übrigen klinisch wie anatomisch das klassische Bild der ankylosierenden Wirbelsäulenentzündung darbot. Dass es nicht in allen solchen Fällen, auch nach vorangegangenem schwerem Trauma, zu so ernsten Schädigungen, wie Frakturen der Wirbelsäule, zu kommen braucht, ist selbstverständlich, aber auch dann ist mit dem blossen Leugnen eines Zusammenhanges zwischen Trauma und Wirbelsäulenversteifung nichts getan, es ist vielmehr die Möglichkeit des Entstehens dieses Leidens nach Trauma unter allen Umständen zuzugeben, und mein Krankenhauskollege, Herr Nonne, verfügt über die grosse Zahl von elf hierher gehörigen Beobachtungen, in deren Anamnese sich bei acht ein einmaliges, intensives, auf die Wirbelsäule einwirkendes Trauma als auslösendes Moment für die konsekutive Wirbelsäulenversteifung findet. Ich halte die Kenntnis der hier erörterten Beziehungen zwischen Trauma und ankylosierender Wirbelsäulenentzündung auch in praktischer Hinsicht für durchaus wichtig, denn sie gestattet dem Arzt nicht nur, sondern legt ihm die direkte Verpflichtung auf, bei der Begutachtung derartiger Fälle dem Richter gegenüber auf einen solchen Kausalnexus hinzuweisen und damit dem betreffenden Patienten die Zuerkennung einer Unfallsrente zu sichern. In anderen Fällen spielen vorangegangene, rheumatische Erkrankungen, die entweder von vornherein, oder erst im weiteren Verlauf die Wirbelsäule befallen hatten, in noch anderen infektiösen Prozessen (Lues, Gonorrhöe) in der Ätiologie der Wirbelsäulenversteifung eine bestimmende Rolle. Vielfach sind wir indes über die Ursache der Erkrankung ganz im Unklaren, und es muss als mindestens zweifelhaft erscheinen, ob es in nächster Zeit gelingen wird, in jedem einzelnen Falle sichere, ätiologische Anhaltspunkte zu gewinnen.

Einer eingehenden Besprechung bedarf die Frage nach der Art des der ankylosierenden Wirbelsäulenversteifung zu Grunde liegenden anatomischen Prozesses. Auch in dieser Beziehung gehen die Ansichten der Autoren noch sehr auseinander. Es kann das bei der Dürftigkeit des vorliegenden Sektionsmaterials und vor allem bei der Seltenheit, mit welcher der einzelne Beobachter Gelegenheit hat, solche Fälle gerade anatomisch zu untersuchen, nicht Wunder nehmen. Die von mir hier beschriebenen vier Präparate bieten nun sowohl unter sich, als auch mit den von anderen Autoren in ihren Beiträgen zu dieser Frage geschilderten eine so weitgehende Übereinstimmung, dass es danach nicht schwer erscheint, zu einer richtigen Vorstellung über den Charakter der Erkrankung zu gelangen. Ich möchte dabei nicht unterlassen, hervorzuheben, dass, wie auch von anderer Seite betont worden ist, die Betrachtung lediglich macerierter Präparate nicht ausreicht. Es ist vielmehr durchaus notwendig, die Wirbelsäule auch frisch zu untersuchen, weil, um nur ein Beispiel anzuführen, sonst über das Verhalten der Bandscheiben kein Urteil gewonnen werden kann. Infolgedessen habe ich in allen eigenen Fällen die Wirbelsäule sagittal so durchsägt, dass dabei das Rückenmark mit seinen Häuten geschont wurde und dann die eine Hälfte feucht, die andere als maceriertes Präparat konserviert, nachdem vorher Röntgenaufnahmen der Wirbelsäule angefertigt worden waren. Durch den Vergleich der Bilder mit dem frischen und macerierten Objekt gelingt es dann in vortrefflicher Weise, eine Anschauung über die Art der vorliegenden Veränderungen zu gewinnen und das Wesentliche von dem Unwesentlichen zu unterscheiden. Als wesentlich möchte ich dabei nur solche Befunde bezeichnen, welche konstant bei allen Präparaten anzutreffen sind, und hierher rechne ich auschliesslich die sich an den Gelenkverbindungen der proc. articul. abspielenden, zur Ankylosenbildung führenden Prozesse. Wo ausführliche Präparatbeschreibungen vorliegen, wird man diese Angaben nie vermissen, und bei einem Vergleich der in meiner Hand befindlichen, in diese Kategorie gehörigen Wirbelsäulen bilden sie gleichfalls den einzig regelmässigen Befund. Alle anderen Veränderungen an diesen Wirbelsäulen können fehlen oder sie sind, wenn vorhanden, in dem einen Fall sowohl nach der Art ihrer Lokalisation an den einzelnen Abschnitten der Wirbelsäule, ja der einzelnen Wirbelkörper, als auch hinsichtlich ihrer Intensität anders entwickelt als bei anderen Fällen, und dieser Wechsel der Befunde wirkt naturgemäss zunächst verwirrend, denn er erschwert die Orientierung und macht es, wenn man nicht über eine gewisse Anzahl einschlägiger Beobachtungen verfügt, unmöglich, das Wichtige von dem Unwichtigen zu unterscheiden. So konnte es kommen, dass namentlich der Spangenbildung zwischen den Wirbelkörpern und den knöchernen Brücken zwischen den Wirbelbögen und Dornfortsätzen eine übermässige Bedeutung beigelegt und das Wesentliche des gesamten Prozesses in einer Erkrankung des Bandapparates erblickt wurde, „deren Entwicklung wahrscheinlich in hohem Grade durch congenitale Veranlagung zu Excessen im Knochenwachstum begünstigt wird“ (Schlesinger „Über die chronische Steifigkeit der Wirbelsäule, Grenzgebiete Bd. VI, pag. 257). Aber die Spangenbildung zwischen den Wirbelkörpern kann ebenso fehlen, wie die knöcherne Verwachsung der Wirbelbögen und Dornfortsätze. Das, was man bei einer vergleichenden Betrachtung zahlreicher Präparate nie vermisst, ist die knöcherne Vereinigung der Gelenke zwischen den proc. articular. Hat man Objekte in Händen, bei denen alle an der Bildung der Wirbelsäule beteiligten Komponenten knöchern untereinander verbunden sind, dann ist es natürlich ausgeschlossen, über die Reihenfolge der zu diesem Endstadium führenden Vorgänge ins Klare zu kommen.

Schon ein Blick auf die Photographie [cf. Textfigur 1 u. 2] meines Falles I genügt, um zu zeigen, dass die Spangenbildung bei einer grossen Zahl der trotzdem unbeweglich mit einander verbundenen Wirbelkörper fehlt. Es tritt das besonders deutlich an den drei untersten, auf dem Bild sichtbaren Wirbelkörpern hervor, bei denen es überhaupt nicht zur Spangenbildung gekommen ist und bei denen auch die Bandscheiben, wie schon aus der Breite der Zwischenräume am macerierten Präparat ersichtlich und wie die feucht konservierte Hälfte

überzeugend lehrt, sich ihrer vollkommenen Integrität erfreuen. Auch die Wirbelbögen sind hier, ebenso wie die Dornfortsätze, speziell die ligam. apic., an der Versteifung der Wirbelsäule völlig unbeteiligt. Das Verhalten der Bandscheiben, sowohl in meinen eigenen als in den in der Litteratur beschriebenen Fällen, ist ein durchaus wechselndes. Sie sind bald von normaler Dicke und Elastizität, bald durch ein Gewebe von mehr derber, fibröser, unelastischer Beschaffenheit ersetzt, bald endlich fehlen sie vollkommen, und es ist zu einer direkten synostotischen Verschmelzung der betreffenden Wirbelkörper gekommen. Das letzterwähnte Vorkommnis bildet indes bei weitem die Ausnahme. Ich habe es unter meinen vier Fällen nur einmal (Fall III) zwischen dem vierten und fünften Lendenwirbel gesehen, und auch in den von anderen Autoren beobachteten Fällen von Wirbelsäulenversteifungen spielt es eine nur untergeordnete Rolle. Bisweilen wird bei Betrachtung der Wirbelsäule in toto der Anschein einer knöchernen Vereinigung der Wirbelkörper erweckt. Am sagittal durchsägten Präparat überzeugt man sich indes, dass es sich nur um eine ganz partielle Verschmelzung der Ränder benachbarter Wirbelkörper handelt und dass ein Übergreifen der Spongiosabalken eines Wirbelkörpers in die des anderen von den einander zugekehrten Flächen aus nicht statt hat. Als für die Beurteilung des ganzen Prozesses meines Erachtens durchaus wesentlich möchte ich hervorheben, dass ich Spangenbildung zwischen Wirbelkörpern niemals an solchen Teilen der Wirbelsäule gesehen habe, wo die Gelenkfortsätze noch beweglich miteinander in Verbindung standen. Daraus folgt, wie ich glaube, dass die Reihenfolge, in welcher sich die einzelnen, schliesslich zur totalen Versteifung der Wirbelsäule führenden, Veränderungen abspielen, nicht an den Wirbelkörpern, auch nicht an den Wirbelbögen oder Dornfortsätzen einsetzen kann, sondern dass die Erkrankung in erster Linie an den proc. articular. beginnen muss und dass sich erst sekundär die mit Produktion bald reichlicher, bald nur spärlicher Knochenmassen einhergehende Spangenbildung an den Wirbelkörpern-bögen und Dornfortsätzen anschliesst. Die Ankylosierung an den Gelenken der proc. articular. betrifft nach dem bis jetzt zur Beurteilung vorliegenden anatomischen Material fast konstant die Gesamtheit dieser Gelenke. Es kommt indes auch vor, dass im Dorsal- oder Halsteil die eine oder andere Artikulation nicht in den Prozess einbezogen wird. Am häufigsten hält sich ein Rest von Beweglichkeit in der Verbindung zwischen Atlas und Zahn des Epistropheus und zwischen dem zweiten und dritten Halswirbel, während es zwischen Atlas und Hinterhaupt meist zur knöchernen Vereinigung kommt. Die zwischen den Wirbeln sekundär entstehenden knöchernen Spangen sind bald schmäler, bald breiter. Sie haben meines Erachtens mit einer Verknöcherung des vorderen Längsbandes nichts zu thun, scheinen sich vielmehr, wie beispielsweise auch an den Wirbelsäulen meiner Fälle I und II, zunächst an den Seitenteilen der Wirbelkörper zu entwickeln. Sie können dann auf diese beschränkt bleiben oder allmählich auch die Vorderflächen überbrücken und es ist dann nicht mehr möglich, sich ein Urteil über den Entstehungsmodus dieser Spangen zu bilden. Andere Male kann man sich davon überzeugen, dass die Spangen nur die Seitenteile der Wirbelkörper einnehmen, und die mittleren dem Verlauf des ligam. longitud. antic. entsprechenden Partien freilassen. Durch Entgegenwachsen der anfangs nur auf die Seitenteile der Wirbelkörper lokalisierten Knochenbrücken kommt es schliesslich zu einer Vereinigung derselben, und man erhält dann den Eindruck einer einheitlichen, von vornherein als solche entstandenen Knochenschale. An der Hinterfläche der Wirbelkörper habe ich ähnliche Bildungen überhaupt nicht gesehen, niemals wenigstens so, dass man berechtigt gewesen wäre, von echten Knochenbrücken zu sprechen.

Was nun die Wirbelkörper selbst anlangt, so erweisen sich dieselben, was für die Auffassung des ganzen Prozesses nicht minder wichtig ist, als durchaus normal, sowohl in ihrer Form, als in ihrer Architektonik. In dieser Beziehung giebt die Röntgenuntersuchung den besten Aufschluss und zeigt uns die Verlaufsrichtung der an dem Aufbau der Wirbelkörper beteiligten Balkensysteme in voller Schönheit. Hier und da kommt es vielleicht,

wie namentlich die Betrachtung der zu Fall II gehörigen Röntgenbilder [cf. Taf. VIII, Fig. B und C] lehrt, zu einer gewissen Lockerung in der Struktur, zu einer Verbreiterung der Spongiosaräume, zu einer Verschmächtigung der einzelnen Spongiosabälkchen, aber das Prinzip der bei der Konstruktion der Wirbelkörper zur Geltung kommenden Architektonik ist nirgends gestört, und es kommt nirgends zu einer Verbildung, zu einer Deformation der Wirbelkörper, falls nicht, wie in dem ersten meiner Fälle, durch eine vorangegangene Fraktur oder, wie in Fall IV, durch eine konkomitierende Skoliose eine solche herbeigeführt worden ist.

Wir haben also, das geht aus dem sorgfältigen Studium einer grösseren Anzahl von Präparaten klinisch beobachteter Fälle hervor, einen Prozess vor uns, der primär die Gelenkverbindungen der proc. articular. übrigens vollkommen intakter Wirbel befällt und im weiteren Verlauf zur Bildung knöcherner, bald auf die Seitenteile der Wirbelkörper beschränkter oder auf deren ganzen Umfang übergreifender, bisweilen auch die Bögen einzelner oder vieler Wirbel, ja auch die Dornfortsätze oder deren Spitzen betreffender Spangen führt. Ich erblicke also das Wesentliche des Prozesses in einer zur Ankylosierung der Gelenkverbindungen zwischen den proc. articular. führenden Erkrankung und fasse die Spangenbildung, an welcher Stelle der Wirbel dieselbe immer auftreten mag, als einen sekundären, auf die mechanische Wirkung veränderter Statik zurückzuführenden Vorgang auf.

Es erübrigt nunmehr noch, auf einen Befund hinzuweisen, welcher meines Erachtens als mit dem an den Artikulationen der Gelenkfortsätze zu erhebenden gleichwertig anzusehen ist, ich meine die an den Gelenkverbindungen zwischen Rippen und Wirbeln zu beobachtenden Veränderungen. Dieselben betreffen entweder alle oder doch wenigstens die meisten Rippen beider Thoraxseiten und zwar entweder nur die articul. costo-vertebral. oder daneben auch die costo-transversalen. Etwas allgemein Gültiges lässt sich in dieser Beziehung nicht aussagen. Dass es sich bei den hierbei zu stande kommenden knöchernen Verbindungen zwischen Rippen und Wirbelkörpern nicht um eine primäre Verknöcherung des Bandapparates bei Integrität der Gelenkflächen handelt, beweisen solche Fälle, wo noch ein gewisser Grad von Beweglichkeit zwischen diesen Teilen zurückgeblieben ist. Dann erkennt man, dass der ligamentöse Apparat des Gelenkes seinen bindegewebigen Charakter vollkommen gewahrt hat, dass dagegen schwere Erkrankungen an den Gelenkflächen der hier zusammentreffenden Knochen bestehen, in der Art, wie sie am Zahn des Epistropheus, an der articulat. sterno-clavicul. und an den Gelenkflächen der in den betreffenden Fällen alteriert gefundenen peripheren Körpergelenke zur Beobachtung gelangt sind. Nach völliger Zerstörung des deckenden Knorpelüberzuges verwachsen dann die ursprünglichen Artikulationsflächen miteinander, und es entwickelt sich eine reguläre Synostose zwischen bilden. Ich will nicht in Abrede stellen, dass nach dem Eintritt dieses Ereignisses vielleicht auch eine Ossifikation des Bandapparates an den genannten Gelenken erfolgt, aber das Wesentliche des Prozesses haben wir in diesem Vorgang nicht zu erblicken, er stellt erst etwas Sekundäres und Accidentelles, sich an den intraarticulären Prozess Anschliessendes dar. Die Knochenneubildung kann sich sogar auf die weitere Nachbarschaft dieser Gelenke erstrecken und zur Brückenbildung zwischen den zunächst angrenzenden Teilen des Rippenhalses und Wirbelkörpers führen, und so können ausgesprochene Raumbeschränkungen der unmittelbarsten Umgebung einzelner Zwischenwirbellöcher auftreten, wie sie durch die Photogramme meiner Fälle I und II, sowohl bei der Aussen- als Innenansicht des Präparates in sehr deutlicher Weise veranschaulicht werden.

Wenn wir uns nach dieser Analyse der anatomisch-pathologischen Befunde die Frage vorlegen, ob wir es bei dem in Rede stehenden, als chronische ankylosierende Wirbelsäulenversteifung bezeichneten Leiden mit einer bis dahin unbekannten Erkrankung, mit einer Affektion sui generis zu thun haben, oder ob sich dieselbe in die eine oder andere Kategorie der

uns geläufigen Gelenkaffektionen einreihen lässt, so kann meines Erachtens die Entscheidung nicht schwer werden und nur in dem Sinne ausfallen, dass es sich um die wohlcharakterisierte, als Arthritis chronica ankylopoëtica bezeichnete, Gelenkerkrankung handelt.

Schon Strümpell hatte, ohne dass zur Zeit der Mitteilung seines Falles (Zeitschr. f. Nervenheilkunde XI, pag. 338) anatomische Befunde überhaupt vorlagen, die Vermutung ausgesprochen, dass der Prozess seinen Sitz hauptsächlich in den Gelenken zu haben scheint. Seiner Ansicht nach berechtigte die nachweisbare Krepitation in den Hüftgelenken, die doch wohl wahrscheinlich in entsprechender Weise erkrankt wären, zu der Annahme einer „chronisch entzündlichen" Natur der in der Wirbelsäule bestehenden Veränderungen. Difformitäten fehlten seiner Auffassung nach, das meist Charakteristische sei eben die Ankylosierung der Gelenke. Strümpell hat mit dieser Auffassung durchaus das Richtige getroffen, und erst späterhin ist von verschiedenen Autoren durch Hineinbeziehung der deformierenden Wirbelentzündung ein Widerstreit der Meinungen hinsichtlich der Deutung der Erkrankung entstanden, indem dieselbe bald als selbständiges Leiden sui generis betrachtet, bald der deformierenden Spondylitis zugerechnet, bald endlich als in das Gebet der Arthritis ankylopoëtica gehörig angesehen wurde. Schlesinger, welcher Gelegenheit hatte, eine grosse Anzahl macerierter Sammlungspräparate des Wiener pathologisch-anatomischen Museums zu untersuchen, hat den Versuch unternommen, eine gewisse Ordnung in die den Fällen von chronischer Wirbelsäulenversteifung zu Grunde liegenden anatomischen Prozesse zu bringen. Das von ihm entworfene Schema lehnt sich indessen meines Erachtens nicht an die thatsächlichen Verhältnisse an, sondern stellt unter Berücksichtigung inkonstanter und zum Teil unwesentlicher Befunde Gruppen auf, aus denen über die Art der Erkrankung nichts geschlossen werden kann. Schlesinger hat bei seinen Untersuchungen auch nur macerierte Präparate zur Verfügung gehabt, und es liegt auf der Hand, dass aus der Betrachtung solcher über das Verhalten des Bandapparates überhaupt nichts hervorgeht. Trotzdem konstruiert Schlesinger in der Abteilung II seines Schemas eine Gruppe, bei welcher die Ankylosierung durch Ossifikation der Bandapparate bei Freibleiben der Bandscheiben herbeigeführt worden sein soll. Das bisher vorliegende anatomische Material berechtigt nach meinen eigenen Beobachtungen und den zu meiner Kenntnis gelangten Beschreibungen solcher Wirbelsäulen nicht zur Aufstellung einer derartigen Gruppe, und ich halte auch die sonstige, von Schlesinger gemachte Einteilung für eine durchaus gekünstelte.

Die bisher bekannt gewordenen anatomisch kontrollierten Fälle von chronischer Wirbelsäulenversteifung lassen sich meines Erachtens ungezwungen als in das Gebiet der Arthritis chronica ankylopoëtica einreihen. Diesen Standpunkt hat auch Sivén in seiner oben citierten Arbeit vertreten, der Gelegenheit hatte, frisches Material zu prüfen. Auch er ist der Meinung, dass es sich um eine entzündliche Gelenkaffektion handelt, welche schliesslich zu völliger Ossifikation der kleinen Gelenke der Wirbelsäule führt und dem von Ziegler als Arthritis chronica ankylopoëtica bezeichneten Krankheitsbilde entspricht. Er wendet sich insbesondere gegen Reuter, welcher nur macerierte Präparate unter den Händen hatte und zu der etwas sonderbaren Vorstellung gelangt war, dass man es mit einer einfachen Verknöcherung der Zwischenwirbelscheiben und Gelenkknorpel zu tun habe, die sich in derselben Weise wie bei Herstellung knorpelig vorgebildeter Knochen ausgestaltet haben sollte. Die Verknöcherung der Zwischenwirbelscheiben gehört nun aber, wie ich glaube nachgewiesen zu haben, gar nicht zum Bilde der in Rede stehenden Erkrankung, sie stellt etwas durchaus Inkonstantes, Unwesentliches und, wenn überhaupt vorhanden, nur auf ganz vereinzelte Wirbel Beschränktes, nur ausnahmsweise zu völliger Synostose benachbarter Wirbel Führendes dar, und für die Annahme, dass es sich an den übrigen Verbindungen zwischen den einzelnen Wirbeln um eine Überführung der Gelenkknorpel in Knochen handele, geben die vorliegenden Befunde nicht den geringsten Anhalt. Es spricht vielmehr, wo, wie an der Atlanto-Epistropheal-Verbindung oder an der Artikulation

zwischen zweitem und drittem Halswirbel die Ankylosierung häufig noch keine vollständige ist, alles dafür, dass ein destruierender, entzündlicher Prozess an den einander gegenüber liegenden Gelenkflächen vorliegt, wie er bei der Arthritis adhaesiva beobachtet wird, dass es erst zu einer partiellen oder totalen fibrösen, noch trennbaren, späterhin aber zu einer völlig knöchernen Vereinigung der knorpellos gewordenen Gelenkflächen kommt. Wucherungsvorgänge am Knorpel und Knochen fehlen entweder gänzlich oder treten so in den Hintergrund, dass ihnen eine massgebende Bedeutung bei der Beurteilung des ganzen Prozesses nicht zugesprochen werden kann. Erst nach der Ankylosierung kann es speziell in der Umgebung der costo-vertebralen und -transversalen Verbindungen zu stalaktitenartigen Auflagerungen im Bereich der Querfortsätze und in der Umgebung der seitlich an die Rippenköpfchen grenzenden Partien der Wirbelkörper kommen. Es spricht also alles dafür, das Primäre des Prozesses in einer, in den kleinen Wirbel- bezw. Wirbel-Rippengelenken etablierten, entzündlichen, zur Zerstörung des Knorpels mit konsekutiver Ankylosierung führenden Erkrankung zu suchen, welche die Form der Wirbelkörper übrigens vollkommen unbeeinflusst lässt, d. h. an sich durchaus nicht zu einer Deformierung der Wirbelkörper Anlass gibt. Dass in der zunächst nur durch Ankylosierung der kleinen Gelenke versteiften Wirbelsäule allerhand weitere Veränderungen eintreten, darf nicht wunder nehmen. Es können, worauf Bäumler mit Recht hingewiesen hat, durch die Erkrankung des einen Gelenkes sich Störungen in Nachbargelenken entwickeln, weil diese entweder übermässig beansprucht oder im Gegenteil nur ungenügend bewegt werden, es treten Änderungen in der Belastung der einzelnen Wirbel ein, und es machen sich, wie Anschütz sehr treffend hervorgehoben hat, die mechanischen Wirkungen der veränderten Statik geltend. Als solche bin ich vor allem die, namentlich ihrer Ausdehnung nach sehr wechselnde, Entwickelung der knöchernen Spangen zwischen den einzelnen Wirbelkörpern aufzufassen geneigt, welche, wie ich glaube, wegen der nach Eintritt der Ankylosierung sehr veränderten Belastungsverhältnisse als verstärkende Pfeiler da auftreten, wo die mechanischen Momente es erforderlich erscheinen lassen. Ob das für alle Fälle zutrifft und ob sich in dieser Beziehung eine gewisse Gesetzmässigkeit wird herausfinden lassen, muss durch weitere Untersuchungen festgestellt werden. Jedenfalls habe ich durch verschiedene meiner Präparate beweisen können, dass dieser Befund nicht zum anatomischen Bild der ankylosierenden Wirbelsäulenversteifung gehört und dass er sicher erst nach der erfolgten Ankylosierung der Gelenkverbindungen zwischen den Proc. articul. in die Erscheinung tritt. In ähnlicher Weise wird man vielleicht auch die namentlich an den Bögen oder Dornfortsätzen, übrigens ja nur bei einzelnen Fällen und auch dann nur auf gewisse Teile der Wirbelsäule beschränkt, auftretenden knöchernen Brücken aufzufassen haben, wenngleich für ihre Entstehung möglicherweise auch andere Momente in Anspruch genommen werden können. Es liegt auf der Hand, dass alle eine in ihrer Beweglichkeit so beeinträchtigte Wirbelsäule treffenden Stösse und Erschütterungen, welche eine sonst normale Wirbelsäule unbeeinflusst lassen, für jene einen mehr oder minder heftigen Reiz darstellen und dass dadurch in der Umgebung der erkrankten, mehr oder minder ankylosierten Gelenke Knochenneubildung angeregt werden kann, ohne dass die neu entstandenen Knochen dann immer als auf die veränderten mechanischen Verhältnisse zurückzuführende Stützsysteme aufgefasst zu werden brauchen.

Wir sind ja heut in der glücklichen Lage, uns durch wiederholt im Verlauf einer solchen Erkrankung vorgenommene Untersuchung mittels Röntgenstrahlen[1]) von dem jeweiligen Zustand der Wirbelsäule Kenntnis zu verschaffen und dann einen Stillstand oder ein Progressivwerden des Prozesses zu konstatieren. So veranschaulichen zwei in Zwischenräumen von zehn Monaten ausgeführte, auf den hier besprochenen Fall IV bezüglichen Röntgenuntersuchungen aufs deutlichste, wie das zweitemal [cf. Fig. E, T. VIII] die bei der ersten Unter-

[1]) Für die stets mit grösster Bereitwilligkeit auf meinen Wunsch vorgenommene Anfertigung der Röntgenplatten von den verschiedenen Wirbelsäulenpräparaten bin ich Herrn Dr. Kissling zu grösstem Dank verpflichtet.

suchung [cf. Fig. D, T. VIII] noch völlig intakten Wirbel-Rippengelenke in die Erkrankung einbezogen worden sind und geben sowohl über die zwischen Rippenköpfchen und Wirbeln erfolgte knöcherne Vereinigung, als auch über die in der Umgebung der costo-transversalen Ankylosen entstandenen stalaktitenartigen Osteophyten Aufschluss. Ein Vergleich dieser beiden Röntgenbilder mit dem von der macerierten Wirbelsäule genommenen Aktinogramm [cf. Fig. G und H, Taf. VIII] macht uns mit den weiteren Fortschritten bekannt, welche das Leiden nach der zweiten Röntgenuntersuchung bis zum Tode des Patienten gemacht hat. Der Verlauf in diesem Falle war also ein verhältnismässig akuter, nicht bloss in Bezug auf den relativ kurzen Zeitraum, welcher vom Beginn der Erkrankung bis zum Ableben des Patienten verstrichen ist, sondern auch hinsichtlich der In- und Extensität, welche der Prozess erreicht hat. Andere Male erstreckt sich die Erkrankung über viele Jahre, und es kann ein Dezennium und mehr vergehen, bis der tödliche Ausgang erfolgt. Es liegt auf der Hand, dass durch diese grössere Akutität oder Chronizität der sich an den Wirbeln und den mit ihnen artikulierenden Rippen entwickelnden anatomischen Veränderungen, namentlich auch der in die Erscheinung tretenden mehr oder minder mächtigen Spangenbildung zwischen den Wirbelkörpern und im Bereich der Querfortsätze die klinischen Erscheinungen in den einzelnen Fällen beeinflusst werden können.

Ich bin auf Grund meines eigenen Beobachtungsmaterials nicht in der Lage, gerade nach der klinischen Seite hin neue Gesichtspunkte vorzubringen und möchte in dieser Beziehung auf das in den zahlreichen Publikationen der letzten Jahre, insbesondere auch der monographischen Bearbeitung des Gegenstandes durch Pribram hierüber Gesagte verweisen.

Ganz kurz will ich dagegen noch auf das Verhalten der Muskulatur des Rückens bei der uns beschäftigenden Erkrankung eingehen, bezüglich deren ich nach eigenen mikroskopischen Untersuchungen fesstellen konnte, dass in ihr, abgesehen von jener schon makroskopisch kenntlichen einfachen Atrophie, verschiedene, übrigens nur herdweise auftretende Veränderungen Platz greifen. Es kommt ausser zu einer in den einzelnen Fällen wechselnd starken Lipomatose zu Hämorrhagien mit sekundärer Pigmentablagerung, zu, meist auf einzelne Primitivbündel beschränktem, Zerfall der contraktilen Substanz und zur Entstehung sogenannter Muskelzellenschläuche, hier und da zur Bildung kleiner, entzündlicher Infiltrate im intermuskulären Gewebe, andererseits zu mehr produktiven Vorgängen, welche sich, unabhängig von regressiven Veränderungen am Muskelparenchym, in der Vermehrung der Muskelkerne und der Entwickelung kleiner, bindegewebiger Schwielen zu erkennen geben. Über die Deutung dieser Befunde möchte ich mich zunächst eines bestimmten Urteils enthalten und nur das hervorheben, dass sie nicht etwa als Ausdruck jener Traumen anzusehen sind, wie ein solches das eine Mal (Fall I) die vorher intakte Wirbelsäule betroffen und überhaupt erst den Anstoss zur Entstehung der ankylosierenden Versteifung gegeben hat, während das andere Mal (Fall III) die bereits schwer erkrankte und versteifte Wirbelsäule gelegentlich des in Narkose vorgenommenen gewaltsamen Streckungsversuchs der ankylotischen Hüftgelenke stark geschädigt wurde. Beide Male war der Zeitraum, welcher seit der Einwirkung jener Traumen auf die Wirbelsäule verstrichen war, ein so grosser, dass es unmöglich erscheint, einen Kausalnexus zwischen ihnen und den in der Rückenmuskulatur nachgewiesenen Veränderungen zu konstruieren. Zudem liessen sich diese auch an solchen Teilen der Rückenmuskulatur nachweisen, welche weitab von der Stelle der Verletzungen gelegen waren, und endlich sind sie auch in dem Fall IV vorhanden gewesen, in welchem zwar auch vor Jahren ein Trauma eingewirkt hatte, ohne dass es indes dadurch zu irgend welchen Läsionen an den Wirbeln oder Rippen gekommen wäre. Unter diesen Umständen dürfte es nicht allzu gewagt erscheinen, wenn man die an den Rückenmuskeln konstatierten Krankheitsherde als Ausdruck der schweren Funktionsstörungen auffasst, der jene Muskeln nach der Ankylosierung der Gelenke, auf welche sie einwirken sollen, naturgemäss unterworfen gewesen sind.

Die hier in Betreff des Wesens der uns beschäftigenden Krankheit entwickelte Ansicht, welche in derselben eine auf die Wirbelsäule lokalisierte, diese meist neben anderen in gleicher

Weise mitergriffenen Gelenke betreffende, schwere, als Arthritis ankylopoëtica bekannte, Gelenkerkrankung erblickt, weicht von dem Standpunkt des Gros der Autoren, denen wir Mitteilungen über den vorliegenden Gegenstand verdanken, insofern ab, als diese gemeinhin das Leiden als Spondylitis deformans bezeichnen. So äussern sich zwei der letzten Bearbeiter des Themas, Magnus-Levy und W. Anschütz, von denen der letztere ganz direkt sagt, dass seiner Ansicht nach eine Abgrenzung der Krankheitsbilder gegen die Spondylitis deformans zur Zeit nicht möglich erscheint. Er hält es auch für wenig wahrscheinlich, dass es gelingen wird, anatomische Unterscheidungsmerkmale zwischen beiden zu finden, und es dünkt ihn daher das Beste, alle diese chronischen Versteifungen der Wirbelsäule unter dem altbewährten und gerechtfertigten Namen der Spondylitis deformans zusammenzufassen. Nur Sivén hat sich in seiner mehrfach citierten Arbeit auf Grund mikroskopischer Untersuchungen dahin ausgesprochen, dass in den hier in Rede stehenden Fällen ein Prozess vorliegt, der nicht von derselben Natur ist, wie bei der sogenannten Spondylitis deformans. Er identifiziert denselben, wie erwähnt, mit dem von Ziegler als Arthritis ankylopoëtica bezeichneten Leiden und verwirft die Anwendung des Begriffes der Spondylitis deformans auf denselben. Ich befinde mich also in dieser Beziehung in voller Übereinstimmung mit Sivén und halte es für durchaus geboten, diese beiden am anatomischen Präparat ohne besondere Mühe unterscheidbaren Krankheitsformen auch klinisch zu trennen.

Als das wichtigste, wie ich meinen sollte ausschlaggebende, bei der vergleichenden Betrachtung einer grossen Anzahl von Präparaten sofort in die Augen springende Kriterium ist die Deformierung der Wirbel bei den ins Gebiet der deformierenden Spondylitis gehörenden Fällen und die völlige Erhaltung der Form der Wirbel in den Fällen der anderen Gruppe anzusehen. Wenn man die bisherigen Befunde von klinisch beobachteten und anatomisch kontrollierten Fällen von chronischer ankylosierender Wirbelsäulenversteifung mit Rücksicht auf dieses Verhalten prüft, dann ergibt sich völlige Übereinstimmung, und auch in meinen vier p. m. untersuchten Fällen konnte ich sowohl am frischen als macerierten Präparat die Integrität der Formen der einzelnen Wirbel, auch wenn es sich um ausgiebige, knöcherne Überbrückung der Wirbelkörper handelte, unschwer feststellen. Derjenige Befund andererseits, welcher bei der Arthritis ankylopoëtica der Wirbelsäule durchaus konstant ist und als wesentlich hingestellt werden muss, ich meine die Ankylosierung der Gelenkverbindungen zwischen den Proc. articul., ist bei der Spondylitis deformans ganz inkonstant und nicht entfernt so häufig, wie etwa die Spangenbildung an den Wirbelkörpern bei der Arthritis ankylopoëtica der Wirbelsäule. Ja, er stellt nach meinen, sich auf eine grosse Zahl hierher gehöriger Fälle beziehenden Untersuchungen sogar die Ausnahme dar. Ich war in der glücklichen Lage, ausser den von mir selbst gewonnenen Präparaten, auch die an pathologischen Wirbelsäulen ausserordentlich reichhaltige Sammlung des Senckenbergschen Instituts[1]) in Frankfurt a. M. durchmustern zu dürfen und habe dabei noch einen grossen Teil der herrlichen Präparate verwerten können, welche Wenzel seinen Beschreibungen in dem von ihm (1824) herausgegebenen Atlas „Über die Erkrankungen des Rückgrats“ zu Grunde gelegt hat. An der Hand derselben und des in der Sammlung unseres Krankenhauses befindlichen Materials ist es mir möglich gewesen, mich davon zu überzeugen, dass zwischen der Arthritis ankylopoëtica der Wirbelsäule und der deformierenden Spondylitis prinzipielle Unterschiede so augenfälliger Art bestehen, dass sie auch für jeden anderen, welcher in die eine und andere Kategorie gehörige Präparate nebeneinander zu sehen Gelegenheit hat, ohne weiteres wahrnehmbar sind.

Ich verweise in dieser Beziehung zunächst auf ein der Sammlung des Operationshauses entstammendes Wirbelsäulenpräparat [Fig. b, Taf. IX]. Während die drei oberen und drei unteren auf dem Photogramm sichtbaren Wirbel der übrigens stark kyphotischen Wirbelsäule in ihrer

[1]) Meinem verehrten früheren Lehrer, Herrn C. Weigert, dem Direktor der Anatomie, bin ich für die Liberalität, mit welcher er mir das wertvolle Material zur Bearbeitung überlassen hat, zu grösstem Dank verpflichtet.

Form ziemlich gut erhalten sind, sind die Körper der dazwischen befindlichen Wirbel ausgesprochen deformiert und der vierte und fünfte, sowie sechste und siebente im ganzen Umfang knöchern miteinander verwachsen. Der achte Wirbel erscheint wieder verhältnismässig normal geformt, während der nachfolgende viel niedriger als sein Vorgänger, ausserdem namentlich am oberen Umfang marginale Knochenauswüchse erkennen lässt. Die Gelenkfortsätze sind fast durchgehends beweglich miteinander verbunden, nur die Proc. articul. zwischen fünftem und sechstem Wirbel ankylotisch vereinigt. Auch die Bögen dieser Wirbel sind knöchern miteinander verschmolzen. Nirgends ist es dagegen zwischen Rippen und Wirbeln zur Ankylosenbildung gekommen.

Einen sehr guten Einblick in die hier in Betracht kommenden Verhältnisse liefert ein jüngeres Präparat der Frankfurter Sammlung [Fig. a und c, Taf. IX]. Auch hier tritt die hochgradige Deformierung einzelner Wirbelkörper der gleichfalls stark kyphotischen Wirbelsäule sofort in die Erscheinung. Ganz besonders bemerkbar macht sich das an dem (von unten an gerechnet) vierten Wirbel [Fig. a], der ausserordentlich komprimiert und, abweichend von dem normalen Verhalten, niedriger erscheint als sein Vordermann. Auch der unmittelbar darüber gelegene Wirbel ist platter als normal und zeigt ebenso wie eine Anzahl anderer, den oberen Abschnitten des Präparats angehöriger Wirbel die für die Spondylitis deformans charakteristischen marginalen Exostosen, welche an verschiedenen Stellen zu klammerartiger Vereinigung benachbarter Wirbel geführt haben. Diese Vereinigung ist aber keine vollkommen starre, wie sich aus der Besichtigung des zweiten [Fig. c], der gleichen Wirbelsäule entstammenden Photogrammes ergibt. Hier sind die Wirbel mit Absicht auf einem geraden Stock übereinander gereiht, und man erkennt nun, dass die Mehrzahl der mit den geschilderten Exostosen versehenen Wirbel, trotz des an vielen Stellen bestehenden, klammerartigen Ineinandergreifens, untereinander beweglich und dass auch die Gelenkverbindungen zwischen den Proc. articularis frei von Ankylosierung geblieben sind. — Noch ein weiterer Befund drängt sich, wenn auch in bescheidener Form, dem Auge des Beschauers an den auf dem zweiten Photogramm [Fig. c] dargestellten Wirbeln auf; das ist das Auftreten einer kompakten Rindenschicht an der rechten Seite einzelner Wirbelkörper, besonders deutlich an dem (von unten gerechnet) sechsten, siebenten und achten Wirbel. Während die Vorder- und Seitenflächen der übrigen Wirbelkörper eher eine über das Mass des Gewöhnlichen hinausgehende Porosität erkennen lassen, zeichnen sich die rechten Seitenflächen der genannten Wirbelkörper durch die Anwesenheit einer glatten sklerotischen kompakten Wand aus, eine Erscheinung, die wir in anderen Fällen von Spondylitis deformans in weit höherem Masse antreffen.

Ich möchte zur Erläuterung dieser Verhältnisse auf eine Anzahl der Sammlung des Senckenbergschen pathologischen Instituts entstammenden Präparate [cf. Fig. d, Taf. IX] hinweisen, welche, fünf verschiedenen Wirbelsäulen entsprechend, in ausgezeichneter Weise die eben geschilderte sklerotische Verdichtung an der rechten Seite der Wirbelkörper veranschaulichen. Es ist dieser Befund ein so regelmässig wiederkehrender, man könnte fast sagen gesetzmässiger, dass er natürlich einem so ausgezeichneten Beobachter wie Wenzel nicht entgangen ist, und an einer Stelle des auf diese Präparate bezüglichen speziellen Kataloges der Frankfurter Sammlung findet sich die Bemerkung, ob diese eigentümliche Veränderung wohl mit dem Verlauf der Aorta auf der linken Seite in Zusammenhang gebracht werden könne. Es fehlen ja freilich, wie nicht verschwiegen werden darf, ähnliche Sklerosierungen der kortikalen Schicht der Wirbelkörper auch auf deren linker Seite nicht vollkommen, aber sie treten doch sowohl in Bezug auf Häufigkeit als Mächtigkeit durchaus zurück gegenüber dem Vorkommen dieser Rindenverdickungen auf der rechten Seite der Wirbelkörper. Soweit meine Beobachtungen reichen, sind die unteren Brust- und Lendenwirbel in dieser Hinsicht besonders bevorzugt, aber man trifft die gleichen Veränderungen, wenigstens auf einzelne Wirbel beschränkt, auch an den oberen Teilen der Brustwirbelsäule, ja sogar an den Halswirbeln. Dadurch, dass diese sklerotischen Knochenmassen nicht auf den einzelnen Wirbel beschränkt bleiben, sondern unter

Verschmelzung mit den von den Rändern der Wirbel ausgehenden marginalen Knochenauswüchsen auf die angrenzenden Wirbel übergreifen, entstehen lange, meist nicht über die Mittellinie hinausgreifende, zusammenhängende bandartige Knochenspangen, welche naturgemäss dann eine absolute Rigidität der betreffenden Wirbelsäulenabschnitte zur Folge haben. Ob auf diese Weise eine knöcherne Versteifung der gesamten Wirbelsäule herbeigeführt werden kann, vermag ich auf Grund einschlägiger Präparate nicht anzugeben, die theoretische Möglichkeit ist aber nicht in Abrede zu stellen. Solche Wirbelsäulen bieten, je nachdem man sie von der rechten oder linken Seite her betrachtet, ein so verschiedenes Exterieur, dass sie gar nicht von einem und demselben Individuum zu stammen scheinen. Die Richtigkeit dieses Ausspruches

Fig. 5.

Fig. 6.

wird aus einer Besichtigung des einmal von links, das andere Mal von rechts her photographierten Präparates I b 732 der Frankfurter Sammlung erhellen. Während die linke Seite der fünf hier vorliegenden Wirbel ein im ganzen normales Aussehen darbietet [cf. Fig. 6], erscheinen namentlich die drei oberen Wirbel, von der rechten Seite aus gesehen [cf. Fig. 5] ausgesprochen deformiert, niedriger als auf der linken Seite und lassen, abgesehen von der Rindensklerose, auch in der Umgebung der zur Artikulation mit den Rippenköpfchen bestimmten Gelenkflächen knöcherne Auswüchse erkennen. Die Gelenkverbindungen zwischen den proc. articular. sind völlig frei, und auch zwischen den Wirbelbögen und Dornfortsätzen bestehen keinerlei abnorme Verbindungen. Dieser Befund kehrt an allen solchen Wirbelsäulen — und ich habe deren etwa zwei Dutzend unter den Händen gehabt — mit schliesslich ermüdender Einförmigkeit wieder. Allen gemeinsam ist immer nur die Deformierung der Wirbelkörper, zu denen sich sekundär dann die meist auf die rechte Seite derselben beschränkten bandartigen Knochenbrücken hinzugesellen, während die eigentlichen Gelenkverbindungen zwischen den proc. articular. fast ausnahmslos freibleiben. Dasselbe gilt auch für die zwischen Rippen und Wirbeln bestehenden Gelenke. Sie sind fast stets an der Erkrankung unbeteiligt, und ich habe nur ein einziges Mal ein Präparat gefunden, dessen photographische Wiedergabe

[cf. Fig. 7] erkennen lässt, dass an vier Rippen der rechten und einer der linken Seite eine knöcherne Ankylose mit den entsprechenden Wirbelkörpern zu stande gekommen ist. In welcher Weise sich diese entwickelt hat, ist auf Grund einer einzigen solchen Beobachtung schwer zu entscheiden, und ich gehe deshalb auf einen Erklärungsversuch nicht ein.

Die mitgeteilten Befunde werden, denke ich, ausreichen, um die zwischen der Spondylitis deformans und der Arthritis ankylopoetica der Wirbelsäule bestehenden Unterschiede ohne weiteres erkennen zu lassen. Bei dieser als konstante, nie zu vermissende, die Erkrankung einleitende Veränderung eine Affektion der Gelenke zwischen den proc. articular. und absolute, auch nach mehr als einem Dezennium des Bestehens der Erkrankung erhaltene Integrität der Form der Wirbel; häufig neben der Ankylose zwischen den Gelenkfortsätzen auch eine über alle oder die meisten Rippenwirbelgelenke beider Seiten ausgebreitete Ankylosierung, bei jener namentlich an den unteren Brust- und den Lenden wirbeln ausgesprochene Deformierung der Wirbelkörper, welche durch suprakartilaginäre Exostosen und bandartige, in der überwiegenden Mehrzahl der Fälle auf die rechte Seite beschränkte, von einem auf den anderen Wirbel sich forterstreckende Knochenbrücken knöchern miteinander verschmolzen, nahezu immer normales Verhalten der eigentlichen Gelenkverbindungen zwischen den proc. articular., fast ausnahmslos Integrität der Gelenke zwischen Rippen und Wirbeln.

Fig. 7.

Wenn man sein Augenmerk auf die hier hervorgehobenen Kriterien richtet, dann wird es nicht schwer sein, sich im konkreten Falle Rechenschaft darüber zu geben, zu welchem der beiden in Betracht kommenden Prozesse derselbe gerechnet werden muss. Wir besitzen ja in dem jetzt hoch entwickelten Röntgenverfahren, das auch beim Lebenden scharfe Wirbelsäulenbilder zu liefern im stande ist, ein treffliches Mittel, um uns Kenntnis von dem Verhalten der Wirbel zu verschaffen und ich bin in der Lage, hier auf ein derartiges Bild [cf. Fig. F, Taf. VIII] zu verweisen, das den Zustand der unteren Brust- und eines Teiles der Lendenwirbelsäule in einem Falle von deformierender Spondylitis[1]) vor Augen führt. Man sieht hier als wesentlichen Befund die Veränderungen der Gestalt der Wirbelkörper, ohne dass es bisher zu einer Verdichtung der Rindenschicht gekommenist. Die (von oben gerechnet) zwischen dem dritten und vierten, sowie zwischen dem vierten und fünften Wirbel befindlichen Bandscheiben sind in ihrem Dickendurchmesser deutlich verringert, und es erscheinen deshalb die Zwischenräume zwischen den genannten Wirbeln viel schmäler als die Interstitien zwischen den unmittelbar darüber oder darunter gelegenen Wirbeln.

In Betreff der Entstehung der deformierenden Spondylitis teile ich vollkommen den seit Rokitansky namentlich von Bardeleben und Beneke vertretenen Standpunkt, dass es sich um eine primäre Erkrankung der Bandscheiben bei fortbestehender Inanspruchnahme der Wirbelsäule handelt. Insbesondere Beneke hat für diese Anschauung durch eingehende, mikroskopische Untersuchungen und durch seine, mittels des Röntgenverfahrens angestellten, Studien über die veränderte Wirbelarchitektur ein sehr überzeugendes Beweismaterial

[1]) Dasselbe ist mir von Herrn Kollegen Rumpel freundlichst zur Verfügung gestellt worden.

zusammengebracht (Zur Lehre von der Spondylitis deformans; Beiträge zur wissensch. Medizin; Festschrift zur 69. Naturforscherversammlung, Braunschweig 1897), wodurch die Pathogenese der deformierenden Spondylitis ausserordentlich klargestellt worden ist. Vor allem dürfte aus seinen Untersuchungen auch der Schluss zu ziehen sein, dass die bei einer so grossen Zahl von dem in Rede stehenden Leiden ergriffener Wirbelsäulen anzutreffende Sklerosierung der kortikalen Schichten an der rechten Seite der Wirbelkörper lediglich als der Ausdruck der „Anpassung der Wirbelform und -Struktur an die veränderten Belastungsmomente" (Beneke l. c. pag. 127) aufzufassen und nicht, wie Wenzel, freilich mit aller Reserve und rein hypothetisch, äusserte, mit dem Verlauf der Aorta auf der linken Seite in Verbindung zu bringen ist. Gegen diese Vorstellung spricht auch schon der Umstand, dass die fragliche Verdichtung an solchen Stellen der Wirbelsäule beobachtet wird, wo, wie im Cervikal- und Lumbalteil, der Verlauf der Aorta gar nicht in Frage kommt.

Wenn also, wie ich bewiesen zu haben hoffe, gewichtige pathologisch-anatomische Thatsachen dazu zwingen, die Spondylitis deformans von der Arthritis ankylopoëtica der Wirbelsäule unter allen Umständen zu trennen, so lassen sich weiterhin auch klinische Momente ins Feld führen, welche in gleichem Sinne zu verwerten sind. Dahin rechne ich vor allem die Unterschiede im Alter der betreffenden Patienten, welche, soweit es sich um die letztgenannte Krankheit handelt, meist jüngere, zwischen 20. und 50. Lebensjahr stehende Individuen befällt, während von der Spondylitis deformans gewöhnlich jenseits dieser Altersgrenze stehende Personen ergriffen werden. Dass nach beiden Richtungen hin Ausnahmen vorkommen, ist nicht in Abrede zu stellen, aber für die Mehrzahl der Fälle dürfte, wie eine genaue Kontrolle der in der Litteratur mitgeteilten Krankengeschichten lehrt, die von mir aufgestellte Behauptung zutreffen.

Auch der Verlauf beider Erkrankungen weist Unterschiede auf. Ich möchte allerdings hervorheben, dass unsere klinischen Kenntnisse über die deformierende Spondylitis sehr der Ergänzung bedürfen und weit weniger genau sind als die über die Arthritis ankylopoëtica der Wirbelsäule, hinsichtlich deren uns die letzten 10 Jahre seit den ersten Bekanntmachungen von Bechterew und Strümpell-Pierre Marie ganz wesentlich gefördert haben. Die mit Spondylitis deformans behafteten Patienten suchen, weil es sich um einen überaus chronischen, vielfach stillstehenden, von Zeit zu Zeit exacerbierenden, im allgemeinen nur auf gewisse Teile der Wirbelsäule lokalisierten, nur ausnahmsweise diese in ihrer ganzen Ausdehnung befallenden Prozess handelt, die Hilfe des Arztes viel zu selten und nur vorübergehend auf, und so erklärt es sich, dass fortlaufende, sich auf ein grösseres Krankenmaterial beziehende Beobachtungen gar nicht vorliegen.[1]) Es erklärt sich das besonders aus dem Umstand, dass diese Kranken meist wegen anderer, für sie viel quälenderer Leiden den Arzt, bezw. das Krankenhaus aufsuchen und über die mit der deformierenden Spondylitis in Zusammenhang stehenden Beschwerden keine Angaben machen. So kann es auch nicht wunder nehmen, dass das Gros der bei Sektionen gewonnenen Präparate von deformierender Spondylitis zufällige Befunde darstellt, selbst in solchen Fällen, wo man es mit schon beträchtlichen Deformierungen der betreffenden Abschnitte der Wirbelsäule zu thun hat. Es wäre sehr wünschenswert, wenn namentlich in Krankenhäusern bei älteren, jenseits des fünften Decenniums stehenden Personen systematische Röntgenuntersuchungen der Wirbelsäule vorgenommen werden würden, da es auf diese Weise leicht möglich sein wird, die ersten Anfänge der deformierenden Spondylitis zu entdecken und dann auch positive klinische Anhaltspunkte für die den Beginn und weiteren Verlauf gerade dieses Leidens begleitenden Erscheinungen zu gewinnen. Es liegt auf der Hand, dass wir durch derartige Feststellungen in die Lage versetzt werden, frühzeitig ein be-

[1]) Selbst in dem ausgezeichneten, noch jetzt in vieler Beziehung eine litterarische Fundgrube darstellenden „Lehrbuch der Rückenmarkskrankheiten" von Leyden (1874) ist das Kapitel über die deformierende Spondylitis ziemlich stiefmütterlich behandelt. Pribram hat dieses Leiden (l. c. p. 158) überhaupt nur im Zusammenhang mit der chronischen Wirbelsäulenversteifung berücksichtigt und eine gesonderte Besprechung desselben gar nicht geliefert.

stimmtes Urteil über die Prognose eines gerade vorliegenden Falles von Wirbelsäulenversteifung abzugeben, und es ist selbstverständlich, dass die durch Arthritis ankylopoëtica der Wirbelsäule hervorgerufenen Erkrankungen eine andere Begutachtung werden erfahren müssen, als die auf dem Boden der Spondylitis deformans enstandenen. Wenn man sich an das bisher vorliegende litterarische Material, zu welchem ich füglich auch die eigenen Beobachtungen rechnen darf, hält, so müssen die Fälle von Arthritis ankylopoëtica der Wirbelsäule, namentlich quoad funktionem, ungünstiger beurteilt werden, als die Fälle von Spondylitis deformans.

Ob es möglich sein wird, auch in therapeutischer Beziehung Unterschiede hinsichtlich einer Beeinflussung der beiden zur knöchernen Versteifung der Wirbelsäule führenden Prozesse herauszufinden, bedarf noch der weiteren Prüfung, indes glaube ich kaum Widerspruch hervorzurufen, wenn ich behaupte, dass die Chancen für eine Heilung sowohl der Spondylitis deformans als der Arthritis ankylopoëtica der Wirbelsäule nach unseren jetzigen Kenntnissen als sehr wenig aussichtsvoll zu bezeichnen sind.

Erklärung der Tafel-Abbildungen.

Fig. A. Röntgenbild des ersten Falles; Taf. VIII cf. Text p. 65/66 und Textfiguren 1 und 2.
Fig. B und C. Röntgenbild des zweiten Falles; Taf. VIII cf. Text p. 69/70 und Textfiguren 3 und 4.
Fig. D. Röntgenbild des unteren Teils der Brust- und der Lendenwirbelsäule des vierten Falles, zu Lebzeiten des Patienten aufgenommen; cf. Text p. 74.
Fig. E. Röntgenbild der Brustwirbelsäule des vierten Falles, 10 Monate später als das vorige, während der Erkrankung des Patienten aufgenommen; cf. Text p. 74.
Fig. G und H. Röntgenbild der macerierten Wirbelsäule des gleichen Falles; der auf d. Fig. H sichtbare Spalt entspricht einem sagittal durch diesen Teil der Wirbelsäule gelegten Sägeschnitt; cf. Text p. 74.
Fig. b. Wirbelsäule mit Spondylitis deformans; Taf. IX cf. Text p. 85/86.
Fig. a und c. Wirbelsäule mit deformierender Spondylitis, Frankfurter Präparat; Taf. IX cf. Text p. 86 Mitte.
Fig. d. Fünf Präparate von deformierender Spondylitis; Sammlung d. Senckenbergschen Instituts; Taf. IX cf. Text p. 86 unten.
Fig. F. Röntgenbild eines Falles von beginnender deformierender Spondylitis, an Lebenden aufgenommen; Taf. VIII cf. Text p. 68.

Elektrische Durchbohrungsversuche.

Von

Dr. B. Walter.

In den letzten Jahren war es hin und wieder vorgekommen, dass unseren hiesigen Hartgummifabriken mehr oder weniger dicke Rohre ihres Materiales, die als Isolation zwischen den primären und sekundären Spulen von Induktionsapparaten gedient hatten, als durchschlagen zurückgesandt worden waren, ohne daß man eigentlich recht wusste, ob die Schuld einem Fehler des Materiales oder einer unrichtigen Konstruktion jener Apparate zuzuschreiben sei. Auch erschien überhaupt schon die Möglichkeit einer solchen Durchbohrung ziemlich rätselhaft, zumal wenn man sich die Thatsache vergegenwärtigte, dass es ohne besondere Anstalten, von denen später die Rede sein wird, kaum möglich ist, eine auch nur ganz dünne Platte aus Glas oder Hartgummi auf elektrischem Wege zu durchbohren. Setzt man nämlich zu diesem Zwecke beiderseits auf die Mitte einer solchen Platte, also z. B. einer grösseren photographischen Platte, zwei metallische Elektroden von beliebiger Form und verbindet dieselben mit den Polen eines Induktors, so wird es kaum gelingen, die Platte zu durchschlagen, selbst wenn man über ein Instrument von 50 cm Schlagweite verfügt und die Platte nur $1^1/_2$—2 mm dick ist. Auch kann man dabei Platten von 40/50 cm Grösse anwenden und dann den

Strom des Induktors soweit verstärken, dass die Entladungen knallend um den Rand der Platte herumschlagen. Eine Durchbohrung derselben kommt deswegen in der Regel doch nicht zustande.

Wie war es also möglich, dass in einem Induktionsapparate manchmal zentimeterdicke Hartgummidicken durchbohrt werden, wo doch hier offenbar unter jedem Pole immer nur die halbe Funkenlänge des ganzen Apparates in Betracht kommt?

Für die Aufklärung dieses Widerspruches kam nun zunächst die schon vor nahezu 40 Jahren von v. Waltenhofen entdeckte Erscheinung in Betracht, wonach sich eine Glasplatte in der oben genannten Weise viel leichter durchbohren lässt, wenn man auf der einen Seite derselben etwas heisses Wachs, Stearin oder dergl. auftropft und dann nach dem Erkalten des Tropfens die Elektroden in seiner Nähe aufsetzt. In diesem Falle genügen nämlich schon Funken von weniger als 10 cm Länge, um eine Glasdicke von der der gewöhnlichen photographischen Platten mit Leichtigkeit zu durchschlagen, und kann man desshalb einen solchen Versuch auch schon sehr gut mit einer Plattengrösse 9/12 cm anstellen. Die Durchbohrungsstelle liegt dabei stets in der Randlinie des aufgetropften Materiales, eine Erscheinung, die ihr Entdecker durch die Annahme erklären wollte, dass die durch die Elektrizität in Bewegung gesetzten Luftteilchen an der genannten Randlinie eine mechanische Stauung erführen und dann durch ihren heftigen Anprall zur Durchbohrung des Glases Veranlassung gäben. Mit dieser Auffassung schien zunächst auch die weitere Beobachtung in Einklang zu stehen, dass man derartige Platten oder Rohre aus Glas, Hartgummi u. dergl. auf elektrischem Wege auch dann durchbohren kann, wenn man den einen Rand derselben in eine isolierende Flüssigkeit, z. B. Petroleum, eintaucht und nun die Elektroden ausserhalb und in der Nähe der Oberfläche der letzteren aufsetzt. Auch in diesem Falle liegt die Durchbohrungsstelle stets in der Schnittlinie der beiden Oberflächen von Platte und Flüssigkeit, und die letztere wird auch sogar bei dem Versuche selbst sehr stark auseinander gepeitscht, so das also auch hier das Anprallen der durch die Elektrizität in Bewegung gesetzten Luftteilchen gegen die Flüssigkeitsoberfläche die naheliegendste Ursache zu sein schien.

Andererseits schien mir nun aber doch schon von vornherein gegen diese Theorie die Erwägung zu sprechen, dass ein solcher Anprall — und zwar in noch viel heftigerer Weise — auch auf die unmittelbar zwischen den Elektroden liegenden Teile der Platte stattfindet, so dass also hier erst recht eine Durchbohrung zu erwarten sei. Die Unrichtigkeit der v. Waltenhofenschen Auffassung ergab sich denn auch bald nach dem Beginn meiner Tropfenversuche aus der Thatsache, dass die Durchschlagsstellen am Rande dieser Tropfen durchaus nicht immer auf derjenigen Seite dieses Randes lagen, welche der in der Nähe aufgesetzten Elektrode zugekehrt gewesen war, sondern sehr häufig auch auf der abgewandten Seite; und von einer Stauung konnte demnach nicht mehr die Rede sein. Andererseits führte die Beobachtung, dass die Durchbohrung mit Vorliebe an etwaigen einspringenden Ecken jener Randlinie stattfand, alsbald zu der richtigen Erklärung, indem sie zunächst die Veranlassung dazu wurde, mit einem Messer einen Schnitt quer durch den Tropfen zu machen. Es zeigte sich nämlich dann, dass dieser Schnitt fast die ganze Entladung der betreffenden Elektrode in sich hineinzog und infolgedessen wie die Kapillare einer Geisslerschen Röhre in intensivem Lichte erglänzte. Natürlich muss man zur Anstellung dieses Versuches erheblich dickere Platten nehmen, da dieselben sonst in dieser Schnittlinie sofort durchbohrt werden; und ferner stellt man auch, um das Leuchten derselben so intensiv wie möglich zu machen, die eine Elektrode am besten dem einen die andere dem anderen Ende derselben gegenüber — und zwar beide natürlich auf verschiedenen Seiten der Platte. Die Schnittlinie selbst kann dabei beliebig krumm oder auch sogar im Zickzack verlaufen.

In ähnlichem, aber schwächerem Masse sieht man übrigens bei diesen Versuchen auch die in der Nähe der Elektroden liegenden Teile der Randlinie dieser Tropfen — und zwar stets mit allen etwaigen Krümmungen — aufleuchten, so dass demnach die v. Walten-

hófensche Randwirkung offenbar so zu verstehen ist, dass die Elektrizität in einer solchen Randlinie eine besser leitende Bahn vorfindet, so dass diese Linie deswegen auch von ihr vor allen übrigen Teilen der Plattenoberfläche bevorzugt wird und dafür aber andererseits auch der Durchschlagsgefahr wesentlich mehr ausgesetzt ist als sie.

Mit anderen Worten lässt sich dies auch so ausdrücken, dass die Randlinie eines solchen Tropfens — und noch mehr natürlich eine in demselben angebrachte Schnittlinie — eine Konzentration der Elektrizität auf sich selbst bewirkt, eine Auffassung, die dann zu den Gedanken führte, jene Konzentration dadurch noch weiter zu vermehren, dass man jene Schnittlinie verkürzte. Ich liess dieselbe daher gleich bis auf einen Punkt zusammenschrumpfen, d. h. es wurde statt eines Schnittes jetzt ein feiner Stich in dem Tropfen angebracht. Die Wirkung war überraschend. Eine 50/50 cm grosse Hartgummiplatte von 4,0 mm Dicke z. B., die bei freier Oberfläche selbst nicht mit den stärksten Entladungen eines 60 cm Induktors durchschlagen werden konnte — die Entladungen schlugen dann in der oben beschriebenen Weise um die Ränder der Platte herum — und zu deren Durchbohrung mit Hilfe eines einfachen Stearintropfens (ohne Stich) je nach der Beschaffenheit der Randlinie des letzteren immer noch eine Schlagweite von 20—30 cm nötig war — diese Platte wurde bei Verwendung eines Tropfens mit Nadelstich regelmässig mit 10 cm Funkenlänge durchbohrt — und zwar stets in wenigen Sekunden. Auch braucht die Elektrode der Tropfenseite bei diesen Durchschlagsversuchen durchaus nicht etwa eine Spitze zu sein und in die Stichöffnung des Tropfens hineingeführt zu werden, sondern man kann dabei ganz beliebige Elektrodenformen anwenden und dieselben auch einige mm weit von der Stichöffnung entfernt aufstellen. Endlich aber kann man hierbei auch diese oder die gegenüberliegende Elektrode sogar an Erde legen, muss aber in diesem Falle natürlich den Primärstrom des Induktors soweit verstärken, dass die Spannung zwischen den beiden sekundären Polen desselben wieder einer Funkenlänge von der betreffenden Grösse — im obigen Beispiele also 10 cm — entspricht. Man erreicht dies in sehr einfacher Weise dadurch, dass man, wie in Fig. 1 dargestellt, die Pole *A*, *B* des Induktors zunächst mit einer „Messfunkenstrecke“ *C*, *D* und dann erst mit den „Versuchselektroden“ E und F verbindet, die dem Tropfen T gegenüber zu beiden Seiten der Platte *PP* angebracht sind. Man stellt dann vor dem Beginn des Durchschlagsversuches zunächst *CD* auf die gewünschte Entfernung ein und verstärkt nun den Strom des Induktors so lange, bis in der Messfunkenstrecke hin und wieder ein Funke überspringt: derselbe liefert dann den Beweis, dass die maximale Spannung des Induktors die gewünschte Grösse hat, und zugleich bildet auch diese Funkenstrecke *CD* ein Sicherheitsventil dafür, dass diese Spannung die gewünschte Grösse nicht überschreitet.

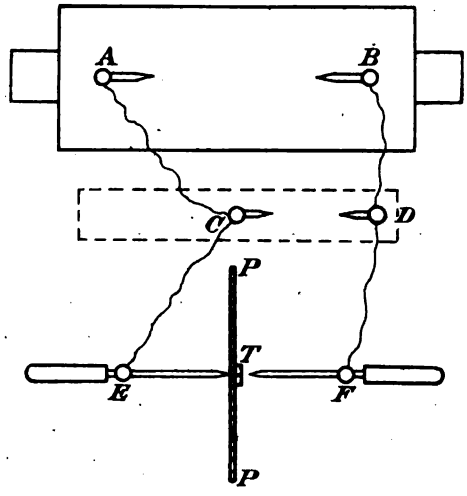

Die oben genannte Hartgummiplatte von 4 mm Dicke bildete nun aber nicht etwa die oberste Dickengrenze, welche sich auf diesem Wege noch durchbohren liess, vielmehr gelang es bei Anwendung grösserer Funkenlängen, z. B. auch noch Glasplatten von 17 und Hartgummiplatten von 16 mm Dicke zu durchschlagen — und zwar waren hierzu im ersteren Falle etwa 25 und im letzteren etwa 40 cm äquivalenter Schlagweite in Luft nötig.

Statt nun aber ferner auf einer Hartgummiplatte einen Wachstropfen mit Nadelstich anzubringen, kann man die Stichöffnung — mit Hilfe eines kräftigen Pfriems — auch direkt

in den Hartgummi selbst hineinbohren; ja die Durchschlagswirkung der Elektrizität ist dann gegen früher sogar noch wieder um ein beträchtliches verstärkt. Denn während im ersteren Falle, d. h. also bei Anwendung eines Tropfens mit Stich, zur Durchbohrung einer 1 cm dicken Platte eines bestimmten Hartgummimaterials rund 25 cm Funkenlänge nötig waren, genügte bei Anbringung der Stichöffnung im Hartgummi selbst zu demselben Zwecke schon eine Schlagweite von 17 cm.

Aus alledem ersehen wir also, dass es für die Sicherheit der Hartgummirohre unserer Induktionsapparate von ganz wesentlicher Bedeutung ist, dass beide Oberflächen derselben möglichst frei von Rissen oder gar Stichen sind; und zwar gilt dies nicht nur für diejenigen Flächen, welche der sekundären Spule zugekehrt sind, sondern auch für die entgegengesetzten; denn ich habe schon oben erwähnt, dass die Stichwirkung der Elektrizität auch dann stattfindet, wenn die dem Stiche gegenüberliegende Elektrode an Erde gelegt ist. Thatsächlich hat mir denn auch bereits ein Induktor vorgelegen, bei welchem wegen schlechter Isolation der primären Spule Funkenbildung in der letzteren stattgefunden hatte, wodurch dann das umgebende Hartgummirohr zunächst von innen her angebrannt war, bis schliesslich die hier in Rede stehende Stichwirkung der hochgespannten Elektrizität der Sekundärspule hinzugekommen war und das Rohr durchschlagen hatte.

Derartige Fehler sind nun allerdings nicht so schwer zu vermeiden; ganz erheblich viel mehr Schwierigkeiten dagegen macht es, auch in der auf dem äusseren Hartgummirohr aufgetragenen, wachsartigen Masse, welche zur Isolation der sekundären Spule in sich selbst dient, jegliche Risse auszuschliessen; und es erscheint daher als das Sicherste, die Hartgummirohre unseres Apparates ein für allemal so dick zu nehmen, dass sie auch selbst bei Vorhandensein eines Risses in dieser Schicht nicht durchschlagen werden können. Thatsächlich entsprechen denn auch die Hartgummidicken, welche man auf Grund langjähriger Erfahrungen beim Induktorenbau als notwendig erkannt hat, diesen Anforderungen.

Auch der bekannte Kunstgriff, dass man in diesem Falle statt eines einzigen dicken Hartgummirohres deren zwei von halber Dicke anwendet, hat seine volle Berechtigung, wie man z. B. dadurch beweist, dass man zwei dünne Glasplatten, auf deren einer man einen Wachstropfen mit Nadelstich angebracht hat, aufeinander legt. Man wird dann finden, dass zwar auch hier zur Herbeiführung einer Durchbohrung ungefähr dieselbe Funkenlänge genügt, welche unter denselben Umständen auch eine einzige Platte durchschlagen würde, die so dick ist wie die beiden genannten zusammengenommen, aber die Durchbohrung betrifft im ersteren Falle zunächst immer nur diejenige der beiden Platten, welche mit dem Tropfen versehen ist, während sich dann auf der anderen die Entladungen in der bekannten Weise ausbreiten und also zu einem Durchschlag derselben — zunächst jedenfalls — nicht führen. In ähnlicher Weise wird auch bei einem Induktionsapparat in den meisten Fällen zuerst immer nur das der sekundären Spule zunächst liegende Hartgummirohr durchschlagen; man darf aber, wenn dieses eingetreten ist, nicht etwa glauben, dass dann auch das andere Rohr noch zur Isolation ausreichend wäre, weil ja die durch die Durchbohrungsstelle hindurchtretenden Entladungen sich ähnlich wie bei dem obigen Glasplattenversuch auf diesem zweiten Rohr nach allen Seiten hin ausbreiten könnten. Dies letztere findet allerdings zunächst thatsächlich statt, bei längerer Dauer eines solchen Zustandes jedoch wird das innere Rohr an der betreffenden Stelle von den daselbst auftretenden Entladungen sehr bald angefressen, worauf dann eben auch für dieses die Stichwirkung der Elektrizität zur Geltung kommt. Sobald man daher Grund zu der Vermutung hat, dass das äussere der beiden Hartgummirohre des Induktors durchschlagen ist, soll man das Instrument sofort zur Reparatur senden, da man sonst statt des einen Rohres bald deren zwei zerstören würde. Auch die Übereinanderlagerung sehr viel dünner Hartgummischichten, wie man sie z. B. durch Aufrollung einer grösseren Platte dieser Art leicht erhält und auch thatsächlich bereits im Induktorenbau verwandt hat, bietet deswegen auf die Dauer keinen grösseren Schutz als die Anwendung einer einzigen Schicht von entsprechender Dicke, wenn

sie auch bei Vorhandensein der Stichwirkung zunächst nur die Durchbohrung der äussersten Lage zulässt. Ganz ähnliches gilt ferner auch für das Mikanit, ein aus zusammengeklebten Glimmerstücken bestehendes Fabrikat, das thatsächlich in Amerika bereits an Stelle des Hartgummis zu dem hier in Rede stehenden Zwecke benutzt werden soll, und das auch seiner blättrigen Struktur wegen gegen die unmittelbare Stichwirkung der Elektrizität gefeit ist. In demselben findet aber deswegen doch stets eine allmählich immer weiter eindringende „fressende" Wirkung der hochgespannten Elektrizität statt, die, wenn auch meist erst nach sehr langer Zeit, so doch schliesslich mit unfehlbarer Sicherheit zur Durchbohrung führt, während z. B. eine homogene Hartgummiplatte, so lange nur ihre Oberfläche unversehrt bleibt, auch stets dieselbe Durchschlagsfestigkeit behält. Schliesslich kommt noch hinzu, dass es vor kurzem unseren beiden hiesigen Hartgummifabriken — derjenigen von Dr. Heinrich Traun & Söhne und der New York Hamburger Gummiwaren Compagnie — durch Anwendung einer von mir ausgebildeten und kürzlich in der Elektrotechnischen Zeitschrift beschriebenen Methode zur Bestimmung der Durchschlagsfestigkeit gelungen ist, ein Hartgummimaterial anzufertigen, dessen Durchschlagsfestigkeit mehr als die doppelte der bis dahin gebräuchlichen Sorten dieses Materiales besitzt. Auch ist es durch Ausbildung eines besonderen Herstellungsverfahrens jener Rohre ausgeschlossen, dass das Material in Zukunft in seinem Innern irgend welche Luftblasen besitzt, die bei der Bearbeitung zu Tage treten und dann zu jener Stichwirkung der Elektrizität führen könnten, wie sie oben beschrieben worden ist.

Schliesslich möchte ich noch erwähnen, dass auch bei den Röntgenröhren die oben beschriebene Stichwirkung der hochgespannten Elektrizität in unliebsamer Weise zu Tage treten und zur Durchbohrung der Glaswand derselben führen kann — und zwar liegt in diesem Falle die gefährlichste Stelle in der Regel an dem äussersten Ende jenes Ansatzes, durch welchen die Röhre mit der Luftpumpe in Verbindung gestanden hat, da dieser ja in seinem Inneren zumeist in eine sehr feine Spitze ausläuft. Der Glasbläser sollte daher beim Abschmelzen der Röhre von der Pumpe darauf achten, dass er der inneren Oberfläche des genannten Ansatzes an seinem Ende eine möglichst glatte und abgerundete Form giebt.

Hamburg, physikal. Staatslaboratorium, im Oktober 1903.

Ein Beitrag zur Kenntnis der Brachydactylie.

Von

Dr. H. Wagner in Breslau.

(Hierzu Tafel X, Fig. 2).

Durch das Referat in No. 39 des Centralblattes für Chirurgie 1903 wurde ich auf die Arbeit Sternbergs: „Zur Kenntnis der Brachydactylie" aufmerksam gemacht, die mir leider bis dahin entgangen war. St. veröffentlicht in der „Wiener klinischen Wochenschrift 1902, No. 41" einen Fall von isolierter beiderseitiger Verkürzung der III Metacarpalien, er hält seinen Fall für ein Unikum; in der Litteratur ist thatsächlich ein gleicher Fall nicht beschrieben, dies konnte ich 1901, als ich einen ganz ähnlichen Fall, wie den Sternbergs beobachtete, feststellen. Ich verzichtete damals auf die Publikation meines Falles aus folgendem Grunde: Die bisherigen Theorien der Entstehung derartiger Deformitäten, von denen die Kümmel'sche am meisten Anklang gefunden hat, waren ungezwungen, meiner Ansicht nach auf meinen Fall nicht anwendbar, wiederum war ich nicht in der Lage, aus diesem Fall allein neue Gesichtspunkte für die Entstehung derartiger Deformitäten aufzustellen. Trotz eifrigen Suchens nach ähnlichen Fällen an dem ausserordentlich reichhaltigen Material, welches mir in

den letzten Jahren an der Landes-Versicherungsanstalt Schlesien zur Verfügung stand, konnte ich eine weitere Beobachtung in ähnlichem Sinne nicht mehr machen.

St. macht nun am Schluss seiner Veröffentlichung einen vorsichtigen Erklärungsversuch für die Entstehung der Deformitäten und zieht ein Trauma, welches sich angeblich im dritten Lebensjahre bei seiner Patientin ereignet haben soll, in das Bereich der Entstehungsmöglichkeiten. Diese Annahme erscheint mir unwahrscheinlich und daher möchte ich meine Beobachtung jetzt veröffentlichen, um zu verhindern, dass die Erklärungsversuche dieser Deformitäten auf eine falsche Bahn geraten.

Es handelt sich in meinem Fall um ein 149 cm grosses, 52 kg schweres und 24 Jahr altes Mädchen, das wegen eines hier nicht in Betracht kommenden Leidens zu einer einmaligen Untersuchung hierher gesandt war. Auf Befragen giebt sie an, dass die Veränderung an ihren Händen, wie ihr von ihrer Mutter immer gesagt worden wäre, von Geburt aus beständen. Die Verkürzung der beiden Mittelfinger hätten sie bisher nicht gehindert. Sie könne sich nicht besinnen, dass einer ihrer Verwandten eine Missbildung am Körper hätte, Vater, Mutter und Geschwister seien wohlgebaut, hätten keinerlei Bildungsfehler. Ein Unfall wird bestimmt in Abrede gestellt.

Der Körper ist bis auf die Hände absolut normal gebaut. An beiden Händen findet sich eine ganz symmetrische Verkürzung beider Mittelfinger um ca. 1,5 cm und eine Verkürzung des fünften Fingers rechts um zirka die gleiche Länge. Von der Volarseite der Hand aus betrachtet, sieht es aus, als wenn die Verkürzung auf einer Schädigung der Phalangen beruhe, die Interdigitalfalten zwischen dem zweiten und dritten, dritten und vierten, vierten und fünften Finger liegen scheinbar, wie bei einer normalen Hand, während die beiden Mittelfinger nur bis an die Fingerbeeren der Zeigefinger, der kleine rechte Finger nur bis zur Hälfte der zweiten Phalanx des vierten Fingers reicht. Entsprechend der Verschiebung der Fingerkuppen sind auch die Hautfalten und Gelenksbeugefalten zurückgeschoben.

Bei der Betrachtung der Streckseiten lassen sich bei gestreckter Hand schon weitere Veränderungen konstatieren. Die dritten Fingerenden reichen nur bis in die Höhe des Nagelfalzes des zweiten Fingers, der rechte fünfte Finger erreicht auch hier nur die Mitte der zweiten Phalanx des 4. Fingers, dagegen sieht man bei exquisiter Streckung, dass die Grube der Mittelhand, welche der Lage der Metacarpophalangealgelenken entsprechen, am dritten Finger beiderseits und am rechten fünften Finger proximalwärts verschoben sind, d. h. man nimmt wahr, dass die in Frage kommenden Finger den anderen entsprechend lang gebaut sind, dass die zugehörigen Mittelhandknochen aber verkürzt sein müssen.

Die Verhältnisse werden noch klarer, wenn man die Patientin eine Faust bilden lässt, dann springen rechts das dritte und fünfte und links das dritte Metacarpalköpfchen aus der Linie der übrigen Köpfchen zurück und geben der Hand eine unschöne Form, die bei der Streckstellung nicht so auffällig vorhanden war. Die Interdigitalfalten sind auch von der Streckseite in normaler Lage vorhanden.

Die Funktion der Hände erleidet durch die Deformität keinerlei Beeinträchtigung, die Patientin behauptet ebenso geschickt mit ihren Händen arbeiten zu können, als ihre Altersgenossen. — Die Sensibilität ist ungestört, die Haut ist an den durch die Missbildung betroffenen Stellen völlig normal.

Die Röntgenphotographie (cf. Tafel X, Fig. 2) wurde so aufgenommen, dass die Röhre 75 cm über der Platte eingestellt wurde, um möglichst Verzeichnungen zu vermeiden, ein späterer Vergleich zeigte auch, dass die natürlichen Grössenverhältnisse gewahrt waren.

Die Photographie bestätigt nun die Annahme, dass die Brachydactylie an beiden Mittelfingern und an dem kleinen Finger rechts durch die Veränderung der Metacarpalknochen bedingt ist. Die betreffenden Metacarpalknochen sind kürzer, der Form nach sind sie plumper, breiter, als die anderen Mittelhandknochen, besonders plump sehen die Köpfchen aus, sie haben eine mehr eckige Form, sind an der Kuppe abgeplattet und nicht so rund, wie die anderen

Köpfchen. Die deformierten Knochen machen den Eindruck, als wenn ihr Längenwachstum behindert, und dafür eine Entwicklung in die Breite stattgefunden hätte.

Ich kann in meinem Fall keine Differenz in der Intensität der Knochenschatten, wie Sternberg, feststellen, alle Knochen zeigen gleich tiefe Schatten, nirgends eine Aufhellung. Wodurch letztere im Sternbergschen Fall entstanden ist, ist mir nicht erklärlich. Besonders hervorheben will ich noch an dieser Stelle, dass der vierte rechte Finger sowohl äusserlich betrachtet, als auch in der Röntgenphotographie, absolut normale Verhältnisse aufweist. Es ist dies für die weiteren Auseinandersetzungen wichtig.

Zur leichteren Übersicht über die Knochenverhältnisse füge ich folgende Skizze bei, dieselbe ist vermittels Durchpausen der verkleinerten Röntgenphotographie gewonnen.

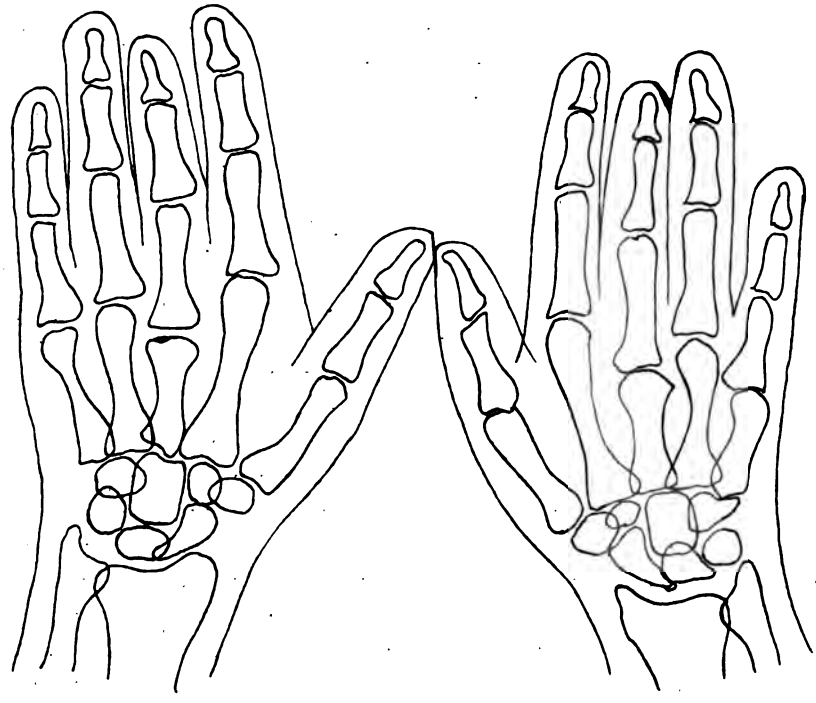

Über die Grössenverhältnisse der Knochen untereinander gibt folgende Tabelle Aufschluss.

Finger	I	II	III	IV	V
	Rechte Hand				
Metacarpen . .	44	61	38	48,5	34,5
Phalanx 1 . .	29,5	37	40	39,0	32
Phalanx 2 . .	—	24	29	28	19
Phalanx 3 . .	21	17	16	18	17
Strahl	94,5	139	123	133,5	102,5

Finger	I	II	III	IV	V
	Linke Hand				
Metacarpen . .	44	61	38	48	48
Phalanx 1 . .	29	37,5	40	39	32
Phalanx 2 . .	—	24	29	28	19
Phalanx 3 . .	21	17	17	18	17
Strahl	94	139,5	123	133	116

Betrachten wir nun die Deformität der Hände meines Falles, so gibt sich eine ziemliche Übereinstimmung mit dem Sternbergschen Fall, nur dass meine Patientin ausser den Veränderungen an den Mittelfingern, noch eine gleichartige an dem rechten fünften Finger aufweist.

Diese Kombination der Brachydactylie des dritten und fünften Fingers rechts, bei Intaktsein des vierten Fingers bringt meines Erachtens gegen die bisherigen Anschauungen des Entstehungsmodus Bedenken.

Um zunächst mit dem von St. angeführtem Erklärungsversuch zu beginnen, so muss ich sagen, dass mir die Heranziehung des Trauma für diesen Fall doch etwas gezwungen erscheint.

Das dritte Metacarpophalangealgelenk prominiert bei der Faustbildung; um eine isolierte Verletzung bei der dritten Metacarpalien zu bedingen, muss also das Kind mit ganz symmetrischer Fauststellung auf den Boden gefallen sein. Der Fall dürfte ferner auch nicht zu heftig gewesen sein, da sonst bei der so weichen Kinderhand ein Eindrücken resp. Seitwärtsausweichen des dritten Metacarpals stattgefunden hätte und auch die übrigen Mittelhandknochen von dem Trauma betroffen worden wären.

Sicher ist wohl anzunehmen, dass gleiche Kräfte in dem Fall Sternberg's und dem meinigen bei der Bildung der Deformität gewirkt haben. Ich will zugeben, dass die Angabe meiner Patientin, sie habe keinen diesbezüglichen Unfall erlitten. nicht absolut beweist, dass sie vielleicht nicht doch eine Verletzung der Hände sich zugezogen habe.

Der anatomische Befund an dem Knochenskelett der Hand spricht aber gegen eine supponierte Verletzungsdeformität, ich wenigstens kann mir keinen Mechanismus eines Unfalles vorstellen, der die beiden dritten und den fünften Mittelhandknochen rechts so isoliert verletzt, dass der an der rechten Hand zwischen den beiden angeblich verletzten Fingern liegende vierte Finger freibleibt.

Somit kann ich nach meinem Befund dem Schlusssatz der Sternberg'schen Arbeit, dass es sich bei diesen und ähnlichen Fällen nicht um eine kongenitale, sondern um eine vielleicht embryonal veranlagte, aber erst im Kindesalter, möglicherweise nach einem Trauma zur Ausbildung gelangte Deformität handelt, nicht zustimmen.

Die Betrachtung der Deformitäten, sowohl in dem Sternberg'schen, als auch in meinem Fall, muss sicher die Ansicht erwecken, dass bei der Bildung der Deformität eine Kraft in der Längsrichtung von dem Ende her gewirkt hat.

Leider hat Sternberg nur Skizzen seiner Röntgenbilder gegeben, wenn diese völlig dem Original entsprechen, so scheint nur das Köpfchen von dieser Kraft betroffen worden zu sein, in meinem Fall ist das ganze dritte Metacarpale verändert, es ist dicker und plumper, als die anderen Metacarpalknochen, man hat bei der Betrachtung ganz den Eindruck, dass es sich bei dem Wachsen der Knochen tatsächlich um eine gleichmässige Behinderung des Längenwachstums des Knochens durch Raumbeschränkung im Sinne Kümmel's handelte.

In dem zweiten Fall — Verkürzung des fünften Mittelhandknochens — den Sternberg anhangsweise schildert, zeigt der betroffene Knochen genau die Veränderung, wie die von mir dargestellten Mittelhandknochen., er ist kürzer, breiter, plumper, als die andern Metacarpalknochen. Nach der Form der Knochen allein zu urteilen, müsste man der Ansicht Kümmels beitreten, dass exogene Kräfte bei der Entstehung dieser Missbildung gewirkt haben.

Gegen diese Ansicht erhebt Sternberg Bedenken und kann ich ihm nur beipflichten.

Die Symmetrie derartiger Veränderuugen wird immer wieder gewisse Zweifel aufkommen lassen. Wenn Kümmel sagt „die symmetrische Erkrankung an beiden Händen könne sehr wohl die Folge einfacher, mechanischer Störung sein", „die Punkte der einen Körperhälfte seien genau so sehr exponiert, wie die der andern, und wird eine Seite von einem gleichmässig auf die ganze Anlage wirkenden Druck betroffen, so hat die andere zur selben Zeit in den meisten Fällen dieselben Chancen dafür", so mag er für die groben Extremitätendeformitäten vielleicht recht haben. Schwer lässt sich aber diese seine Theorie auf die Entstehung dieser geringen ganz lokalisierten Missbildungen anwenden.

St. sagt mit Recht: „es fällt ziemlich schwer, sich vorzustellen, dass der intrauterine Druck, sei es nun durch ein Missverhältnis zwischen der Menge des Fruchtwassers und der Spannung des Amnion mit innigerem Anliegen des letzteren an den Embryo, oder durch gewisse Formverhältnisse des Uterus oder endlich durch eine sonstige supponierte „externe" Ursache, seine Wirkungen in so exquisit elektiver Weise nur auf je einen relativ geschützter gelegenen Knochen, ausgeübt hat."

In noch höherem Grade spricht mein Fall gegen die exogene Theorie; es ist wieder das Verhalten des vierten rechten Fingers. Auch hier spricht meiner Auffassung nach das Intaktsein des zwischen den beiden veränderten dritten und fünften liegenden intakten vierten Fingers gegen die Annahme einer lokalen, von aussen wirkenden Schädigung als Ursache für die Deformität.

Meine Beobachtung ist also nicht imstande, eine der jetzigen Ansichten über die Entstehung der Formen von Brachydactylie zu stützen, welche auf Veränderung der Metacarpalknochen beruht, im Gegenteil, wir werden sowohl durch Sternberg's, wie meinen Befund aufgefordert nach weiteren Ursachen für diese Art Missbildung zu suchen. Derartige Deformitäten sind, wie alle Forscher auf diesem Gebiete zugeben, selten, und es wird daher kaum möglich sein, dass ein Forscher durch sein eigenes Beobachtungsmaterial allein imstande ist, neue Theorien über den Entstehungsmodus festzustellen; die Veröffentlichung jedes einschlägigen Falles ist daher erwünscht.

Breslau, den 5. Oktober 1903.

Betrug durch röntgenographische Untersuchung festgestellt.

Von

Dr. **Peter Bade** in Hannover.

(Hierzu Tafel X, Fig. 1.)

Am 27. März 02. erlitt der Werkführer X. aus Hannover einen Unfall. Sein linkes Knie wurde durch das Umfallen von Kieferbohlen gequetscht.

Am 29. wurde der Unfall, bei dem keine Augenzeugen zugegen gewesen waren, angezeigt.

Der Verletzte wurde in seiner eigenen Wohnung behandelt. Der behandelnde Arzt stellte eine „Contusion, Knochenverletzung und Sehnenzerrung im linken Kniegelenk" fest. Die Flexion sei nur bis zu 50° möglich. Streckung fast vollständig ausführbar.

Am 11. Juni wurde von der Berufsgenossenschaft der Unfall anerkannt.

Am 26./6. wurde der Verletzte in die Heilanstalt für Verletzte zu Wilhelmshagen bei Berlin aufgenommen und behandelt dort bis zum 1./11. 1902.

Seine subjektiven Beschwerden bei der Entlassung waren „Stechen im linken Knie, die beim Stehen auftraten, mit dem Gehen sei es jedoch etwas besser geworden".

Bei der Aufnahme war jede Untersuchung des Knies sehr erschwert, weil Patient bei jeder Bewegung die mit dem Knie gemacht wurde, über Schmerzen klagte.

Bei der Entlassung:

Es sind am linken Knie Zeichen von Verletzung der Weichteile nicht mehr zu bemerken. Das linke Knie besitzt ebenso scharf ausgeprägte Konturen wie das rechte.

Veränderungen an den Knochen des Gelenkes sind nicht zu fühlen. Die Kniescheibe zeigt dieselbe Verschieblichkeit wie rechts.

Linker Fuss und Fussgelenk werden frei bewegt. Zeitweise fühlt man bei stärkeren Bewegungen leises Knarren im linken Knie, doch ist dies rechts ebenso, und von keiner wesentlichen Bedeutung, da man sie bei sonst gesunden Knien auch gelegentlich hört.

Auf Druck ist angeblich das Schienbein an der Aussenseite des Kniegelenks noch schmerzhaft, doch ist hierfür objektiv keine Ursache zu finden. Ebenso lässt sich für den schlechten Gang kein Grund finden. Patient geht zwar ohne Stütze, hält aber das Bein nach aussen rotiert und hinkt noch. Die Beschwerden sind nach Ansicht des Gutachters übertrieben.

Der linke Oberschenkel ist 1 cm schwächer als der rechte. Der linke Unterschenkel $^1/_2$ cm stärker als rechts und zwar infolge der Massage. Die Muskulatur des Oberschenkels fühlt sich leicht schwächer als rechts.

Die Erwerbsunfähigkeit wurde auf 20 % geschätzt, wegen einer unwesentlichen Behinderung der aktiven Beugung des linken Kniegelenkes und der angeblich noch bestehenden Schmerzen im Knie.

Hiermit erklärte sich der Verletzte nicht einverstanden, legte Berufung ein vor dem Schiedsgericht für Arbeiterversicherung zu Hannover und verlangte 50 %.

Er begründete seine Berufung damit, dass er bei Bewegungen im Knie ein so starkes Knarren höre, „als wenn eine abgelaufene Uhrfeder einer grossen Uhr aufgezogen würde", was er rechts nicht habe, und wenn er längere Zeit stehe, so treten so heftige Schmerzen auf, als „wenn jemand mit einem spitzen Gegenstand in dem Knie herumbohre".

Beim Sitzen und Liegen bemerke er eine grosse Druckempfindlichkeit im Schienbein. Auch behauptet er eine Quetschung des Beckens bekommen zu haben und müsse deshalb das Bein nachziehn. Das Schiedsgericht beantragte Röntgen-Untersuchung bei mir.

Ich untersuchte den Patienten und fand ausser einer geringen Beugebeschränkung des linken Knies und leichter Atrophie des Oberschenkels um ca. 1 cm nichts Besonderes. Dagegen brachte die Röntgenuntersuchung sofort Klarheit. Es fanden sich zwei Kugeln. Bei seitlicher Durchleuchtung sah man einen runden Kugelschatten zwischen condyl. fem. ext. und internus scheinbar unter dem äussern condyl. und einen zweiten breiteren Metallschatten etwa 5 cm proximal vom Gelenkspalt am Femurschaft liegen. (Siehe Abbildung.)

Bei Durchleuchtung von vorne konnte man den zweiten Kugelschatten dicht neben dem Femur sehen, während der erste rundliche Schatten im Condylus internus etwa 1 cm vom Gelenkspalt entfernt sich fand.

Am Condylus internus an der Unterseite konnte man ferner eine Knochenprolicheration sehen; dort war offenbar der Einschusskanal in den Knochen gewesen.

Auf Grund dieses Befundes wurde der Verletzte mit seiner Klage vom Schiedsgericht abgewiesen und in die Kosten verurteilt, obwohl er angab, von dem Vorhandensein der Kugeln im Knie nichts zu wissen.

Es handelte sich also offenbar um einen Betrug.

Der angeblich verletzte Patient wird auf irgend eine Weise ins Knie geschossen sein, vielleicht beim Wilddieben.

Er hat geglaubt der Berufsgenossenschaft die Heilungskosten dadurch auferlegen zu können, dass er angab, es sei ihm das Knie durch Auffallen von Bohlen verletzt worden. Ihm wurde, obwohl kein Augenzeuge des Unfalls vorhanden war, geglaubt. — Die Heil- und Verpflegungskosten von der zuständigen Berufsgenossenschaft übernommen.

Hiermit nicht zufrieden, wollte er nach seiner Entlassung aus der Heilanstalt auch noch möglichst viel Unfallrente herausschinden. Und diese Habgier brachte seinen Betrug ans Licht.

Der Fall wird von dem Vertrauensarzt des Schiedsgerichts für Arbeiterversicherung zu Hannover Dr. Schmalfuss eingehend mit seinen gerichtlichen Konsequenzen in der Ärztlichen Sachverständigen-Zeitschrift publiziert werden.

Ich beschränke mich kurz auf die Wiedergabe des Falles und die Reproduktion des Bildes.

Ich muss aber zum Schluss auf die grosse Wichtigkeit der Röntgenuntersuchung gerade bei Unfallsachen hinweisen.

Wäre in diesem Falle sofort die Untersuchung angestellt worden, so wäre eine 11 wöchige Behandlung in einem grossen Institut nicht nötig gewesen. Das Ansehen des ärztlichen Standes endlich wird auch nicht dadurch gehoben, wenn ein Mensch monatelang die Ärzte sozusagen an der Nase herumführt.

Von diesen Gesichtspunkten aus sollte man in irgend zweifelhaften Fällen von Versetzungen sofort auf röntgenographische Untersuchung dringen.

Aus dem Physiatrischen Institut in Scheveningen.

I.

Der Processus Styloideus.

Von

P. H. Eijkman.

(Tafel X, Fig. 3.)

Von den vielen seitlichen Halsaufnahmen, welche ich in der letzten Zeit gemacht habe, schien mir eine besonders wichtig, weil sie deutlich den Processus styloideus zeigt und zwar unter abnormalen Verhältnissen.

Wenn man die Obenseite des Hyoids ins Auge fasst und vorzüglich die Stelle, wo der Körper in die Hörner übergeht, dann sieht man von hier aus einen gradlinigen Schatten schief nach oben und hinten ziehen. Selbiger hat den Zungenschatten als Hintergrund, doch gelingt es auch, noch höher den Griffelfortsatz durch den Kieferschatten zu verfolgen.

Auf mehreren Bildern derselben Versuchsperson überzeugte ich mich, dass es sich nicht um einen photographischen Kunstfehler handelte, sondern dass der Schatten auf allen Bildern konstant vorkam.

Die Versuchsperson ist ein gesunder 40jähriger Mann ohne Schlingbeschwerden.

Es ist nicht schwer, diesen langen Schatten, der sich vom Kopfe bis zum Zungenbein hinzieht, zu deuten, schreibt doch Gegenbaur:

„Von allen das Schläfenbein constituierenden Teilen zeigt der Griffelfortsatz die bedeutendsten Variationen. Es geht aus einem Abschnitt des zweiten knorpeligen Kiemenbogens hervor, der sich dem Petrosum anlagert und erst nach seiner nach der Geburt erfolgenden Ossifikation mit ihm verschmilzt. Auch später kann er noch eine Strecke weit ins Innere des Schläfenbeins verfolgt werden. Seine wechselnde Länge steht mit der grösseren oder geringeren Rückbildung jenes Kiemenbogens in Zusammenhang. Er setzt sich abwärts in das zum kleinen Zungenbeinhorn führende Ligamentum Stylohyoideum fort, welches aus einer rückgebildeten Strecke jenes Bogens entsteht.

Er ist demgemäss um so länger, je kürzer jenes Band ist und kann sogar direkt mit dem kleinen Zungenbeinhorn sich verbinden."

Offenbar hat man hier mit einem solchen Fall zu thun, und es wird wohl das erste Mal sein, dass diese Diagnose am Lebenden festgestellt werden konnte.

Von verschiedenen Kollegen hörte ich die Klage, dass es nicht gelungen war die Epiglottis zu röntgenographieren; auch Albers-Schönberg schreibt in seinem letzten Buche (die Röntgentechnik): „Auch die Epiglottis sieht man bisweilen."

Ich habe meine Studien nur Erwachsenen gemacht und immer ist es mir gelungen, die Epiglottis darzustellen, so dass mir scheint, man sollte von einem guten Halsbilde verlangen, dass die Epiglottis deutlich erscheint. Vielleicht ist mein Verfahren auch ein wenig daran schuld. Ich mache das Bild, wenn der Patient in sitzender Haltung sich in meinem Apparat befindet, den ich für meine Bewegungsphotographie gebrauchte. (Siehe Fortschr. a. d. G. d. Röntgenstrahlen, Aug. 1902.) Der Kopf wird so fixiert, dass der untere Kinnladenrand ungefähr horizontal steht.

Auf der einen Seite wird die Röhre auf einen Punkt gerichtet, der 1 cm unter dem Angulus mandibulae sich befindet.

Auf der anderen Seite kommt die Platte genau mit der Medianebene parallel und wird leise gegen den Kopf angedrückt.

Das Vorderende der Platte wird gesenkt, so dass dieselbe schief zu stehen kommt und beinahe mit der Unterkante die Schulter berührt.

Mir scheint es, dass bei Aufnahmen in der Seitenlage man eher die gute Richtung verfehlt und einige wichtige Teile, mitunter die Epiglottis, in dem dunklen Unterkieferschatten sich auflösen.

Scheveningen, 2. Juli 1903.

II.

Ein Fall von Kniegelenksankylose.

Von

P. H. Eijkman.

Hierzu Tafel X, Fig. 4 u. 5.

Beigefügte Röntgenaufnahmen sind gemacht von dem gesunden und dem kranken Knie eines 25 jährigen Fräuleins.

Als achtjähriges Mädchen bekam sie Schmerzen und Anschwellung des linken Kniegelenkes. Im Lauf der Zeit wurde das Gelenk ein wenig krumm. Als sie 13 Jahre alt war, machte der Arzt Einspritzungen von Jodoform, da es sich um Tumor albus handelte. Später bekam sie Kleisterverbände, und als sie 18 Jahre war, lag sie während vier Monate in einem Extensionsverband, danach lief sie in einem Apparat, welcher das Kniegelenk immobilisierte. Auch ohne Apparat kann sie eine kleine Strecke gehen.

Das Knie ist noch ein bischen beweglich. Bei Flexion und Extexion bewegt sich die Patella nicht mit, und die Bewegung findet statt, in dem ligamentum patellare. Auch ist die Patella nicht seitlich verschiebbar.

Die Vermutung, dass die Patella mit dem Femur verwachsen sei, wurde durch die Röntgenuntersuchung bestätigt, wie unser Bild zur Genüge zeigt.

Auch die Gegend der Bursa subcruralis hat sich in Knochen umgewandelt.

Sämtliche Knochen sind dünner. An dem Femur des kranken Beines sieht man oberhalb des Knies eine spindelförmige Anschwellung.

Die beiden Aufnahmen wurden in derselben Weise vorgenommen, und nun zeigt sich, dass die kranken Knochen viel lichtdurchlässiger sind als die gesunden; dies weist auf Rarefikation hin.

Diese Rarefikation geht so weit, dass die Struktur der Spongiosa von allen Knochen ersichtlich ist. Gröbere Züge von Knochenbälkchen lassen sich unschwer erkennen und weisen hin auf Strukturveränderung durch geänderte Funktion.

Scheveningen, 13. Okt. 1903.

Aus dem Röntgen-Laboratorium des K. K. allg. Krankenhauses in Wien.

Eine den besonderen Zwecken der therapeutischen Bestrahlung angepasste Röntgenröhre.

Von

Dr. **G. Holzknecht.**

Unsere Röntgenröhren wurden vom Anfang an und auch später immer für die Zwecke der Durchleuchtung und radiographischen Aufnahme konstruiert. Ihr Zweck war also ein scharfes Schlagschattenbild absorptionskräftiger Organe auf Schirm oder photographische Platte zu entwerfen und deshalb musste ihr Licht von einer möglichst kleinen Stelle, von einem möglichst punktförmigen Focus ausgehen. Es war darum auch eine der Hauptbestrebungen der Technik, die Röhren gut zu „centrieren“.

Da die Röntgenstrahlen beim Aufprallen von Kathodenstrahlen auf feste Körper entstehen und da die Kathodenstrahlen die Eigenschaft besitzen, senkrecht von der Fläche (Kathode) auszugehen, auf der sie entstehen, so formte man die Kathoden der Röhren konkav. Die Kathodenstrahlen verliefen denn konvergierend und kamen in einem Punkte, dem

Krümmungsmittelpunkt der konkaven Kathodenfläche zur Vereinigung, um hinter demselben divergent zu verlaufen. Es kam nun alles darauf an, die festen Körper, die Anodenflächen, genau dort in der Röhre anzubringen, wo die Kathodenstrahlen zu punktförmiger Vereinigung kommen. Das gelang thatsächlich, und wir besitzen Röhrentypen von ausgezeichneter Centrierung. Zwar gehen bei der Konstruktion je nach Geschick und Fertigkeit mehr oder minder zahlreiche Versuche fehl, und es stellt sich nicht selten heraus, dass die Röhre wegen mangelhafter Centrierung unbrauchbar ist und vernichtet werden muss; zwar leiden die gut centrierten Röhren dadurch, dass die kleine punktförmige Stelle durch den Anprall der Kathodenstrahlen hart mitgenommen, grubenförmig ausgenagt und, wenn das Platinblech derselben nicht sehr stark ist, durchgebrannt wird, wodurch wieder eine reichliche Platinversprühung und Gasabsorption und ein starkes Altern der Röhre bewirkt wird, aber diese Nachteile müssen in Kauf genommen werden, wenn damit eine gute Centrierung erreicht wird, die für die diagnostische Verwendung der Röhren so notwendig ist.

Nun wollen wir uns aber doch einmal fragen, wozu wir eine solche exakte Centrierung der Röhre, einen solchen punktförmigen Focus benötigen, wenn es sich nicht um die Erzeugung von Schlagschattenbildern, sondern nur um die Bestrahlung einer Fläche mit Röntgenlicht handelt, wie wir dieselbe für therapeutische Zwecke benötigen. Und da bemerken wir, dass eine gleichmässige Bestrahlung auch dann resultiert, wenn die Lichtquelle kein mathematischer Punkt, sondern eine mehr oder minder grosse Fläche ist, und dass die Sorge um die gute Centrierung ganz deplaciert ist, wo es sich um die Zwecke der Bestrahlung handelt. Denn hier kommt es nur darauf an, dass an verschiedenen von der Lichtquelle gleichweit entfernten Punkten gleich grosse Lichtmengen auftreffen, es ist aber irrelevant, woher die einzelnen, diese Mengen zusammensetzenden Bündel kommen.

Wir können also für die Zwecke der Bestrahlung auf die sorgfältige und kostspielige Centrierung verzichten, wir können die bisher zur Vernichtung bestimmten, mangelhaft centrierten Röhren der Fabrikation für Bestrahlungszwecke gebrauchen und haben davon noch den Vorteil, dass diese Röhren langsamer altern und eine längere absolute und relative Brenndauer haben, weil der Focus durch das weniger konzentrierte Kathodenlicht in geringerem Masse afficiert wird. Eine Fabrik für Röntgenröhren[1]) hat sich über meine Auseinandersetzungen bereit erklärt, ausser ihren Röhren mit punktförmigem Focus auch die besprochenen Röhren mit mangelhafter Centrierung unter dem Namen „Bestrahlungsröhren mit flächenförmigem Focus“ zu zwei Dritteilen des Preises der anderen in den Handel zu bringen, so weit die erörterten Umstände der Fabrikation dies zulassen.

Ein kasuistischer Beitrag zur Behandlung bösartiger Neubildungen mit Röntgenstrahlen.

Von

Dr. **R. Hahn.**

Nach einer Demonstration im Ärztlichen Verein zu Hamburg am 20. Oktober 1903.

Während von dem Auslande, besonders aus Amerika und England, bereits hunderte von Fällen berichtet wurden, in denen es gelang, bösartige Neubildungen durch Röntgenbestrahlungen zu heilen, weist die deutsche Litteratur nur wenig derartige Mitteilungen auf. Erst seitdem Perthes auf dem diesjährigen Chirurgenkongress über den Einfluss von Röntgenstrahlen auf das epitheliale Gewebe berichtete, mehren sich die Fälle.

---

*) C. H. F. Müller, Hamburg.

Es dürfte daher von einigem Interesse sein, weiteres Material zu dieser Frage zu liefern, da nur eine grosse Menge einwandsfreier Beobachtungen den Wert oder Unwert der Methode ergeben können.

Wir verfügen über elf Fälle von bösartigen Neubildungen, die mit Röntgenstrahlen behandelt wurden: es sind vier Rezidive nach Mammacarcinomen, ein Recidiv in der Bauchhaut nach operiertem Magencarcinom, ein Carcinom der Schilddrüse, ein Carcinom des Oesophagus, je ein Ulcus rodens des Kopfes, der Stirn und des Handrückens und ein Sarkom der Axillargegend.

Was die vier Mammacarcinome anbetrifft, so waren alle vier bereits operiert und es waren Rezidive in Gestalt von Knoten teils in der Narbe, teils an anderen Stellen, in zwei Fällen auch Metastasen in anderen Organen. Der erste Fall betraf eine Dame von einigen sechzig Jahren, die einige Zeit nach der Operation, die in Exstirpation der Knoten der Mamma und Ausräumung der Achselhöhle bestand, Schmerzen in der operierten Brustseite bekam. Die Bestrahlungen bewirkten eine Sistierung der Schmerzen. Irgend eine Einwirkung auf die Metastasen in den Brustorganen war nicht zu bemerken, Patientin starb vielmehr an denselben in kurzer Zeit.

Der zweite Fall betraf eine Dame, die einige Monate nach der Operation eine Geschwulst am Ansatz der vierten linken Rippe ans Sternum bemerkte. Als sie in Behandlung kam, war der Tumor walnussgross, sehr derb, auf der Unterlage nicht verschieblich. Es handelte sich um ein Rezidiv im Periost. Eine Serie von sechs Bestrahlungen, sowie eine zweite Serie von drei Bestrahlungen hatten gar keinen Erfolg in Bezug auf den Rückgang des Tumors. Patientin wurde zum zweitenmal operiert und ist inzwischen gestorben.

In dem dritten Falle hatte wegen eines Carcinoms bei einer Dame in der zweiten Hälfte der Fünfzig die rechte Mamma amputiert werden müssen. Vier Monate nach der Operation traten zwei bohnengrosse Knötchen in der Operationsnarbe auf, gleichzeitig entstanden in der nicht operierten Mamma mehrere Knoten, deren grösster etwa Walnussgrösse erreichte. Überdies machte eine Anzahl von Symptomen das Auftreten von Metastasen in den Brustorgangen und in der Wirbelsäule wahrscheinlich. Schliesslich bestanden noch heftige Schmerzen in beiden Schultergelenken und in der Lendenwirbelsäule. Unter den Bestrahlungen verschwanden zunächst sehr prompt die Schmerzen, dann verschwanden die Knoten in der Narbe und auch die Tumoren der nicht operierten Seite gingen zurück, so dass der walnussgrosse Tumor, der die Haut erheblich vorgewölbt hatte, nunmehr vollkommen abgeflacht und nur noch durch die Palpation nachzuweisen war. Es machte den Eindruck, als hätte man ihn flachgedrückt. Irgend ein Einfluss auf die Metastasen war nicht zu konstatieren, es entstand vielmehr ein pleuritisches Exsudat, auch die Lähmung der Beine nahm weiter zu. Patientin erlag ihren Metastasen zwei Monate nach Beginn der Behandlung.

Der letzte Fall von operiertem Mammacarcinom mit Drüsenrezidiv kann für die Beurteilung des Wertes der Methode eigentlich nicht berücksichtigt werden, weil die Knoten kaum bohnengross waren, und die Objektivität bei solchen kleinen Tumoren leicht verloren gehen kann. Doch fand Patientin, dass die Knoten zum Teil verkleinert, zum Teil verschwunden waren.

In dem Falle des operierten Magencarcinoms bildete sich schon ganz kurze Zeit nach der Operation im Bereiche der Narbe in der Bauchhaut ein Tumor, der bald Faustgrösse annahm und jauchig zerfiel. Eine Serie von Bestrahlungen hatte keinen wesentlichen Erfolg, ausser dass vielleicht die Sekretion etwas geringer wurde und die heftigen Schmerzen um ein weniges nachliessen. Irgend eine Tendenz zur Heilung konnte nicht konstatiert werden.

Besonders auffallend war die Sistierung der Schmerzen in dem Falle des Carcinoms der Schilddrüse. Patientin, eine Dame Ende der Sechzig, hatte in der Gegend der Schilddrüse einen reichlich kindskopfgrossen Tumor, der als inoperables Carcinom erkannt wurde. Schon auswärts, wohin sie zum Zwecke der Operation gebracht war, hatte man den Tumor mit Röntgenstrahlen behandelt, mit dem Erfolg, dass die Dame ihre schier unerträglichen Schmerzen los wurde. Nach Hause zurückgekehrt verlangte sie die gleiche Behandlung, die sich jedoch wegen der Schwierigkeit der technischen Anlage nicht sofort beschaffen liess. Als sodann die Apparate aufgestellt waren und die Behandlung eingeleitet wurde, liessen bereits nach der ersten Bestrahlung die Schmerzen nach und traten auch bis zu dem wenige Tage später erfolgten Ableben nicht wieder auf.

Auch in einem weit vorgeschrittenen Falle von Oesophaguscarcinom gelang es stets durch die Bestrahlungen, die aufgetretenen Schmerzen zu vertreiben; irgend einen Einfluss auf das Carcinom selbst hatten die Bestrahlungen nicht. Dasselbe schritt weiter fort und erlag Patient demselben einige Monate nach Beginn der Bestrahlung.

Von Hautcarcinomen haben wir drei Fälle behandelt. Es waren typische Ulcera rodentia des Handrückens, der Stirn und der rechten Kopfseite mit Übergreifen auf Wange und Ohr. In dem ersten Falle haben wir gar nichts erreicht, wir konnten keine Tendenz zur Heilung konstatieren.

In dem zweiten Fall, in dem ein etwa markstückgrosses ringförmiges Ulcus auf der rechten Schläfe sass und einen etwa zweimarkstückgrossen Kreis einnahm, dessen Ring eine grosse Anzahl linsengrosser aneinander gereihter Ulcerationen aufwies, gelang es die Affektion in zwei Bestrahlungs-

serien zu je sechs Sitzungen zunächst zu heilen, nach drei Monaten jedoch trat wieder ein Rezidiv auf, das etwa $^2/_3$ der ursprünglich erkrankten Fläche einnahm.

Der dritte Fall (Demonstration) betraf einen Mann Mitte der Sechzig, der seit etwa zwölf Jahren mit der Krankheit behaftet ist. Trotz vielfacher Operationen, deren einer das rechte Ohr zum Opfer fiel, immer wieder Rezidiv. Bei Beginn der Behandlung nimmt die Ulceration eine Fläche ein, die begrenzt wird von dem rechten äusseren Augenwinkel, dem Kieferwinkel und einer Linie, die etwa in der Mitte zwischen Ohr und Scheitel einen Bogen über den Schädel beschreibt, nach vorn in dem äusseren Augenwinkel endigend, nach hinten bis zum Rande der Temporalschuppe, so dass der Flächeninhalt etwa 12 : 13 cm umfasst. Die ganze Fläche zeigte mit Eiter bedeckte Granulationen, die sich tief in die Gegend des früheren Ohres hinein fortsetzen. Im äusseren Augenwinkel griff die Ulceration eben auf die beiden Lider über, was den Patienten hauptsächlich veranlasste, sich bestrahlen zu lassen. Nach der ersten Serie von sechs Bestrahlungen trat eine mässige Röntgendermatitis auf, der ein Teil des Backenbartes zum Opfer fiel. Nachdem die Dermatitis abgelaufen war, reinigten sich die Granulationen; die ganze Wundfläche secernierte weniger, vom Auge her schob sich eine Narbe über dieselbe und im Laufe eines halben Jahres, während dessen wiederholt Bestrahlungen ausgeführt wurden, vernarbte der Teil zwischen Auge und Ohr in einer Fläche von 5 : 7 cm, dergleichen schob sich ein etwa 3 cm breiter Narbenstreifen zwischen Ohr und Schädelteil der Ulceration in ihrer ganzen Länge ein. Trotz dieser Heilungsvorgänge an den beschriebenen Stellen serpiginierte die Ulceration aber an zwei anderen Stellen, nämlich nach hinten zu nach dem Os occipitale und nach unten über den Kieferwinkel fort.

Der letzte Fall nun betrifft ein Sarkom. Der betreffende Patient wurde zuerst wegen einer Geschwulst der linken Schulterblattgegend vor dreiundeinhalb Jahren operiert, dieselbe wurde durch mikroskopische Untersuchung als Sarkom erkannt. Vor etwa einundeinhalb Jahren Sarkom-Geschwulst in der rechten Achselhöhle, die entfernt wurde. In den letzten Monaten nach zwei Operationen.

Bei Beginn der Bestrahlung bot Patient folgendes Bild: der ganze rechte Arm beträchtlich ödematös geschwollen. In der rechten Achselhöhle längs verlaufend eine etwa 25 cm lange Schnittnarbe. Die Nahtstiche der Narbe, im ganzen etwa acht bis zehn, sind alle kenntlich, denn auf ihren Einstichen in die Haut sind überall linsen- bis bohnengrosse, wie runde Knöpfe aufliegende Sarkomknoten etwa vom Aussehen wie Narbenkeloide. In der Achselhöhle selbst nach der vorderen Axillargegend zu ein reichlich hühnereigrosses Drüsenpaket. Patient hat ziemlich beträchtliche Beschwerden und Schmerzen. Die Röhre wird nun so eingestellt, dass die Narbe und das Drüsenpaket in den Strahlenkegel hineinfallen. Bereits nach der dritten Bestrahlung waren die Schmerzen verschwunden. Nach der sechsten Bestrahlung hatten sich die kleineren auf den Nadeleinstichstellen sitzenden Knötchen verkleinert und abgeflacht und waren nur noch durch eine dunklere Pigmentierung und eine gewisse Infiltration in der Haut kenntlich. Nach der sechsten Bestrahlung wurde die Behandlung zwecks Abwartens der Reaktion sistiert. Dieselbe zeigte sich denn auch am achten Tage nach Aussetzen in Gestalt eines intensiven Rötung der ganzen bestrahlten Partie. In dieser Woche nun hatten sich auch die grösseren Knoten zurückgebildet, sie lagen vollkommen im Niveau der Haut und waren nur nachweisbar durch eine geringere Infiltration sowie durch die gleichfalls aufgetretene fast schwarze Verfärbung der Haut, die die Stelle des betreffenden Knötchens einnahm. Die kleineren Knötchen waren dagegen vollkommen verschwunden. Auch das Drüsenpaket der vorderen Axillarlinie war in Rückbildung begriffen und erheblich kleiner geworden, ja, nach wenigen Tagen ebenfalls verschwunden. Nach abermals acht Tagen klagte Pat. über Schmerzen im Schulterblatt, man fühlte oberhalb der Schulterblattgräte eine derbe Infiltration in der Haut. Dieselbe wurde einer Serie von sechs Bestrahlungen unterzogen und verschwand. Nach abermals einer Woche zeigte sich eine hühnereigrosse Schwellung der hinteren Axillarlinie, auch diese wurde einer sechsmaligen Bestrahlung unterzogen. Zur Zeit befindet sich die betreffende Hautpartie im Stadium der Reaktion. Die weitere Beobachtung der zuerst bestrahlten Partien ergab nach wie vor, dass zur Zeit ein Rezidiv in den betreffenden Partien noch nicht wieder aufgetreten ist. Von sämtlichen Knötchen ist nur noch ein einziges kenntlich durch den schmutziggrauen Pigmentfleck, der an der Stelle des Knötchens zurückgeblieben ist. Was das Allgemeinbefinden anbetrifft, so scheint es doch, als magere Patient langsam aber sicher ab, so dass es sich bei ihm wohl um Metastasen in inneren Organen handeln dürfte.

(Demonstration.)

Rekapitulieren wir nun die Resultate in unseren Fällen, so zeigt sich, dass in allen Fällen, in denen Schmerzen vorhanden waren, diese durch die Röntgenbestrahlungen beseitigt wurden. Im übrigen sind aber die Resultate keineswegs so glänzend, wie andere Autoren solche berichten konnten. Denn wir konnten nur in einem Falle von Mammacarcinom ein Zurückgehen der bestehenden Knoten konstatieren, ferner in zwei Fällen von Hautcarcinom eine durchaus einwandfreie Einwirkung zum Besseren sehen, ohne dass es jedoch zur definitiven Heilung kam.

Am eklatantesten war noch der sichtbare Erfolg beim Sarkom der Haut, freilich nur dort, wo gerade bestrahlt wurde. In den nicht bestrahlten benachbarten Partien entstanden dagegen neue Sarkomherde.

Nach alledem lässt sich also in einzelnen Fällen eine Einwirkung der Röntgenstrahlen auf bösartige Neubildungen in der That nicht abstreiten. Doch scheint die Wirkung nur dann einzutreten, wenn die Erkrankung in der Haut selbst liegt. Im Innern des Körpers dagegen ist irgend eine Wirkung nicht zu erwarten. Die Behandlung mit Röntgenstrahlen wird zu reservieren sein für solche Fälle, in denen der Chirurg die Inoperabilität erklärt hat, sie wird Erfolg freilich nur dann haben, wenn die Neubildung nur in der Haut selbst liegt.

Correspondenzen.[1])

Die Röntgenverbrennung, Dermatitis der Hände von Ärzten und Technikern, welche berufsmässig mit der Anwendung von Röntgenstrahlen beschäftigt sind.

Herr Dr. med. P. G. Unna in Hamburg beabsichtigt eine Publikation über die zweckmässige Behandlung der Röntgendermatitis der Ärzte und Techniker herauszugeben. Hierzu bedarf derselbe eines möglichst grossen Beobachtungsmaterials. Die Redaktion ersucht infolgedessen diejenigen Herren Kollegen und Techniker, welche persönlich unter den schädlichen Einflüssen der Röntgenstrahlen an ihren Händen Schaden genommen haben, um möglichst baldige Einsendung eines genauen Berichts, in welchem über folgende Punkte Mitteilung gemacht wird:

1. Dauer und Entstehung der pathologischen Veränderungen,
2. Genaue Beschreibung derselben, wie sie im Anfangsstadium und in den späteren Stadien ausgesehen haben,
3. Aufführung derjenigen Medikamente, sowie Behandlungsmethoden, welche bereits mit oder ohne Erfolg angewendet worden sind,
4. Besondere Bemerkungen, welche zur Aufklärung der Ursache, Entstehung, des Verlaufs oder der Behandlung beitragen können,
5. Wenn möglich Einsendung einer Photographie der ergriffenen Hautpartie.

Diese Zusendungen sind gütigst an die Redaktion dieses Blattes, Dr. med. Albers-Schönberg, Hamburg, Klopstockstrasse 10, zu richten.

Röntgenvereinigung zu Berlin.

Im Jahre 1905 werden es zehn Jahre, dass Herr Geheimrat Prof. Dr. Röntgen mit seiner epochemachenden Entdeckung der X-Strahlen in die Öffentlichkeit trat. Wenn auch damals an diese Entdeckung die weitgehendsten Hoffnungen geknüpft wurden, so konnte man doch nicht annehmen, dass die neuen Strahlen für die Wissenschaft, insbesondere für alle Zweige der Heilkunde, sowohl auf dem Gebiete der Diagnose als auch neuerdings der Therapie eine derartige Bedeutung erlangen würden. Mit ausserordentlichem Eifer und ungeahntem Erfolge hat Wissenschaft und Technik an der wissenschaftlichen Ergründung und Vervollkommnung der Radiologie gearbeitet. In allen Spezialfächern der Menschenheilkunde, wie in der Tierheilkunde und Zahnheilkunde sind daher heute die Röntgenstrahlen ein unersetzliches Hilfsmittel geworden.

Wohl dürfte es deshalb angezeigt sein, nach Verlauf von zehn Jahren einen kritischen Rückblick auf die Errungenschaften der verflossenen Zeit zu werfen, sowie eine Aussprache über den derzeitigen Stand der Radiologie und darüber herbeizuführen, in welcher Weise die weitere Entwickelung dieser Spezialwissenschaft für die Zukunft den weitgehendsten Erfolg verspricht.

Die Röntgenvereinigung zu Berlin hat daher in ihrer Sitzung vom 30. Oktober d. Js. einstimmig beschlossen, anlässlich der zehnjährigen Wiederkehr der Entdeckung der Röntgenstrahlen, Ostern 1905 in Berlin im Anschluss an die Tagung der deutschen Gesellschaften für Chirurgie und für orthopädische Chirurgie unter dem Ehrenvorsitz Sr. Excellenz des Herrn Wirkl. Geh.-Rat Prof. Dr. v. Bergmann einen

Röntgenkongress verbunden mit einer Röntgenausstellung

zu veranstalten, wozu auch Herr Geh.-Rat Prof. Dr. Röntgen sein Erscheinen als Ehrengast gütigst zugesagt hat.

Die Leitung des Kongresses liegt in der Hand des Vorstandes der Röntgenvereinigung zu Berlin, welcher das ausführliche Programm in Kürze publizieren wird. Alle Anfragen sind an Herrn Prof. Dr. R. Eberlein in Berlin NW. (Tierärztliche Hochschule) oder an Herrn Dr. med. Immelmann in Berlin W., Lützowstr. 72 zu richten.

Prof. Dr. Eberlein-Berlin, Vorsitzender. Dr. Cowl-Berlin, Kassenführer. Dr. Immelmann-Berlin, Schriftführer.
Dr. Albers-Schönberg-Hamburg, corresp. Mitglied. Prof. Dr. Rieder-München, corresp. Mitglied.

[1]) Seitens der Redaktion der Fortschritte auf dem Gebiete der Röntgenstrahlen ist eine **Auskunftsstelle** für alle auf die Anwendung der Röntgenstrahlen sich beziehenden Angelegenheiten eingerichtet worden. Fragen medizinischer, physikalischer oder technischer Art werden beantwortet und, soweit dieselben von allgemeinem Interesse sind, unter dieser Rubrik publiziert. Alle Anfragen sind direkt an die Redaktion Dr. Albers-Schönberg, Klopstockstr. 10, Hamburg, zu richten.

Bücherbesprechungen.

Dr. W. Cowl, **Diagnostik und Untersuchungsmethoden mittels Röntgenstrahlen.** Vierter Teil des „Lehrbuches der klinischen Untersuchungsmethoden und ihrer Anwendung auf die spezielle ärztliche Diagnostik". (Urban & Schwarzenberg, Berlin und Wien 1903.)

Die Einführung in das behandelte Thema bildet das Kapitel über das Wesen der Röntgenuntersuchung, in welchem erklärt wird, warum und wie ein Bild der zu untersuchenden Teile entsteht und namentlich wie sich die Kontraste bilden; die Entstehung und Wirksamkeit der harten und weichen Strahlen, die Unbrauchbarkeit von Papierkopien für gute Röntgenbilder und ihre Gründe werden besprochen. Das Gebiet der Röntgenuntersuchungen (II. Kap.) am Menschen umfasst nicht allein das Knochengerüst und Einzelheiten, auch der allgemeine Überblick ist von Wichtigkeit, und die Feststellung der Lage der inneren Organe am Lebenden hat durch das Röntgenverfahren grosse Fortschritte gemacht und ist noch lange nicht abgeschlossen. Fremdkörper sind mehr oder weniger undurchdringlich je nach ihrer Zusammensetzung und ihrem Atom- und Volumgewicht. Tabellen beider von den verschiedensten anorganischen und organischen Körpern sind beigefügt. Es folgt dann Besprechung der Körpergewebe im allgemeinen, z. B. der kalkhaltigen, lufthaltigen, krankhaften Gebilde, dann die der physiologischen Vorgänge als Atem-Herzbewegungen, die der Röntgenuntersuchung zugänglich sind, und was letztere dabei leistet. — Die Methodik der Röntgenuntersuchung. Durchleuchtung. Sie soll immer im Dunkelzimmer, mit an die Dunkelheit gewöhnten, gegen seitliches Licht geschützten Augen stattfinden. Visiervorrichtungen einfacher Art sollten soviel wie möglich verwandt werden. Für Beurteilung der Strahlenqualität benutzt er ausser Skiamatern noch Beobachtung des Anodenlichtes durch blaues Glas, das die Röhrenfluoreszenz abdämpft. Durch Versuche muss man feststellen, bei welcher Art des Anodenlichtes die brauchbarsten Strahlen geliefert werden. Für Betrachtung des Bildes auf dem Leuchtschirm empfiehlt er hin- und herschweifende Blicke, da die schwachen Lichtkontraste nicht mit direktem, sondern peripherem Sehen wahrgenommen werden. Praktische Angaben über Zimmerverdunkelung, Aufstellung und Anordnung des Apparates folgen. Bei der Röntgenaufnahme ist im allgemeinen nicht die Momentaufnahme anzustreben. Er erläutert an Beispielen die Vorteile und Nachteile kurzer Röhrenabstände vom Objekt und wägt sie gegen die weiterer Abstände ab, sodann bespricht er die Einwirkung verschiedener Körperzustände: Abmagerung, Greisenhaftigkeit, volle Muskelkraft usw. auf die Bildbeschaffenheit. Ausschaltung von Muskelbewegungen bei ständig bewegten Teilen, z. B. Brustkorb, ist zur Gewinnung guter Bilder nötig, deshalb feste Lagerung, Aufnahme in Bewegungspausen, eventuell mit besonderen Apparaten, die die Röhre nur in einem bestimmten Bewegungsmoment wiederholt ausschalten und so summierte Aufnahmen zu machen erlauben, z. B. das Hebelrheotom des Verf., welches abgebildet ist. Eine Anzahl praktischer Winke, wie sich unwillkürliche Bewegungen vermeiden lassen, die dafür nötigen Lagerungsapparate und ihre Verwendung sind angeführt. Kurze Angaben über Orthodiagraphie und Stereoskopie beschliessen den allgemeinen Teil der Methodik. Lokalisation von Fremdkörpern ist stets durch wenigstens zwei Aufnahmen zu bewirken. Im Auge lassen sich metallische Fremdkörper und Kalkteile im vorderen Bulbusdrittel durch Transversalaufnahme auf einer gegen den Canthus internus gehaltenen Platte nachweisen. Für tiefer liegende ist stets Transversal- und Vertikalaufnahme erforderlich, die auf eine im Munde gehaltene, durch Gummitasche geschützte Platte gemacht wird. Die Cornea wird zur Markierung auf der Platte mit einer entsprechend gekrümmten, unter Cocainanästhesie aufgelegten kleinen Metallschale bedeckt. Sehr ausführlich wird die Lokalisation im Auge besprochen und an Abbildungen der mathematischen Konstruktion erläutert. Nun folgt eingehende Darstellung der Lokalisation an anderen Körperteilen, mittels Durchleuchtung und Aufnahme. Zum Markieren von Punkten auf der Haut bei Durchleuchtung gebraucht er in Metallhülsen gefasste Dermographen, bei Hand und Finger auch Feder und Tinte. Für die Berechnung des Punktes, wo der Fremdkörper sitzt, bei Aufnahmen aus verschiedener Richtung gibt er an Hand eines Beispieles genaue Konstruktion an. Zweckmässig ist es, bei jeder Aufnahme zur Lokalisation die Platte auf weisses Papier zu legen und sich auf diesem Hilfspunkte und Linien für die nachherige Dreieckskonstruktion festzulegen. Für Aufnahmen von Fremdkörpern im Unterleib und Brustkorb kommt man am besten zum Ziel mit Ausschaltung der Bewegungen und summierten Aufnahmen. Auf 24 Seiten werden nun die einzelnen Körperteile in Bezug auf Aufnahmefähigkeit, die Art und Weise, wie sie aufgenommen werden sollen und was man von ihren Aufnahmen erwarten kann und muss, besprochen. Besonders hingewiesen sei dabei auf die Angaben über Aufnahme des Brustkorbes und seines Inhaltes, auf die Aufnahmen des Magens, den er rät, nicht mit Kohlensäure (durch Brausepulver) zu füllen, sondern mit Luft oder Sauerstoff; die untere Grenze wird durch Wismutnitratpulver sichtbar gemacht, das er mit Brot zusammen gibt,

weil letzteres ein zu schnelles Übergehen des Wismutpulvers in den Darm verhindert. Zum Sichtbarmachen von Oesophagusdivertikeln benutzt er gern Ferr. carbon. saccharat, da jenes schneller wieder verschwindet als das schwere Wismut. Blasensteine nimmt er im Sitzen auf, der Patient sitzt auf der Platte, die Röhre steht im Winkel von 45° zur Körperachse. Der Hand und den Fingern ist eine ausführliche Darstellung gewidmet, namentlich dem Nachweis von Fremdkörpern. Um ein gleichmässig gutes Bild von Handwurzel und Fingern bei einer Aufnahme zu erzielen, empfiehlt er, eine Eisenplatte von den Fingerspitzen nach der Handwurzel während der Aufnahme hin und her zu schwenken. Bei der Besprechung des Knies erklärt er alle gesehenen Gelenkmäuse für Sesambeine in den verschiedenen Sehnen. Zum Schluss folgt der technische Teil der Arbeit mit Röntgenstrahlen. Stromerzeugung, Apparate und Röhren werden nur kurz besprochen. Ein Kapitel ist dem Schutz gegen Elektrizität, Starkstrom wie Induktionsstrom, gewidmet, dem ein solches über den Schutz gegen Röntgenstrahlen folgt. Die photographische Technik wird ausführlicher abgehandelt als der elektrotechnische Teil. Eine Zusammenstellung der Bildfehler und ihrer Ursachen am Ende des photographischen Teiles scheint recht zweckmässig. Anleitung zu Kopien und zur Vervielfältigung der Röntgenbilder beschliessen das Buch. — Man kann das Buch als ein wesentlich auf die praktische Ausübung der Diagnostik gerichtetes bezeichnen, und es erfüllt dadurch aufs beste seinen Zweck in der Sammlung, von der es einen Teil bildet. Referent versuchte durch Herausheben verschiedener Besonderheiten anzudeuten, dass der Verfasser auf eigenen Wegen geht, dies bemerkt man noch mehr beim Durchlesen des ganzen Buches. Eine Anzahl praktischer Winke ist darin enthalten, die bisher in keinem Buche mitgeteilt sind und manchem die Röntgenpraxis Ausübenden willkommen sein werden. — — p.

Stechow, **Das Röntgenverfahren mit besonderer Berücksichtigung der militärischen Verhältnisse.** 1903. A. Hirschwald, Berlin. Gr. 8°. X, 265 Seiten. Geb. Mk. 6.—.

Im vorliegenden Werkchen hat ein Röntgologe seine Erfahrungen niedergelegt, welcher sozusagen vom ersten Tage des Bekanntwerdens der neuen Strahlenart dieselben im praktischen Dienste erprobt und studiert hat. Demgemäss bildet die erste Abteilung ein Abriss der Geschichte der Röntgenstrahlen vom Tage der Entdeckung bis zur Gegenwart, insbesondere ist die Geschichte der praktischen Anwendung in den Militärlazaretten berücksichtigt. Es folgt sodann in Abteilung 2 eine sehr ausführliche Besprechung (36 Seiten) der verschiedenartigen Apparate und Nebenapparate, die zur Erzeugung des Sekundärstromes dienen. Ein grosser Abschnitt ist dabei dem Unterbrecher gewidmet, von dem eine grosse Anzahl wichtiger Formen abgebildet und zum Teil eingehend erläutert ist. Auch hier ist im ganzen eine historische Reihenfolge innegehalten: mit dem einfachen Wagner'schen Hammer beginnt das Kapitel, um mit den elektrolytischen Unterbrechern zu schliessen. Bei den Stromquellen sind einige Apparate in Wirkungsweise und Bau erläutert, die man sonst in Lehrbüchern gewöhnlich nicht findet: die Wechselstrom-Gleichstrom-Umformer in Form der Graetz'schen Zellen, Grisson-Gleichrichter und der Wechselstromgleichrichter von Koch. Auch die Influenzmaschinen, obwohl bei uns als Stromquelle nicht in Betracht kommend, sind mit angeführt. Die Röntgenröhren in ihren zahlreichen Abarten und Anordnungen sind ausführlich behandelt, auch die jüngsten Erfindungen auf diesem Gebiet haben Berücksichtigung gefunden. Da das Buch Anleitung zur praktischen Ausübung sein soll, sind die Kapitel, die für das Arbeiten besonders wichtige Dinge enthalten, die ausführlichsten. So ist die Photographie sehr eingehend behandelt, sogar ein Abriss ihrer Geschichte fehlt nicht. Es sind natürlich die einfachsten Verfahren, wie überall im ganzen Buche, in den Vordergrund gestellt, diese aber auch so abgehandelt, dass man ein besonderes Lehrbuch der Photographie wohl entbehren und völlig nach den gegebenen Vorschriften arbeiten kann. Nachdem nun die Apparate zur Energieerzeugung und Umwandlung, die Wiedergabeverfahren abgehandelt sind, wird in den folgenden Teilen der praktische Gebrauch aller dieser Dinge für die Diagnose gelehrt. Im wesentlichen ist, wie schon die Überschrift sagt, der Betrieb in den Militärlazaretten zu Grunde gelegt. Man kann aber wohl behaupten, dass darin auch die Vorschriften für bürgerliche Krankenhäuser mit enthalten sind; denn im allgemeinen werden an die Leistungsfähigkeit der Apparate und ihrer Nebeneinrichtungen in den Militärlazaretten eher höhere Anforderungen gestellt, als in anderen Krankenhäusern. Zunächst ist das Krankenmaterial der Lazarette ein schwierigeres, da es sich fast ausschliesslich um junge, kräftige Männer handelt, deren Muskulatur schwerer durchleuchtbar ist, als die von Frauen, Greisen und Kindern. Dann aber sollen bei diesen Männern sehr oft geringfügige Verletzungen, Strukturveränderungen, an Knochen und Gelenken nachgewiesen worden, welche in den Zivilkrankenhäusern überhaupt nicht Gegenstand der Röntgendiagnostik sind, die im militärischen Leben aber als Hindernisse für Ausübung gewisser Dienstverrichtungen in Betracht kommen. Dabei muss in den Lazaretten mit einem verhältnismässig einfachen Instrumentarium gerechnet werden, denn nur die grössten Lazarette erhalten eine solche Fülle von Nebenapparaten, wie sie manche Spezialinstitute besitzen. Es ist ja auch notwendig, dass der Sanitätsoffizier auf diesem Gebiete, wie auf allen anderen der

ärztlichen Tätigkeit, mit einfachen Mitteln Gutes leisten lernt, denn im Kriegsfalle muss er sich oft mit dem allereinfachsten behelfen. Daher kommt es bei der Leitung einer Röntgenstation sehr viel auf das „Wie" des Arbeitens an, „es ist förderlich, die Aufnahmen in eine Art Schema zu bringen", wie der Verfasser sagt. Dazu ist nun aus seiner reichen Erfahrung auf jeder Seite guter Rat gegeben, er hat selbst mit praktischem Geschick mancherlei Hilfsmittel angegeben, die sich leicht herstellen lassen und genaues Arbeiten ermöglichen. Dass die angegebenen Verfahren erprobt sind, dafür ist die Bürgschaft geboten durch den lebhaften Betrieb der Institute, welchen er vorstand (Garn.-Laz. I, Berlin von 1896—1901 über 6000 Aufnahmen!). Zunächst im praktischen Teil wird gezeigt, wie eine Röntgenstation mit mehr oder weniger Hilfsmitteln für alle Erfordernisse der Röntgentechnik einzurichten ist. Die Anwendung dieser und der Betrieb der ganzen Station ist in dem Kapitel „Das praktische Arbeiten mit Röntgenstrahlen" niedergelegt, in welchem zunächst die allgemeinen Anordnungen für Durchleuchtung und Aufnahme, nachher dieselben für jeden wichtigen Körperteil und bei Erkrankungen, speziell solche von militärischen Wichtigkeit, mit Einzelheiten und den verschiedenen zweckmässigen Abänderungen abgehandelt sind. Von spezifisch militärischen Verletzungen im Frieden sind die Brüche der Mittelfussknochen, die ja recht eigentlich durch die Röntgendiagnostik entdeckt sind, genauer besprochen. Auch an Beispielen (Krankengeschichten) ist die Wichtigkeit und die Art der Röntgenuntersuchung mehrfach dargestellt. Andererseits warnt Verfasser vor Überschätzung von erhobenen Befunden, indem oft noch volle Dienstfähigkeit bestehen kann bei recht erheblichen Abweichungen von der Norm. Für die Beurteilung der Dienstfähigkeit ist der Röntgenbefund nicht allein massgebend. Auch muss der Beurteiler des Röntgenbildes in jeder Hinsicht mit der normalen Anatomie vertraut sein, auch gewisse seltener vorkommende Knochenteile kennen, z. B. das os intermedium tarsi, Sesambeine am Kniegelenk und dergl., um sich vor Irrtümern zu wahren. Die Station soll ein Skelett und anatomischen Atlas stets zur Hand haben. Für den Kriegsgebrauch der Röntgenapparate kommen mehr als im Frieden die nachzuweisenden Fremdkörper in Betracht. Die Auffindung derselben durch verschiedene, einfachere Methoden ist besprochen, eine ausführlichere Abhandlung über Stereoskopie und Orthodiagraphie folgt. Die komplizierten Rechnungsmethoden sind beiseite gelassen, besonders betont wird, dass zwei aufeinander senkrecht stehende Aufnahmen meist die Auffindung gestatten, dass bei Durchleuchtung die Bewegung des Objektes von grossem Vorteil ist. Wird bei einer Operation der Fremdkörper nicht gefunden, so kann man sterilisierte Bleistreifen in die Wunde legen und sich nach diesen auf dem Leuchtschirm oder Bild orientieren (Beispiele). Die Fremdkörper, die in der Krankenhauspraxis das schwierigste Aufnahmeobjekt sind: Steinbildungen in den verschiedenen Organen, sind im militärischen Betrieb sehr selten und werden nur kurz gestreift, ebenso die therapeutische Verwendung der Röntgenstrahlen, auch die Schädigungen durch solche sind nur kurz erwähnt. Transportabele Röntgenapparate haben sich schon in verschiedenen Feldzügen bewährt: griechisch-türkischer, Burenkrieg, Chinafeldzug. Im Chinafeldzug waren auf deutscher Seite 3 Röntgenapparate, geliefert und gebaut von Siemens & Halske, in Tätigkeit und haben sich durchaus bewährt. Sie waren ähnlich wie die Einrichtung für Funkentelegraphie auf protzenähnlichem Wagen montiert und führten Dynamomaschinen zur Stromerzeugung mit sich, die durch Explosionsmotoren getrieben wurden. Das Mitführen eigener Stromerzeuger hält Stechow mit Recht für unbedingt nötig, selbst in zivilisierten Ländern, um ganz unabhängig zu sein. Als Stelle der Röntgenapparate innerhalb der mobilen Formation ist das Lazarett-Reservedepot am zweckmässigsten, da von diesem aus die Apparate leicht zu den einzelnen Feld- und stehenden Kriegslazaretten gebracht werden können. — Eine grosse Summe praktischer Erfahrung ist namentlich in dem 2. Teil des Werkchens enthalten, und nicht nur der Sanitätsoffizier, der eine Röntgenstation einzurichten und zu leiten hat, sondern jeder, der sich mit der Sache praktisch beschäftigen will, findet in dem Buch Rat und Belehrung. Bei der Fülle des Stoffes würde ein alphabetisches Sachverzeichnis, trotz des eingehenden Registers, nicht überflüssig erscheinen.

— — p.

Donath, **Die Einrichtungen zur Erzeugung der Röntgenstrahlen.** 2. Auflage. 1903. Reuther & Reichard, Berlin. Gr. 8°. VII, 244 Seiten. Mk. 7.—; geb. Mk. 8.—.

Die erste Auflage des vorliegenden Buches erschien im Jahre 1899. In der zweiten Auflage, die nur vier Jahre später schon notwendig war, sind wesentliche Änderungen und z. T. Neubearbeitungen ganzer Kapitel vorhanden. Das beweist schon der Umfang des Buches, der um 70 Seiten, fast ein Drittel der ersten Auflage, vermehrt werden musste. Auch die Anzahl der Abbildungen stieg entsprechend bedeutend an. In der alten Auflage waren 110 Abbildungen und zwei Tafeln, die neue Auflage hat 140 Abbildungen und drei Tafeln.

Diese Textvermehrung hat ihren Grund zweifellos in der weiteren technischen Ausgestaltung des Röntgenverfahrens in den letzten Jahren.

Nach den Worten des Autors ist es in erster Linie für den nichtfachmännischen Benutzer der Röntgenstrahlen-Einrichtung bestimmt. Wenn hiermit der praktische Arzt gemeint ist, der gelegentlich

einmal eine Röntgenuntersuchung anstellt, so muss man die ersten sechs Abschnitte, die sich mit der elektrotechnischen Seite befassen, als viel zu ausführlich behandelt ansehen. Dagegen wird diese Behandlung gerade dem fachmännischen Arzte, der sich berufsmässig mit dem Röntgenschen Verfahren, sei es zu diagnostischen, sei es zu therapeutischen Zwecken, befasst, ausserordentlich willkommen erscheinen, weil sie ihm in klarer Darstellung an der Hand praktischer Beispiele den dem Arzte oft schwierigen Stoff geläufig und verständlich macht, über elektrotechnische Grundbegriffe, über die verschiedenen Stromquellen und ihre Behandlung, über Zweck, Prinzip, Konstruktion der Induktoren, über die Unterbrecher verschiedener Konstruktion, über die so wichtige Röhrenfrage Aufklärung giebt.

Dem Physiker jedoch, der als Lehrer den Stoff zu bearbeiten und zu lehren hat, wird die ausführliche Ausarbeitung der ersten Kapitel vielleicht zu weitgehend erscheinen, ihm wäre vielleicht eine eingehendere Bearbeitung der eigentlichen Röntgenschen Technik erwünschter gewesen.

Den Röntgenpraktiker interessieren von der rein elektrotechnischen Seite besonders die Kapitel über Induktoren, Unterbrecher und Röhre.

Auf 12 Seiten ist das Kapitel Induktor erledigt. Es werden allgemeine Bemerkungen über das Prinzip und den Bau von Funkeninduktoren gegeben. Die Leistung des Induktors soll man nicht allein nach seiner Schlagweite beurteilen. „Die Induktoren teilen das Schicksal der grossen Fernrohre, welche der Laie ebenfalls nur nach ihrer Länge und ihrer Vergrösserung zu schätzen gewohnt ist.“ Das ist ein gewiss sehr richtiger Vergleich. Es wäre aber doch wohl erwünscht gewesen, dass etwas eingehender das Prinzip und der Bau der Induktoren nach Walter behandelt worden wäre, da doch die Walterschen Arbeiten nächst der Erfindung des Wehnelt-Unterbrechers den grössten Fortschritt in der Röntgenschen Technik bedeuten. Ferner muss man bedauern, dass die von Dessauer-Aschaffenburg mit so viel Verve an den Markt gebrachten Induktoren — die sich bekanntlich durch kleine Schlagweite auszeichnen und doch grosse Leistungsfähigkeit haben sollen — gar nicht erwähnt werden. In einem Buche, das die elektrotechnische Seite so sehr betont, dürfte eine Kritik dieser Induktoren nicht fehlen.

Eine viel eingehendere Beurteilung hat der Abschnitt über die Unterbrecher erfahren. Ihm sind allein über 40 Seiten gewidmet. Es werden hier die verschiedensten Unterbrecher zunächst für Gleichstrom, dann für Wechselstrom aufgeführt und durch Abbildungen erklärt. Den sogenannten elektrolytischen oder Flüssigkeitsunterbrrcher wird ein eigenes Kapitel gewidmet. Wehnelt-Unterbrecher mit seitlicher Anode, mit 6 vertikalen Stiften, Wehnelt-Unterbrecher mit Kühlvorrichtungen werden beschrieben. Auch wird der Simonsche Lochunterbrecher kurz beschrieben, bei dem nicht an einem Platinstift, sondern an einer Öffnung eines die Stelle teilenden Diaphragmas die Stromfäden zusammengeführt werden und dort die lokale Verdampfung der verdünnten Säure bewirken. Nach Donath soll er sich nicht recht in der Praxis haben einbürgern können, da er erst bei Spannungen von mehr als 130 Volt arbeitet.

Die Bearbeitung des Kapitals „Röhren“ dürfte dem angehenden Röntgentechniker genügen. Dem Fachmann bringt sie zu wenig eigene Erfahrung und zu wenig Kritik der einzelnen Röntgentypen. In diesem Kapitel werden die einzelnen Röhrenarten mehr beschrieben und abgebildet, als ihre Vor- und Nachteile, wie sie sich im Gebrauch ergeben, berücksichtigt. Und da gerade die Röhrenfrage das Allerwichtigste in der ganzen Röntgentechnik ist, so würde gerade hierüber eine praktische und wissenschaftliche Kritik dem Röntgographen, dem angehenden wie dem erfahrenen, erwünscht und lehrreich sein.

Über Radioskopie und Messkunde wird recht eingehend berichtet. Es ist in einem Lehrbuch natürlich unmöglich, alle Apparate anzugeben, die im Laufe der Jahre konstruiert worden sind, um die Lage von Fremdkörpern genau zu bestimmen, um die Grösse von Organen genau aufzuzeichnen. Es muss aber anerkannt werden, dass der Verfasser mit Verständnis und Geschick sich bemüht hat, die am häufigsten benutzten und zweckmässigsten Apparate wiederzugeben. Ich erinnere nur an den von Voltohm gebrachten einfachen Punktographen und an den von derselben Gesellschaft nach Moritz Angaben konstruierten Orthodiagraphen, namentlich zur Messung der Herzgrösse. Auch wird die von Walter angegebene Vorrichtung zum direkten stereoskopischen Sehen auf dem Leuchtschirm, bei der eine Röntgenröhre mit doppelter Antikathode und nur ein Induktor nötig ist, gebührend erwähnt. Das Kapitel Radiographie jedoch scheint mir wieder etwas zu stiefmütterlich behandelt zu sein. Die praktischen Erfahrungen, die von unserem bedeutendsten Röngentechniker Albers-Schönberg in seinem Lehrbuch anfangs dieses Jahres (1903) veröffentlicht worden sind, hätten doch noch etwas eingehender berücksichtigt werden können.

Wenn auch auf die Originalarbeit von Albers-Schönberg hingewiesen ist, die neue Konstruktion seiner Blende hat wohl wegen der raschen Aufeinanderfolge der beiden Lehrbücher noch nicht aufgenommen werden können.

Der rein photographisch-technische Teil wird ebenfalls kurz behandelt. Ebenso das Diapositivverfahren für Projektionsbilder. Auch findet sich eine kleine Tabelle, an der die Fehlerquellen für röntgographische Aufnahmen rubriziert sind. Für den Praktiker und namentlich für den Anfänger eine ganz willkommene Beigabe.

In einem Schlusskapitel wird eingehend über die Natur der Röntgenstrahlen berichtet. Ferner werden die radioaktiven Substanzen Radium, Polonium kurz mit ihren eigentümlichen Eigenschaften erwähnt.

Das Buch muss in seiner neuen Auflage als eine lesenswerte Bereicherung unserer Röntgenlitteratur bezeichnet werden. Bade (Hannover).

Gocht, **Handbuch der Röntgenlehre im Gebrauche für Mediziner.** 2. Auflage. 1903. Ferd. Enke, Stuttgart. Gr. 8°. X, 406 Seiten. Mk. 10,—; geb. Mk. 11,—.

Als Gocht im Jahre 1898 sein erstes zusammenfassendes Werk über die Röntgensche Lehre herausgab, nannte er es ein Lehrbuch. Aber schon damals konnte man aus den eingehenden Litteraturstudien und aus dem peinlichst angegebenen Litteraturverzeichnis den breit und gross angelegten Charakter des Buches erkennen.

Jetzt erscheint die zweite umgearbeitete und vermehrte Auflage unter dem berechtigten Namen „Handbuch". Was die erste Auflage des Gochtschen Buches versprach, hat die Neuauflage vollkommen gehalten.

Ein fast 80 Seiten langes Litteraturverzeichnis am Schlusse des Buches charakterisiert es als das wissenschaftlich angesehenste Lehrbuch unserer jungen Disziplin. Es muss von vornherein hervorgehoben werden, dass zur Zeit kein derartiges Werk über Röntgenlitteratur besteht. — Aber ausser diesem wissenschaftlichen Geist, der das Werk durchweht, ist es gekennzeichnet durch die grosse praktische Erfahrung und scharfsinnige, auf reiche Beobachtung gestützte Kritik, welche fast in jedem Kapitel den Leser berührt.

Was man in anderen Lehrbüchern vergebens sucht, eigene Urteile über Induktoren, über Röhren usw., das findet man bei Gocht. Es ist unmöglich, das Buch an der Hand einzelner Kapitel zu besprechen, es wird für jeden, der es liest, immer eine angenehme und genussreiche Lektüre bilden. So will ich mich denn kurz auf die Besprechung der wichtigsten Kapitel beschränken.

Um sich ein eigenes Urteil über die Induktorfrage zu bilden, hat G. sich auch mehrere kleine, aber gute Induktoren (20 cm) Funkenlänge kommen lassen und dieselben sorgfältig versucht. Das Resultat seiner Versuche legt G. dahin nieder, dass er bis ins Detail alle auf der Hamburger Naturforscherversammlung 1901 angeführten Leitsätze für die grössere Brauchbarkeit der grösseren Induktoren unterschreibt und darunter solche versteht, die äusserlich voluminöser gebaut sind und eine grössere Funkenlänge geben. Ohne einen Namen zu nennen, kritisiert Gocht dadurch die Dessauerschen kompendiösen Apparate.

Gocht rät also in allen Fällen, wo es sich um weitgehende Benutzung handelt, einen Apparat von mindestens 40 cm Funkenlänge anzuschaffen.

Sein Urteil über die Unterbrecher ist in dem Abschnitt „kritische Betrachtung der verschiedenen Röntgeneinrichtungen" niedergelegt. Er sagt: „da heute noch 25—30 Proz. der Röntgeneinrichtungen für Akkumulatorenbetrieb geliefert werden", so kommen für diese ernstlich nur zwei Unterbrecherarten in Betracht, nämlich die „Platinunterbrecher und die Quecksilberunterbrecher" für die über 30 cm-Induktorien sind nun die Quecksilberunterbrecher die einzig brauchbaren, während für die kleineren Induktorien der Platinunterbrecher entschieden vorzuziehen ist. Er rühmt besonders die leichte Handhabung und den ruhigen gleichmässigen Gang.

Von dem Quecksilber-(Motor-)Unterbrecher spricht G. folgendermassen: Es gehört Akkuratesse und eine genaue Beobachtung aller kleinen Vorteile zu seiner Benutzung, man muss ihn studieren und wird immer besser und sicherer mit ihm arbeiten.

Wir würden raten, wenn man bei Akkumulatorenbetrieb möglichst vollkommen arbeiten will einen Quecksilberstrahl oder Schleifkontaktunterbrecher mit regulierbarer Stromschlussdauer anzuschaffen.

Für etwa 60 Proz. aller Röntgeneinrichtungen kommt Anschluss an eine Gleichstromlichtzentrale in Betracht. Für diese Einrichtungen kommen nur die verschiedenen Quecksilberunterbrecher und der Wehnelt-Unterbrecher in Frage.

Nun werden die grossen Vorzüge des Wehnelt-Unterbrechers geschildert und Walters Bedeutung für den Bau der Induktoren bei Wehnelt-Benutzung gebührend hervorgehoben. „Doch ist es ebenso sicher, dass das richtige sorgsame Arbeiten mit diesem Apparatenkomplex bedeutend schwieriger zu erlernen und zu handhaben ist." Diesen Satz kann man wohl unterschreiben. Aber wenn man einmal eingearbeitet ist, so möchte man um keinen Preis von Wehnelt- und Walterschaltung wieder fort (Referent), aber der Ansicht, „dass der Stromverbrauch ein sehr grosser und für lange Zeit auch der Röhrenverbrauch ein grösserer ist", möchte ich doch nicht beistimmen. Man kann auch mit Wehnelt sehr sparsam arbeiten. Gocht empfiehlt also auch heute noch eine Einrichtung mit einem guten modernen Motorquecksilberunterbrecher, da die Arbeiten und die Behandlung der Röhren auch für den weniger Geübten leichter durchzuführen ist. Und nicht jeder ist oder wird ein Röntgenspezialist.

Die Röhrenfrage wird sehr eingehend behandelt. Wenn G. sich auch manchmal etwas schroff

äussert — so namentlich über die Fortschritte, die die Röhrentechnik gemacht hat, so muss man ihm darin doch recht geben, dass die Differenzierungskraft der Röntgenröhren in den letzten sechs Jahren nicht grösser geworden ist. Aber richtig ist es nicht, wenn G. sagt: „Konnte Kümmell bereits vor sieben Jahren auf der Frankfurter Naturforscherversammlung 1896 von mir hergestellte Momentaufnahmen der Hand und der Handwurzeln vorlegen, so sind wir heute noch nicht weiter." Das ist nicht richtig.

Denn vor sieben Jahren konnten wir keine Momentaufnahmen der Brustorgane machen, das können wir jetzt seit Rieder-Rosenthal.

Eine Momentaufnahme des Thorax ist aber doch etwas anderes, als die der Hand.

Ebenfalls hat G. vor sieben Jahren noch keine Nierensteinaufnahmen an Lebenden vorzeigen können. Wenn letztere z. T. jetzt ermöglicht sind durch die modernen Abblendungsverfahren, kommt doch auch ein gut Teil auf die leistungsfähigeren Röhren. Das muss doch mit Rücksicht auf die Arbeiten unserer Röntgenröhrenfabrikanten anerkannt und konstatiert werden.

Das kurze Kapitel über Behandlung der Röhren sollte sich jeder, der mit Röntgenstrahlen arbeitet, gewissenhaft zu eigen machen. Es enthält sehr viele praktische gute Winke. Die verschiedenen Röhrentypen sind kurz und kritisch beschrieben. Überhaupt werden alle neueren Hilfsmittel bei der Röntgenuntersuchung eingehend gewürdigt.

In einem ganz neuen Kapitel ist die Dunkelkammereinrichtung und der photographische Prozess genau beschrieben.

Der zweite, spezielle Teil zeigt in gedrängter Kürze die praktische Verwendung der Röntgenstrahlen in der Medizin. Die normalen Verhältnisse der menschlichen Organe werden geschildert; Erkrankungen und Verletzungen des Knochensystems, der Wert des Verfahrens für die verschiedensten Disziplinen, Unfallheilkunde, Geburtshilfe und Gynäkologie, Laryngologie, Odontologie usw. kurz und kritisch beleuchtet.

Jeder, der sich für ein bestimmtes Kapitel interessiert, wird immer durch reiche eigene Erfahrung und grosse Litteraturkenntnis Aufklärung erhalten.

Wir können zum Schluss den Wunsch aussprechen, dass, wie Albers-Schönbergs Röntgentechnik für den vorgeschrittenen Röntgenologen ein treuer Begleiter und Berater geworden ist, so das Gochtsche Handbuch für alle Mediziner, die sich mit der Röntgenschen Wissenschaft befassen wollen, das eigentliche Lehrbuch werden wird. Bade (Hannover).

Vereine und Kongresse.

2. internationaler Kongress für Elektrologie und Radiologie.

Weinberger: **Über die durch Erweiterung der Pulmonalarterie im Röntgenbilde entstehende Schattenform.** Aus einer Anzahl eigener Beobachtungen zieht W. den Schluss, aus einem im zweiten Interkostalraume breit gegen das linke Lungenfeld ausladenden, distinkt mit einem mehr oder minder gekrümmten Bogen sich begrenzenden, pulsierenden Schatten eine Erweiterung der Pulmonalarterie zu diagnostizieren. Differential-diagnostisch käme wohl nur ein an bestimmter Stelle lokalisiertes Aneurysma der Aorta in Frage, wenn es sich gegen die Pulmonalarterie vorbaucht. In Erwägung zu ziehen sind natürlich auch alle übrigen klinischen Symptome des Falles. Werner (Hamburg).

Vom 27. Congress der americ. dermatological associat; nach dem Bericht im Boston med. and surg. journ. 17. 9. 03.

Stelwagon: **Some observations on the use of Röntgen rays in dermatology.** Bei Epitheliomen, Lupus, Scrophuloderma u. a. Formen der Hauttuberkulose sind die R-Strahlen zweifellos ein therapeutisch wirksames Mittel, auch bei Lupus erythematodes sind sie von Wirkung. Bei Acne und Acne rosacea sind brilliante Erfolge erzielt. Hyperhidrose lokaler Art und ebensolche Keratosen sind auch mit Erfolg behandelt. Psoriasis, Ekzem und ähnliche Dermatosen will er nur dann mit X-Strahlen behandelt wissen, wenn andere Behandlungsverfahren erfolglos waren. Er berichtet nur nach eigenen Erfahrungen.

Pusey: **The rationale of and the indications for the therapeutic use of Roentgen-rays.** Bespricht zunächst die Gewebsveränderungen in der Haut nach Bestrahlung: deutliche Hyperplasie des Stachelzellenlagers mit Zellvermehrung und vermehrter Pigment- und Keratohyalinbildung, worauf Zerfall der Zellkerne bei fortgesetzter Bestrahlung folgt, schliesslich Degeneration und Schwund der ganzen Zellen. Ähnliche Veränderungen treten in der Lederhaut auf. Auch bei krankhaften Gebilden sind die Veränderungen analog, und zwar werden auch da zuerst die epithelialen Gebilde, dann, und weniger stark die Blutgefässe betroffen. — Folgende Eigenschaften der X-Strahlen kommen für Heilzwecke in Betracht: 1. Die auf die Anhangsgebilde der Haut atrophierend wirkende Kraft; 2. die zerstörende Wirkung auf Organismen im lebenden Gewebe; 3. die Gewebsveränderungen bewirkende Eigenschaft; 4. die pathologische gewebezerstörende Kraft; die Schmerzlinderung bei gewissen bösartigen Neubildungen und Neuralgien und bei gewissen, von Jucken begleiteten Hautkrankheiten.

Diskussion: Dühring-Philadelphia: Röntgenstrahlen sind bei sehr vielen Krankheiten wirksam. Er wendet nur weiche Röhren an. White will wegen der mit der Bestrahlung verbundenen Gefahren den Gebrauch auf mit Messer und Glüheisen nicht angreifbare Erkrankungen beschränkt wissen. Williams-Boston: Bei manchen Neubildungen, selbst ganz oberflächlichen, war die Bestrahlung wirkungslos oder schädlich. Hardway-St. Louis: Bezweifelt die heilende Wirkung auf Acne und ähnliche Erkrankungen, wenn auch zweifellos Ulcus rodens günstig beeinflusst wird. Brouson: Die verbrennende Wirkung ist das Wichtigste bei der therapeutischen Anwendung. Hartzell: Die Bestrahlungszeit kann bei jedem Fall nur durch Probieren ermittelt werden. Er giebt tägliche, kurze Sitzungen bis Reaktion eintritt, dann werden längere Pausen gemacht. Montgomery-Chicago: Hat bei den letzt behandelten, über 100, Fällen, von oberflächlichem Epitheliom des Gesichtes keinen einzigen Misserfolg gehabt, sehr gute Erfolge bei Lichen ruber planus, während bei Psoriasis und Acne ebenso oft wie nach anderen Verfahren Rückfälle eintraten. Shepherd: Verbrennungen treten sehr selten bei therapeutischer Verwendung auf. Engman-St. Louis: Hat einen Fall von Zungenkrebs erfolgreich behandelt. Bowen-Boston: Anführung der im vergangenen Jahr im Massachussets-Generalhospital mit X-Strahlen behandelten Hautkrankheiten. Davon sind bemerkenswert: 55 Epitheliome (27 geheilt, 9 ausgeblieben, 19 noch in Behandlung) 4 Carcinome ohne günstige Beeinflussung. 22 Fälle verschiedener Hauttuberkulose (15 geheilt, 4 blieben aus, 3 noch in Behandlung). Im Ganzen wurden 142 Fälle reiner Hautkrankheit mit Röntgenstrahlen behandelt. — — p.

Journallitteratur.

Berliner klinische Wochenschrift. 1903. Nr. 41.

Lessing: **Knochensarkome im Röntgenbild.** Wenn Anamnese und objektiver Befund auf Sarkom hinweisen, giebt das Röntgenbild vor einer Probeincision in den meisten Fällen wertvollen objektiven Aufschluss über die Art der Ausbreitung und des Wachstums der vorliegenden Geschwulst. Das Röntgenbild gestattet die Entscheidung, ob es sich um schalige oder nicht schalige, endostal oder periostal wachsende Knochensarkome handelt: ein Punkt, der im Hinblick auf die Prognose und die sich daraus ergebende mehr oder weniger konservative Therapie, von grosser Bedeutung ist. Bei dem einen Typus findet man eine scharf begrenzte Aufhellung des Schattens infolge Umbildung des Knochengewebes, bei dem andern eine wolkige Trübung, welche die Zeichnung der feineren Knochenstruktur vollständig verwischt und welche die Corticalis verwaschen, wie angenagt, erscheinen lässt.

Beiträge zur klinischen Chirurgie. 1903. 37 Bd., Heft 1 u. 2.

Hofmeister: **Verkrümmungen des Beines nach Kniegelenkresektion im Kindesalter.** Die Dauerresultate bei jugendlichen Knieresezierten sind nicht günstig. Unter 107 im Zeitraum von 1 bis 17 Jahren nach der Resektion Nachuntersuchten fand Verfasser 16,8 Proz. absolut gerade, 27,1 Proz. gerade, 72,7 Proz. schwere Flexionskrümmungen. Die relative Häufigkeit der Verkrümmung ist umgekehrt proportional dem Alter des Kindes. Je jünger das Kind, je wahrscheinlicher Ausgang in Flexionskrümmung, weil das Wachstum der Epiphyse im Sinne der Beugung stattfindet. H. legt ein Hauptgewicht auf das Studium der veränderten Knochenform durch Röntgenaufnahmen. Es ergiebt sich daraus die Ursache der Verkrümmung und der pathologischen Weichheit des Knochens in der Einwirkung der Körperlast, speziell dem Zug der Beugemuskeln. 13 vortreffliche Bilder auf 4 Tafeln veranschaulichen die Befunde.

von Langenbeks Archiv für klinische Chirurgie. Bd. LXX, Heft 4.

Bach: **Uber echte Cysten der langen Röhrenknochen.** Verfasser bespricht in dieser kurzen Mitteilung nochmals den Wert der Skiaskopie für die Diagnose der echten Knochencysten und bleibt gegenüber Helbing auf dem Standpunkt, dass die dadurch gegebenen diagnostischen Merkmale sichere und zuverlässige seien. Er hat selbst 107 Fälle von Osteosarkom im Skiagramm aufgenommen. In keinem derselben fand sich die den Cysten eigentümliche Trias: Regelmässigkeit der dünnen Rinde, Parallele der ovalen, spindelförmigen oder dreieckigen Höhle und Transparenz derselben. Obschon einige Fälle darunter sind, welche dem typischen Knochencystenbild ähneln, so findet sich doch bei genauer Betrachtung mangelhafte Transparenz oder Durchbrechung der Kortikallinie. Bei der Wichtigkeit der Frage, ob man ein Glied amputieren soll oder nicht, die bei solchen Geschwülsten immer ventiliert werden muss, kann B. die differential-diagnostische Wichtigkeit der erwähnten Punkte nicht genug betonen.

Deutsche Zeitschrift für Chirurgie. 1903.

Hirsch: **Beitrag zur Lehre von den Fremdkörpern der männlichen Harnblase.** Für die Diagnose ist die Durchleuchtung der Blase mit Röntgenstrahlen das allerschonendste Verfahren und unter Umständen sogar die einzig anwendbare Methode, die vor der Palpation den Vorteil hat, dass sie eventuell auch kleinere Gegenstände, die der Betastung entgehen, zur Anschauung bringt, und überdies auch über Zahl, Grösse und Lage der Fremdkörper genauesten Aufschluss giebt. Die neueren Publikationen erwähnen auch bisweilen, dass die Röntgendurchleuchtung zu diagnostischen Zwecken vorge-

nommen wurde. Verfasser hat das Verfahren methodisch erprobt, allerlei Fremdkörper auf ihre Durchlässigkeit in Form einer Skala geprüft und kommt zu dem Resultat, dass Wachskerzchen, Bleistifte, abgesehen von ihren Metallteilen, und französische Katheter wohl unter der Grenze der Nachweisbarkeit stehen, während Glas, englische Katheter (wegen der Bleibeschwerung der verwandten Seide im Gegensatz zu den französischen), Metallkatheter, Bleibougies und metallische Fremdkörper nachgewiesen werden können.

Archiv für klinische Chirurgie. 71. Bd., Heft 1. 1903.

Krogius: **Über einen mit Röntgenstrahlen erfolgreich behandelten Fall von Schädelsarkom.** Der Überschrift wäre hinzuzufügen, dass es sich um ein zum zweiten Male rezidiviertes grosses Rundzellensarkom des Hinterhauptbeines mit metastatischen Knoten am Stirnbein handelte. Es verschwand unter Röntgenbehandlung innerhalb zwei Monaten vollkommen. Bisher vier Monate lang beobachtet, ohne dass sich neue Tumormassen gezeigt hätten. Die Bestrahlung erfolgte täglich, je zehn Minuten in 10—20 cm Röhrenabstand, mit harten Röhren. Von Nebenwirkungen ist vorübergehender Haarausfall zu erwähnen.

Zeitschrift für Heilkunde. XXIV. Bd., Heft 8. 1903.

Haim: **Über Knochenveränderungen bei akutem Gelenkrheumatismus im Röntgenbilde.** Untersuchung von 12 Fällen durch 40 Aufnahmen. Es findet sich beim akuten Gelenkrheumatismus schon in den ersten Tagen nach Beginn des Prozesses im Röntgenbilde diffuse Aufhellung der Knochenschatten, sowie Verwischung der Struktur- und Konturzeichnung der spongiösen Gelenkenden. Aus technischen Gründen gelten diese Ausführungen für die kleinen Gelenke, insbesondere für das Handgelenk sowie für die kleinen Gelenke des Fusses. — Diese Veränderungen werden als Ausdruck dafür aufgefasst, dass schon in den ersten Tagen der entzündliche Prozess auf die knöchernen Gelenkenden übergreift, dass eine akute Erweichung, Hyperämie und Schwellung der Gelenkenden stattfindet, welche als Ostitis der Epiphysen bezeichnet werden kann. Nach Ausheilung der Entzündungsprozesse gehen auch diese Veränderungen zurück, welche sich im Röntgenbilde durch eine leichte Aufhellung sowie durch eine scharfe, grobmaschige, nur spärliche Strukturzeichnung kundgiebt.

N. meg. f. laegev. 1903. No. 3.

K. Grön: **Om Roentgenstralernes indflydelse paa huden og deres anvendelse i behandlingen af hudsygdomme.** Verfasser berichtet über seine Röntgenbehandlungen an 90 Kranken während der letzten $1^1/_2$ Jahre. Im allgemeinen wurde die Bestrahlung ausgesetzt, sobald eine Reaktion eintrat. Nur in einzelnen Fällen, wo mehr beabsichtigt wurde, suchte Verfasser intensivere Reaktionen zu erzielen. Weiche Röhren. Stromstärke: 3—4 Ampère. Spannung: 110 Volt. Dauer der Bestrahlung 10 Minuten. Röhrenabstand: 25—30 cm, bisweilen 15—20 cm, ausnahmsweise 12 cm. Die Kasuistik umfasst:

5 Fälle von Lupus: Erfolg wenig ermutigend;
3 „ „ Lupus erythematodes: 1 Heilung, 1 Besserung, 1 Misserfolg;
20 „ „ Ekzema chronicum: Erfolg sehr versprechend, 11 Dauerheilungen;
5 „ „ Psoriasis: dreimal rasches Abschuppen der Plaques;
mehrere „ „ Pruritus: mehrfach eklatante Besserungen, zweimal unangenehme Reaktionen;
34 „ „ Acne vulgaris u. rosacea: 11 Dauerheilungen, 5 Besserungen;
5 „ „ Hypertrichosis: viermal günstiges Resultat;
4 „ „ Sycosis: 2 Heilungen, zweimal Rezidive;
1 „ „ Favus: Heilung;
1 „ „ Naevus congenitus der Schläfe: geringer Einfluss;
2 „ „ Ulcus rodens: einmal Vernarbung, 1 vorübergehende Besserung;
2 „ „ Carcinom: kein günstiges Resultat.

Mehrere Patienten sind noch in Behandlung. Immerhin sind die Erfolge sehr ermutigend.

Hygiea. 1903, August. Verhdlgn. der Ges. schwed. Ärzte in Stockholm.

Mellin u. Sjögren ist der Nachweis einer **Extrauteringravidität** mittels Röntgenstrahlen gelungen. Die Differentialdiagnose schwankte, ob es sich um Extrauteringravidität oder eine solche in einem Uterus duplex handle. Die Röntgenaufnahme liess deutlich das Skelett einer Frucht in Querlage über dem elastischen Teil des Tumors liegend erkennen nebst einem leichten Schatten, welcher dem leeren Corpus uteri entsprach. Da es bisher nie gelungen ist, durch Röntgenphotographie das Bild einer Frucht im Uterus zu erhalten, sprach das Radiogramm für das Vorhandensein einer Extrauteringravidität. Da die Diagnose dieses Zustandes manchmal grosse Schwierigkeiten darbietet, namentlich, wenn derselbe schon weiter vorgeschritten ist und ein sicheres Urteil auch bei längerer Beobachtung und Anwendung aller zu Gebote stehenden Untersuchungsmethoden nicht gewonnen werden kann, wäre es von grossem Werte, wenn man durch die Röntgenphotographie ein Mittel gewinnen würde, welches ohne jedes Risiko einen sicheren diagnostischen Behelf geben könnte.

Archives of the Roentgen-Ray. 1903. Oktober.

Hall-Edwards: **X-ray dermatitis.** In einer kurzen Arbeit charakterisiert der bekannte Röntgologe und Herausgeber der Archives die akute und chronische Röntgendermatitis. Er beschreibt genau das Anfangsstadium der akuten Form, das charakteristische Erythem und die Pigmentbildung und

warnt vor weiterer Anwendung des Röntgenlichtes bei den ersten Zeichen beginnender Reaktion. Er erwähnt besonders auch die eigentümlichen Idiosyncrasien gewisser Leute gegen X-Strahlen. In therapeutischer Beziehung haben sich ihm Bleiwasserumschläge bewährt. — Die chronische Dermatitis, die Gewerbekrankheit der Röntgologen, beschreibt er an der Hand vorzüglicher Abbildungen. Ihr Sitz ist die Hand, deren Haut charakteristische Degenerationszustände erleidet, rissig wird, kleine Substanzverluste, Schrunden, Rhagaden und erhebliche Nagelveränderungen aufweist. Die Therapie besteht in Waschungen mit Zinc. sulphuricum oder Argent.-nitricumlösungen und Einsalben mit Lanolin mit oder ohne Salicylsäurezusatz.

Smith: **Congenital dislocation of the hips.** Beschreibung und Illustration eines ideal durch unblutige Einrenkung nach Lorenz geheilten Falles doppelseitiger Hüftluxation bei einem 6jährigen Mädchen. S. hat eine bequeme kleine Schiene konstruiert, die den eingerenkten Oberschenkel in extremer Abduktion und Aussenrotation hält und in den fixierenden Verband eingefügt wird. In dem beschriebenen Falle war die Y-Fuge und die Pfannenbildung sehr deutlich.

New York med. news. 1903. 30. Mai.

Park: **A report upon the physical and therapeutic value of cathode and ultraviolet rays.** Behandlung mit diesen Strahlenarten empfiehlt sich bei mässig begrenzten und superficiellen Neubildungen und leistet hier oft gute Resultate. Hierbei wird kein Schmerz verursacht, im Gegenteil ist die schmerzstillende Wirkung an der Oberfläche und in der Tiefe oft überraschend. Verjauchung und übler Geruch sistieren. Auch nach der Operation kann die Behandlung wirksam unterstützt werden. Verbrennungen und Dermatitis sind bei genügender Vorsicht leicht zu vermeiden.

St. Paul med. journ. 1903. März.

Ball: **Report of a case of carcinom of the uterus treated with the X-rays.** Vorgeschrittenes Uteruscarcinom. B. liess die Strahlen von der Vagina aus durch ein Spekulum einwirken und beobachtete vorübergehend eine erhebliche Besserung. Dieselbe erstreckte sich allerdings im wesentlichen auf die subjektiven Beschwerden; objektiv konnte nur eine Schwärzung des Carcinoms und Nachlassen der Sekretion beobachtet werden.

The Practitioner. 1903. April.

Morris und Doce: **The light-treatment in lupus and other diseases of the skin.** Die Heilresultate sind nicht ganz so gut, wie die von Finsen. Nur Lupusfälle von geringer Ausdehnung heilten wirklich. Die schwereren Fälle bedürfen immer wieder von neuem der Nachbehandlung. Von 65 Lupusfällen sind 11 bis zu 2 Jahren rezidivfrei. Besserung war fast durchweg zu konstatieren. Für Schleimhaut passt Röntgen, für Haut Finsen. 27 Ulcus rodens — 12mal günstiger Erfolg. 11 Lupus erythematodes — 7 Besserungen. 2 Alopecia areata: geringe Besserung, keine Dauererfolge. Die Vorteile sind die Glätte der Narbe und die geringe Entstellung, die Nachteile: die mindestens dreijährige Beobachtung und eventuell Behandlung und die anfangs unvermeidbaren grossen Schmerzen bei der Behandlung.

Werner (Hamburg).

Boston med. and surg. journ. 1903. 15. Oktober.

Codman: **The formation of loose cartilages in the knee joint.** Was hier an der Mitteilung interessant ist, ist der Nachweis der Gelenkmäuse durch Röntgenphotographie. Er kam darauf durch die Beobachtung, dass selbst aussen völlig knorpelig aussehende exstirpierte Gelenkmäuse im Röntgenbild Knochenbälkchenstruktur aufweisen. Hierdurch und durch die Beobachtung strahliger Narben in Kniegelenken, aus welchen freie Körper entfernt wurden, führten ihn zu der Annahme, dass letztere meistens durch traumatische Einflüsse entstehen und dass stets mit dem Knorpel etwas von dem unterliegenden Spongiosagewebe abgesprengt wird. Er konnte dies auch experimentell an der Leiche nachweisen. Bei dem zuletzt von ihm operierten Kniegelenk gelang der Nachweis dreier von vier entfernten freien Körpern, wie auch das beigegebene Röntgenbild zeigt. Dass in diesem Falle Sesambeine der Sehnen vorgelegen haben könnten, wie Cowl (Diagnostik und Untersuchungsmethode mittels Röntgenstrahlen, Urban & Schwarzenberg, 1903) von allen gesehenen Gelenkmäusen im Knie behauptet, ist hier völlig ausgeschlossen. — — p.

Quarterly Med. Journal. 1903. August.

Brook und Green: **Röntgenstrahlen bei der Diagnose der Phthise.** Die Verfasser finden, dass in jedem Falle, in dem die gewöhnlichen Untersuchungsmethoden die Diagnose Phthise erlaubten, diese durch die Röntgenstrahlen bestätigt wurde; dabei wurde die Beobachtung gemacht, dass die Strahlen oft eine grössere Ausdehnung der Erkrankung zeigten als Auskultation und Perkussion. In vielen Initialfällen versagten die gewöhnlichen physikalischen Untersuchungsmethoden; die Röntgenstrahlen dagegen zeigten deutlich Erkrankungsherde. Einen Vorteil sehen die Verfasser auch darin, dass man die Fortschritte der Besserung und Heilung — z. B. in Sanatorien kontrollieren kann.

Werner (Hamburg).

Druck von Hesse & Becker in Leipzig.

Über die Färbungen stark gebrauchter Röntgenröhren.

Von

Dr. **B. Walter.**

Bekanntlich stellt sich bei einer im Gebrauche befindlichen Röntgenröhre eine, mit der Zeit immer stärker werdende Färbung ihrer Glaswandung ein, und zwar werden hiervon besonders diejenigen Teile dieser Wandung betroffen, welche über dem Horizonte der Antikathodenebene liegen, und welche also beim Betriebe der Röhre in dem bekannten hellgrünen Lichte phosphoreszieren. Bisher war man nun allgemein der Ansicht, dass diese Färbung durch einen dünnen Metallbelag hervorgerufen werde, der durch die Zerstäubung der in der Röhre befindlichen metallischen Elektroden und vor allem also des Platins der Antikathode derselben zu stande komme, und diese Färbung wurde um so weniger gern gesehen, als man jenem Metallbelage zugleich eine stark absorbierende Wirkung auf den Gasinhalt der Röhre zuschrieb und ihn somit auch — wenn nicht ganz — so doch zum grossen Teile für das bekannte Härterwerden einer im Gebrauche befindlichen Röntgenröhre mitverantwortlich machte.

Unter diesen Umständen dürfte daher sowohl für die Verfertiger als auch für die Benutzer von Röntgenröhren die kürzlich von mir entdeckte Thatsache von Interesse sein, dass der grösste Teil der in einer guten Röntgenröhre durch den Gebrauch entstehenden Färbungen nicht auf einen an ihrer Innenwand abgelagerten Metallbelag zurückzuführen ist, sondern eine wirkliche Färbung des Glases darstellt, die sich ganz allmählich als eine natürliche und wahrscheinlich auch ganz harmlose Folge der fortwährenden Bestrahlung des letzteren mit Röntgenenergie einstellt.

Der Beweis für diese Behauptungen ist leicht geführt; denn, was zunächst die Art der in Rede stehenden Färbung angeht, so braucht man nur eine ältere Röhre, die an den eingangs genannten Stellen den bekannten violetten Farbenton recht deutlich zeigt, zu zertrümmern, dann von den Glasresten derselben aus dem gefärbten Teil der Röhre ein solches Stück herauszusuchen, welches wenigstens nach einer Richtung hin zwei einigermassen parallele Ränder hat, und dieses so gegen das Tageslicht zu halten, dass man senkrecht zu jenen beiden Rändern in eine der beiden parallelen Schmalseiten des Stückes hineinsieht. Das letztere lässt dann, selbst wenn die hierbei vom Lichte durchsetzte Glasschicht nur 1—2 cm lang ist, eine ganz ausserordentlich starke, violette bis tiefblaue Farbe erkennen, eine Farbe, die sich durch die ganze Dicke des Glases hindurch erstreckt, so dass also damit zunächst der Beweis geführt ist, dass es sich hier nicht um eine auf dem Glase abgelagerte Schicht, sondern um eine Färbung des Glases selbst handelt.

Zur Erleichterung der Versuche füge ich hinzu, dass man zum Zertrümmern nicht etwa eine noch luftleere Röhre nehmen darf, da dann eine Explosion der letzteren stattfindet, die einesteils nicht ganz ungefährlich ist und andernteils auch eine zu starke Zersplitterung des Glases herbeiführen würde. Deshalb hat man vor dem Zertrümmern der Röhre stets erst Luft in dieselbe einzulassen, was am sichersten dadurch geschieht, dass man den einen der beiden Pole eines Induktors mit einer beliebigen Elektrode der Röhre verbindet und den andern durch einen Draht an die Spitze desjenigen Glasansatzes der Röhre heranführt, der zur

Verbindung derselben mit der Luftpumpe gedient hat. Wie ich nämlich schon vor kurzem in dieser Zeitschrift dargelegt habe (S. 94 dieses Bandes) stellt die Spitze dieses Ansatzes für die elektrische Durchschlagswirkung eine schwache Stelle der Röhre dar; und es ist deshalb auch ein leichtes, dieselbe hier mit den Funken des Induktors zu durchbohren. Die Durchschlagsöffnung ist dann in der Regel so eng, dass es mehrere Stunden, ja manchmal sogar Tage dauert, bis die Röhre vollständig mit Luft gefüllt ist; man kann den Vorgang indessen dadurch beschleunigen, dass man so zahlreiche Entladungen durch die Durchschlagsöffnung hindurchschickt, dass das Glas daselbst springt. Will man ganz sicher gehen, so warte man auf alle Fälle so lange, bis sich beim Anlegen der Drähte des Induktors an die gewöhnlichen Pole der Röhre im Innern derselben ein richtiger Funke zeigt; denn dann muss innen und aussen der Luftdruck sehr nahe derselbe sein, und man kann ihn dann durch Abbrechen der Spitze vollends ausgleichen.

Um ferner nach dem Zertrümmern der Röhre die gefärbten Teile des Glases leichter von den ungefärbten unterscheiden zu können, lege man die Scherben auf ein weisses Blatt Papier; denn dann hat das in das Auge gelangende Licht jedes Glasstück zweimal zu durchsetzen, und die Farbe desselben tritt also mit doppelter Deutlichkeit hervor. — Diese letztere Methode ist übrigens auch, wie hier nebenbei erwähnt sein mag, bei der Betrachtung flauer Stellen eines photographischen Negativs von Nutzen; und zwar presse man dabei die Platte mit ihrer Schichtseite möglichst dicht gegen das Papier.

Zu meinem eigentlichen Thema zurückkehrend, habe ich nun noch die zweite der oben aufgestellten Behauptungen, wonach die Röntgenstrahlen selbst die Urheber der in Rede stehenden Glasfärbung sein sollten, zu beweisen. Die Richtigkeit derselben folgt nun einfach daraus, dass sich dieselbe Färbung auch ausserhalb der Röntgenröhre an einem farblosen Glasstücke von derselben chemischen Zusammensetzung wie dem des Röhrenglases einfach durch längere Bestrahlung desselben mit Röntgenenergie hervorrufen lässt; und zwar nimmt man zu diesem Versuche am bequemsten ein Stück aus der nicht gefärbten Hinterwand oder auch aus dem Kathodenrohr der zertrümmerten Röhre. Dasselbe zeigt dann, wenn es der Glaswandung der bestrahlenden Röhre so nahe wie möglich gebracht wurde, in der Längsdurchsicht schon nach einer halben Stunde kräftiger Bestrahlung deutlich die fragliche Färbung, was man natürlich am besten durch Vergleich mit einem zweiten aus demselben Teile der Röhre stammenden, nicht bestrahlten Glasstücke feststellt.

Aus allem diesem ergiebt sich also, dass die hier in Rede stehende Färbung im Prinzipe dieselbe Erscheinung darstellt, wie sie zuerst am Bariumplatincyanürschirm von Villard (s. diese Zeitschrift Bd. II S. 48) beobachtet worden ist, und wie sie dann Holzknecht auch am Kochsalz und ähnlichen Substanzen nachgewiesen[1]) und später bei seinem Chromoradiometer in so schöner Weise praktisch verwertet hat. Und wie sich nun unter der Einwirkung der Röntgenstrahlen die letztgenannten Salze je nach ihrer Zusammensetzung nicht bloss in verschiedener Farbe, sondern auch in verschiedener Stärke färben, so gilt dasselbe auch für Gläser von verschiedener chemischer Beschaffenheit; denn ein bleihaltiges Glas z. B. färbte sich nicht violett wie dasjenige, aus welchem unsere Röntgenröhren geblasen werden, sondern fast rein gelb; und es trat ferner beim ersteren auch die Farbe viel schneller und viel stärker hervor als beim letzteren.

Eine weitere Übereinstimmung dieser Glasfärbungen mit denjenigen der gewöhnlichen Salze besteht darin, dass auch jene sich ebenso wie diese zum Teil mit der Zeit wieder von selbst verlieren, zum Teil aber allerdings auch eine sehr grosse Beständigkeit zeigen. Das erstere gilt z. B. für das Bleiglas, das seine durch die Bestrahlung erlangte Farbe in einigen Tagen selbst im Dunkeln fast vollständig wieder verliert, in der Sonne aber schon nach wenigen Stunden ausbleicht. (Eine Röntgenröhre aus Bleiglas müsste sich demnach stets mit Leichtig-

[1]) G. Holzknecht, Verhandl. d. Deutsch. physik. Gesellsch. IV. S. 25. 1902.

keit wieder entfärben lassen.) Andererseits ist aber die violette Färbung unserer gewöhnlichen Röhren auch im Lichte so gut wie vollkommen beständig.

Alle diese Farben lassen sich aber leicht und vollkommen dadurch entfernen, dass man das Glas bis nahe an seinen Schmelzpunkt erhitzt, eine Entfärbungsmethode, die allerdings bei einer noch luftleeren Röhre ausgeschlossen ist, da dann der äussere Luftdruck das weich gewordene Glas sofort eindrücken würde. Bei einer mit Luft gefüllten Röhre dagegen lässt sich die Methode sehr wohl anwenden; und thatsächlich hat denn auch ohne mein Wissen der Glasbläser C. H. F. Müller, hierselbst, bereits seit längerer Zeit diejenigen alten Röhren, welche demselben zum abermaligen Leerpumpen übergeben waren, auf diesem Wege entfärbt. Dabei hat sich dann gezeigt, dass eine solche durch die Flamme entfärbte Röhre beim abermaligen Gebrauche nicht wieder jene violette, sondern nur eine ganz schwache bräunliche Färbung annimmt; und dasselbe war auch bei einem, aus einer stark gebrauchten Röntgenröhre stammenden violetten Glasstück der Fall, das von mir zunächst in der Flamme entfärbt und dann mehrere Stunden lang einer starken Röntgenstrahlung ausgesetzt wurde. Andererseits nahm aber ein Stück bleihaltigen Glases, das zunächst einige Stunden lang mit Röntgenstrahlen gelb gefärbt, dann in der Flamme wieder entfärbt und schliesslich abermals bestrahlt wurde, auch bei dieser zweiten Bestrahlung wieder dieselbe gelbe Farbe an wie bei der ersten; und es war dann auch die Tiefe dieser Färbung die gleiche wie bei einem zweiten, den vorhergehenden Prozessen nicht unterworfenen Glasstück.

Von besonderem Interesse ist ferner noch der Umstand, dass die genannten Gläser unter der Einwirkung der Radiumstrahlen genau dieselbe Farbe annehmen wie unter derjenigen der Röntgenstrahlen; jedoch bedarf es zum Zustandekommen der Wirkung entweder eines sehr kräftigen Präparates oder einer sehr langen Expositionszeit. Die von mir zu diesem Zwecke angewandte aktive Substanz bestand zwar nur aus 20 mgr Radiumbromid; dieselbe hatte aber eine solche Intensität, dass man damit innerhalb einer Stunde aus 15 cm Abstand eine menschliche Handaufnahme machen konnte, wie ich sie seinerzeit in Band 3 dieser Zeitschrift, Tafel IX, Fig. 3 b, veröffentlicht habe, eine Aufnahme, zu der damals noch unter den gleichen äusseren Bedingungen 10 g des stärksten, damals existierenden Radiumbromids nötig waren. Brachte man nun das zu färbende Glasstück in die unmittelbare Nähe des erstgenannten Präparates, so trat die gewünschte Färbung stets in weniger als 24 Stunden hervor; und habe ich bisher auch keinen farblosen festen Körper gefunden, der nicht unter der Einwirkung dieser starken Strahlenquelle eine mehr oder minder starke Färbung angenommen hätte. So wurde beispielsweise ein bis dahin farbloses Stück Glimmer gelb, ein vollkommen farbloser Quarzkrystall braun u. s. w. Diese eigentümliche Wirkung der Radiumstrahlung ist natürlich schon seit mehreren Jahren bekannt; dagegen scheint bisher nirgends die Thatsache festgestellt zu sein, dass man mit Röntgenstrahlen genau dieselben Färbungen erzielt.[1])

Was nun aber weiter die bei diesen Färbungen stattfindenden Veränderungen des Glases angeht, so ist die Aufklärung derselben natürlich Sache der Chemie; immerhin möchte ich hier aber doch darauf hinweisen, dass speziell das Glas, welches zur Herstellung von Röntgenröhren dient, zumeist auch schon von vornherein eine schwach violette Färbung zeigt, die von einem geringen Zusatze an Braunstein (Mangansuperoxyd) herrühren und beim Liegen in der Sonne noch stärker hervortreten soll. Es dürfte demnach nicht ganz unwahrscheinlich sein, dass speziell bei diesem Glase unter der Einwirkung der Röntgenstrahlen oder dergleichen eine allmähliche Umwandlung einer ungefärbten Manganverbindung in eine gefärbte stattfindet;

[1]) Als diese Versuche nahezu abgeschlossen waren, erschien das neue Buch von Frau Curie über die radioaktiven Substanzen (Braunschweig 1904, Deutsch von W. Kaufmann), worin lediglich die Vermutung ausgesprochen ist, dass die Färbung, welche die Glaswandung einer lange im Gebrauch befindlichen Röntgenröhre zeigt, mit der Thatsache „in Verbindung zu bringen" sei, dass die Strahlen der radiumhaltigen Präparate färbend auf Glas einwirken. Irgend welche Beweise für diese Vermutung sind jedoch nicht angegeben.

und da nun dieselbe Umwandlung nach dem Obigen auch schon im Sonnenlichte vor sich geht, so erscheint es dann auch verständlich, warum die violette Farbe einer gebrauchten Röntgenröhre nicht wie die anderer durch Röntgenstrahlen gefärbter Gläser im Sonnenlichte ausbleicht. Die sonst so einfache spektralanalytische Beweisführung ist in diesem Falle allerdings recht unsicher.

Für die Röntgentechnik ist nun aber von besonderer Wichtigkeit noch die Frage, ob mit der Entstehung jener Glasfärbung zugleich auch eine bindende Wirkung auf den Gasinhalt der Röhre ausgeübt und somit dadurch die Lebensdauer der letzteren verkürzt wird. Wenngleich sich nun eine sichere Antwort hierauf zur Zeit noch nicht geben lässt, so scheint mir jene Annahme doch — angesichts des Umstandes, dass eine abermals leer gepumpte, sich beim Gebrauche nicht mehr färbende Röhre (s. oben) in der Regel noch schneller zu Ende geht als eine frische — ziemlich unwahrscheinlich; und wir werden deshalb die allmähliche Selbstevakuierung einer Röntgenröhre in der Hauptsache wohl als eine unumgänglich notwendige Bedingung für das Zustandekommen der in der Röhre vor sich gehenden elektrischen Prozesse (Jonenbildung) anzusehen, d. h. also als einen unvermeidlichen Übelstand hinzunehmen haben.

Andererseits hat aber doch die hier in Rede stehende violette Färbung einer gebrauchten Röntgenröhre insofern noch eine recht grosse praktische Bedeutung, als sie durch ihre Intensität geradezu einen Massstab für die gesamte bisherige Leistung einer Röhre abgiebt, so dass man jene Färbung mithin auch nicht mehr wie bisher mit scheelem Auge, sondern im Gegenteil geradezu als einen Ruhmestitel einer Röhre anzusehen hat.

Thatsächlich wird man denn auch ohne Ausnahme finden, dass diejenigen alten Röhren, welche das meiste geleistet haben, auch wirklich die intensivste violette Färbung haben, und unter andern ergiebt sich auf diese Weise auch sofort die Bestätigung der bekannten Thatsache, dass durch die Einführung der Vakuumregulierung die Leistungsfähigkeit der Röntgenröhren ganz erheblich zugenommen hat. Ferner aber glaube ich hier auch nicht unerwähnt lassen zu sollen, dass ich die stärkste violette Färbung bisher an verschiedenen Wasserkühlröhren gesehen habe, wie sie bekanntlich auf meine Veranlassung zuerst C. H. F. Müller, hierselbst, eingeführt hat (s. diese Zeitschr. Band 2, S. 222, 1899); und thatsächlich hat ja auch Albers-Schönberg jüngst durch eine genaue Statistik (s. Münchener medizinische Wochenschrift 1903, No. 52) festgestellt, dass diese Röhren von allen untersuchten Exemplaren die grösste Gesamtleistung aufwiesen. An nächster Stelle figurierten ferner auch bei meiner Untersuchung, — ebenso wie bei der Albers-Schönberg'schen Statistik — die grossen Gundelach'schen Dauerröhren. Andererseits zeichnete sich aber die letztere Röhrenart bei dieser, ich möchte sagen, rein äusserlichen Untersuchung wieder besonders dadurch aus, dass bei ihr die violette Farbe des Glases in ganz besonderer Reinheit hervortrat, da sie nicht wie bei den meisten anderen Röhrenarten durch einen mehr oder weniger starken Metallbelag auf der Innenwand des Glases gestört wurde.

Ehe ich jedoch auf die Ursache und die Bedeutung dieses Belages etwas näher eingehe, muss ich zuvor die Merkmale, an denen derselbe erkannt und von der oben besprochenen Glasfärbung unterschieden werden kann, etwas näher beschreiben. Wir haben also nach dem Obigen in jeder stark gebrauchten Röntgenröhre zwei Arten von Färbungen zu unterscheiden, nämlich 1. die bereits ausführlich erörterte violette Färbung des Glases selbst, welche überall in der Röhre, wo sie auftritt, denselben Farbenton zeigt, und welche man nur im durchgehenden Lichte beobachten kann — und zwar am besten dann, wenn man die Röhre so gegen das einfallende Tageslicht hält, dass sich das Auge in der Ebene des Antikathodenspiegels befindet, und 2. die nunmehr noch zu besprechende Färbung, welche durch die von den Elektroden der Röhre zerstäubten und an den inneren Glaswänden derselben abgelagerten Metallteilchen verursacht wird, und welche bei geringer Dicke der abgelagerten Schicht am besten im reflektierten Lichte erkannt werden kann und dann als die bekannte „Farbe dünner Blättchen“ nicht bloss je nach dem Einfallswinkel, sondern vor allem auch mit der veränder-

lichen Dicke der Schicht ihren Farbenton sehr stark wechselt. Bei zunehmender Schichtdicke dagegen tritt an die Stelle dieser Farben — wegen des starken Reflexionsvermögens dickerer Metallschichten — ein allerdings immer weisslicher werdender, aber dafür auch um so stärker hervortretender „Metallglanz"; und in diesem Falle macht sich die Schicht natürlich auch schon im durchgehenden Lichte durch eine kräftige Verdunkelung des letzteren bemerkbar. Es kommt dann eben mehr und mehr die eigentliche Durchlassfarbe des betreffenden Metalles zum Vorschein, die z. B. beim Platin einen blaugrauen Farbenton hat, in den Röhren aber — wegen der verschiedenartigen darin angebrachten Metalle — niemals in aller Reinheit zu Tage tritt.

Was nun ferner die näheren Bedingungen dieser Metallzerstäubung angeht, so wissen wir schon seit langer Zeit, dass dieselbe hauptsächlich am negativen Pole, d. h. also in unserem Falle an der Kathode der Röhre auftritt; und es führt sich ja auch hierauf die bekannte Regel für den Betrieb einer Röntgenröhre mit Induktionsapparat zurück, wonach man dabei den Eintritt des Schliessungsstromes des letzteren in die Röhre nach Möglichkeit verhindern soll. Denn da für diesen Strom die Antikathode der Röhre zur Kathode wird, so würde also damit bei jeder Schliessung des genannten Stromes eine mehr oder weniger starke Platinzerstäubung stattfinden.

Andererseits hat natürlich aber auch schon der Glasbläser durch geeignete Konstruktion der Röhre einer Zerstäubung des Metalles der Elektroden derselben entgegenzuwirken, und es kommt nun hierfür zunächst die Thatsache in Betracht, dass gewisse Metalle wie Kupfer und Platin ganz erheblich viel stärker zerstäubt werden als andere wie Eisen und Nickel, und dass sich endlich vor allem das Aluminium durch eine ganz besonders geringe Zerstäubung auszeichnet. Diese Thatsachen sind nun bekanntlich nicht bloss der Grund dafür, dass man alle Elektroden einer Röntgenröhre, bei welchen nicht unbedingt ein anderes Metall erforderlich ist — vor allem also auch die Kathode der letzteren — aus Aluminium herstellt, sondern auch dafür, dass der Spiegel der Antikathode, der im Interesse einer möglichst starken Röntgenwirkung aus Platin bestehen muss, am zweckmässigsten mit Eisen oder Nickel hinterlegt wird.

Ein anderer Punkt, von dem die Zerstäubung des Antikathodenmetalles einer Röntgenröhre ebenfalls noch abhängt, ist die Grösse des Brennpunktes derselben; wenigstens glaube ich die bereits oben erwähnte Thatsache, dass die grossen Gundelach'schen Röhren mit mehr als 20 cm Kugeldurchmesser selbst nach längerem Gebrauche nur einen ganz ausserordentlich geringen Metallbelag zeigen — abgesehen von ihrer ausgezeichneten Konstruktion — vor allem darauf zurückführen zu müssen, dass der Brennpunkt derselben etwa die drei- bis fünffache Grösse von dem der gewöhnlichen kleineren Röhren hat. Solche Riesenröhren sind daher die gegebenen „Bestrahlungsröhren" für therapeutische Zwecke, da ja für diese Verwendung, wie schon Holzknecht in der vorigen Nummer dieses Bandes betont hat, ein scharfer Brennpunkt überflüssig ist. Andererseits lehrt uns dieser Gesichtspunkt aber auch, dass man auch bei den zu diagnostischen Zwecken dienenden Röhren in der Forderung nach einem möglichst kleinen Brennpunkte nicht allzu weit gehen soll.[1])

Was nun aber schliesslich noch den Einfluss des in Rede stehenden Metallbelages auf

---

[1]) Um die Schärfe des Brennpunktes einer Röhre zu messen, benutze ich schon seit längerer Zeit ein Instrument, welches ich als „Fokometer" bezeichne, und welches aus einer in Holz eingelegten Bleischeibe von 2 mm Dicke und 20 cm Durchmesser besteht, in welcher in der Mitte ein viereckiges Loch von 10 × 21 mm Grösse eingeschnitten ist. Quer über dieses Loch sind im Abstande von je 3 mm sechs parallele Drähte von resp. 1,05; 0,75; 0,50; 0,30; 0,15 und 0,05 mm Dicke nebeneinander aufgespannt. Auf die eine Seite der Scheibe ist ferner ein 10 cm langes Rohr aus Holz und auf die andere ein ca. 25 cm langes Rohr aus Messing — beide ca. 5 cm weit — aufgesetzt und schliesslich in dem äussersten Ende des Messingrohrs — 20 cm von den Drähten entfernt — ein Bariumplatincyanürschirm mit Bleiglas dahinter befestigt. Setzt man nun das Holzrohr unmittelbar auf die Glaskugel der zu messenden Röntgenröhre auf, so giebt die Zahl der Drähte, welche man auf dem Leuchtschirm erkennen kann, direkt die Fokusnummer der Röhre an. Das Instrument ist von Rich. Seifert & Co., hierselbst, zum Patente angemeldet worden.

die Funktion einer Röntgenröhre angeht, so ist derselbe noch recht wenig aufgeklärt, immerhin sieht man aber ein, dass jener Belag schon deswegen schädlich sein muss, weil derselbe — eben wegen seiner metallischen Natur — sozusagen eine neue Elektrode in die Röhre einführt und also unter Umständen in der letzteren einen ganz anderen Verlauf der elektrischen Entladung bedingen kann.

Ferner scheint derselbe aber auch auf den Gasinhalt der Röhre eine stark absorbierende Wirkung auszuüben, eine Annahme, die man vor allem aus der bekannten Thatsache schliesst, dass eine Röntgenröhre sehr schnell hart wird, wenn man den Strom einige Zeit lang in umgekehrter Richtung durch dieselbe hindurchschickt. Selbst wenn aber dieser Schluss nicht richtig sein sollte, so bleibt doch die letztere Thatsache bestehen; und sie allein ist auch schon genügend, um uns darauf hinzuweisen, dass wir die Schliessungsströme des Induktors von unseren Röhren fernhalten müssen.

Hamburg, physikal. Staatslaboratorium, im Februar 1904.

Zur Röntgendiagnostik der intrathoracischen Tumoren.

Von

Dr. **Alban Köhler**-Wiesbaden.

(Hierzu Tafel XI).

Zweck der folgenden Ausführungen ist, über einen Fall zu berichten, bei welchem das Röntgenbild einen selten klaren Aufschluss gegenüber den anderen physikalischen Untersuchungsmethoden gab. Es handelte sich um einen Tumor in der linken Brusthöhle. Die Veröffentlichung scheint mir vor allem deshalb geboten, weil in den bekannten Röntgenatlanten ein ähnlicher Fall nicht abgebildet ist, ferner, weil die Sektion die intra vitam mit Zuhilfenahme des Radiogramms gestellte Diagnose vollauf bestätigte, endlich, weil der Fall zur Zeit der Untersuchung keine irreführenden Komplikationen zeigte und somit jetzt, wo wir doch noch in den Kinderschuhen der Röntgendiagnostik stecken, mehr zur Erweiterung unserer radiodiagnostischen Kenntnisse beizutragen geeignet ist, als Fälle mit mehreren Komplikationen, die auch den Röntgenbefund trüben können.

Den lehrreichen Fall verdanke ich der Liebenswürdigkeit der Herren Dr. Feddersen und Prof. Dr. Weintraud hier.

Der 58 Jahre alte Patient giebt an, als Kind sei er skrophulös, sonst nicht weiter krank gewesen. Er war immer ein starker Raucher und habe auch ziemlich viel Alkoholica genossen. Er leide seit vielen Jahren an einem chronischen Rachenkatarrh, der ihm aber keine besonderen Beschwerden mache. Seit etwa neun Monaten verspüre er oft Hustenreiz; dabei hatte er keinen Auswurf. In den letzten Wochen habe er mitunter fürchterliche Hustenanfälle bekommen, die auf geeignete Lagerung nachgelassen hätten. Auswurf, den er jetzt hätte, sei farblos, mitunter von feinen Blutstreifen (infolge der Anstrengung) durchsetzt. Er komme nach Wiesbaden zur Erholung. Hier sei er sofort wegen seiner Atemnot und weil er fieberte zum Arzt gegangen. — Herr Dr. Feddersen untersuchte den Patienten und veranlasste ihn, sich sofort in ein Krankenhaus aufnehmen zu lassen, was auch geschah. Im Laufe der nächsten Wochen wurde auch Herr Prof. Weintraud konsultiert. Der Befund, der im grossen und ganzen, mit Ausnahme der letzten drei Tage, derselbe blieb, war zur Zeit der Röntgenaufnahme, die vier Wochen nach der ersten Untersuchung hier und vier Wochen vor dem Tode stattfand, kurz folgender:

Grosser, kräftig gebauter Mann. Puls ohne pathologischen Befund. Temperatur während der ganzen Zeit der Krankheit zwischen 38,0 und 39,7°. Urin ohne Eiweiss. Beim Atmen bleibt die linke Brustseite unverändert. Perkussion der rechten Lunge ohne Besonderheiten, Auskultation ergiebt giemende und pfeifende Rhonchi. Der Auswurf ist rein schleimig und zäh, ohne Tuberkelbazillen. Das Herz zeigt normalen Befund. In so weit hatte also der Fall nichts Besonderes. Nun bot aber die linke Lunge bei perkutorisch lautem Schall auskultatorisch gar keine Atemgeräusche, auch keine Andeutung der normalen, dar. Es bestand also Bronchostenose links. Ausserdem war links vorn im zweiten Interkostalraum, vom Sternum aus etwa 4 cm lateralwärts reichend, eine auffallende Dämpfung zu konstatieren. Herztöne rein. Herzgrenzen normal.

In Berücksichtigung des Fiebers musste man bei diesem perkutorischen Befund zunächst an einen abscedierenden oder gangränösen Process denken. Die Erwägung, es könne sich um ein Aneurysma aortae handeln, wofür Bronchostenose und Percussionsbefund gesprochen hätten, wurde nicht lange in Betracht gezogen, da die anderen typischen diagnostischen Merkmale (abnorme Pulsation, Interkostalneuralgien, systolische Geräusche im zweiten l. Interkostalraum, Arteriosklerose etc.) hier fehlten und das Fieber direkt dagegen sprach. Letzteres liess sich auch eventuell gegen mediastinale Carcinome resp. Sarkome geltend machen. Vor allem war also ein mediastinaler Abscess, ein umschriebenes Empyem, eine Fremdkörperpneumonie mit Gangrän in Betracht zu ziehen. Auffallend war immerhin das einfach schleimig, geruchlose Sputum. Patient war sich ferner nicht bewusst, einen Fremdkörper oder dergl. verschluckt zu haben.

Nach alledem lag jedenfalls der Fall so, dass ein uns so unentbehrlich gewordenes Mittel wie die Röntgenstrahlen nicht unberücksichtigt bleiben durfte. So wurde denn eine Untersuchung mit denselben vorgenommen. Die bei Erkrankung der Brusteingeweide sonst sehr zweckmässige Durchleuchtung war bei dem Zustande des Patienten nicht zu ermöglichen, es wurden also photographische Röntgenaufnahmen gemacht, die in diesem Falle ebenso guten Aufschluss gaben. Wegen der Atemnot war es nicht angängig, diese Aufnahmen bei stillstehender Atmung zu bewerkstelligen, indessen wurde gern auf diesen Vorteil verzichtet, da die linke Lunge — und auf diese kam es ja an — infolge der Bronchostenose ohnedies fast unbeweglich blieb. Es wurde eine ventrodorsale Aufnahme des ganzen Thorax und eine dorsoventrale der linken Thoraxhälfte angefertigt.

Beide Radiogramme (Figg. 1 u. 2) zeigen einen handtellergrossen dichten Schatten, mit breiter Basis vom Mittelschatten in Höhe des linken Lungenhilus ausgehend, so dass hier die auf den Ventralbildern sonst so deutliche Bogenlinie, welche vom Pulmonalis- und linken Vorhofschatten gebildet wird (s. Fig. 4) kaum zu erkennen ist. Der betreffende auffällige Schatten, den eine von lateraler Seite sich hineinschiebende hellere Partie in zwei ziemlich gleiche Teile zerlegt, die aber an der Basis noch zusammenhängen, zeigt nirgends eine scharfe Begrenzung, sondern strahlt in das hellere Lungenfeld mit breiteren und schmäleren dunklen Strängen ziemlich gleichmässig aus. Letztere streben an der oberen Partie gegen die Schulter hin, an der unteren mehr horizontal und nach unten lateral. Der Schatten ist in seiner Konfiguration entfernt ähnlich dem normalen Radiogramm der linken grossen Bronchien und Gefässe, nicht aber in seiner Dichte resp. Tiefe. Zum Vergleich füge ich deshalb in verkleinertem Maassstabe nebeneinander gestellt das entsprechende Bild derselben Partie eines normalen Thorax bei (Fig. 3 u. 4).

Wie war nun dieser Röntgenbefund zu deuten? Allzuschwer konnte nach der eigenartigen Gestalt und Begrenzung des Schattens die Deutung nicht fallen. Eine Menge Affektionen, die sonst eventuell hätten in Betracht kommen können, fielen jetzt ohne weiteres fort, z. B. Tuberkulose, Pleuraschwarten, hämorrhagischer Infarkt, Aortenaneurysma, Circumscriptes Empyem, Fremdkörperpneumonie, Lungengangrän etc. Es ist hier nicht meine Aufgabe, zu schildern, weshalb. Wen die Besonderheiten des röntgenologischen Befundes obiger Prozesse interessieren, den verweise ich auf die wertvollen Arbeiten von Levy-Dorn, Béclère, Wein-

berger, v. Criegern, Ziemssen-Rieder und auf das ausführliche Werk von Holzknecht (Röntgenol. Diagnostik der Brusteingeweide). — In die engere Wahl kamen hier eigentlich nur zwei Affektionen: „Verkalkung der Bronchialknorpel“ und „in den beiden l. Hauptbronchien sich ausbreitender Tumor.“ Erstere liess sich dadurch ausschliessen, dass dann wohl die Bronchialknorpel auch der rechten Lunge verkalkt sein würden — das ventrodorsale Röntgenogramm (Fig. 2) zeigt rechts normale Bronchienzeichnung. Auch dürfte in solchem Falle die Bronchostenose nicht eine derartige Hochgradigkeit erreichen. Es wurde deshalb auf Grund aller anderen und der röntgenographischen Momente die Diagnose auf „Tumor, welcher sich in den beiden linken Hauptbronchien ausbreitet“ gestellt. Das einzige Moment, das nicht so ganz zu dieser Diagnose passte, war das andauernde Fieber. Es ist zwar bekannt, dass Carcinome, Sarkome und andere bösartige Geschwülste mit Fieber einhergehen können, immerhin scheint es nicht die Regel zu sein. Aber dieses Symptom ist es in unserem Falle gerade, welches die Unentbehrlichkeit resp. den hohen Wert der Röntgenuntersuchung dem Untersuchenden vor Augen führt, denn alle anderen Symptome einschliesslich des Fiebers sprachen für einen eitrigen oder gangräneszierenden Prozess, der radiologische Befund aber sprach für einen proliferierenden Tumor, der die Bronchien ausfüllte. Beim Abwägen nun letzteren Befundes und des Fiebers musste dieses jenem gegenüber an Wert zurücktreten, denn die eigenartige Gestalt, Ausdehnung, Begrenzung und Lokalisation des im Röntgenbilde so deutlichen pathologischen Schattens liess etwaige Zweifel an der Richtigkeit der Diagnose schwinden. Es wurde deshalb auch von der vorher geplant gewesenen chirurgischen Probeexploration auf Grund des Röntgenbefundes Abstand genommen.

Vier Wochen nach der Röntgenuntersuchung erfolgte der Exitus.

Die von Herrn Prosektor Dr. G. Herxheimer ausgeführte Sektion ergab: Weicher Tumor der linken Bronchialdrüsen, auf die grossen Bronchien übergreifend; ausserdem Bronchialkatarrh, Bronchiektasien rechts. Ödem und Hypostase der Lungen. Die mikroskopische Diagnose ergab: Rundzellensarkom der Bronchialdrüsen und Bronchien (nur Knorpel derselben relativ intakt).

Ich habe dem Falle weiter nichts hinzuzufügen, höchstens kann man nach der Autopsie annehmen, dass wohl der Bronchialkatarrh und nicht der Tumor, der nirgends Exulceration zeigte, der Grund des Fiebers gewesen ist. Für diejenigen aber, die nicht zu bekehren sind — wenigstens vorläufig noch nicht — und glauben, in jedem Falle von intrathoracischem Tumor des Röntgenverfahrens entraten zu können, da sie es im Perkutieren, Auskultieren und anderen Methoden zur höchsten Virtuosität gebracht haben, möchte ich noch ganz besonders hinweisen, dass in unserem Falle es absolut unmöglich war, mit den bisherigen Hilfsmitteln der Diagnostik die Gestalt, Dichte, Lokalisation und genaue Ausdehnung des Tumors auch nur annähernd in solcher Weise zu bestimmen, wie es die Röntgenstrahlen zu thun vermochten. Schliesslich sei noch betont — leider muss man dies immer wiederholen — dass auch jetzt noch in jedem Falle alle anderen klinischen Symptome wie bisher zu berücksichtigen und die radiologischen Befunde nur im Verein mit den Ergebnissen der anderen physikalischen Untersuchungsmethoden zu verwerten sind.

Erklärung der Abbildungen Tafel XI.

Fig. 1. Linke Brusthälfte (Brust lag der Platte auf).
Fig. 2. Beide Brusthälften (Rücken lag der Platte auf).
Fig. 3. Linke Brusthälfte. Verkleinerung von Fig. 1.
Fig. 4. Die der Fig. 3 entsprechende Partie eines Gesunden zum Vergleich.

Zur röntgenoskopischen Diagnostik der Pleuritis adhaesiva.

Von

Dr. **Alban Köhler.**

Ob die in folgenden Zeilen beschriebene Beobachtung als „neues röntgenoskopisches Symptom der Pleuritis adhaesiva“ bezeichnet werden darf, soll vorläufig dahingestellt bleiben. In der deutschen, französischen und englischen Röntgenlitteratur fand Verfasser keine diesbezügliche Erwähnung, auch wurde die betreffende Erscheinung von demselben erst in einem einzigen Falle beobachtet; immerhin war sie aber so deutlich und auffallend, dass sie wohl der Beschreibung wert und zu erwarten ist, dass dieser oder ein ähnlicher Befund, sobald einmal darauf aufmerksam gemacht, noch öfter erhoben werden dürfte.

Es handelte sich um einen 15jährigen Knaben, der wegen seiner schwächlichen schlanken Statur sich ausgezeichnet zu röntgenoskopischen Studien eignete. Patient hatte neunmal an Lungenentzündung laboriert und war zur Zeit wegen Erscheinungen von Bronchiektasie und pleuritischen Beschwerden in Krankenhausbehandlung (Städt. Krankenhaus Wiesbaden: Prof. Dr. Weintraud). Perkutorisch war eine Dislokation des Herzens nach rechts zu konstatieren, eine Folge der in Begleitung der Pneumonien einhergegangenen Pleuritiden, ferner rechts hinten eine umfängliche Dämpfung (dicke pleuritische Schwarten, auch röntgenographisch erwiesen); links seitlich unten pleuritisches Reiben, rechts seitlich unten ebenfalls, aber nur geringen Grades. Der Fall, der sonst in mancher Hinsicht, besonders röntgenologisch, viele bemerkenswerte Einzelheiten bot, wird später einmal in extenso veröffentlicht; soeben wurden nur kurz die Hauptsachen, resp. das erwähnt, was zum Verstehen der kommenden Ausführungen unerlässlich schien.

Fig. 1.

Bei der Schirmuntersuchung, die Verf. mit Herrn Dr. Neustadt vornahm, fiel sofort rechts vom Herzschatten in der Höhe des fünften Interkostalraumes, ungefähr horizontal in einer Länge von 6—7 cm verlaufend, ein eigentümliches Schattengebilde auf, das bei tiefer In- und Exspiration in lebhaften wirbelartigen Bewegungserscheinungen sich dokumentierte. Die Gestalt und ihre Veränderung während der Atmung kann nur durch Zeichnungen zum Verständnis gebracht werden und verweise ich zunächst auf Fig. 1: dorsoventrale Aufnahme; das × bezeichnet die Stelle, an welcher die betreffende Erscheinung beobachtet wurde. Es gelang nicht, sie röntgenographisch darzustellen, weil drei Wochen nach der ersten röntgenoskopischen Untersuchung, als die Aufnahmen gemacht wurden, die merkwürdigen Schatten im Schwinden begriffen waren. Es sind deshalb schematische Zeichnungen derselben bei Ex- und Inspirations-

stellung beigefügt (Fig. 2 und 3). Es unterliegt für mich keinem Zweifel, dass diese Schatten nur als Blutgefässe, hochgradig mit Blut gestaut, zu deuten sind. Die regelmässigen Schatten in der Lungenhelligkeit rühren bekanntlich von den Bronchien und den Blutgefässen her, zum grössten Teil von letzteren, in den hilusfernsten Partien ausschliesslich von letzteren, in den Gebieten, wo die Bronchien noch Knorpel führen, auch von diesen mit. Entstehen, wie in unserem Falle, durch eine Reihe von Pneumonien umfängliche oder auch kleinere Verwachsungen der Pleurablätter, so ist doch wohl der Fall leicht möglich, dass an den peripheren Lungengefässen eine zirkumskripte Stauung eintritt; z. B. indem infolge der durch die Adhäsion veränderten Beweglichkeit ein Gefäss zweit- oder drittletzter Ordnung bei der In- oder Exspiration eine pathologische Drehung erleidet. So dürften die Verhältnisse in unserem Fall liegen. Dass die Blutgefässe prall gefüllt sein mussten, ist unbedingt anzunehmen, da der Schärfe der Zeichnung nach die Gefässe ganz nahe dem Schirm (also der vorderen Brustwand) lagen. Gefässe dieser Ordnung, normal gefüllt, sieht man gewöhnlich nicht auf dem Schirm, höchstens auf brillanten Plattenaufnahmen. Weiter erklärt sich die Gestalt des Schattens so: Die Gefässe am nächsten der Pleuren-Adhäsion (in den Zeichnungen schwarz) stehen bei der Respiration natürlich am stillsten, die etwas entfernteren (doppelt schraffiert) bewegen sich mässig, die noch weiter von der betreffenden Pleurenstelle gelegenen (einfach schraffiert) bewegen sich ziemlich ausladend; sie müssen sich sogar ausgiebiger bewegen als an entsprechenden Stellen normaler Lungen, da bekanntlich[1]) in unmittelbarster Nähe von Stellen, an welchen Alveolen in ihrer Ausdehnung beschränkt sind (also hier durch die Adhäsion der Pleuren), ein kompensierendes, ziemlich lokal beschränktes Emphysem entsteht. Es muss also in den ein paar Centimeter von der Adhäsion hiluswärts gelegenen Partien bei In- und Exspiration ein stärker als normales Auf- und Abwärtssteigen der in den Septen gelegenen Gefässe stattfinden. Dies sei nur nebenbei bemerkt. Unbedingt notwendig ist es nicht zur Erklärung unserer Erscheinung.

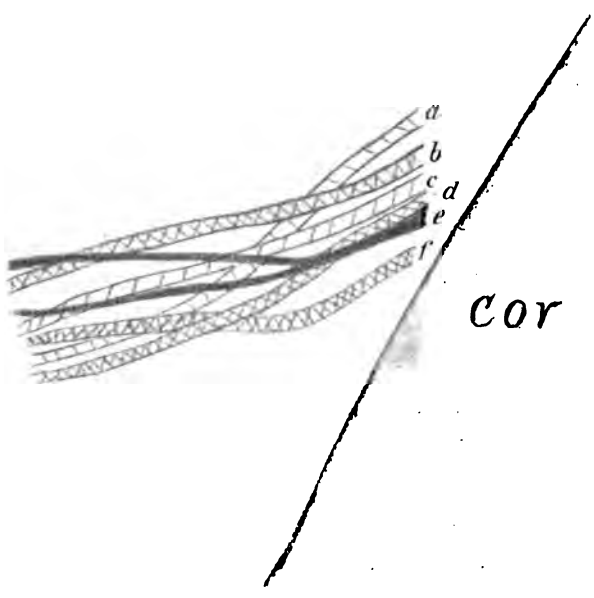

Fig. 2.



Fig. 3.

[1]) Vgl.: Tendeloo, Ursachen der Lungenkrankheiten I. Teil. 1901.

Es findet also nahe bei pleuritischen Adhäsionen ein umgekehrtes Auf- und Absteigen der Gefässe statt. Während bei normaler Atmung die pleuranächsten Lungengefässe am weitesten ausladend schwingen und die pleuraferneren immer weniger, schwingen bei einer zirkumskripten Adhäsion erstere minimal, letztere, bis zu einer gewissen beschränkten Grenze, hiluswärts lebhafter. Betont sei nochmals, gewöhnlich sind diese pleuranahen Lungengefässe auf dem Schirm gar nicht zu erkennen; wenn sie also gesehen werden können (wie dies bei unserem Patienten der Fall war), so müssen sie schon stark gestaut, ad maximum gefüllt sein. Wo sich im Körper Adhäsionen bilden, treten sekundär auch Stauungen im Gefässsystem ein, die bestehen bleiben, bis ein Ausgleich sich gebildet hat. Wir schliessen also in unserem Falle von der zirkumskripten Stauung auf eine zirkumskripte Adhäsion. Die eigenartige Konfiguration des Schattens (Fig. 3) lässt sich leicht erklären, wenn man bedenkt, dass bei tiefster Inspiration das peripherere Ende ein und desselben Blutgefässstranges, der entfernt der adhärenden Partie verläuft, tiefer herabtritt als das proximale Ende. So sieht man in Fig. 3 die im Bilde linken Teile der Gefässe tief herabgetreten, während die rechten (die proximalen) wegen ihrer kürzeren Entfernung vom Hilus nicht weit nach unten pendeln können, also in unserer Figur oberhalb des fixierten Gefässes *e* bleiben. Die hier in Frage kommenden Gefässe verlaufen also bei sagittaler Projektion des Thorax auf den Schirm bei Exspiration relativ parallel gerichtet, und zwar relativ parallel zu den durch Adhäsion fixierten Gefässen, während bei tiefster Inspiration sie mehr oder weniger grosse Winkel zu letzteren bilden; daher die doppelwirbelähnliche Figur des Schattens. Auf den beigegebenen schematischen Figuren sind nur einige wenige Gefässe und zwar unverzweigt eingezeichnet, damit die Klarheit der Darstellung nicht leidet. In Wirklichkeit mochte es sich um ca. 25 Gefässe handeln.

Irgend eine Ähnlichkeit mit einem der bisher beschriebenen Schatten, welche das Röntgenschirmbild liefert, hatte die Erscheinung nicht. Die Möglichkeit, dass es sich vielleicht um eine interlobäre Schwarte handeln könnte, wurde nur einen Moment erwogen, um sofort ausgeschlossen zu werden.

Für adhäsive Pleuritis ohne dicke Schwartenbildung kennt die Röntgenologie bisher erst zwei Symptome: Zurückbleiben der Rippen während der Atmung. 2. Bei diaphragmaler adh. Pleuritis: Zurückbleiben des Zwerchfells an den verwachsenen Stellen.

Eine einzige Beobachtung kann nicht das Recht beanspruchen, als diagnostisches Charakteristikum für eine Krankheit aufgestellt zu werden. Wahrscheinlich ist die beschriebene Erscheinung eine relativ seltene; ob sie daher einmal allgemein als röntgenologisches Symptom für Pleuritis adhaesiva anzusehen ist, können erst weitere Studien erweisen.

Eine Graviditas tubaria und ein Os penis im Röntgenbilde.

Von

Dr. **Brohl**, Oberarzt am St. Marien-Hospital, Cöln a. Rh.

(Hierzu Tafel XII, Fig. 3 und 4).

Für den Operateur ist das Röntgenverfahren eines der wichtigsten und zuverlässigsten Hilfsmittel. Wie hoch es zu schätzen ist, weiss z. B. jeder, der einmal beim Suchen nach einem schwer auffindbaren metallenenen Fremdkörper, einer Kugel, einer Nadel, einem Stahlsplitter, in derselben Sitzung die Durchleuchtung oder Aufnahme machen konnte, um dann mit Leichtigkeit zum Ziele zu kommen. Auch für die Diagnose der Knochenerkrankungen, der Frakturen, der Luxationen möchte es gewiss niemand mehr entbehren, der nur ein einziges Mal dank der Röntgenbilder aus der Verlegenheit kam. Wie für die Diagnose, so ist die Röntgenmethode auch für die Therapie vieler Hautkrankheiten von Bedeutung geworden, selbst

für Carcinome, welche die Haut in Mitleidenschaft gezogen hatten. Was nun diese Seite der Methode angeht, so sind für den Frauenarzt noch keine Erfolge zu verzeichnen. Er weiss sie aber als diagnostisches Hilfsmittel zu schätzen, freilich bis jetzt noch nicht so viel wie der innere Kliniker, der gar oft mit Leichtigkeit eine Geschwulst im Brustkorbe, eine Erkrankung des Herzens und der grossen Gefässe, eine Entzündung der Lunge oder der Pleura mittelst der Röntgenstrahlen nachzuweisen vermag. Der Fettreichtum, der Darminhalt, die Muskulatur, die starken Knochen der Wirbelsäule und des Beckens erschweren die Röntgendiagnose bei Veränderungen im Unterleibe sehr, so dass z. B. bis jetzt wenigstens eine mehrfache Schwangerschaft erst in den letzten Monaten nachzuweisen war. Es gelang, das Schattenbild der Köpfe auf der Platte zu sehen. Bei Anwesenheit von Fremdkörpern aus Metall ist es schon anders, mögen sie sich nun in der Harnröhre, in der Blase, in der Scheide oder im Uterus befinden. Eine Haarnadel z. B., welche in der Verlegenheit ein Kollege bei Retentio urinae einer sehr korpulenten Frau benutzt hatte, um die Harnröhre zum Klaffen zu bringen und damit eine Entleerung der Blase herbeizuführen, konnte ich mit Hilfe des Skiagrammes in einer Ausbuchtung der Harnblase hinter einem grossen Fibromknoten des Uterus nachweisen und dann an dem geschlossenen Ende ergreifen, wenden und extrahieren. Ein anderes Mal zeigte mir das Röntgenbild bei einer mit vollem Erfolge von Frank Symphyseotomierten das weite Klaffen der Symphysis ossium pubis und der beiden Symph. sacro-iliac. Wiederholt sah ich auf dem Bild ein glattes Becken, sehr oft schräg verengte Becken, und zwar fast immer bei einseitiger Luxatio coxae congenita und bei einseitiger älterer Coxitis. So unterliegt es denn keinem Zweifel, dass es heutzutage kein zuverlässigeres Untersuchungsmittel für die Form des Beckens giebt als die Röntgenstrahlen. Dieses Mittel ist, wie ich mich im Röntgenzimmer unseres Hospitals überzeugen konnte, viel leistungsfähiger geworden, seitdem uns Wittek (Bd. VII, S. 26 dieser Zeitschrift) gezeigt hat, wie man durch Aufblähen des Magens, des Dickdarms und der Harnblase die Aufnahme im Bereiche des Unterleibes detailreicher gestaltet bei gleichzeitiger Abkürzung der Expositionszeit.

Hochinteressant ist das Radiogramm einer durch Laparotomie gewonnenen Geschwulst einer 36 Jahre alten IV para.

Die Patientin hat vor 17 Jahren zuerst, vor drei Jahren zuletzt geboren. Die Periode war seitdem immer stark, jedoch regelmässig. In den letzten sechs Monaten ist die Regel ausgeblieben. Die Schmerzen, die Temperaturerhöhung, die Verdauungsbeschwerden und die Entwickelung eines Tumors in der Regio abd. lateral d. veranlassten den Hausarzt, Blinddarmentzündung und Recidiv von Blinddarmentzündung anzunehmen. Ein später hinzugezogener Kollege riet zur operativen Behandlung, da durch weiteres Warten weitere Recidive und stärkere Verhärtung der Geschwulst herbeigeführt werde. Ein Gynäkologe nahm eine Eierstockgeschwulst an.

Die Diagnose Perityphlitis war nicht aufrecht zu erhalten. Denn der die ganze rechte Hälfte des kleinen Beckens ausfüllende und in der Regio hypochondrid. weit hinaufragende Tumor war zwar nach oben nur wenig, in seinem oberen Teile aber seitlich stärker verschieblich. Es konnte sich daher mit grosser Wahrscheinlichkeit nur handeln um einen Ovarialtumor oder um eine Graviditas extrauterina. Abgesehen von dem Ausbleiben der Regel sprach kein Symptom für Gravidität. Verlauf der Operation: Schnitt am äusseren Rande des Rectus abd. d., Resektion eines grossen Teiles des verwachsenen Netzes, Loslösung von drei Dünndarmschlingen in grosser Ausdehnung, Naht der grossen Wunden, Lösung des Tumors von der Bauchwand, von der Beckenwand, der Harnblase, dem Uterus, dem Rectum. Sehr starke parenchymatöse Blutung, gestillt durch Umstechung, Tamponde, Ergotineinspritzung; Kochsalzinfusionen. Heilung durch den Blutverlust erschwert und verlangsamt, doch gut verlaufend.

Die mannskopfgrosse, teils fluktuierende, teils knochenharte Geschwulst trägt an einer Stelle der Oberfläche das freie Tubenende, an einer anderen, von der Kapsel bedeckt, eine stark hervortretende Extremität.

Das Röntgenbild des Tumors (Tafel XII, Fig. 3) zeigt, an die Wand der Geschwulst

gelagert, eine Frucht aus dem fünften bis sechsten Monat, an dem einen Ende den Kopf, an dem anderen den Brustkorb, in der Mitte durcheinander gelagert das Becken und die Extremitäten. Ganz besonders interessant, namentlich an dem Negativ, ist, dass beide Nieren deutlich abgebildet sind, wie sie wohl noch niemals dargestellt sein dürften. So ist z. B. auf dem bis jetzt bekannten schönsten Röntgenbild dieser Art, welches zu Simmonds Untersuchungen von Missbildungen mit Hilfe des Röntgenverfahrens (vgl. Bd. IV. Taf. XVII, Fig. 4) gehört, hiervon nichts zu sehen. Auch in diesem Falle handelt es sich um das Röntgenogramm einer operativ vom Körper getrennten Geschwulst. Ernst Marshall (vgl. Bd. IV, S. 115 dieser Zeitschrift) konnte mittelst eines Röntgenbildes an der Leiche die Diagnose Lithopaedion stellen. Ebenso hätte in unserem Falle, da die Frucht in der oberen Hälfte der Geschwulst lag, mit Hilfe des Radiogrammes die Diagnose gestellt werden können. Gewiss hat Simmonds Recht, wenn er erklärt, überall, wo der Verdacht auf ältere extrauterine Fruchtentwickelung vorliege, sei mit Vorteil die Röntgenmethode anzuwenden.

Nach Eröffnung der Geschwulst durch einen die Frucht möglichst schonenden Schnitt zeigt sich, dass der grösste Teil durch die Placenta und geronnenes Blut, der kleinere durch die mit Fingernägeln, Kopfhaaren und Lanugo versehene Frucht gebildet wird, deren Kopf äusserst mangelhaft entwickelt und ganz platt gedrückt ist. Die Kapsel der Geschwulst bildet die erweiterte Tube. Es handelt sich demnach um Graviditas tubaria d.[1])

Wie in der Litteratur, so war auch den hiesigen Kollegen, denen ich das Skiagramm zeigen konnte, eine solche Aufnahme unbekannt. Dasselbe gilt von einem zweiten Röntgenbilde, das ich daher kurz beschreiben möchte.

Ein 74 Jahre alter, an inoperablem malignen Blasentumor leidender Patient des Kollegen Thomé hat dicht unterhalb der Schamfuge im Rücken des Penis einen nur fühlbaren, nicht sichtbaren harten Körper. Der alte Mann weiss nicht genau anzugeben, wie lange derselbe bestanden hat. Zuerst nachweisen konnte ihn zu seiner Militärzeit ein Stabsarzt. Beschwerden hat der harte Körper nur hervorgerufen bei der Erektion, weil dabei der Penis nach der Seite abgeknickt wurde. Jener Körper sitzt unter der leicht verschieblichen Haut den Corpora cavernosa penis fest auf, ist etwa 4 cm lang, 1 cm breit, 2 mm dick, an seinem oberen Ende abgerundet, an dem unteren mehr spitz, dem Rücken der Corp. cavern. der Form nach angepasst, also rinnenförmig, und hat, wie das Bild (Taf. XII, Fig. 4) zeigt, mehrere seitliche Fortsätze. Er fühlt sich knochenhart an. Dass es sich um einen Knochen handelt, zeigt auch das Röntgenbild, das ich nach dem Tode des Patienten von dem amputierten Penis gewonnen habe. Am Lebenden konnte ich nur die distale Hälfte des Knochens auf die Platte bringen.

Über die beschriebene Abnormität, den Penisknochen, erhält man nur in wenigen Lehrbüchern der Chirurgie und Anatomie Auskunft. Koenig z. B. sagt, sie sei selten, behindere die Harnentleerung und mache die Erektion schmerzhaft. Merkel giebt an, in seltenen Fällen sei im Septum der Corp. cavern. penis ein dünnes und schmales Knochenplättchen eingelagert gefunden worden. Haga und Fujimara[2]) schildern unter ausführlicher Berücksichtigung der Litteratur die Myositis ossificans traumatica („Reit- und Exerzierknochen"), beschränken sich aber auf die Extremitäten. Sie nehmen an, dass diese Knochenbildungen das Produkt einer Entzündung sind. Kaufmann[3]) behandelt die Knorpel- und Knochenbildungen des Penis etwas ausführlicher, führt die Litteratur an (bis 1886) und sagt, jene Bildungen seien nur in selteneren Fällen und zwar ausschliesslich bei älteren Männern vorgekommen. Diese Behauptung ist nicht mehr aufrecht zu erhalten. Unser Patient hatte den Knochen schon im Penis, als er zwanzig Jahre alt war. Auch kann man nicht die Gicht als Ursache anschul-

[1]) Nach einem in der Gesellschaft für Geburtshilfe und Gynäkologie zu Cöln gehaltenen Vortrage.

[2]) Archiv für klinische Chirurgie, Bd. 72, S. 64.

[3]) Verletzungen und Krankheiten der männlichen Harnröhre und des Penis, Deutsche Chirurgie, Lieferung 50 a.

digen. Am wahrscheinlichsten erscheint es mir bezüglich der Genese, dass wie bei den Reit- und Exerzierknochen der Extremitäten, so auch bei den Knochenbildungen des Penis das Trauma und die Entzündung eine Rolle spielt. Mit Vorliebe sitzen die Knochen ja dicht unterhalb der Symphysis oss. pubis, wie der Penis, besonders im eregierten Zustande, leicht durch den benachbarten Knochen geschädigt werden kann. Dass es sich immer um eine partielle Verknöcherung des Septum oder der Albuginea der Schwellkörper handelt, darüber scheinen die bisherigen Beobachter einig zu sein. In Betreff der Therapie liegen gewiss keine Bedenken mehr vor. Macht die Chorda venerea, d. h. die Verkrümmung des eregierten Penis, stärkere Beschwerden, so wird man durch die Excision des Knochens leicht und sicher Hilfe bringen können.

Ein Fall von extrauteriner Gravidität, diagnostiziert durch Röntgenographie.

Von

Dr. **T. Sjögren,** Stockholm.

Da der nachstehende Fall, als so ziemlich einzig in seiner Art ein mehr als gewöhnliches Interesse darbietet, bin ich der Meinung gewesen, dass derselbe unter Röntgenographen und anderen hierfür interessierten Kollegen zur allgemeinen Kenntnis gelangen müsse.

Der Fall betrifft eine 36-jährige Frau aus der Arbeiterklasse. (Die Krankengeschichte von Prof. Salin, Stockholm.) Sie hatte vor einigen Jahren einen Partus durchgemacht. Menses normal; letzte Regel Anfang Januar 1902. Den 4. Februar, zur Zeit, wo die Menses aufs neue eintreten sollten, bekam sie heftige kolikartige Schmerzen, die sich später täglich 1 bis 2 Stunden lang einstellten; den 20. Februar Blutung mit Abgang grösserer Blutkoagula, so dass sie selbst glaubte eine Fehlgeburt zu haben. Die Blutung fuhr fort bis Ende März. Die Patientin wurde den 12. April unter der Wahrscheinlichkeitsdiagnose von linksseitigem Ovarialtumor in die gynäkologische Klinik in Stockholm aufgenommen. Durch Untersuchung wurde konstatiert, dass der Uterus nach der rechten Seite hinüber lag; links war ein ungefähr apfelsinengrosser elastischer, in seinem unteren Teil mit dem Corpus uteri zusammenhängender Tumor zu fühlen; die Cervix gelockert und bedeutende Lividität in der Vagina, was bewirkte, dass man, obwohl die Anamnese für Abortus sprach, doch der Meinung war, dass Gravidität vorliege, und zwar mutmasslich in einem doppelten Uterus. Patientin blieb etwa einen Monat im Krankenhause, während welcher Zeit der Tumor zunahm und der allgemeine Zustand sich besserte. Den ganzen Sommer hindurch befand sie sich wohl und war völlig arbeitsfähig bis in die zweite Hälfte des Septembers, wo sich schmerzartige Anfälle gleichzeitig mit Erbrechen einstellten. Sie wurde den 21. September von neuem in die Klinik aufgenommen, worauf nun konstatiert wurde (Docent Josephsson), dass der untere Teil des Bauches durch einen Tumor ausgefüllt war, dessen obere Kontur nicht völlig eben war. Derselbe stand an der linken Seite etwas über dem Nabel und an der rechten Seite in gleicher Höhe mit diesem. Die oberen Partien waren fest und hart anzufühlen, der untere Teil elastisch. Fötusteile nicht palpabel, aber ringsum den Nabel waren deutliche Fötustöne zu hören. Der Cervix, welcher direkt in diesen grossen Tumor überzugehen schien, war aufgelockert und der Muttermund für den Zeigefinger durchgängig; rechts vom Cervix ein apfelsinengrosser Tumor, der als ein Cervixmyom aufgefasst wurde. Zwei bis drei mal täglich stellten sich heftige von Erbrechen begleitete Schmerzanfälle ein, welche Morphium nötig machten und während welcher man den Tumor deutlich sich zusammenziehen fühlte. Das Allgemeinbefinden schlecht; auf Grund der Erbrechen musste sie mit Lavement ernährt werden. Die Diagnose ungewiss, schwankend zwischen extra-uteriner Gravidität, Gravidität in einem doppelten Uterus oder einer mit beweglichem Myom komplizierten Gravidität. Als der Klinikchef, Prof. Salin, den 1. Oktober die Klinik wieder übernahm, wurden die vorstehenden Beobachtungen konstatiert und um womöglich zu einiger Klarheit betreffs der Diagnose zu gelangen, wurde, da der Zustand der Patientin besonders ernst war, beschlossen, trotz des grossen Risikos eine Sonde einzuführen um festzustellen ob die Uterinhöhle frei sei oder nicht. Dieselbe wurde 13 bis 14 cm eingeführt, aber irgend eine Aufklärung wurde gleichwohl nicht erzielt, weil es nicht möglich war zu entscheiden, ob die Sonde in eine leere Uterinhöhle oder zwischen dem Eisack und der Uterinwand eingeführt worden war, und die Diagnose war demnach weiter ebenso unklar.

Prof. Salin wandte sich nun an mich mit der Anfrage, ob ich annähme, dass in dem betreffenden Falle durch Röntgenographie irgend welche Aufklärung zu erlangen sein

würde, worauf ich erwiderte, dass soweit mir bekannt, eine photographische Aufnahme eines graviden Uterus keine Aussicht habe, ein positives Resultat anzubahnen, dass man aber, wenn eine extrauterine Gravidität vorliege, dann vielleicht, durch die für Röntgenographie günstigeren Umstände, ein Bild von den Skeletteilen des Fötus würde erhalten können; selbst dieses jedoch mit Reservation, da sonstige Erfahrungen auf diesem Gebiete fehlen. Auf Grund der vorliegenden Umstände, und da eine Feststellung der Diagnose für die künftige Behandlung besonders wichtig war, erklärte ich mich bereit einen Versuch zu machen und die Frau wurde den 10. Oktober in mein Röntgenlaboratorium gebracht. Sie war von mittlerer Grösse, die Körperfülle unter mittelmässig. Die beständig wiederkehrenden schweren Schmerzen im Bauche wirkten störend auf die photographische Aufnahme. Die Frau wurde vornüber auf einen Tisch gelegt und eine Platte von 30×40 cm wurde unter dem Bauche placiert; mittelweiche Müllerröhre Nr. 12, Röhrenabstand 45 cm, Expositionszeit 3 Minuten. Das erhaltene Negativ zeigte deutlich das Bild eines nahezu ausgetragenen Fötuskörpers, quer über der Bauchhöhle liegend; zwischen den unteren Rippen und der Crista ilei wird an der rechten Seite der Fötuskopf, stark nach aufwärts gebeugt, rechtwinklig zur Längsrichtung des Körpers liegend wahrgenommen. Thorax und Columna vertebralis sind leicht erkennbar, ebenso Teile des Beckens. Von den langen Röhrenknochen sind hier und da Teile zu sehen, ohne dass sich doch mit Sicherheit das gegenseitige Verhältnis derselben entscheiden lässt. Im übrigen sieht man das Rückgrat der Mutter vom 12. Brustwirbel bis zum 5. Lendenwirbel. Links sind grosse dunkle Felder zu sehen, was auf dem gasgefüllten Colon descendens beruht. Irgendwelche Andeutung von einem Gebärmutterkörper ist nicht wahrzunehmen.

Auf Grund des deutlichen Bildes zögerte ich nicht mit Bestimmtheit zu erklären, dass eine extrauterine Gravidität in diesem Falle vorläge. Ein gravider Uterus mit seinem reichen Blutgehalt in den Wandungen, Placenta u. s. w. würde meiner Ansicht nach keineswegs Röntgenstrahlen von der Beschaffenheit durchgelassen haben, dass sie ein Bild von einem Fötusskelett mit seinem geringen Kalkgehalt, sei es auch dass dasselbe ausgetragen ist, hätten geben können. Da die klinischen Symptome nicht gegen diese Diagnose sprachen, wurde auch eine derselben entsprechende Behandlung eingeleitet und den 14. Oktober Laparatomie gemacht. Durch den Eisack, welcher adhärent zum Oment und einigen Darmschlingen, im übrigen aber frei von der Bauchwand war, war durch eine Ruptur an der rechten Seite der eine Fuss herausgedrungen. Der Fötus war tot; Fötustöne waren das letzte Mal einige Stunden vor der Operation gehört worden, und ist es wahrscheinlich, dass die Ruptur des Eisackes kurz vor der Operation eingetreten ist, wodurch der Tod des Fötus verursacht worden war. Nachdem der Fötus aus dem geöffneten Eisack herausgenommen war, wurde sowohl dieser wie der Uterus exstirpiert, welch letzteres nötig befunden wurde, da die Uterinwand so spröde war, dass bei einem Versuch den Riss in derselben zusammen zunähen die Suturen ausschlitzten.

Der Fötus mass 45 cm und wog 2400 gr; derselbe war also nahezu ausgetragen.

Die Diagnose auf eine extrauterine Gravidität in den früheren Stadien zu stellen, speziell wenn ein Tubarabortus oder eine Berstung des Eisackes eingetreten ist, ist wohl im allgemeinen keine schwierige Sache; aber in einem vorschritteneren Stadium bieten sich sicherlich viele und grosse Schwierigkeiten, selbst für einen sehr erfahrenen Gynäkologen, der Gelegenheit hat die Patientin eine längere Zeit hindurch zu beobachten und der sich aller unserer bekannten Untersuchungsmethoden hat bedienen können. Wenn uns daher in der Röntgenphotographie ein Mittel geboten wäre, um in derartigen Fällen das Stellen der Diagnose ohne Risiko für die Patientin zu erleichtern, so wäre dies von grossem Werte, und der hier wiedergegebene Fall ist demnach als ein Beginn in dieser Richtung anzusehen. Es verdient aber besonders hervorgehoben zu werden, dass günstige Verhältnisse, wie schlanker Körperbau und geringe Körperfülle und Muskulatur vorhanden sein müssen, um ein hinreichend deutliches Bild vom Fötuskörper erhalten zu können, selbst wenn derselbe extrauterin liegt.

Aus dem physiatrischen Institut in Scheveningen.

Die Bewegung der Halsorgane.

Von

P. H. Eijkman, Dirig. Arzt.

(Hierzu Tafel XIII).

Die neueren Studien auf dem Gebiete des Schlingaktes und der Phonetik, welche durch die Röntgenstrahlen möglich geworden, machten mich aufmerksam auf eine Lücke, welche in unserer Kenntnis von der Bewegung der Halsorgane besteht.

Schon meine Bewegungsphotographien des Schlingaktes regten in mir die Frage an, in wieweit eine Beugung des Kopfes den Raum des Pharynx, die Stellung des Zungenbeines und des Schildknorpels und vorzüglich des Kehldeckels, beeinflussen würde.

Es stellte sich heraus, dass diese Veränderungen beträchtlich sind und es versteht sich wohl von selbst, dass eine genaue Kenntnis davon nötig ist, um genügend kritisch die Resultate zu beurteilen, welche man bei dem Schlingakte oder bei der Phonetik erhalten hat, da eine Haltungsänderung des Kopfes, trotz der Fixierapparate zu den Möglichkeiten gehört und man dann imstande sein muss zu entscheiden, ob eine Veränderung im Bilde wesentlich ist oder den Nebenumständen (Haltungsveränderung des Kopfes) zugeschrieben werden muss.

Dieselbe Versuchsperson, die mir bei der Aufnahme des Schlingaktes zur Verfügung stand, lieferte mir auch jetzt die Studienobjekte.

Ich fertigte nämlich drei gewöhnliche Röntgenographien in verschiedener Haltung an:

1. der Kopf in die Höhe gehoben,
2. der Kopf in Mittelstellung,
3. der Kopf sehr stark nach vorn gesenkt.

Die Einrichtung der Aufnahme, die Masse und Abstände waren dieselben wie diejenigen, welche ich in meiner Bewegungsphotographie[1]) beschrieben habe.

Ich muss indessen daran erinnern, dass die Vergrösserung der Organe, welche in der Medianebene liegen, $^4/_5$ beträgt, und dass bei symmetrischen Organen (wie den Hörnern des Zungenbeins, dem Unterrand des Unterkiefers, dem Oberrand des Schildknorpels) man im allgemeinen von jeder Hälfte ein Bild bekommt; aber dass man für die richtige Platzbestimmung die Mitte zwischen beiden annimmt, was annäherungsweise richtig ist.

Die drei kleinen Fleckchen, welche ich als Verknöcherungspunkte deutete, sind wieder deutlich zu sehen. Früher nahm ich an, dass die beiden vorderen dem Thyreoid und Cricoid angehörten; spätere Beobachtungen haben mich belehrt, dass beide dem Thyreoid angehören.

Die Unterschiede zwischen den beiden ersten Bildern lassen sich folgendermassen ausdrücken:

in dem zweiten Bilde steht das Zungenbein ungefähr einen Wirbel tiefer als in dem ersten Bilde;

das Thyreoid ist mitgegangen und steht ungefähr um ebensoviel tiefer;

der Abstand zwischen Thyreoid und Hyoid ist also derselbe geblieben, und da er die Richtung des Kehldeckels bestimmt, wie ich früher beschrieben[2]), ist die Stellung des Kehldeckels auf beiden Bildern ungefähr dieselbe;

der Raum zwischen hinterer Pharynxwand und hinterem Zungenrand ist bei beiden fast gleich geblieben.

---

[1]) Fortschritte a. d. G. der Röntgenstrahlen. Bd. 5. Heft 4.

[2]) Pflügers Archiv. Bd. 99.

Die Bilder Nr. 1 und 2 stimmen, was die Haltung des Kopfes anbetrifft, überein mit bezw. 1 und 2 der Schlingröntgenographien. Die Unterschiede aber, welche beide letztere untereinander zeigten, waren:

der hintere Zungenrand ist auf dem Wege, sich dem oberen Teile, der hinteren Pharynxwand anzulegen;

das Zungenbein steht höher, aber sehr wenig, wenn man es mit den Wirbelkörpern vergleicht;

der Kehldeckel steht, was seinen freien Teil anbetrifft, etwas steiler.

Die Unterschiede waren ganz andere als bei unseren jetzigen Bildern, und darum können wir sie als wesentlich betrachten für den Schlingakt und nicht verursacht durch die Haltungsveränderung des Kopfes.

Von viel grösserem Interesse ist es aber, wenn wir das dritte Bild mit Nr. 2 vergleichen:

das Zungenbein steht mehr als um einen halben Wirbel tiefer;

das Thyreoid ist ungefähr um einen Centimeter weniger hinuntergestiegen als das Zungenbein;

demgemäss ist der Abstand zwischen Zungenbein und Schildknorpel um ungefähr einen Centimeter verringert;

daraus resultiert, dass die Haltung des Kehldeckels schiefer geworden ist und die Larynxöffnung sozusagen auf dem Wege ist, sich zu schliessen.

Durch diese Bilder wird wieder erhärtet, was ich schon früher beschrieben, dass die Haltung des Kehldeckels und somit der Larynxverschluss ganz abhängig ist von dem Abstand zwischen Hyoid und Thyreoid;

der hintere Zungenrand ist stark nach hinten gegangen und der Pharynxraum ist viel enger geworden. Da das Zungenbein nicht mit nach hinten gegangen ist, ist also eine Verschiebung da, zwischen Zungenbein und der Unterfläche der Zunge, so wie das auch beim Schlingakte der Fall ist.

Der nach hinten neigende Kehldeckel berührt mit seinem Oberrande die hintere Rachenwand. Die Luftzufuhr nach dem Larynx ist also nur noch seitlich offen, nämlich nach dem Sinus piriformis hin, d. h. zwischen dem Seitenrand der Plica ary-epiglottica und der hinteren Pharynxwand bleibt eine Spalte übrig, wodurch der Larynx mit dem Sinus piriformis in Kommunikation steht.

Diese Spalte ist auf dem 3. Bilde als ein ovaler weisser Flecken zu sehen und mit *S* angedeutet.

In der Weise wird der Sinus piriformis bedeutsam, indem er der Luft seitlichen Zugang gewährt, wenn der Mittenweg ganz oder grösstenteils abgeschlossen ist, dadurch, dass der Oberrand des Kehldeckels gegen die hintere Rachenwand sich anlehnt.

Diese Betrachtungen sind auch von fundamentaler Wichtigkeit bei der Beurteilung der zahlreichen Reihen von phonetischen Röntgenbildern, welche unter meiner Aufsicht entstanden sind.

Aus dem Institut für Radiographie und Radiotherapie in Wien.

Ein mit der Dermolampe behandelter und geheilter Fall von Lupus vulgaris.

Von

Dr. **Eduard Schiff**, Universitätsprofessor in Wien.

Im Anschlusse an Finsens hochbedeutsame Entdeckung der physiologischen und therapeutischen Wirkung der ultravioletten Strahlen, haben zahlreiche Ärzte und Techniker Apparate angegeben, welche auf demselben Prinzip beruhen wie die Finsenlampe; sie sollen nach

Angabe ihrer Erfinder die Vorteile besitzen, dass ihre Handhabung eine einfachere und leichtere und der Betrieb ein viel billigerer ist. Hierher zählen die Lampen von Lortet und Genoud, der Apparat von Foveau de Courmelles, sowie Konstruktionen, die im Finsenschen Institute selbst entstanden sind; die Kjeldsensche Lampe und die von Dr. Bang, einem Assistenten Finsens, angegeben wurden. Finsen selbst hat sich bekanntlich wiederholt und decidiert gegen derartige Surrogate ausgesprochen, da nach seinem Dafürhalten die geringere Elektrizitätsenergie und daher das geringere Quantum an ultravioletten Strahlen nicht die gewünschten Erfolge zu erzielen imstande seien und daher seine Methode nur kompromittieren könnten.

Fig. 1.

Da es mein Bestreben ist, alle therapeutischen Methoden gegen Lupus einer Prüfung zu unterziehen, habe ich trotz der Warnung Finsens einem Ersuchen der Gesellschaft „Sanitas" in Berlin Folge gegeben und die mir zur Verfügung gestellte Dermolampe in einigen Fällen versucht. Der Lichtbogen dieser Lampe wird bekanntlich durch Eisenelektroden hergestellt, und durch eine Kühlvorrichtung werden die Wärmestrahlen zum grössten Teile eliminiert.

Ich muss konstatieren, dass sich diese Lampe speziell in dem folgenden Falle ausserordentlich bewährt hat. Es handelte sich, wie Fig. 1 zeigt, um einen flachen Lupus vulgaris der ganzen linken Wange mit einigen isolierten Knoten auf der linken Nasenhälfte bei einem fünfzigjährigen, sonst gesunden, wohlgenährten Kaufmann. Er kam im Juli 1902 zur Behandlung und wurde sechsmal mit der Dermolampe bestrahlt. Es trat eine geringfügige Reaktion auf, welche lediglich in einer Hyperämie bestand, die Behandlung wurde sistiert und die reaktive Hyperämie ging rasch zurück. Im Monate September wurde die Behandlung wieder aufgenommen und schon nach vier Bestrahlungen trat eine intensive Reaktion der ganzen linken Gesichtshälfte (auch des nicht behandelten Gebietes) mit Rötung, Schwellung und teigiger Infiltration, wobei es auch zur Bildung vereinzelter Blasen und Pusteln kam. Selbstverständlich wurde die Lichtbehandlung neuerdings unterbrochen und kam von da ab lediglich die übliche chirurgische Wundbehandlung zur Anwendung.

Fig. 2.

Nach ungefähr sechs Wochen war der reaktive Entzündungsprozess abgelaufen: und es war nur noch leichte Hyperämie der betroffenen Partien nachweisbar. Auch diese schwand nach wenigen Wochen.

Seither ist der Mann ohne jede sonstige Behandlung gesund geblieben. Das gegenwärtige Aussehen des Mannes zeigt Fig. 2.

An diesem Falle ist bemerkenswert, dass die zweite Reaktion so überaus rasch und heftig aufgetreten ist, und dass dieselbe zur dauernden Heilung geführt hat. Der Lupus, an welchem der Patient seit 20 Jahren gelitten hatte, und welcher den verschiedensten Behandlungsmethoden getrotzt hatte, ist gegenwärtig als vollkommen geheilt zu betrachten.

Ein Gestell zum Aufbewahren der Röhren.

Von

Dr. **Peter Bade**, Hannover.

Die Aufbewahrung der Röntgenröhren geschieht entweder in Kasten aus Pappe, die mit Watte oder Filz am Boden gepolstert sind, oder auf einfachen Bretterborten, auf die man die Röhren mit der Kugelfläche niederlegt oder endlich in Gestellen, in denen die Röhre mit den Kathoden- und Antikathodenarmen hineingelegt wird, während die Glaskugel selbst vom bedeckenden Material nicht berührt wird.

Da die Röhren, welche man benutzt, nun sowohl durch ihre Grösse wie durch die Form der Ansätze verschieden sind, je nachdem sie von der einen oder andern Firma geliefert werden und je nach der Beanspruchung, der sie ausgesetzt werden sollen, gestaltet sich im Laufe der Jahre der Vorrat an Röhren zu einem recht mannigfaltigen; die Frage nach einem zweckmässigen Aufenthaltsort wird eine nicht ganz unwichtige für den, der mit einer gewissen Liebe an seinen alten wie neuen Röhren hängt. Ich habe mir ein Gestell machen lassen, das sich mir als ausserordentlich zweckmässig erwiesen hat, indem es gleichzeitig für alle Grössen und Formen von Röhren benutzt werden kann und dabei doch sehr sparsam mit dem zur Verfügung stehenden Platze umgeht.

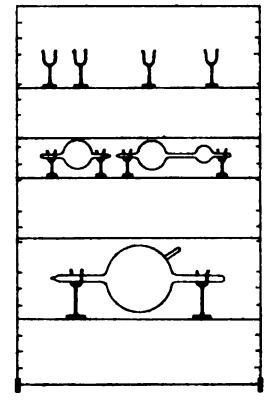

Fig. 1.
Röhrengestell von vorne.
Die Punkte an den Seiten sollen die Fugen für die Aufnahme der Querbretter bedeuten.
Auf dem ersten Brett ist eine Riesenröhre aufgestellt.
Auf dem zweiten zwei kleinere Röhren verschiedener Form.
Auf dem dritten mehrere Schlitten.

Zwei senkrecht zum Fussboden stehende Holzbretter sind durch ein Bodenbrett, Deckenbrett und eine hölzerne Rückenwand miteinander verbunden und bilden den Rahmen des Gestelles.

In den seitlichen Bretterwänden sind immer im Abstand von etwa 5 cm kleine quadratische Löcher herausgestemmt. In diese wird ein Querbrett hineingeschoben, das zum Tragen der Röhren bestimmt ist. Habe ich z. B. eine Röhre mit sehr grosser Kugel, so werde ich den Abstand zwischen zwei Querleisten entsprechend gross nehmen. Ist dagegen die Kugel eine kleinere, so schiebe ich die Querbretter näher zusammen.

Das Querbrett selbst ist nun folgendermassen eingerichtet. In seiner Längsrichtung ist es geteilt, d. h. in seiner Mitte geht ein etwa 1 cm breiter Schlitz, der die Dicke des ganzen Brettes durchsetzt. Dieser Schlitz ist dazu bestimmt, kleine hölzerne Schlitten aufzunehmen, die in dem Schlitze hin und her gleiten können.



Fig. 2.
Querbrett mit Schlitz zur Aufnahme der Schlitten.

Jeder Schlitten trägt an seinem oberen Ende eine runde, mit Filz gefütterte Aussparung, in die der grösste Kathodenhals hineinpasst. Es ruht demnach die Röhre auf zwei solchen hölzernen Schlitten. Je nachdem ich nun eine Röhre mit langen oder mit kurzen Ansätzen aufbewahren will, schiebe ich zwei Schlitten weiter oder näher zusammen. So wird also auch der Breite nach der denkbar geringste Raum benutzt.

Da sowohl die Querbretter wie die Schlitten jederzeit herausgenommen werden können, und auch jederzeit vermehrt werden können, so lange der Raum des Grundgestelles es zulässt,

so kann man sein Gestell zunächst für wenig Röhren einrichten und es mit der Zeit ergänzen. Man ist immerhin im stande, auf einen Raum, der ca. 1,50 cm breit, 2,50 cm hoch und 80 cm tief, ca. 24—30 Röhren verschiedenster Grösse und Art aufstellen.

Das Nähere wird die kleine Skizze erklären. Die Herstellung hat die Firma H. Wendt, Möbelfabrik, Osnabrück übernommen.

Eine neue Brille zur Stereoskopie grosser Bilder.

Von

Dr. **K. Lossen** in Halle.

Angeregt durch die Veröffentlichung von Walter in den „Fortschritten auf dem Gebiete der Röntgenstrahlen" Bd. VI, Heft I, S. 18: „Über Stereoskope für grosse Bilder" möchte ich ein Verfahren zur allgemeinen Kenntnisnahme bringen, welches vor den bisher in Anwendung gekommenen manche Vorzüge haben dürfte.

Schon seit langer Zeit benütze ich zum Betrachten gewöhnlicher stereoskopischer Bilder, die im allgemeinen das Format 9×9 · 9×9 haben, zwei einfache Prismen. Diese halte ich mir, nachdem zwei zusammengehörige Bilder irgendwo — es kommt dabei gar nicht so genau darauf an, dass sie richtig nebeneinander stehen — aufgestellt oder hingelegt sind, mit dem Brechungswinkel nasenwärts vor die Augen, und verschiebe so lange nach allen Richtungen im Raume, bis die Bilder zur Deckung kommen. Als dann die ersten stereoskopischen Röntgenbilder gemacht wurden, habe ich auch bei solchen auf diese einfache Weise sehr vortreffliche stereoskopische Wirkungen erzielt, indem ich mich, je nach der Grösse der Bilder, näher oder weiter von diesen entfernt aufstellte. Mit einiger Übung kann so jeder leicht dieses sehr brauchbare Freihandstereoskop anwenden. Das ganze Verfahren hat aber den Mangel, dass es immerhin einige Übung voraussetzt, was es für die Allgemeinheit unbrauchbar macht. Ausserdem sind stets beide Hände zum Halten der Prismen mit Beschlag belegt, und die Prismen sind nicht achromatisch, wodurch die Bilder stets farbige Ränder zeigten.

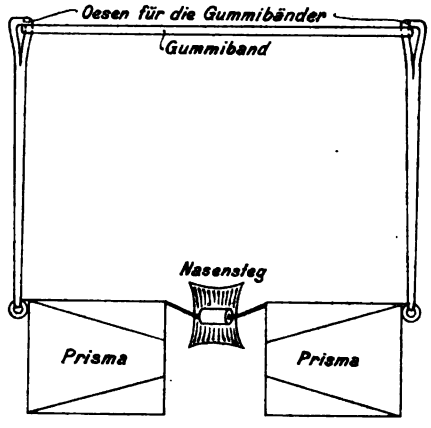

Um diesen Übelständen abzuhelfen, liess ich mir von Krüss in Hamburg eine Brille mit zwei achromatischen Prismen anfertigen, die über den Ohren mit Seitenstegen und hinter dem Kopf mit Gummibändern befestigt werden. Man bringt nun die zu betrachtenden Negative oder die Positive in die Mattscheibe des Röntgenzimmers an, und dadurch wird jedes diffuse störende Licht abgeschlossen, ohne dass man Seitenwände anzubringen braucht. Dann stellt man sich genau vor die Mitte zwischen den beiden Bildern und nimmt die Richtung, wonach man die vorher auf die Stirne geschobene Brille vor die Augen nimmt und so lange vor oder zurück geht, bis die Bilder zur Dickung kommen. Man bekommt sehr bald eine solche Übung im Abschätzen der im einzelnen Falle notwendigen Entfernung, dass diese kleine Schwierigkeit wohl kaum ernstlich in Betracht zu ziehen ist. Walter giebt in seiner Veröffentlichung an, es sei von Wichtigkeit, dass die Prismen um 180° gedreht werden könnten, um eine pseudostereoskopische Wirkung zu erzielen, ich habe jedoch vollständig davon abgesehen, da eine dies bewirkende Vorrichtung den Apparat nur kompliziert und sonst auch verteuert und weil mir die dadurch ermöglichte Wirkung gar nicht einmal sehr wünschenswert erscheint.

Jedenfalls bedeutet der abgebildete Apparat eine bedeutende Verbilligung und Vereinfachung des Röntgenzimmerinstrumentariums, da alle platzraubenden Vorrichtungen vermieden und nur die sowieso vorhandene Mattscheibe und die kleine handliche Brille erforderlich sind, um eine tadellose stereoskopische Wirkung beim Betrachten selbst der grössten Bilder zu erzielen.

Eine neue Hängeblende mit Röntgenröhre.

Von

Emil Exner,

Verwalter des Rathschen allgemeinen öffentlichen Krankenhauses in Baden bei Wien.

Bei der radioskopischen und radiographischen Untersuchung ist ein Bleidiaphragma (Walter) unbedingt notwendig, und zwar ist bei der Untersuchung im verdunkelten Zimmer eine Hängeblende, die zwischen den zu untersuchenden Körper und die Röhre herabgelassen wird, von grossem Vorteil. Holzknecht war unseres Wissens der erste, der ein solches aufgehängtes Bleidiaphragma verwendete und beschrieb. Eine etwas modifizierte Hängeblende, nämlich mit Revolvervorrichtung, habe ich in Kienböcks Institut vorgefunden. Bei meinen



Fig. 1. Blende von vorn gesehen.

Arbeiten erwies es sich nun als praktisch, eine weitere Modifikation des Modelles vorzunehmen, nämlich die Röntgenröhre an der Blende anzubringen; bisher hatte man bekanntlich die Röhre an einem besonderen Erdstativ oder an einem Wandarme befestigt.

Die Röhre wird mit der Blende so verbunden, dass leicht Verschiebung und passende Einstellung der ersteren möglich ist. Gewöhnlich hat man die Röhre mit ihrem Focus senkrecht auf die Mitte des Diaphragma-Ausschnittes zu befestigen. Diese Art Befestigung gestattet die Verschiebung der Blende samt der Röntgenröhre derart, dass man den ganzen zu durchleuchtenden Körper absuchen kann, ohne ihn bewegen zu müssen.

Die von mir (beim hiesigen Spengler Herrn Otto Breyer) bestellte Ausführung des Instruments ist folgende:

Die an der Zimmerdecke, an zwei Drahtseilen mit Gegengewicht aufgehängte, auf- und niederziehbare Blende besteht aus einem 2 cm starken, 50 cm breiten und 40 cm hohen Brett, welches an der Rückseite mit 3 mm starker Bleiplatte überzogen ist. Beiderseits, und zwar an der Rückseite sind bei A zwei Handschützer aus Messing, mit 2 mm starkem Blei ausgelegt, befestigt. In der Mitte des Brettes, doch mehr gegen den unteren Rand zu, befindet sich ein kreisrunder Ausschnitt von 10 cm Durchmesser, in welchen Blei derart eingebördelt ist, dass ein seitliches Durchdringen der Röntgenstrahlen verhindert wird. An der dem Untersuchenden zugewendeten Seite der Blende ist eine drehbare, 3 mm starke Scheibe aus Blei, mit Messing versteift, befestigt, welche sechs Ausschnitte besitzt, deren grösster 10 cm Durch-

Fig. 2. Blende von hinten gesehen.

messer besitzt. Diese Scheibe kann durch einen, durch seine eigene Schwere wirkenden Riegel derart gestellt werden, dass jeweilig ein Ausschnitt der Scheibe und der Ausschnitt der Blende miteinander korrespondieren. Am unteren Rande der Blende ist der Röhrenträger derart angebracht, dass jede beliebige Röhre an der Blende befestigt werden kann. Zu diesem Behufe läuft am unteren Rande der Blende eine Schiene, welche an den beiden Seitenkanten der Blende, bei B an Dornen drehbar befestigt ist und durch Flügelmuttern fixiert werden kann. In dieser Schiene ist der Röhrenträger derart einmontiert, dass er beliebig seitwärts verschiebbar ist. Der Röhrenträger wieder ist um seine eigene Achse drehbar und enthält einen hölzernen Röhrenhälter, wie ihn die Firma Reiniger, Gebbert & Schall erzeugt.

Das Instrument dient 1. der gewöhnlichen Durchleuchtung, welche dabei so ziemlich zu einer Orthodiaskopie wird, bei stehendem oder sitzendem Kranken, 2. zur Radiographie und 3. zur Radiotherapie am sitzenden Patienten und 4. kann die Blende von der Hängevorrichtung abgenommen und behufs Radiographie über den Untersuchungstisch und liegenden Patienten an seitlich verstellbaren Trägern befestigt werden, wobei man durch den grossen Blendenausschnitt auch eine Cylinder-Kompressionsblende (Albers-Schönberg) einführen kann. Somit besitzt das nur wenig Raum einnehmende Instrument die Vorteile einer vielfachen Anwendbarkeit.

Technische Neuerungen.

Von

Dr. **Albers-Schönberg.**

a) Verbesserungen des Kompressionsblendenverfahrens.

Für diejenigen Ärzte, welche mit meiner Kompressionsblende (Modell Siemens & Halske) arbeiten, sollen im Nachstehenden einige technische Vervollkommnungen angegeben werden.

Es ist ein nicht zu bestreitender Übelstand, dass beispielsweise bei der Untersuchung auf Nierensteine die Verschiebung des Patienten in seiner Längsachse unter der Kompressionsblende mit Schwierigkeiten verknüpft ist. Man hat sich, um verschiedene Körperteile unter die Blende zu bringen, bisher damit geholfen, die Matratze, auf welcher der Kranke liegt, nach dem Kopf- oder dem Fussende zu verschieben. Eine Verschiebung der Blende bei festliegenden Patienten war indessen nur unvollkommen und in den meisten Fällen gar nicht möglich, während die Breitenverschiebung leicht durch Verrücken des Cylinders auf dem ihn tragenden Querarm des Gestells bewerkstelligt werden konnte. Um auch die Längsverschiebung praktischer zu gestalten, habe ich die nachstehende Einrichtung, welche eine leichte Verschiebbarkeit der Blende ohne Bewegung des Patienten ermöglicht, getroffen.

Die Vorteile sind in die Augen springend. Vor allen Dingen ist es möglich, den Patienten sorgfältig zu lagern und die Platte, ohne dass man dabei durch das Kompressionsblendenstatif behindert wird, unter die zu untersuchende Partie zu bringen. Auch das Hinaufsteigen des Kranken auf den Tisch, sowie das Heruntersteigen desselben ist dadurch, dass man die Blende an das Fussende schieben kann, bequemer gestaltet. Ist der Patient richtig gelagert und die Platte genau untergelegt, so wird das Kompressionsblendenstatif vom Fussende über den zu untersuchenden Körperteil hinübergeschoben.

Die beifolgende Zeichnung Fig. 1 und 2 giebt eine Darstellung dieser Verbesserung.

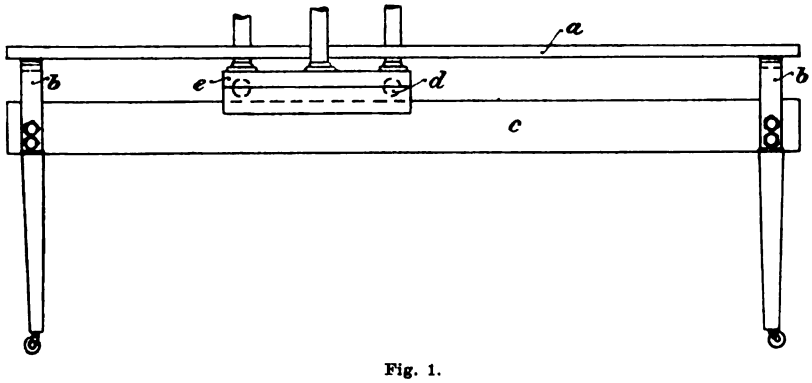

Fig. 1.

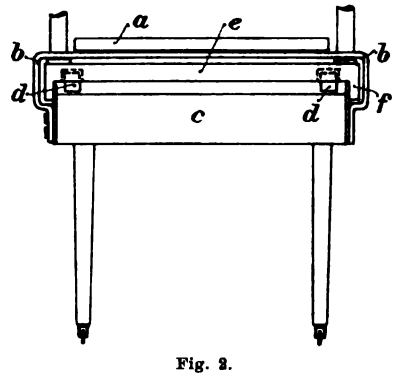

Fig. 2.

Die Platte *a*, auf welcher der zu untersuchende Patient liegt, wird von eisernen Bügeln *b* getragen, welche seitlich an den Rahmen *c* des Tisches oder an der Tischplatte *c* selber befestigt sind. Unterhalb der Platte *a* ruht auf dem Rahmen *c* oder auf der Tischplatte *c* die mit Rollen *d* versehene Platte *e*, in welcher drei Säulen befestigt sind, von denen der Kompressionsblendenrahmen getragen wird. Das Gestell für die Blende wird bei der Verschiebung durch die seitlichen Bretter *f* geführt. Die Form der Bügel *b* ist eine solche, dass die Verschiebung des Gestells sich möglichst nahe bis zu dem Ende des Tisches erstrecken kann. Anstatt die Kompressionsblende mit Rollen zu versehen, kann man sie natürlich auch einfach auf der

Unterlage gleiten lassen, wie die Fig. 3 und 4 zeigen, und ebenso die Bewegung anstatt von der Hand durch eine Schraubenspindel bewirken lassen. Die Anordnung ist also eine solche, dass die Kompressionsblende, welche in einer gewissen Höhe über der Tischplatte an einem Gestell befestigt ist, eine feste Unterstützung hat, die Platte, auf welcher der Patient liegt, jedoch für diesen Zweck nicht in Anspruch genommen wird, sondern vollkommen frei bleibt.[1])

Lendenwirbelsäulenaufnahmen und Aufnahmen langer Röhrenknochen.

Bei der Lendenwirbelsäulenaufnahme, besonders aber bei den Aufnahmen von Frakturen der oberen und unteren Extremität, ist es nicht selten störend, dass bei dem Gebrauch des Cylinders (13 cm Durchmesser) nur ein verhältnismässig kurzes Stück der Lendenwirbelsäule, resp. der Extremitäten auf die Platte kommt. Handelt es sich um eine starke Schwellung, z. B. bei einer Unterschenkelfraktur, so ist es nicht immer leicht, durch die Palpation genau die Stelle des Knochenbruchs festzustellen, besonders dann nicht, wenn es sich um Schräg- oder Spiralfrakturen handelt. Benutzt man Cylinder 13, so wird es unter Umständen passieren, dass man die Frakturstelle nicht in die Mitte des Bildes, sondern an den Rand des letzteren oder überhaupt nicht mehr auf dasselbe bekommt. Es bleibt dann nur eine Wiederholung der Aufnahme in korrigierter Stellung übrig. Um dem vorzubeugen, habe ich nach dem Prinzip der Cylinderblende eine Kastenblende konstruiert, welche in Fig. 3 dargestellt ist. Der Kasten

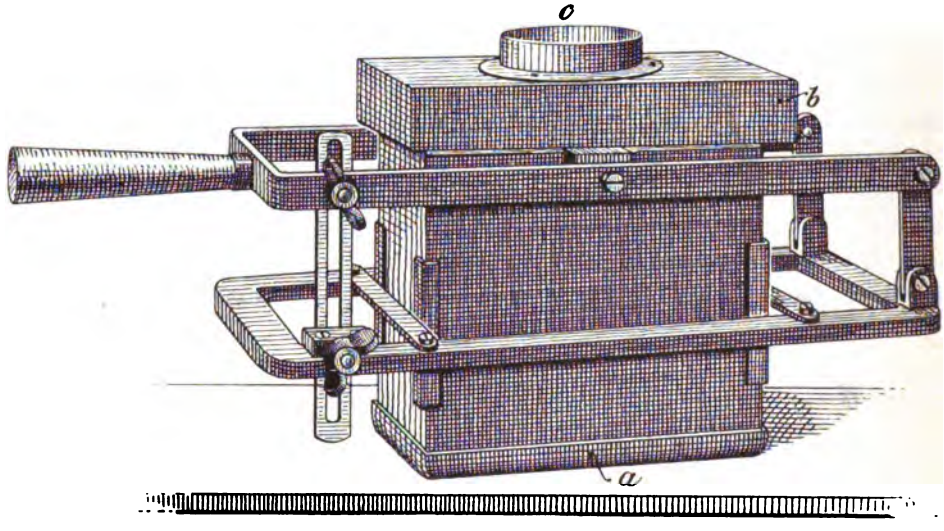

Fig. 3.

ist 21 cm hoch, $9^1/_2$ cm breit und 21 cm lang und besteht aus Messing, welches an der Innenseite mit Blei ausgekleidet ist. Am unteren Ende dieses Metallkastens befindet sich eine Hartgummibekleidung *a*, welche dazu dient, das Übertreten von Elektrizität in den Körper des zu Untersuchenden zu verhindern. Der Kasten ist genau wie die Cylinder auf einem Rahmen montiert und kann durch eine Hebelkonstruktion, wie aus der Figur ohne weiteres ersichtlich ist, nach oben und unten verschoben werden. Eine Arretierung sorgt dafür, dass man ihn in jeder beliebigen Höhenstellung fixieren kann. Auf das obere offene Ende ist ein Holzdeckel *b* fest aufgesetzt, welcher einen Metallring *c* trägt, dessen Dimension so gross ist, dass das weiter unten zu beschreibende, die Röhre tragende Brett ohne weiteres auf denselben aufgesetzt werden kann. Statt einer Rundblende, wie sie bei den Cylindern erforderlich ist und in das die Röhre

[1]) Die Herstellung dieses Untersuchungstisches ist durch Gebrauchsmusterschutz für die Firma Siemens & Halske, Berlin, geschützt.

tragende Brett eingelegt wird, benutzt man Längsblenden von 2, $2^1/_2$ und $3^1/_2$ cm Durchmesser. Eine solche ist in Fig. 8 abgebildet. Der Durchmesser dieser Blende ist nach demselben Prinzip berechnet wie der Durchmesser der Rundblenden für die Cylinder (diesbezüglich siehe die näheren Details in meinem Lehrbuch der Röntgentechnik).

Die Handhabung dieser für die Lendenwirbelsäule und Extremitäten bestimmten Blende findet nunmehr in der Art, wie in Fig. 4 abgebildet ist, statt. Der obere Rand des Kastens wird

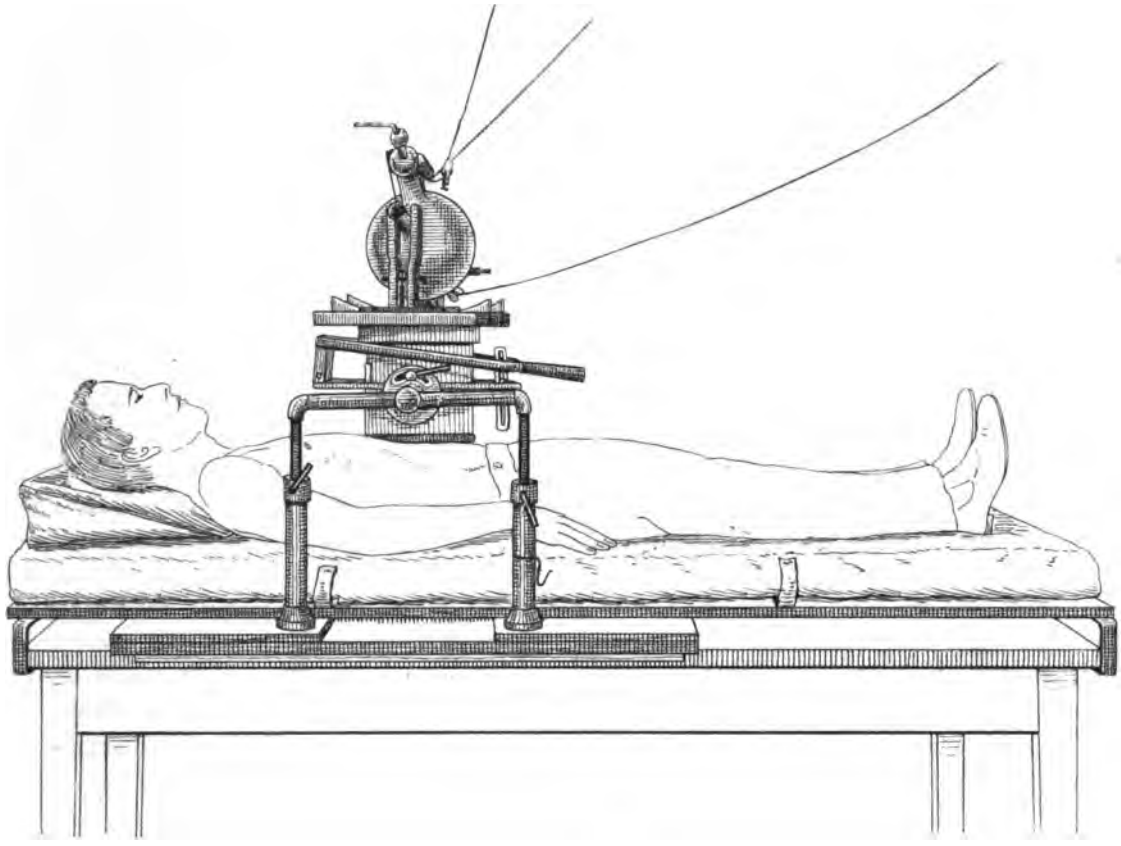

Fig. 4.

z. B. in die Gegend unterhalb des Proz. ensiformis des Brustbeins gesetzt, so dass der Nabel ungefähr in der Mitte des Kastens liegt. Mittelst eines leichten Druckes wird der letztere langsam, so weit es der Patient aushält, eingedrückt. Ist die Blende richtig gewählt, so erhält man ein Längsbild der Wirbelsäule, welches eine Platte 18×24 ihrer Länge nach vollständig auszeichnet. Die Grenze des Bildes überragt die Proz. transversi der Wirbelkörper nach jeder Seite um einen Querfinger. Die ganze Lendenwirbelsäule mitsamt dem oberen Teile des Kreuzbeins ist also in dieser Weise auf eine Platte zu bringen. Handelt es sich um Extremitätenaufnahmen bei Frakturen, so bekommen wir ein 24 cm langes Stück der Extremität auf die Platte. Bei dieser Art der Röntgenographie wird man sich bei einiger Vorsicht nicht in der Frakturstelle irren. Die Bilder zeichnen sich ähnlich wie die mittelst Cylinderblende gemachten durch Schärfe der Struktur ganz besonders aus. Ausserdem ist ein Bewegen der Extremität ebenso wenig möglich wie bei Anwendung der Cylinderblende.

Es muss an dieser Stelle der gelegentlich in der Literatur geäusserten Ansicht, dass es überflüssig sei, einen Tubus als Blende zu benutzen, entgegengetreten werden. Als Grund wird meistens angeführt, dass die sogenannten Glasstrahlen, welche von der Röhrenwand ausgehen, keine Verschleierung der Platten hervorzurufen imstande seien, da sie bei einigermassen dicken Körperteilen überhaupt nicht durch die letzteren hindurchgingen und die Platte erreichten.

Eine einfache Bleiblende würde demnach denselben Nutzen schaffen, wie eine Cylinderblende. Dieser Einwand liesse sich hören, wenn er richtig wäre. Ich gebe zu, dass die Glasstrahlen nicht sehr wesentlich schädigend auf die Platte einwirken können, dass sie indessen nicht gleichgültig sind, wird weiter unten auseinandergesetzt werden. Ich werde dort zeigen, dass auch die Glasstrahlen eine verhältnismässig bedeutende Penetrationskraft haben. Wenn man auf wirklich ideale Bilder Wert legt, so soll man auch auf diese Glasstrahlen und ihre schädigende Wirkung Rücksicht nehmen und dieselben durch Anwendung von Cylinderblenden zum Wegfall bringen. Die Unschädlichmachung der Glasstrahlen ist indessen nicht der Hauptgrund, weswegen ich Cylinderblenden angegeben habe. Der Hauptwert, um das in meinem Lehrbuch bereits ausführlich Mitgeteilte zu wiederholen, beruht darin, dass man imstande ist, die zu untersuchende Körperpartie absolut festzulegen, was namentlich bei der Schulter und ihrer Mitbewegung bei der Atmung von ausserordentlicher Bedeutung ist. Dass man ferner mittelst der Cylinderblenden aufs genaueste eine Körperpartie einstellen kann, so zwar, dass man stets den Mittelpunkt der zu untersuchenden Partie auch auf den Mittelpunkt des auf der Platte darzustellenden Bildes bringt. Sodann ist die Einstellung der Röhre, welche manchen Untersuchern Schwierigkeiten bereitet, durch meine Konstruktion beseitigt. Eine auf dem Seite 143 beschriebenen Brett einmal eingestellte Röhre braucht für ihre ganze Lebensdauer in ihrer Stellung nicht verändert zu werden. Man hat nichts weiter nötig, als das Brett mitsamt der Röhre auf den Cylinder zu setzen. Die Einstellung ist stets die gleiche und immer eine korrekte. Sodann gewährleistet der Cylinder die Möglichkeit, in jeder beliebigen schrägen Richtung zu durchstrahlen, was namentlich bei Nierensteinuntersuchungen von Bedeutung ist, da wir schräg unter den Rippenbogen kommen können. Letzter Umstand ist für jeden, der sich mit der Nierensteintechnik beschäftigt, von nicht zu unterschätzendem Wert, denn namentlich bei Aufnahmen der rechten Seite, wo die Strahlung durch die Lebergegend zu gehen hat, ist eine Abkürzung des Weges, wie wir sie durch schräges Eindrücken des Cylinders erreichen, von höchster Bedeutung. Schliesslich erzielen wir mittelst der Cylinder stets annähernd gleich grosse Bilder, so dass wir höchstens ein oder zwei Plattenformate zu benutzen brauchen. Von nicht zu unterschätzender Bedeutung ist auch der Umstand, dass bei den gewählten Cylindergrössen und den dazu passenden Röhrenbrettern eine Verbrennung der Patienten ausgeschlossen ist.

Schulteraufnahmen.

Bei der in meinem Lehrbuch[1]) beschriebenen Technik der Aufnahmen der Schultern ist ein Übelstand vorhanden, welcher mich veranlasste, diese Methode zu verbessern. Drückt man bei Rückenlage des Patienten den Cylinder (13 cm) auf die Schultergegend, so kann man sich, namentlich dann, wenn es sich um einen stark gewölbten Thorax handelt, davon überzeugen, dass der Hartgummiring des Cylinders wohl auf die Rippen, nicht aber auf die eigentliche Schultergegend drückt. Somit ist zwar eine Thoraxbewegung ausgeschlossen, nicht dagegen ein Bewegen des Oberarms. Um das letztere nun in vollkommenem Masse zu erzielen, verfahre ich in der Fig. 5 abgebildeten Weise. Die einzeln stehende Säule der Kompressionsblende wird auf ihren höchsten Punkt gestellt, während die gegenüberstehenden Säulen auf ihren tiefsten Punkt fixiert werden. Der Patient wird mit der Schultergegend auf ein Keilkissen zwischen den Säulen der Kompressionsblende gelagert. Nunmehr wird der Rahmen hinübergeklappt und eventuell durch Überhängen eines Sandsackes fest fixiert. Der in der „Röntgentechnik" beschriebene Stereoskopcylinder, welcher mit drehbaren Füssen versehen ist, wird derart auf den Blendenrahmen aufgesetzt, dass ein Paar der Füsse auf dem Rahmen, das gegenüberliegende unter demselben sich befinden. In dieser Stellung wird er mit Schrauben fest fixiert. Komprimiert man nun die Schultergegend, so kann man sich davon überzeugen, dass der untere

[1]) H. Albers-Schönberg: Die Röntgentechnik. Hamburg, Lucas Gräfe & Sillem. 1903.

Hartgummiring des Cylinders in schräger Richtung die Schultergegend fixiert, so dass mittelst untergelegter Wattekissen ein gleichmässiger Druck auf den Humeruskopf, das Acromion, sowie die benachbarten Rippen ausgeübt wird. Würde man mit einem feststehenden Cylinder dieses Manöver machen, so wäre die Folge, dass der erstere schräg stände und man also von aussen her schräg die Schulter durchstrahlte. Letzteres wäre unbedingt fehlerhaft und würde zu verzeichneten Schulterbildern führen. Der Stereoskopcylinder, welcher noch eine Bewegungsmöglichkeit um seine Querachse hat, ermöglicht es, dass wir bei Schrägstellung des unteren Hartgummiringes den Cylinder senkrecht über der Schulter einstellen können. Die Durchstrahlung findet also in der günstigsten Richtung senkrecht von oben in das Schultergelenk hinein statt. Der Patient wird von diesen Vorrichtungen nicht im mindesten belästigt, da er unter dem Blendenstatif seinen Kopf nur etwas auf die Seite zu legen braucht, um zu verhindern, dass die Metallteile mit dem Gesicht in Berührung kommen. Bei dieser Art der Technik ist eine Bewegung der Schulter während der Aufnahme fast ausgeschlossen.

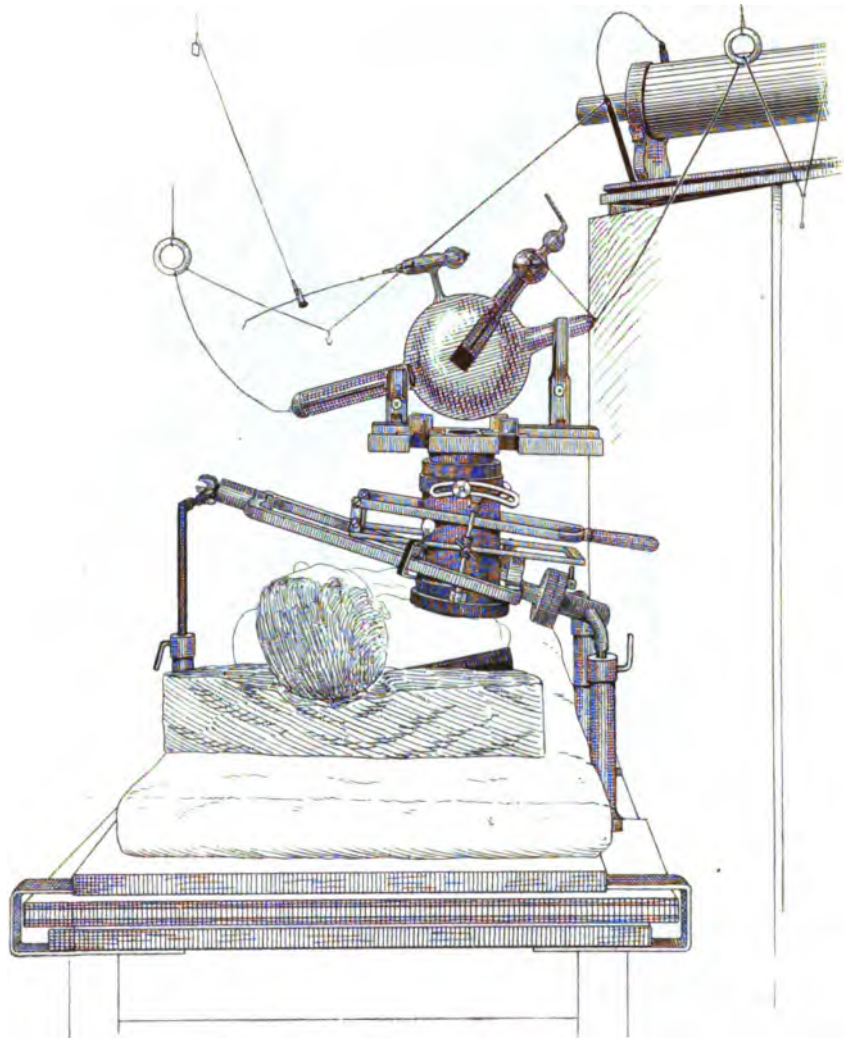

Fig. 5.

Ellbogenaufnahmen.

Bei den bisher üblichen Durchleuchtungsrichtungen des Ellbogengelenkes war die Stellung in Seitenlage bei leicht flektiertem Unterarm und die Stellung bei vollständiger Supination massgebend.

Die erste Aufnahme zeigt das Olecranon, den anliegenden Condylus, sowie den Radius, welch letzterer indessen zum Teil von der Ulna überdeckt ist. Die zweite Stellung dagegen zeigt den Radius vollständig frei, so dass man die Gelenkfläche des Capitulum etc. übersichtlich vor sich hat. Namentlich bei den Frakturen am Radiuskopf ist die letzte Stellung unbedingt erforderlich, da bei der seitlichen Aufnahme unter Umständen sehr leicht eine Verletzung über-

sehen werden kann. Es ist indessen nicht zu bestreiten, dass die Supinationsstellung dem Patienten bei Ellbogengelenks-Verletzungen ausserordentliche Schmerzen bereitet und häufig überhaupt nicht eingenommen werden kann.

Dem Vorschlag von Cowl folgend, wähle ich, um den Radius isoliert von der Ulna zu erhalten, eine schräge Durchleuchtungsrichtung. Während Cowl von aussen oben durchleuchtet, begnüge ich mich mit der einfachen schrägen Richtung von aussen. Der Arm wird, wie Fig. 6 zeigt, leicht flektiert auf die Kassette gelegt, sodann der Stereoskopcylinder



Fig. 6.

nach genauer Einstellung so weit herabgedrückt, wie der Patient es ohne Schmerzen aushalten kann. Selbstverständlich wird bei allen diesen Untersuchungen ein mit Bruns'scher Watte prall ausgefüttertes Kissen zwischen den Kompressionsring und den Körperteil gelegt. In den Bildern ist dieses Kissen der Übersichtlichkeit wegen fortgelassen. Nachdem der Ellbogen in der vorbeschriebenen Weise fixiert ist, wird der drehbare Cylinder in vollständige Schrägstellung gebracht und fixiert, sodann das die Röhre tragende Brett aufgesetzt und die Aufnahme gemacht. Mit der schrägen Aufnahme wird man in vielen Fällen vollständig auskommen, da die einzelnen Knochen des Ellenbogengelenkes ausserordentlich gut voneinander isoliert sind.

Das Röhrenbrett.

Wie schon erwähnt, bediene ich mich eines besonders konstruierten Brettes, um die Röhre zu fixieren. Dieses Brett trägt in einer Schlittenvorrichtung zwei Klammern, deren erstere hohe, deren letztere kurze Branchen hat. Das Brett selbst ist an seiner Unterseite mit Blei gepanzert und hat an beiden Seite Ausschnitte, über welche kleine Bleikappen gesetzt sind. Diese Ausschnitte dienen dazu, die Hebelarme der Cylinder aufzunehmen. Wären sie nicht vorhanden, so würde man beim Emporheben des Cylinders mit den diese Bewegung bewerkstelligenden Metallrahmen das Röhrenbrett mit in die Höhe heben.

In der Mitte befindet sich ein kreisförmiger Ausschnitt von der Weite, dass er auf die Ansatzstücke der Cylinder und der kastenförmigen Blende (vergl. Fig. 7) passt. Kreisförmige Bleiblenden von verschiedenen Durchmessern können auf dieses Loch gelegt werden. Es

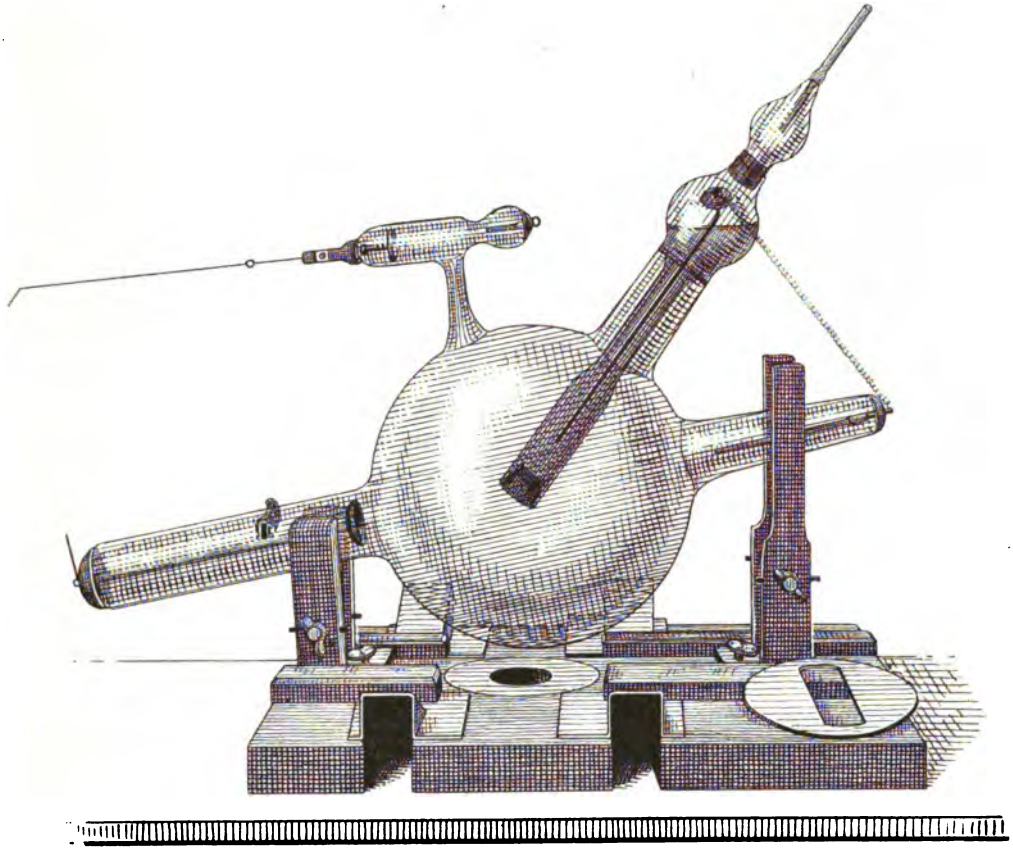

Fig. 7.

kommt nun darauf an, die Röntgenröhre derart über dem Blendendiaphragma zu centrieren, dass der Fokus senkrecht über dem Centrum des Diaphragma steht. Ist letzteres der Fall, so steht der Brennpunkt auch senkrecht über der Längsachse des Cylinders, mit anderen Worten, die Röhre ist genau centriert. Man erkennt die richtige Stellung am einfachsten daran, dass man einen Leuchtschirm unter den Cylinder legt und konstatiert, ob der entworfene Lichtkreis vollständig rund und scharfrandig ist.

Diese Blendenbretter müssen ausserordentlich exakt gearbeitet sein, da eine genaue Einstellung der Röhre sonst unmöglich wird. Die Verschiebung in der Längsachse der Röhre wird durch die Bewegung der beiden Klammern in der Schlittenvorrichtung bewerkstelligt. Ist der richtige Punkt erreicht, so können die ersteren mittelst Stellschrauben festgesetzt werden. Wenn nun die die Röhre haltenden Klammern so konstruiert sind, dass einer ihrer Arme feststeht, der andere beweglich ist, so ergiebt sich, dass eine seitliche Verschiebung der Röhre leicht möglich ist, was einen nicht zu korrigierenden Fehler bedingen würde. Es ist infolge dessen nötig, die beiden Arme der Klammern so einzurichten, dass der gefasste Röhrenhalsteil stets in der Mitte bleibt. Die beiden Arme müssen sich also beim Schliessen gleichmässig einander nähern und beim Öffnen ebenso auseinanderweichen. Dieses ist bei meinen Brettern durch ein Rechts- und Linksgewinde der die Bewegung der Klammern bewirkenden Schrauben bewerkstelligt. Arbeitet man mit wertvollen Röhren, wie z. B. mit Müller'schen Wasserkühlröhren, so empfiehlt es sich, eine grössere Anzahl solcher Bretter anzuschaffen, beispielsweise eins für die mittelweiche Beckenröhre, eins für die weiche Extremitäten-

röhre und eins für die sehr weiche Handröhre. Die Röhren brauchen, wenn mehrere Bretter vorhanden sind, nicht aus- oder neueingespannt zu werden, sondern sie verharren dauernd bis zu ihrer vollständigen Unbrauchbarkeit auf den Brettern. Die anfänglich weiche Handröhre wird allmählich härter werden und zu Extremitätenaufnahmen zu gebrauchen sein. Ebenso wird die Extremitätenröhre sich zur härteren Beckenröhre entwickeln.

b) Schutzvorrichtungen.

Es wird heutzutage wohl allgemein anerkannt, dass die Forderung des absoluten Schutzes des Arztes vor Röntgenstrahlen eine durchaus berechtigte ist. Wie weit sich dieser Schutz durchführen lässt, ist eine Frage, über welche die Autoren geteilter Meinung sind. Ich habe in meinem Institut bereits seit einer Reihe von Monaten eine Schutzvorrichtung eingeführt, welche eine absolute Deckung auch gegen die geringste Bestrahlung gewährt. In meinem Lehrbuch der Röntgentechnik wies ich darauf hin, dass die Konstruktion eines mit Blei gepanzerten Hauses für ängstliche Gemüter jedenfalls die grösste Sicherheit gewähren würde. Ich selbst benutzte damals nur eine Bleiwand, hinter welche ich, so lange die Röhre funktionierte, trat. Untersuchungen, welche ich inzwischen über die Ausbreitung der Sekundärstrahlen im Untersuchungsraum angestellt habe, belehrten mich indessen dahin, dass eine einfache Schutzwand keineswegs absolute Deckung gewährt.

Diejenigen Strahlen, welche den Leuchtschirm dann zum Fluoreszieren bringen, wenn sich derselbe hinter der Röntgenröhre befindet, wenn er also von den direkten Strahlen nicht getroffen werden kann, dürften ohne Zweifel ihren Ursprung von der Glaswandung der Röhre nehmen. Diese rückwärtige Strahlung ist bedeutender, als man im allgemeinen annimmt. Ich habe an verschiedenen Plätzen des Untersuchungszimmers photographische Platten, welche sich sämtlich hinter der Röhre befanden, aufgehängt. Auch in einem Nebenzimmer, welches von dem Untersuchungsraum durch eine Wand getrennt war, wurden Kassetten angebracht. Sämtliche Platten zeigten nach kurzer Zeit Belichtungsspuren. Es war also klar, dass die rückwärtige Strahlung sich durch den ganzen Untersuchungsraum und sogar durch die Wand fortgepflanzt hatte. Treffen diese Strahlen auf Gegenstände innerhalb des Zimmers, so werden von ihnen wieder Sekundärstrahlen ausgehen, welche ihrerseits unter Umständen auch hinter eine Bleiwand, welche zwischen der Röhre und dem Untersucher steht, gelangen können. Um dem vorzubeugen, habe ich statt einer Bleiwand ein geschlossenes Bleigehäuse in Gebrauch genommen, welches derart konstruiert ist, dass von keiner Seite Strahlen in dasselbe hineindringen können. Photographische Platten, welche wochenlang in diesem Gehäuse gehangen hatten, zeigten nicht die geringste Belichtung. Auf Fig. 8 ist die Vorderwand dieses Bleigehäuses sichtbar. Innerhalb desselben befindet sich der Reostat, sowie der Standpunkt des Untersuchers. Die Röhre dreht ihre Rückseite, wie ersichtlich, der Schutzwand zu, so dass letztere also nur von der rückwärtigen Glasstrahlung getroffen werden kann. In der Schutzwand befindet sich bei *f* ein kleines, in Augenhöhe angebrachtes Bleiglasfenster, welches eine bequeme Beobachtung der Röhre, sowie des ganzen Untersuchungstisches ermöglicht. Zwischen dem letzteren und der Schutzwand ist ein Meter Raum gelassen, so dass man bequem den Patienten lagern, die Kassette unterschieben und die Röhre auf die Blende setzen kann etc. Ist die ganze Einstellung vollendet, so tritt der Untersucher in das Bleigehäuse und schaltet ein. Eine derartige Anordnung schliesst es indessen aus, dass man die Qualität der Röhren während des Ganges kontrollieren und eventuell mittelst der Reguliervorrichtung verändern kann. Um diesem Übelstand abzuhelfen, habe ich zunächst versuchsweise die Walter'sche Härteskala (*g*) derart in den Schutzschirm eingelassen, dass sich das Rohr, durch welches man die aufleuchtenden Felder beobachtet, im Innern des Schutzgehäuses befindet. Ich ging hierbei von der Voraussetzung aus, dass die sekundäre Glasstrahlung kräftig genug sein würde, um die Härteskala zu durchdringen und die einzelnen Felder zum Aufleuchten zu bringen. Da, wie aus den Arbeiten

von Walter bekannt ist, die Glasstrahlen genau die gleiche Härte wie die direkten Strahlen haben, so war anzunehmen, dass man eine Röhre ebensogut nach der Glasstrahlung, wie nach der direkten Strahlung beurteilen könne. Meine Vermutung bestätigte sich vollkommen. Während man z. B. den Härtegrad für Beckenaufnahmen bei direkter Annäherung der Härte-

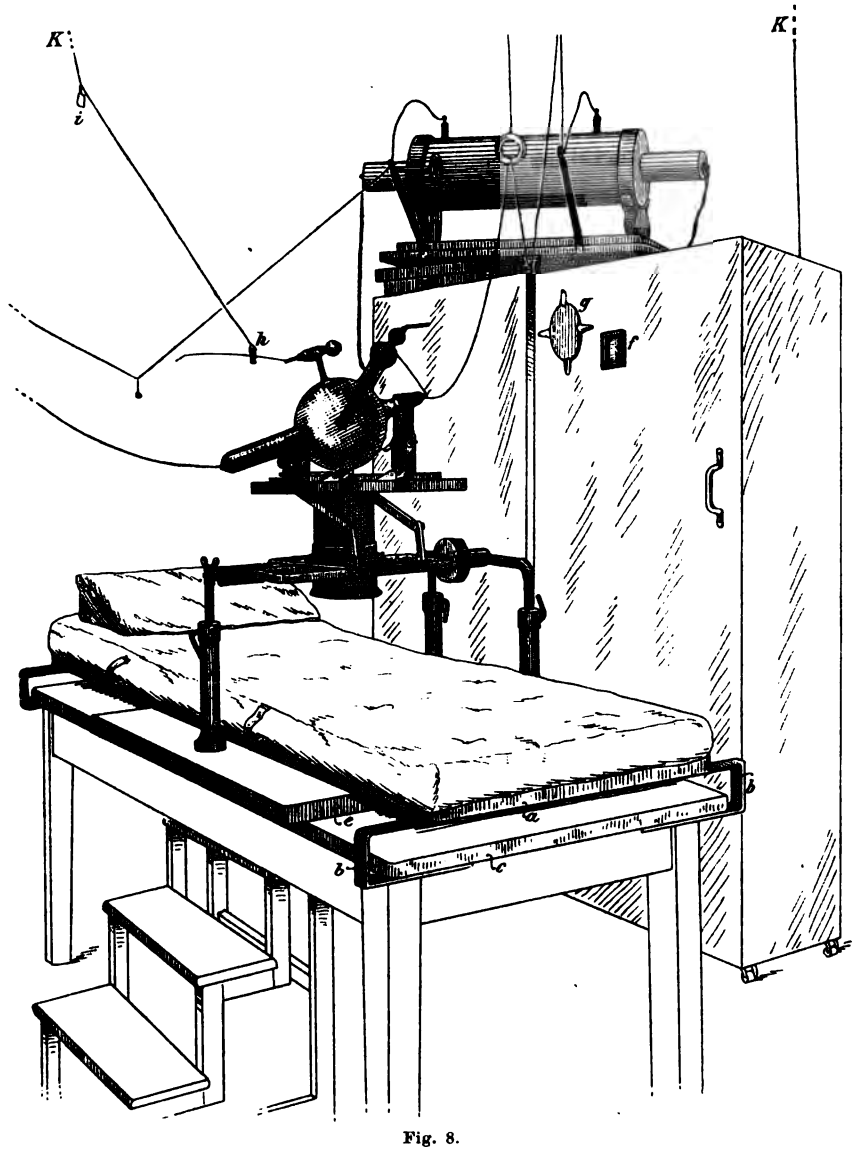

Fig. 8.

skala an die Röhrenwand auf sechs bis sieben Löcher bemisst, konstatierte ich bei Messung derselben Röhre durch die Sekundärstrahlen eine Härte von vier Löchern. Dass weniger Löcher aufleuchten, erklärt sich einfach dadurch, dass der Abstand der Härteskala von der Röhrenwand 1,50 Meter beträgt. Nachdem ich kurze Zeit mit dieser Anordnung gearbeitet hatte, stellte sich heraus, dass man auch mit vier bis fünf Löchern vollkommen auskommen kann. So ergaben sich für eine Beckenröhre bei der Distanzmessung der Glasstrahlen vier, bei einer guten Extremitätenröhre drei und bei einer weichen Handröhre ein bis zwei Löcher. Lässt eine Röhre überhaupt kein Loch aufleuchten, so dürfte sie sehr weich und nur für ganz besonders zarte Extremitätenaufnahmen von Kindern geeignet sein.

Befindet man sich im Innern des Gehäuses, so fehlt namentlich dann, wenn man das kleine Bleiglasfenster mit der Hand verdeckt, jegliche Beleuchtung, so dass der Untersucher

nicht vom Fluorescenzlicht der Röhre geblendet wird. Die Retina des in vollständiger Dunkelheit stehenden Arztes erlangt also eine ausserordentliche Empfindlichkeit und ist im stande, die feinsten Helligkeitsabstufungen der Härteskala wahrzunehmen, namentlich dann, wenn man nach dem Vorschlage von Cowl den Blick hin- und herschweifen lässt und dadurch mit seitlichen Teilen der Retina beobachtet. Ich konnte die Qualität der Röhre aufs genaueste an dem Verhalten der Härteskala beobachten. Ein Weicherwerden kündigte sich beispielsweise durch langsames Verblassen eines der Felder an. Beim Härterwerden trat ganz allmählich ein weiteres Feld hervor. Erst bei dieser Art der Beobachtung ist mir die Feinheit der Messung mittelst der Walter'schen Härteskala klar geworden.

Um die Regulierung der Röhre vom Schutzgehäuse aus, also auf Entfernung vornehmen zu können, wird an dem Regulierdraht (*h*) mittelst einer Klemmschraube ein Bindfaden (*k*) befestigt, der durch einige an der Decke angebrachte Ringe in das Innere des Schutzkastens geführt ist. Wird der Faden nachgelassen, so sinkt infolge der Schwere der Klemmschraube der Regulierdraht nach unten und der Funkenüberschlag findet statt. Die Röhre wird in der üblichen Weise auf den gewünschten Härtegrad gebracht, und nachdem dieser erreicht ist, der Regulierdraht mittelst der Fadenleitung wieder in die Höhe gezogen. Um den Widerstand, welchen der Faden auf seinem Wege zum Gehäuse durch Reibung findet, auszugleichen, ist bei (*i*) ein kleines Bleigewicht angehängt. Diese Einrichtung der Röhrenprüfung, Röhrenregulierung, sowie die Vorkehrung zum Schutze für den Arzt hat sich mir vollständig bewährt, und wie ich besonders hervorheben möchte, sich nicht als schwerfällig herausgestellt. Man gewöhnt sich in allerkürzester Zeit an die Art dieser Untersuchung, die besonders, was Röhrenbeurteilung angeht, ganz wesentliche Vorteile gewährt.

Das Gehäuse ist derart eingerichtet, dass man nach zwei Seiten arbeiten kann, so dass eine Umstellung der Apparate nicht erforderlich wird. Es muss noch erwähnt werden, dass sowohl das Bleigehäuse wie die Kompressionsblende mit einer Erdleitung versehen sind, um eventuellen Funkenüberschlag vom Patienten oder vom Arzt abzuhalten.

Es erübrigt schliesslich, auf die bereits S. 140 betonte Notwendigkeit einer Cylinderblende zurückzukommen. Wenn die Glasstrahlen eine derartige Durchdringungskraft haben, dass sie auf 1,50 Meter eine Härteskala zum Aufleuchten bringen oder gar auf 5—6 Meter und mehr photographische Platten stark verschleiern, so ist ihre Bedeutungslosigkeit für die Röntgenaufnahmen doch wohl nicht so nennenswert, wie dieses bisher vielfach angenommen wurde. Ich möchte daher empfehlen, die Glasstrahlung durch Anwendung eines Tubus auszuschalten.

Bei den Durchleuchtungen ist der vollständige Schutz des Untersuchers selbstverständlich schwerer zu bewerkstelligen als bei den Aufnahmen, da man schliesslich nicht umhin kann, wenigstens mit dem Oberkörper und dem Gesicht sich in den Bereich der Strahlung zu begeben. Ich habe wiederholt in früherer Zeit, als die Leuchtschirme noch nicht mit Bleiglasplatten belegt waren, nach länger dauernden Untersuchungen Brennen der Gesichtshaut und namentlich am Abend Augenschmerzen leichten Grades verspürt. Es besteht kein Zweifel, dass diese Erscheinungen auf die Bestrahlung des Gesichts zurückzuführen sind, was insofern bemerkenswert ist, als die Strahlen, bevor sie das Gesicht treffen, den ganzen Körper des Patienten bereits durchdrungen haben. Die auf die Haut wirksamen Bestandteile waren also scheinbar nicht im Patienten stecken geblieben. Die Unannehmlichkeit verschwand indessen mit dem Moment, wo ich einen mit Bleiglasplatten belegten Leuchtschirm benutzte. Zur Vorsicht trage ich ausserdem noch eine Bleiglasbrille.

Da der Patient vor dem die Röhre enthaltenden Bleiblendenkasten sitzt, so wird der Arzt bei der Untersuchung vorwiegend nur durch die Strahlen, welche den Körper passiert haben, getroffen. Letztere werden indessen grösstenteils durch das auf dem Schirm befindliche Bleiglas abgehalten.[1]) Um indessen den Körper des Untersuchers wenigstens teilweise zu

[1]) Die im Körper des Patienten erzeugten Sekundärstrahlen treffen dagegen den Arzt völlig unbehindert.

schützen, benutze ich eine rechtwinklige Holzwand, cf. Fig. 9, deren niedrige Seite gleichzeitig einen angenehmen Stützpunkt für den den Schirm haltenden Arm gewährt. Bei dieser Anordnung ist die Bestrahlung des eigenen Körpers zwar nicht vollständig ausgeschlossen, aber doch auf ein Minimum reduziert. Die Schutzbrillen, welche Bleiglas von der Firma Zeiss in Jena enthalten, scheinen recht undurchlässig zu sein. Legt man ein solches Bleiglas auf eine photographische Platte und daneben ein 2 mm starkes Bleistück und bestrahlt, so kann man sich, wenn die Belichtung nur kurze Zeit dauert, davon überzeugen, dass das Bleiglas die Bestrahlung ebensogut abzuhalten imstande ist, wie das Blei selber. Dieses ist aber nur, soweit mir bekannt, bei dem Zeiss'schen Bleiglas der Fall.

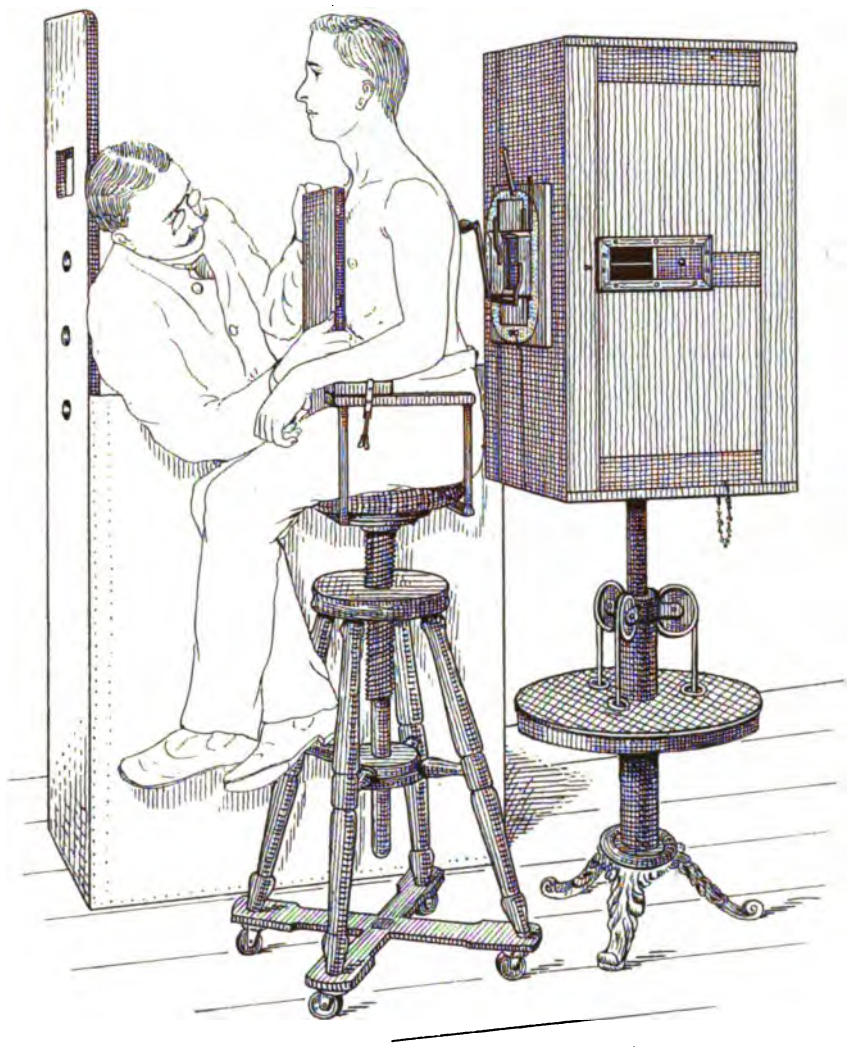

Fig. 9.

Ich muss hier noch eine kurze Mitteilung machen, welche vom physiologischen Standpunkte aus eines gewissen Interesses nicht entbehrt.

Von Dorn und Uhthoff ist beschrieben worden, dass die Retina farbenblinder oder farbenstumpfer Individuen auf die Belichtung mit Röntgenstrahlen reagiert, so zwar, dass diese Menschen in dem Moment eine Lichtempfindung haben, wo die auf ihr Gesicht gerichtete Röhre eingeschaltet wird. Dieses ist bei normalen Menschen, wie bekannt, nicht der Fall. Ich habe mich auf der Röntgenstation des Allgemeinen Krankenhauses Hamburg, St. Georg, zusammen mit Herrn Dr. Willbrand mit dieser Frage beschäftigt und die Angaben der oben genannten Autoren vollständig bestätigt gefunden. Wenn man ein solches farbenblindes Individuum, dessen Kopf dicht verhüllt ist, bestrahlt, so hat es, wie gesagt, eine Lichtempfindung und ist auch imstande, genau etwaige Bewegungen der Röhre zu konstatieren. Ich benutzte für diese Versuche den beweglichen, vorstehend erwähnten Blendenkasten. Hielt ich vor die Augen eine grössere Bleitafel und schaltete ein, so hatte das Individuum keine Lichtempfindung. Setzte ich ihm dagegen die erwähnte Bleiglasbrille, welche sich der photographischen Platte gegenüber als undurchlässig gezeigt hatte, auf, so gab Patient an, bei der

Einschaltung eine schwache Lichtempfindung zu haben. Ich erkläre mir dieses Phänomen durch die Annahme, dass auch durch die Bleiglasbrille Röntgenstrahlen hindurchgehen, allerdings in so geringer Menge, dass sie die photographische Platte nicht mehr zu schwärzen imstande sind. Mithin ist die farbenblinde Retina ein noch feineres Reagenz auf Röntgenstrahlen als die photographische Platte.

Mit vorstehenden Mitteilungen möchte ich zu weiteren Untersuchungen angeregt haben.

c) Thoraxaufnahmen.

(Hierzu Tafel XII, Fig. 1 u. 2.)

Wie bereits am anderen Orte auseinandergesetzt, bediene ich mich bei den Thoraxaufnahmen vorwiegend der Bleikiste, welche ursprünglich von Walter angegeben und später von mir für die Praxis ausgebildet worden ist. Auf die Beschreibung derselben brauch ich nicht zurückzukommen, da sie in meinem Lehrbuch ausführlich erfolgt ist. Es soll hier nur erwähnt werden, dass man imstande ist, mittelst dieser Bleikiste Aufnahmen des Thorax im schrägen Durchmesser nach Holzknecht, sowie in frontalem Durchmesser zu machen.

Während ich im allgemeinen früher die Aufnahmen mittelst Verstärkungsschirm nicht besonders schätzte, haben die neuerdings verbesserten Schirme mich dazu gebracht, von neuem wieder Versuche mit ihnen zu machen. Die Resultate sind auch verhältnismässig gute, wenngleich nicht zu bestreiten ist, dass das Korn, wenn auch in geringerem Masse wie früher, so doch noch immer störend wirkt. Verkleinert man indessen eine solche Platte auf das Format 13×18, so verschwindet das Korn fast vollkommen und man bekommt recht hübsche Übersichtsbilder. Ihre Anwendung findet diese Art der Aufnahme vorwiegend bei Herz und Aortenaufnahmen. Sobald es sich um Skelettaufnahmen handelt, dürfte das Verfahren ohne Verstärkungsschirm unbedingt vorzuziehen sein.

Die Frontalaufnahmen von Holzknecht und neuerdings von Rieder im 6. Band der Fortschritte regten mich zu dem Versuche, ebenfalls Frontalaufnahmen zu machen, an. Ich muss indessen Rieder beistimmen, dass es nur ausnahmsweise gelingt, ein einwandsfreies Bild zu erhalten, und zwar nur dann, wenn es sich um magere Personen handelt. Ich hatte Gelegenheit, auf der Röntgenstation des Allgemeinen Krankenhauses Hamburg, St. Georg, eine ältere, magere Frau, welche höchst wahrscheinlich an einer Verkalkung der Aorta litt, zu untersuchen. Schon bei dem Ventralbild fiel der stark hervortretende schwarze Aortenschatten auf. In Fig. 2, Tafel XII, ist dieses Ventralbild abgebildet. Man erkennt sehr gut den absteigenden Teil der Aorta als zart angedeuteten Bogen neben dem tiefen Gefässschatten der Aorta-

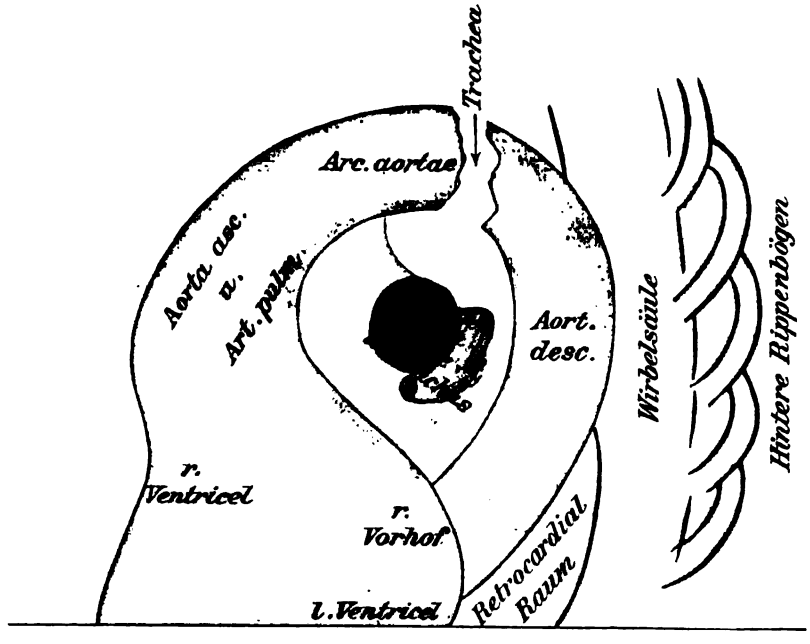

Fig. 10. Schema für Fig. 2 auf Tafel XII.

ascendenz. Bei der Durchleuchtung waren diese Details ebenfalls sehr gut wahrzunehmen. Bei der Drehung der Patientin nach rechts trat der Bogen der Aorta, sowie die Descendenz ausserordentlich deutlich zu Tage. Am deutlichsten bei fast frontalem Strahlengange. In dieser Stellung wurde eine Aufnahme gemacht, welche in Fig. 1, Tafel XII, wiedergegeben ist. Man sieht hier die Wirbelsäule mit dem hinteren Rippenbögen, ferner das Herz, den Schatten der mit der Arteria pulmonalis zusammenfallenden Aorta ascendenz, sowie den durch die Trachea unterbrochenen Bogen der Aorta und fast die ganze Aorta descendenz bis zur unteren Herzgrenze. Die Deutung der sichtbaren Herzteile dürfte nicht ganz leicht sein. Sie ist in dem Schema ungefähr skizziert. Hinter dem Herzen erscheint der Retro-Cardialraum als etwas helleres Viereck. Auch die Lungengefässe und der Bronchus markieren sich scharf. Ich publiziere dieses Bild als Ergänzung zu dem bereits erwähnten Röntgenogrammen von Holzknecht und Rieder, zugleich mit der Absicht, auf diese Art der Herzaufnahmen von neuem hinzuweisen, denn es ist wohl nicht zu bezweifeln, dass für die Diagnose des Aortenaneurysma eine derartige Aufnahme von grossem Wert sein kann. Bezüglich der Technik wäre auf Fig. 11 hinzuweisen. Der Patient sitzt auf einem drehbaren Bock, dessen seitliche Lehnen so eingerichtet sind, dass mittelst Klemmschrauben ein die Platte oder den Leuchtschirm tragendes Brett aufgesetzt werden kann. Die Arme werden über den Kopf gelegt. Die Einstellung erfolgt zunächst auf dem Leuchtschirm durch Drehung des Untersuchungsstuhles. Die Blende wird ebenfalls nach dem Leuchtschirmbilde bestimmt. Die Exposition wird man nicht zu kurz bemessen dürfen, da eine verhältnismässig grosse Körperpartie zu durchdringen ist.

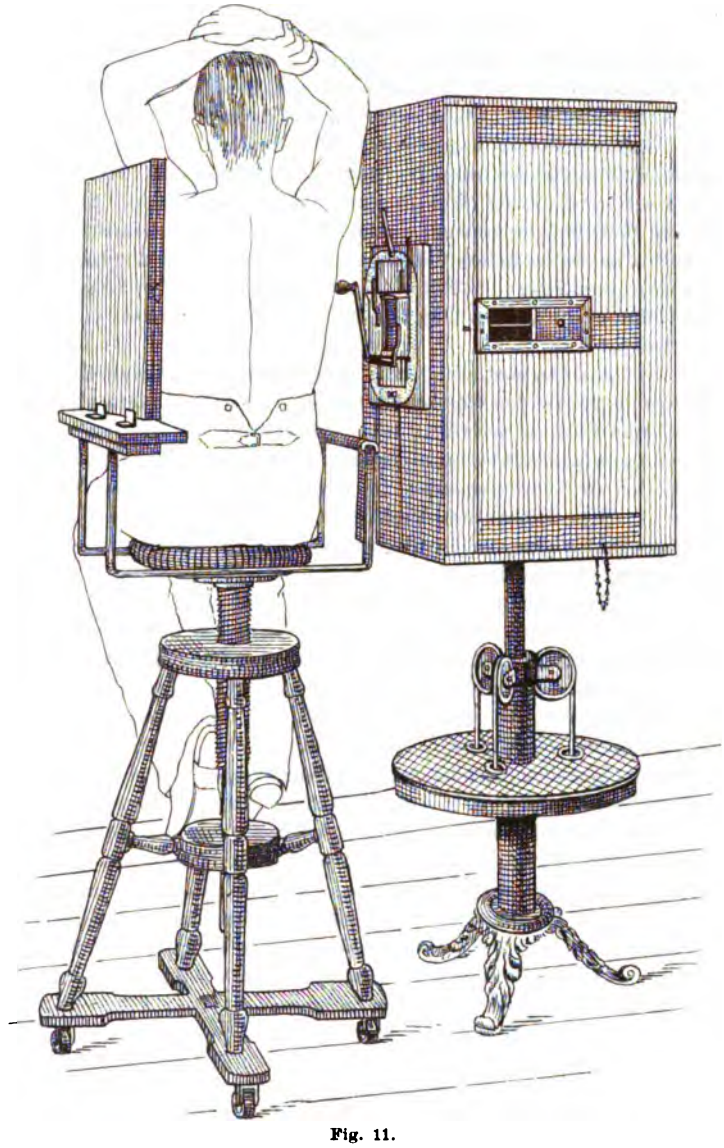

Fig. 11.

Correspondenzen.[1])

Frage: In welchem Abhängigkeitsverhältnis steht die Qualität und Intensität der Sekundärstrahlen von der Qualität und Intensität der Primärstrahlen einerseits und (insbesondere) von dem Aggregatzustand und der chemischen Beschaffenheit des die Sekundärstrahlung bewirkenden absorbierenden Mediums. Dr. Holzknecht, Wien.

Antwort: Was zunächst die Qualität der ausserhalb der Röntgenröhre entstehenden Sekundärstrahlen anbetrifft, so lässt sich zeigen, dass dieselben bei den uns am meisten interessierenden organischen Stoffen viel härter sind, d. h. also ein viel grösseres Durchdringungsvermögen haben, als die sie erzeugenden Primärstrahlen. Um dies zu beweisen, bediene man sich einer Härteskala nach Benoist in der von dem Unterzeichneten angegebenen Modifikation, bringe eine nicht zu weiche Röntgenröhre in eine dieselbe allseitig umschliessende Bleikiste, welche von den Primärstrahlen derselben nur etwa ein handgrosses Bündel durch eine passende Blende herauslässt. Das Bündel fängt man mit einem 10—15 cm dicken Holzklotz oder auch einem ebenso dicken, lebenden Organ auf und nähert nun diesem Objekt im vollständig verdunkelten Zimmer von der Seite her die Härteskala, doch so, dass die letztere von der direkten Strahlung der Röhre nicht getroffen werden kann. Man wird dann finden, dass die Härte der Sekundärstrahlung des Objektes 2—3 Nummern höher in der Skala liegt als die der Primärstrahlung der Röhre!

Als Gegenstück hierzu mag hierbei noch angeführt werden, dass die von der Glaswand der Röhre herrührenden Sekundärstrahlen dieselbe Härte haben wie die direkte Strahlung. Auf diesen Unterschied ist es in erster Linie zurückzuführen, dass die zuletzt betrachtete Sekundärstrahlung bei der Durchleuchtung stärkerer Objekte die Klarheit des Bildes erheblich weniger beeinträchtigt als die hier eigentlich in Rede stehenden, im Objekte selbst erzeugten Sekundärstrahlen.

Was sodann das Verhältnis der Intensität der letzteren zu derjenigen der sie erzeugenden Primärstrahlen angeht, so liegen genauere Messungen hierüber meines Wissens nicht vor; indessen ist wohl anzunehmen, dass die Intensitäten beider Strahlengattungen annähernd proportional gehen.

Kommen wir ferner zu dem Einfluss des Aggregatzustandes und der chemischen Beschaffenheit des die Sekundärstrahlen erzeugenden absorbierenden Mediums, so hat zunächst der erstere, wie schon in den physikalisch-technischen Mitteilungen des ersten Bandes dieser Zeitschrift auseinandergesetzt ist, auf die Stärke der Absorption der Röntgenstrahlen keinen Einfluss und dürfte also auch für die Qualität und Intensität der hierbei entstehenden Sekundärstrahlen bedeutungslos sein. Dagegen kommt es bei dieser Absorption, wie dort näher gezeigt ist, 1. auf das Atomgewicht der die betreffende Substanz zusammensetzenden chemischen Elemente und 2. auf die Zahl der in einem bestimmten Raume vorhandenen Atome, d. h. also, allgemein gesprochen, auf die Dichte der betreffenden Substanz an.

Was aber schliesslich die Abhängigkeit der entstehenden Sekundärstrahlung von diesen beiden Momenten angeht, so lässt sich der letztere Punkt am leichtesten erledigen, insofern man in dieser Beziehung einfach sagen kann, dass bei zwei gleichartig zusammengesetzten Substanzen von verschiedener Dichte die in beiden entstehende Sekundärstrahlung der Qualität (Härte) nach die gleiche ist, hinsichtlich der Quantität aber der zunehmenden Dichte entsprechend wächst.

Hinsichtlich der Bedeutung des Atomgewichtes hingegen gilt in dieser Hinsicht fast genau das Umgekehrte, und es ist hier besonders das von Wichtigkeit, dass die Sekundärstrahlung um so weicher, d. h. um so weniger durchdringungsfähig wird, je grösser das Atomgewicht des dieselbe erzeugenden absorbierenden Mediums wird.

Die Sekundärstrahlen des Bleies z. B. vermögen kaum durch ein dünnes Blatt Papier hindurchzudringen, während diejenigen des Kohlenstoffs und seiner organischen Verbindungen, wie schon oben gezeigt wurde, an Penetrationsfähigkeit in der Regel selbst die härteste Primärstrahlung hinter sich lassen.

Dr. Walter, Hamburg.

Zum Artikel des Herrn Dr. Kraft, „das Röntgeninstrumentarium für den Praktiker“. Münchener Med. Wochenschr. No. 46 von Dr. Peter Bade, Hannover.

In No. 46 der Münchener Med. Wochenschrift veröffentlicht Herr Privatdozent Dr. Kraft in Strassburg einen Artikel, in dem er für kleine Induktoren bei der Röntgenuntersuchung eintritt.

---

[1]) Seitens der Redaktion der Fortschritte auf dem Gebiete der Röntgenstrahlen ist eine **Auskunftsstelle** für alle auf die Anwendung der Röntgenstrahlen sich beziehenden Angelegenheiten eingerichtet worden. Fragen medizinischer, physikalischer oder technischer Art werden beantwortet und, soweit dieselben von allgemeinem Interesse sind, unter dieser Rubrik publiziert. Alle Anfragen sind direkt an die Redaktion Dr. Albers-Schönberg, Klopstockstr. 10, Hamburg, zu richten.

Herr Dr. Kraft vertritt den Standpunkt, dass, weil die kleinen Induktoren ebenso leistungsfähig aber billiger als die grossen sind, ihre Einführung bei dem praktischen Arzt eine leichtere und zweckmässigere sein wird. Er steht auf dem Standpunkt, dass auch der praktische Arzt die Untersuchung mittels Röntgenstrahlen mehr pflegen müsse, und auch dann könne, wenn ihm die Anschaffung eines guten Instrumentariums zu billigem Preis ermöglicht sei.

Diese Ansicht werde ich als eine nicht richtige zurückzuweisen versuchen.

Einmal ist es nicht richtig, dass die Röntgenuntersuchung Gemeingut jedes Arztes werden muss und werden soll. Zweitens ist es nicht richtig, dass nach dem heutigen Stande der Wissenschaft die kleinen Induktoren, die von einer bestimmten Firma konstruiert werden, mehr leisten als die grossen.

Ad. 1. Wenn es auch ausserordentlich wünschenswert ist, dass jeder Arzt jede Untersuchungsmethode, die uns die Wissenschaft schenkt, beherrscht, so dürfte praktisch genommen, dies doch nur selten vorkommen.

Es ist doch nicht zu leugnen, dass wir uns, wie in jedem Gebiete der menschlichen Thätigkeit, so auch in der ärztlichen Kunst in der Arbeitsteilung befinden.

Die Arbeitsteilung oder schlecht ausgedrückt, das Spezialistentum ist nun einmal eine Frucht unserer enorm vorwärts drängenden Zeit. So beschämend es für den Menschen als Individuum sein muss, nicht alles beherrschen und verstehen zu können, was andere können, so erhebend für ihn als Mitglied einer Arbeitsgruppe, dass er in dieser bestimmten Gruppe mehr leisten kann als ein anderer und dadurch ein bestimmtes ganzes Arbeitsfeld fördert. — Ebenso wenig wie jeder Arzt einigermassen gut mit Kehlkopf, Augenspiegel, Blasenspiegel umgehen kann, ebenso wenig wie ein praktischer Arzt Ureterensondierung, Gefrierpunktsbestimmungen des Blutes u. s. w. ausführen wird — selbst wenn er es einigermassen könnte, ebenso wenig und noch viel weniger wird der praktische Arzt, der von der Hochschule kommt, selbst wenn er in Universitätskursen über Röntgenuntersuchungen etwas gehört und gelernt hat, diese selbst anwenden. Damit soll gar nicht gesagt sein, dass es keiner thun wird.

Aber es wird nicht die Regel sein, denn zur röntgographischen Untersuchung gehört Können und Zeit. Der praktische Arzt, der auf der Universität in einem Kurse die nötigen Handgriffe gelernt hat, wird wohl imstande sein, einen Knochenbruch zu diagnostizieren oder einen Fremdkörper in der Hand zu finden, aber er wird keine Untersuchungen anstellen, die einigermassen schwierig sind, z. B. auf Nierensteine. Ich erlebe es doch bisweilen, dass ganz gut ausgerüstete Krankenhäuser, die seit Jahren Röntgenapparate besitzen, Patienten zur Röntgenuntersuchung mir zusenden, weil sie damit nicht fertig werden können. Dies ist erklärlich, denn die Röntgenuntersuchung mancher Organe ist eben Sache des Spezialisten und wird es immer bleiben. Ich erinnere dabei an den Kümmelschen Vortrag auf dem letzten Chirurgenkongress in dem er die Behauptung aufstellte, dass jeder Nierenstein diagnostiziert werden müsste durch Röntgenuntersuchung! „Wenn man solche Grössen hat wie Sie in Hamburg, dann wohl" wurde ihm entgegengehalten, aber leider kann es nicht jedes Krankenhaus zu der Ausbildung bringen, weil die damit beauftragten Assistenten zu oft wechseln. Und wenn eine solche Ausbildung an Krankenhäusern, die sich seit 8 Jahren damit befassen, denen staatliche oder städtische Unterstützung zuteil wird, nicht immer erworben werden kann, wie soll sie denn ein Arzt sich aneignen der seine ärztlichen Besuche zu machen hat und dessen Zeit ausser dem Hause ausserordentlich in Anspruch genommen ist! — Es ist ganz unwahrscheinlich! Und der praktische Arzt, der sich mit einem Röntgeninstrumentarium frisch niederlässt und im Anfang wie die allermeisten, auf seine Praxis warten muss, geniesst er anfangs so das Ansehn seiner Kollegen, dass sie ihm ihre Patienten zur Röntgenuntersuchung zusenden? Wodurch hat er es erworben? dadurch etwa, dass er einem Kollegen erzählt, er habe bei Kraft in Strassburg einen Röntgenkursus mitgemacht?

Wenn ihn dies zu Röntgenuntersuchungen qualifiziert und ihm Patienten zur Röntgenuntersuchung zuführt, so kann er gewiss von Glück sagen. In der Regel wird es aber so sein, dass er sehr wenig Patienten anfangs bekommt, und unter den sehr wenigen Patienten wird im Laufe des ersten halben Jahres vielleicht auch einer sein, der röntgographisch untersucht werden kann.

Wo bleibt aber da die Übung? Und Übung muss der Röntgenpraktiker haben, wenn er etwas leisten will. — Aus diesen allgemeinen Erörterungen dürfte zur Genüge hervorgehen, wie wenig praktisch es für den Praktiker ist, sich einen Röntgenapparat anzuschaffen.

Der Arzt, der sich durch die immerwährenden, meist unwissenschaftlichen, bisweilen auch unter scheinbar wissenschaftlicher Flagge erscheinenden Anpreisungen der elektrotechnischen Institute verleiten lässt zur Anschaffung eines Röntgeninstrumentariums, wird immer dann schwere Nackenschläge erleiden wenn er nicht ganz vorzüglich ausgebildet wurde und nicht mit der bestimmten Absicht ins praktische Leben tritt, einen grossen Teil seiner Zeit ausschliesslich dem Röntgenfache zu widmen.

Alle solche Anpreisungen von Röntgenapparaten gehen nur auf eine Ausbeutung des praktischen Arztes aus. Er wird, wenn er sich nicht zum Spezialisten auf diesem Gebiete ausbilden kann, niemals ideelle und materielle Vorteile von seinem Instrumentarium haben. Das schreibt ein Röntgenpraktiker

der Privatpraxis, der aber auch wie Herr Kraft jahrelang die Röntgenuntersuchungen an einer Universitätsklinik ausführte.

Ad. 2. Wenn ich mich nun zu der zweiten Frage wende, welcher Induktor angeschafft werden soll, so kann ich diese Frage nur vom praktischen Standpunkte aus beurteilen. Die wissenschaftlich-physikalischen Prinzipien, welche den Physiker veranlassen grosse oder kleine Induktoren zu bauen und diesen oder jenen Induktor zu empfehlen, müssen von fachmännischer Seite dargelegt werden.

Ich glaube, dass dann auch die Ansicht des Herrn Kraft, dass im Albers-Schönbergschen Lehrbuch geradezu fundamentale Irrtümer über die Definition der Selbstinduktion im Sperrdruck gelehrt werden, eine ganz andere Beleuchtung erfährt.

Wie verhalten sich aber die Röntgenpraktiker dieser Frage gegenüber? Arbeiten sie lieber und besser mit kleinen oder grossen Induktoren?

Ich darf zunächst Gocht anführen, einen seit der Entdeckung der Röntgenstrahlen, also seit 1896 sicherlich intensiv im praktischen Röntgenleben befindlichen Forscher.

Gocht sagt wörtlich in seinem neuesten Lehrbuch: „Ich habe nun, um mir frei von jedem Vorurteil ein eigenes Urteil zu bilden, um jedem vom Standpunkt des reinen Praktikers aus nach meinen eigenen Erfahrungen raten zu können, mehrere kleine, aber gute Induktoren (20 cm) kommen lassen und dieselben lange Zeit hindurch sorgfältigst nach allen Richtungen hin versucht. Demnach liegt mein Urteil für die heutigen Verhältnisse fest dahingehend, dass ich bis ins Detail hinein alle oben angeführten Leitsätze“ — wie sie 1901 auf der Hamburger Naturforscherversammlung aufgestellt wurden — „für die grössere Brauchbarkeit der grösseren Induktoren bestätige und unterschreibe, und zwar verstehe ich unter grösseren Induktoren solche, die äusserlich voluminöser gebaut sind und eine grössere Funkenlänge geben. Die gewünschte, jedesmal beste Funkenqualität erreicht man nach meinen Erfahrungen, gleichfalls mit dem grossen Apparat in exakter Weise.“

Grunmach hat seine hervorragenden Aufnahmen aus dem Gebiete der inneren Medizin, die er 1902 auf dem internationalen Röntgographenkongress in Bern demonstrierte mit einem 100 cm Funkenlänge gebenden Induktor gebaut. — Ich habe meine 1901 auf der Hamburger Naturforscherversammlung demonstrierten Röntgogramme über Lungentuberkulose mit einem 60 cm grossen Induktor gemacht. Es lässt sich die Zahl der Autoren, welche gute Röntgogramme demonstrieren und grosse Induktoren benutzen, beliebig vermehren.

Ich habe früher in der Bonner Chirurgischen Klinik erst mit 25, dann mit einem 50ger in meiner Privatpraxis seit 4 Jahren mit diesem 60ger gearbeitet.

Ich habe, als erst der leise, dann der immer lautere Ruf nach kleinen Induktoren erscholl, teils in meinem Institut, teils im Institut meiner Kollegen Versuche mit kleinen 30ger und 20ger Induktoren von Seiffert Hamburg, und Dessauer Aschaffenburg angestellt. Ich habe absolut keinen Vorteil dieser kleinen Induktoren feststellen können.

Ich habe auf der letzten Naturforscherversammlung, die mit Dessauer-Apparaten — also kleinen Induktoren hergestellten Röntgogramme studiert, sie konnten absolut nicht einen Vergleich aushalten mit den z. B. von Albers-Schönberg auf dem Chirurgenkongress in jedem Jahr demonstrierten Negativen und mit den Negativen der andern obengenannten Autoren. Daher der „Hochdruck von Hamburg“, weil Hamburg mit seinen Apparaten immer noch die besten Bilder macht! Sobald es Herrn Kraft oder Herrn Dessauer gelingt, mit ihren kleinen Apparaten dasselbe zu leisten und zu demonstrieren, hört der Hochdruck von Hamburg auf und wir werden gern alle mit kleinen Induktoren arbeiten. Aber hier hilft kein Schreiben, hier muss demonstriert werden!

Wenn Herr Kraft schreibt, dass Dessauer mit seinem kleinen Spezialtyp von 25 cm Funkenlänge, unter Verwendung seiner Riesenröhre, bei Vorschaltung einiger Drosselröhren und Anwendung seines vortrefflichen Gleitstativs mit Irisblende, bei Stromverbrauch von 7—11 Amp. erreicht: die Durchleuchtung des erwachsenen Hüftgelenks, dass eine direkte Nachzeichnung des Femurkopfes ausgeführt werden kann, so muss man ihm entgegenhalten, dass genau dasselbe mit Walterschen Apparaten auch ausgeführt werden kann, wenn man eine Riesenröhre benutzt und wenn man die nötige Abblendung vornimmt.

Es ist aber nicht Dessauers Verdienst, hierauf hinaus gearbeitet zu haben, sondern Walters, dessen Arbeiten über Sekundärstrahlung den Grund legten für die ganze Blendenfrage, dessen Arbeiten auch überhaupt erst zur Herstellung grosser intensiver Ströme aushaltenden Röhren führten.

Das muss im Interesse der Gerechtigkeit konstatiert werden. Ohne Abblendung und ohne Röhre, die intensive Ströme aushält, ist aber die Durchleuchtung des Hüftgelenks beim Erwachsenen, der einigermassen stark ist, nicht möglich. Das ist also in erster Linie Röhre und Blende zu verdanken. Beide, die Ausgestaltungen von Röhre und Blende sind aber Verdienste der Hamburger Forscher.

Dessauer hat — mit richtigem Instinkt für die grosse Bedeutung dieser beiden Punkte — es den Hamburgern nur nachgemacht.

Ein Angriff auf die Verdienste der Hamburger Forscher von medizinischer Seite müsste doch

etwas mehr begründet sein auf Kenntnis der geschichtlichen Entwickelung und auf genaue Kenntnis der in Frage stehenden Apparate, nicht bloss auf gelegentliche Vorführungen des Instrumentariums auf Kongressen. Aber auch letzteres ist bei Herrn Kraft offenbar nicht der Fall, wenn er auch schreibt, dass ihm der Umgang mit einem 60 cm Funkenlänge-Apparat nach Walter so vertraut ist wie der mit einem 30ger nach Dessauerschen Prinzip gebauten. Wäre das der Fall, so konnte Kraft nicht von der Kompliziertheit der Walterschen Apparate, von seinen komplizierten Finessen schreiben. Ein Walterscher Apparat erscheint zwar kompliziert, er ist aber genau so einfach zu handhaben wie ein Dessauerscher.

Ein Griff stellt den Strom ein und ein zweiter Griff reguliert ihn. Einfachere Handhabung lässt sich nicht denken.

Wenn Herr Kraft schreibt, dass die Dessauerschen Apparate eine Belastung der Röhre von 10—15 Minuten aushalten, die Walterschen nur von 3 Minuten, um gleiche Bildschärfe zu erzeugen, so ist offenbar die Verschiedenheit in einer nicht richtigen Versuchsordnung zu suchen. Wenn man aber die Güte von Induktoren vergleichen will, muss man sie unter gleichen Bedingungen untersuchen.

Über folgende Punkte würde Unterfertigter Ihnen für eine kurze Auskunft sehr dankbar sein:

Ist Ihnen bekannt, ob der elektrolytische Unterbrecher in vielen Instituten zur Röntgentherapie verwandt wird?

Wie verhalten sich bezüglich des physiologischen Effektes die Belichtungszeiten mit elektrolytischem Unterbrecher zu denen mit einem guten Turbinenunterbrecher?

Das bei photographischen Röntgenaufnahmen ein nicht elektrolytischer Unterbrecher mit ca. 20 Unterbrechungen in der Sekunde bei gleich grosser Belastung der Röhre genau so kurze Belichtungszeiten erlaubt wie der Elektrolyt, ist mir bekannt; was die Therapie jedoch anbetrifft, so existieren meines Wissens noch keine ausführlichen Publikationen darüber. Nur bei Freund (Grundriss der Radiotherapie) finde ich Seite 201 ein paar kurze diesbezügliche Sätze.

Dr. Alban Köhler.

Bücherbesprechungen.

Patrik Haglund: **Radiografiska Studier öfver Spongiosans funitionella structur i calcaneus.** Akademisk Afhandlung. Upsala.

Verfasser hat eingehende Studien angestellt über die Struktur des Calcaneus. Er hatte den Zweck dabei im Auge, das nach seiner Ansicht in Misskredit gekommene Wolffsche Transformationsgesetz auf seine Richtigkeit hin zu prüfen.

Er hat die Röntgenographie als Untersuchungsmittel benutzt und erkennt lobend deren Vorzüge, ja Überlegenheit vor andern Untersuchungsmethoden an.

Etwa 40 Seiten der sehr eingehenden Arbeit beschäftigen sich mit der Spongiosastruktur des menschlichen Calcaneus bei normaler Funktion. Er untersuchte ungefähr 30 skelettierte Calcanei, teils Teilen aus gefrorenen Leichenfüssen, teils Profilröntgenogramme von normalen Füssen in vivo.

Er ist mit Recht der Ansicht, dass, wenn man die Struktur des Calcaneus erklären wolle, man ihn als Bewegungsorgan ansehn müsse und nicht bloss als den hinteren Teil eines Bogengewölbes, das die Körperlast in stehender Ruhelage zu tragen habe. So findet er in der Spongiosa eine grössere Differenzierung von Knochenlamellen als man bisher gewöhnlich angiebt. Diese verschiedenen Zugrichtungen der Lamellen scheinen ihm für das Wolffsche Gesetz zu sprechen.

Ein weiterer, ca. 30 Seiten umfassender Teil behandelt den Spongiosabau des Calcaneus bei pathologischer Funktion. Es wurden sieben Patienten untersucht, die nach Pirogoff oder nach Günther oder Le Fort operiert waren, ferner einige Patienten mit hochgradigem Pes equinus und Pes equinovarus. — Auch die Resultate dieser Untersuchungen schienen ihm ein Beweis für das Transformationsgesetz zu sein.

Ein letzter Teil behandelt die Struktur des Calcaneus einiger Säugetiere. Es wird eine grosse Verschiedenheit zwischen der Anordnung der Spongiosa bei plantigraden und digitograden Säugetieren gefunden, ferner bei langsam und bei schnell sich bewegenden Säugetieren.

Eine Literaturangabe von 74 Nummern, verschiedene gute Röntgenogramme und klare Textzeichnungen erhöhen den Wert der Arbeit, die von dem, der sich mit der Frage beschäftigen will, durchaus im Original nachgelesen werden muss.

Bade (Hannover).

Schiff: **Erfolge der Röntgentherapie.** (M. Perles, Wien 1904.)

Nachdem Schiff wieder einmal seine Priorität in Bezug auf die Behandlung des Lupus mit Röntgenstrahlen betont hat, diesmal sogar unter ausführlicher Mitteilung seiner ersten Publikation unter Angabe der Zeitschrift etc. spricht er seiner Art der Behandlung: zahlreiche Bestrahlungen mit harten, höchstens mittelharten Röhren, das Wort und teilt einige Fälle mit, in denen er mit seinem Verfahren

zu guten Resultaten gekommen ist. Etwas Neues bringt er nicht. Dem Finsenverfahren gegenüber betont er die Bequemlichkeit und Billigkeit des Röntgenverfahrens, doch will mir scheinen, dass die bei Heinrich M. Seite 11 angewandten 80 Bestrahlungen auch nicht gerade sonderlich billig gewesen sein dürften.

Ausführlicher geht Schiff dann auf die Behandlung von bösartigen Neubildungen ein und bespricht die bisher in der deutschen Litteratur eingehender veröffentlichten Fälle. Der Fall, den Kümmell und Sick erwähnen, in dem sich aus einem typischen Röntgenulcus ein Carcinom entwickelt hat, ist der gleiche, er ist seiner Zeit mit Demonstration der mikroskopischen Präparate von Frieben, Oktober 1902, im Hamburger ärztlichen Verein vorgestellt worden.

Den in der Litteratur bereits mitgeteilten Fällen fügt Schiff einige weitere Carcinomfälle hinzu und teilt von einem derselben auch den mikroskopischen Befund mit.

Einige Photographien von Lupus- und Carcinomfällen vor und nach der Behandlung sind der Arbeit beigefügt. R. Hahn (Hamburg).

Pasche: **Der Standpunkt der modernen Röntgentechnik.**

Die Broschüre ist ein Separatabdruck einer Artikelreihe, welche unter obigem Titel in den schweizerischen Blättern für Elektrotechnik erschien. Dem Charakter der genannten Zeitschrift Rechnung tragend, kommt vorwiegend die rein technische Seite der Röntgenologie zur Geltung und daher findet der praktische Mediziner einen orientierenden Aufschluss gerade über diejenigen Fragen der Röntgentechnik, die bei einer Neubeschaffung und für den rationellen Betrieb einer Installation von weittragender Bedeutung sind. Unter anderem werden die Bedingungen des günstigsten Stromanschlusses, die hierdurch gebotenen Typen von Hauptapparaten und ihre Schaltungsweise, die technisch wichtigsten Neuerungen an Nebenapparaten, die vom Autor eingeführten beweglichen radiographischen Blendensysteme etc. kurz skizziert. Die Röntgentechnik hat in den letzten Jahren einen ungeahnten Aufschwung genommen; auf die springenden Punkte dieser rapiden Entwicklung hingewiesen zu werden, dürfte Manchem von Wert sein.

Werner (Hamburg).

Ernst Ruhmer: **Konstruktion, Bau und Betrieb von Funkeninduktoren und deren Anwendung mit besonderer Berücksichtigung der Röntgentechnik.** (Leipzig, Hachmeister & Thal. 1903. Mk. 7.50.)

Der hauptsächlichste Abschnitt des Buches behandelt den technischen Aufbau der Funkeninduktoren nebst aller Nebenapparate, die zu ihrem Betriebe erforderlich sind. Es sind ziemlich alle bekannten Konstruktionen berücksichtigt. Genauer ist der Bau des Induktors selbst in seinen einzelnen Teilen geschildert. Im Einleitungsteil sind auch Einzelheiten aus der Elektrizitätslehre, besonders die für den Gegenstand so wichtige Induktion besprochen, während sonst im allgemeinen nur beschreibend die Thatsachen mitgeteilt sind. Die bekannten kleinen Induktionsapparate, die in der Hand fast jeden Arztes zur Faradisation dienen, bilden das erste Kapitel, dann kommt Bau der kleinen, im vierten Kapitel der der grossen Funkeninduktoren. Das fünfte Kapitel umfasst die Unterbrecher, das sechste die Stromquellen. Kapitel sieben und neun bringen die Nebenapparate, Zusammenschaltung der ganzen Einrichtungen und Experimente mit Funkeninduktoren. Die eigentliche Röntgenstrahlentechnik ist auf 52 Seiten im folgenden Kapitel abgehandelt und bringt Bekanntes und Erprobtes; die folgenden drei Abschnitte enthalten Zusammenstellungen ganzer Einrichtungen, deren Preise und die Anwendung der Strahlen überhaupt. Während in diesen Teilen dem ärztlichen Publikum im allgemeinen bekannte Thatsachen und Einrichtungen abgehandelt sind, bringen die beiden nächsten Kapitel etwas ferner liegende Dinge: Wechselströme hoher Frequenz und Spannung, die Erscheinungen der d'Arsonvalisation, Teslaströme und ihre eigenartigen, vielleicht in Zukunft sehr bedeutungsvollen Erscheinungen; auch die Resonanzphänomene, die durch die drahtlose Telegraphie schon grosse Wichtigkeit erlangt haben, sind besprochen. Als Anhang hat Dr. Schürmayer in Hannover eine Spezialabhandlung über die Röntgentechnik des Arztes geliefert, die den heutigen Stand derselben, die Anwendung der verschiedenen Nebenapparate, die photographische Technik auszugsweise bringt. Die Röntgentherapie und die Verbrennungen bilden den Schluss. Das ganze Buch bildet eine bequeme Zusammenstellung bekannter Apparate, deren Bau- und teilweise auch Anwendungsart, und ist wegen des darin angewandten rein beschreibenden Verfahrens auch für den Nichtfachmann gut lesbar und interessant. . . . . p.

Vereine und Kongresse.

Berliner medizinische Gesellschaft. 1903. 21. Oktober.

Lassar: **Zur Röntgentherapie des Cancroids.** Nach einem Überblick über die therapeutischen Versuche mit Röntgenstrahlen, denen L. nur einen bedingten Erfolg vindiziert und bei deren Beurteilung er zur strengsten Kritik auffordert, demonstriert L. einige Patienten, die von ihm behandelt und bei denen ein Erfolg unverkennbar ist. Es handelte sich um z. T. ausgedehnte Cancroide der Lippe, der

Augenwinkel, Stirn, Nase, Mundwinkel, After. Zur Bestrahlung werden nur mittelharte Röhren benutzt, bei einer Stromstärke von 2—2½ Ampères, Funkenlänge von 50 cm, Expositionszeit von 10 bis höchstens 15 Minuten. Die Bestrahlungen erfolgen meist nur jeden zweiten Tag und werden unterbrochen, sobald sich entzündliche Reaktion zeigt. Zum Vergleich demonstriert L. auch Erfolge mit Äthylchlorid und mit Arsenkuren, erklärt aber, dass die Röntgenbehandlung entschieden Erfolge aufzuweisen hat, die eine weitere Anwendung rechtfertigen. Interessant ist eine Kritik Lassars des bekannten Falles von Kümmell, der den Röntgenlaboratoriumsdiener mit dem **Tumor am Unterarm** betrifft. Er hält diesen Tumor für **Xeroderma pigmentosum** mit Neigung zu Geschwulstbildung, sonst durch grosse Empfindlichkeit gegen Sonnenlicht, hier — ein Novum — zum ersten Male durch Belichtung mit X-Strahlen hervorgerufen. Auch erwähnt Lassar eine Reihe von Misserfolgen, Verschlimmerungen bei Röntgen, die natürlich sofort dazu führten, die Kur abzubrechen. Bemerkenswert ist u. a. ein Fall, in dem sich das Cancroid besserte, aber in unmittelbarer Nähe ein Carcinomknoten entwickelte, der exstirpiert werden musste. Das Cancroid selbst erwies sich mikroskopisch als geheilt.

Diskussion: Lesser sah in fünf Fällen von **Cancroid** nach relativ wenig Bestrahlungen vier Heilungen, eine Besserung. Auch bei inoperablen Mammatumoren sah er ein Verschwinden der Tumoren. Auch er warnt vor Überschätzung der Erfolge.

von Bergmann: Die beste Behandlung von **Cancroiden** ist die Exzision möglichst weit im Gesunden. Dann sind Residive so gut wie ausgeschlossen. Die Lippenkrebse haben Neigung, regionäre Metastasen zu bilden. In dem Lassarschen Falle bestehen noch vergrösserte Submentaldrüsen. Daher kann von Heilung nicht gesprochen werden. Was die Mammacarcinome betrifft, so ist ein Schwinden von Tumoren durch die Bestrahlung zweifellos; dies hat auch er an der Patientin Lassars beobachtet; jedoch hat das an sich nichts zu bedeuten, da der Krebs an anderer Stelle fortschreitet. Zerfall von Krebsgewebe kann durch viele Mittel, ja allein durch Reinlichkeit erreicht werden. Hinweis auf die Streptokokkeninfektionserfolge.

9. Dezember. Miethe: **Die physikalischen Eigenschaften des Radiums.** M. giebt einen allgemeinen Überblick über die Entdeckung, den Fundort und die Eigenschaften des Radium. Manche Daten sind dem Leser dieser Blätter schon bekannt. Die radioaktiven Strahlen durchdringen Metalle viel stärker, als Röntgenstrahlen; die wirksamen Strahlen hinterlassen schon nach sekundenlanger Einwirkung auf der photographischen Platte einen sichtbaren Eindruck. In den Radiumstrahlen sind zum mindesten zwei ganz verschiedene Strahlenarten (α- und β-Strahlen) vorhanden, von denen die einen vom magnetischen Feld nicht ablenkbar sind, während die anderen stark abgelenkt werden. Ausser den Strahlen entsendet das Radium noch gasförmige Emanationen, welche in hohem Grade die Eigenschaft besitzen, nicht radioaktive Gegenstände vorübergehend radioaktiv zu machen (induzierte Radioaktivität). Durch Radiumemanationen wird die elektrische Leitfähigkeit der Luft erhöht, welche schon an sich in verschiedenen Klimaten verschieden ist (Ionisierung der Luft); es sprechen viele Beobachtungen dafür, dass ganz allgemein überall Spuren dieser Radiumemanationen vorhanden sind. Schliesslich erwähnt Vortr. die Erscheinungen, die für die Medizin bedeutungsvoll sind. Bestrahlt man ein Auge mit Radium, so sieht der Beobachter ein Fluoreszieren des bestrahlten Auges; ein Schrotkorn sah der Vortr. auf der Netzhaut als Schatten abgebildet, wenn auch als einen ganz undeutlichen; doch will er Schlussfolgerungen berufeneren medizinischen Forschern überlassen.

Diskussion: Aschkinass zeigt ein **Präparat,** welches viel wirksamer als das von Miethe demonstrierte ist. Die von diesem Präparat ausgehende Fluoreszenz ist im ganzen Saale zu erkennen.

Caspary berichtet über eine Reihe von **Thierversuchen.** Der Vorzug der Radiumstrahlen vor Röntgen-, ultravioletten, etc.-Strahlen besteht darin, dass die Strahlen in Lösung zu bringen sind und dass es so gelingt, die Strahlen durch Injektion auf den Krankheitsherd einwirken zu lassen. Therapeutische Versuche an mit Augentuberkulose behafteten Meerschweinchen sind bisher ohne Erfolg geblieben, doch gelang es, ein diphtherieinfiziertes Thier vor dem Tode zu schützen, wenn man das Radium in grösserer Menge in Anwendung brachte. Doch glaubt Vortr. nicht, dass aus diesen Versuchen praktische Erfolge erblühen werden, da die radioaktive Substanz selbst schwere Nekrosen hervorruft. Bei Versuchen mit Milzbrandinfektion gelingt es oft, die Bakterien abzutöten, doch gingen die Thiere an der radioaktiven Substanz zu Grunde. Die Eigenschaft des Radiums, auf der gesunden Haut nach wenigen Stunden schwere Brandwunden hervorzurufen, kann vielleicht benutzt werden, um maligne Tumoren zu behandeln; in dieser Hinsicht angestellte Versuche haben bei Anwendung geringster Radiummengen eine ausserordentlich grosse zerstörende Kraft ergeben.

Czellitzer erklärt, was hier früher schon referiert wurde, aus welchen physikalischen Eigenschaften des Radium es unmöglich ist, einen Blinden durch **radioaktive Strahlen** sehend zu machen.

Aschkinass demonstriert die **Pigmentierungen,** welche nach 2stündiger Einwirkung auf seiner Haut zurückgeblieben sind.

Berliner Verein f. innere Medizin. 1903. 2. November.

Tobias spricht über die **Frühdiagnose eines Aneurysma mittels Röntgenographie.** Es handelt

sich um einen Mann, der seit $1^1/_2$ Jahren an einer sehr hartnäckigen Interkostalneuralgie litt, welche die Veranlassung war, dass T. der Pat. zur Vornahme schottischer Douchen zugeschickt wurde. Bei der Untersuchung fiel auf, dass der Kranke die linke Seite schonte, und dass im Bereich der Interkostalneuralgie eine leichte Taubheit bestand; sonst bestanden keinerlei Anomalien, weder perkussorischer noch auskultatorischer Natur. Dagegen ergab die Röntgenographie das Bestehen eines grossen Aneurysma der Aorta descendens.

Kronecker macht anlässlich dieses Falles auf die grosse diagnostische Bedeutung der **Röntgenuntersuchung für Herzfälle** aufmerksam, die nach seiner Meinung noch lange nicht genügend gewürdigt ist. Anschliessend zeigt er eine Reihe von Röntgenbildern.

30. November. Levy-Dorn demonstriert die Heilung eines **Cancroids der Nase** durch Röntgenbestrahlung. Die Affektion besteht schon vier Jahre und war zu Beginn der Behandlung pflaumengross. Sieben Sitzungen genügten. Verödung des Fistelganges und narbiger Schluss der Geschwürsfläche. Heilung besteht schon vier Monate. Ferner demonstriert Vortr. noch einen **Apparat zum Schutze** der gesunden Haut gegen Röntgenstrahlen.

Freie Vereinigung der Chirurgen Berlins. 1903. 13. Juli.

Wolff: **Über Frakturen des Os naviculare carpi.** W. demonstriert zunächst sechs anatomische Präparate alter Frakturen des Os naviculare carpi, welche zeigen, dass diese Frakturen in der Regel nicht zu einer knöchernen Konsolidation gelangen. Die Fragmente waren selbständige Stücke geblieben, welche einander entweder eine Schlifffläche oder eine verdichtete spongiöse Fläche zukehrten; im ersten Falle gestatteten die Schlifflächen ausgiebige flexorische und geringere seitliche Verschiebungen; von den letzteren Präparaten liess eines deutlich, besonders an der radialen Seite, eine Einkeilung der Fragmente erkennen. Die Präparate sind in der Deutschen Zeitschrift für Chirurgie Bd. LXIX beschrieben und abgebildet. Im Anschluss daran bespricht W. die Beobachtungen der Anatomen, welche ähnliche Präparate als **Navicularia bipartita,** entstanden infolge abweichender Bildung, beschrieben und gedeutet haben und giebt der Überzeugung Ausdruck, dass darunter wohl die Mehrzahl Pseudarthrosen nach Fraktur sind. Präformierte angeborene Zweiteilung des Naviculare carpi ist seit Einführung des Röntgenverfahrens noch nie beobachtet, muss demnach ausserordentlich selten sein. W. kann einen derartigen Befund im Röntgenbild demonstrieren an einem 34jährigen Manne, der mit einer angeborenen Atrophie beider Daumenballen behaftet war; es fanden sich doppelseitig an Stelle des Naviculare zwei selbständige Knochen. Endlich zeigt W. die Röntgenphotographien der von ihm im Krankenhaus Moabit beobachteten und weiter verfolgten Fälle von Frakturen des Naviculare. a) Die Fälle von vollständigen beweglichen Frakturen, bei denen die Nachuntersuchungen die Entwicklung einer typischen Pseudarthrose ergaben, wie sie die anatomischen Präparate zeigten; b) Fälle von vollständig eingekeilten Frakturen; c) Fissuren und endlich d) Komminutivfrakturen, welch letztere meist von Abrissfrakturen anderer Knochen des Handgelenkes begleitet und mit luxationsähnlichen Dislokationen des proximalen Naviculare-fragmentes und des Lunatum verbunden waren. Diese Komminutivfrakturen sind von W. bereits besprochen worden in der Monatsschrift für Unfallheilkunde 1903, Heft 7.

9. November. Lexer zeigt als Ergänzung seiner Demonstration auf dem letzten Chirurgenkongress eine Reihe von Röntgenprojektionsbildern, die die **Blutversorgung der Knochen** in den verschiedensten Lebensjahren des Menschen in anschaulicher Weise dartun. Die Präparate werden mit Quecksilberterpentinemulsion injiziert und einmal nach Abpräparieren der Weichteile, dann nach Entfernung des Periosts mittels Röntgenstrahlen photographiert.

Berliner militärärztliche Gesellschaft. 1903. 21. November.

Stuertz: **Die Diagnose der Mitralfehler.** Vortr. legt grossen Wert darauf, die Perkussion und Auskultation durch Durchleuchtung und Photographie mittels Röntgenstrahlen zu ergänzen; eine hohe Bedeutung legt er den Orthodiagrammen bei, da diese nicht nur das Herz in seiner Gestalt völlig richtig zeichnen, sondern auch die natürliche Grösse des Organs wiedergeben. An einer grösseren Zahl von Photogrammen demonstriert er den Wert der Röntgenphotographie für die Diagnose von Herzfehlern.

In der Diskussion, an der sich Stricker, Landgraf und Guttmann beteiligen, wurde wiederholt darauf hingewiesen, dass die Deutung der Photogramme nicht immer leicht sei, und dass auch das ganze Verfahren oft umständlich und belästigend für den Patienten sei, zumal wenn wiederholt Aufnahmen gemacht werden müssen.

K. K. Gesellschaft der Ärzte in Wien. 1903. 6. November.

Nobel stellt einen 24jährigen Kranken vor, bei dem wegen **Lupus erythematosus** 113 Röntgenbestrahlungen mit einer Expositionsdauer von je 5—10 Minuten in Anwendung gekommen waren. Die lupösen Stellen kamen zwar zum Verschwinden, an ihre Stelle traten aber wenige Wochen nach der Bestrahlung ausserordentlich tief greifende Narbenbildung mit teilweiser Atrophie und Geschwürsbildung. Als Ursache dieser abnormen Reaktion kommt die kumulative Wirkung der Röntgenstrahlen in Betracht. Aus der Überlegung, dass es sich beim Lupus erythematodes um eine primär entzündliche Gefässalteration des Cutis- und des Papillarkörpers handelt und dass andererseits die häufigste Nebenwirkung

der Röntgenstrahlen eine entzündliche Gefässreizung darstellt, resultiert, dass Lupus erythematodes kein Objekt für Röntgentherapie ist.

18. November. Riehl demonstriert den am 15. Mai bereits vorgestellten Fall von **Mycosis fungoides** nunmehr durch Röntgenbehandlung völlig geheilt. Wenige Wochen nach der damaligen Vorstellung waren alle Symptome geschwunden, an Stelle der Tumoren waren flache, von Pigment umsäumte Narben zurückgeblieben. Pat. hat 10 kg zugenommen. Ende Juni und Ende September neue Eruptionen von Knoten, die sich durch 3wöchige Bestrahlungen zurückbildeten und die keine Lokalrezidive darstellen, da die bestrahlten Partien frei blieben.

Neumann hat denselben Kranken früher mit anderen Methoden mit geringem Erfolg behandelt und erkennt das Resultat der Röntgentherapie warm an.

Holzknecht macht Bemerkungen zur **Technik der Röntgentherapie** in diesem Falle, die darin gipfeln, in derartigen schweren Fällen energisch vorzugehen und nicht allzu schleppend zu behandeln.

Holzknecht demonstriert einen erfolgreich behandelten Fall von **Pagetscher Krankheit**, den er im Terminalstadium dieses Leidens, nachdem die Operation von chirurgischer Seite abgelehnt war, in Behandlung nahm. Die carcinomatöse Infiltration war sehr ausgedehnt, reichte bis in die Achselhöhle. Schon mit dem Auftreten der ersten Reaktion begann eine rapide Überhäutung. Der Fall steht noch in Behandlung, verspricht aber, völliger Heilung entgegengebracht zu werden. Die Affektion bestand zwölf Jahre und hatte in typischer Weise mit Ekzem begonnen, an dem sich ein Flächenhautkrebs entwickelt hatte, der dann in tiefgreifendes Carcinom übergegangen war. Auch die schon vorhandene Kachexie hat sich während der Röntgenbehandlung zurückgebildet.

18. Dezember. Ullmann: **Über Canities praematura und Alopecia areata.** Heilung durch Röntgenstrahlen. Der frühzeitig ergraute, 28jährige Patient hatte einen grossen umschriebenen Herd von Area celsi. Am 6. und 7. März je eine Röntgenbestrahlung von schwacher Intensität und 15 Min. Dauer. Nach drei Wochen Exfoliation der bestrahlten Partie. Anfang Juni begann der Haarnachwuchs und zwar von dunklen Haaren, so dass der Herd nunmehr völlig dicht und dunkel behaart ist. In diesem Falle hat die inzitierende Kraft der X-Strahlen zweifellos haarwuchs- und auch pigmentbildungsbefördernd gewirkt.

Weil demonstriert Röntgenbilder von **Stirn- und Kieferhöhlen.** Durch Eingiessen von schattengebenden Substanzen in die Höhlen macht W. die Konturen der Höhlen sichtbar. Besonders gut eignet sich hierzu schwefelsaures Blei, das nachher sorgfältig wieder ausgespült wird.

Chiari bemerkt, dass er in einem Falle von Ausfüllung der Kieferhöhle mit einer **Jodoformplombe** bei Röntgendurchleuchtung den Schatten der Plombe in der Kieferhöhle sehr gut wahrnehmen konnte.

Gesellschaft für innere Medizin in Wien. 1903. 19. November.

Fuchs demonstriert einen 41jährigen Mann, der das **Symptomenbild des intermittierenden Hinkens** aufweist. Es ist dies der vierte Fall, welchen zu beobachten Vortr. Gelegenheit hatte. In zweien von diesen Fällen wies das Röntgenbild Kalkeinlagerungen in die Gefässe des Unterschenkels auf. Vortr. sah, dass sich das intermittierende Hinken sowohl als funktioneller Angiospasmus als auch bei Arteriosklerose und Verkalkung finden kann, ohne dass man einen prinzipiellen Unterschied machen oder eine von diesen zwei Formen als leichtere oder schwerere ansprechen könnte.

Diskussion: Holzknecht: Zwischen der bei Arteriosklerose vorkommenden gewöhnlichen **Kalkeinlagerung** und der gemeinen sogenannten „Arterienverkalkung" bietet das Radiogramm gute differentialdiagnostische Anhaltspunkte. Die arteriosklerotische Kalkeinlagerung befällt weite geschlängelte Arterien in unregelmässig schölliger und buckelbildender Weise und hält sich an die grossen Arterien, während die **„Arterienverkalkung"** zarte, gerade Gefässe samt ihren feineren Verästelungen befällt, so dass prächtige, Injektionspräparaten ähnliche, pinselartige Bilder entstehen. Ferner betrifft die Verkalkung nicht schollenartig, sondern gleichmässig die ganze Wand; deshalb resultiert im Schattenbild für jedes Gefäss eine doppelte Kontur. Diese „Arterienverkalkung" ist recht selten, scheint aber ganz besonders zu konsekutivem, intermittierendem Hinken zu neigen.

Wiener dermatologische Gesellschaft. 1903. 28. Oktober.

Matzenauer demonstriert einen Knaben mit **Psoriasis vulgaris**, der vor $1^1/_2$ Jahren wegen dieser Affektion am Kopfe und Rücken mit Röntgenstrahlen behandelt wurde. Er bekam nach wenigen Wochen eine starke Dermatitis. Die Kopfhaut ist noch jetzt stark entzündlich gerötet und ganz kahl. Die Veränderungen am Rücken sind ganz andersartig; es finden sich ausgedehnte hellrote Gefässektasien mit dazwischenliegenden, narbig atrophischen Stellen. Die Behandlung erfolgte mit wenigen intensiven Bestrahlungen. Wenn man mit harten Röhren in vielen Sitzungen weniger intensiv bestrahlt, werden derartige Schäden nicht bemerkt.

Winkler glaubt durch unmittelbar der Röntgenbehandlung folgende Franklinisation, die sicher die Wirkung der **Kathodenstrahlen** und auch die Epilation verzögerte, der Dermatitis vorbeugen zu können. Die Tierversuche bestätigen diese Annahme.

Freund kann dieser Ansicht nicht beipflichten, da ja die Franklinisation ähnliche Veränderungen in der Haut hervorrufe, wie die Röntgenstrahlen. Vielmehr kommt beim Zustandekommen der Dermatitis eine bestimmte individuelle Disposition in Betracht. Werner (Hamburg).

Verein für Neurologie und Psychiatrie in Wien. Sitzung vom 15. XII. 1903.

Arthur Schüller demonstriert in seinem und Robinsohns Namen **Radiogramme des Schädelbeins**, halbierter und ganzer mazerierter Schädel. Die Radiogramme sind im Röntgenlaboratorium des k. k. allgem. Krankenhauses in Wien unter der Leitung von Holzknecht aufgenommen und studiert. Man erkennt auf den Platten neben einer Reihe unbedeutenderer Details die folgenden wichtigen: Zunächst an den Bildern frontal durchleuchteter Schädel, und zwar in der vorderen Schädelgrube: die Crista frontalis, dies Dach der Orbita, die durch die Projektion der horizontalen Siebbeinplatte und des Planum sphenoidale gebildete Mittellinie; in der mittleren Schädelgrube die stark verkürzte Projektion der kleinen Keilbeinflügel, deren hinterer Endpunkt dem Processus clinoideus anticus entspricht, das Profil der Sella turcica und den der Projektion des grossen Keilbeinflügels als des Bodens der mittleren Schädelgrube entsprechenden scharf sich abhebenden Schatten; in der hinteren Schädelgrube: die Crista pyramidalis, die dem wallartig erhabenen Rande des Hinterhauptloches entsprechende Linie, welche als „hintere Basalleiste" bezeichnet werden kann, endlich die Crista occipitalis und die Protuber antia occipitalis interna. Am Radiogramm des sagittal durchleuchteten Schädels hebt sich die Kontur der Alae minores in der ganzen Breitenausdehnung hervor; man erkennt die Ränder der Fissura orbitalis inferior und die Linie, welche der Basis der hinteren Schädelgrube entspricht. Schüller weist ferner auf den Umstand hin, dass intracerebrale unter Röntgenbeleuchtung vorgenommene Eingriffe auch auf dem Gebiete der experimentellen Hirnphysiologie nicht ohne Bedeutung sind. Er hat gemeinsam mit Holzknecht auf diese Art den Schweifkern eines Hundes zerstört und sich dabei von der Verwendbarkeit der Methode überzeugt.
Holzknecht (Wien).

Ärztlichen Verein Hamburg. 9. II. 1904.

Albers-Schönberg stellt die Projektions-Röntgenbilder einer **seltenen Knochenerkrankung** vor. Es handelt sich um einen jungen Mann, welcher infolge zweier verhältnismässig unbedeutender Unfälle beide Oberschenkel gebrochen hatte. Die Frakturen waren unter Bildung beträchtlicher Callustumoren zur Heilung gekommen. Da ein eventueller operativer Eingriff zur Beseitigung der disloziert geheilten Frakturen geplant wurde, so sollte durch Röntgenaufnahme die Menge und Lage des Callus festgestellt werden. Hierbei stellte sich heraus, dass die Knochen in ihrem Strukturverhalten wesentlich von der Norm abwichen. Während man bei normalen Aufnahmen die Corticalis und Spongiosa gut differenzieren kann, erschien im vorliegenden Falle der Oberschenkel in seiner ganzen Ausdehnung eburnisiert, mit anderen Worten, der Kalkgehalt hatte enorm zugenommen, so dass dadurch die Spongiosa fast geschwunden war und einem elfenbeinartigen, auf den Platten fast marmorartig aussehenden Knochen Platz gemacht hatte. Das gleiche strukturelle Verhalten zeigte auch der in übermässiger Menge vorhandene Callus. Der grösste Teil des Skelettes des Patienten wurde dann auf seine Struktur untersucht, wobei sich herausstellte, dass die gleiche Veränderung an allen Knochenpartien obwaltete. Die untere Partie des Femur war unverhältnismässig verdickt und sklerosiert. Der obere Teil der Fibula, welcher einen trommelstockartigen verdickten Eindruck macht, zeigt zirkulär verlaufende, bandartige untereinander parallele Linien. Die Struktur des linken Unterschenkels und Fusses ist weder am unteren Ende der Tibia und Fibula noch an den Fusswurzelknochen zu erkennen. Überall zeigt der Knochen das gleiche marmorartige Aussehen. Im Calcaneus findet sich eine etwa pflaumengrosse, etwas Struktur besitzende Partie. Der rechte Fuss verhält sich genau wie der linke. Der Radius und die Ulna zeigen an ihrem peripheren Ende dieselbe kompakte marmorartige Beschaffenheit wie die vorstehend beschriebenen Knochen. In der Gegend der Epiphysenlinie erkennt man, wie bei der Fibula quer verlaufende besonders kompakte Striche, welche auf erhebliche Knochenverdickung resp. Kalkvermehrung an dieser Partie zurückzuführen sein dürften.

Die Handwurzelknochen zeigen dasselbe Verhalten, indem auch hier eine ausserordentlich kompakte Struktur vorhanden ist. Die Metakarpen weisen die beschriebenen, quer verlaufenden Verknöcherungsringe auf. Die Markhöhle reicht in den Mittelhandknochen kaum bis zur Hälfte des Knochens und verschwindet dann unter den Bändern. Genau das Gleiche beobachtet man an den Grund-, Mittel- und Endphalangen. Diese eigentümliche Beschaffenheit der Knochen ist absolut symmetrisch. Die linke Hand ergiebt denselben Befund wie die rechte.

Am rechten Ellbogen findet sich eine nicht zur Heilung gekommene Olecranonfraktur ohne Callusbildung. Patient erinnert sich nicht, jemals eine Verletzung am Ellbogen gehabt zu haben. Die Knochenstruktur des unteren Teiles des Oberarms, sowie des oberen Teiles der beiden Unterarmknochen zeigt das gleiche Verhalten. Auch die Wirbelsäule macht einen marmorartigen, vollständig strukturlosen Eindruck. Ein Übersichtsbild des gesamten Thorax ergiebt sowohl bezüglich der Oberarme, des gesamten Schultergürtels, sämtlicher Rippen, die gleiche Beschaffenheit wie die übrigen Skelettteile. Besonders markiert treten an der Brustwirbelsäule die Proc. transversi hervor. Bei einer Durchleuchtung der Ex-

tremitäten fiel auf, dass die Knochen im Vergleich zu denjenigen eines normalen Menschen tief dunkel waren, während die letzteren mehr graues Aussehen hatten. Auch das Durchleuchtungsbild des Thorax weicht von den normalerweise gesehenen Bildern ab. Es handelt sich im vorliegenden Falle um eine gleichmässige Veränderung des gesamten Skelettes, welche sich dadurch dokumentiert, dass die Spongiosa zum Teil durch kompakte Knochensubstanz ersetzt worden ist, ferner dass aller Wahrscheinlichkeit nach der Kalkgehalt der Knochen ausserordentlich zugenommen hat. Die Erkrankung charakterisiert sich ferner durch symmetrisches Auftreten von parallel verlaufenden Bändern besonders an den Diaphysen der Knochen der Hand, der Fibula und an den Rippen. Diese Bänder sind möglicherweise durch Kalkeinlagerung bedingt. Über die Ätiologie des Falles ist nichts bekannt. Anhaltspunkte für eine hereditäre Lues liegen nicht vor. Nach Ansicht des Vortragenden handelt es sich hier um eine seltene und, so weit dem Vortragenden bekannt, noch nicht beschriebene allgemeine Knochenerkrankung, welche klinisch dadurch von Bedeutung ist, dass die Knochen an Brüchigkeit ausserordentlich zunehmen und dadurch zu Frakturen Anlass geben.

Sodann demonstriert der Vortragende zwei Fälle von Hypophysistumoren, welche durch Druck die Sella turcica zum Schwund gebracht haben.

Ausserdem werden die Röntgenbilder der neuerdings dem Hamburgischen Museum für Völkerkunde geschenkten ägyptischen Mumie demonstriert. Das Skelett der Mumie ist wunderbar erhalten und zeigt bis in die Kleinigkeiten hervorragend scharfe Struktur. Irgendwelche anatomische Abweichungen von den Skeletten der heutigen Menschen finden sich nicht. Dagegen sind die Weichteile zum Teil in ausserordentlich guter Weise konserviert. So erkennt man die Lidspalten, sowie den mit besonderer Sorgfalt konservierten Penis. Letzterer ist nicht geschrumpft, sondern von normaler Dicke; an ihm sind Präputium und Glans absolut scharf zu differenzieren. Die Mumie hat ein Alter von 2800 Jahren und dürfte eines der schönsten in deutschen Museen vorhandenen Exemplare sein. (Autoreferat).

Journallitteratur.

Zeitschr. f. klin. Medizin. Bd. 51, H. 1 u. 2.

de la Camp: **Experimentelle Studien über die akute Herzdilatation.** In letzter Zeit wurde in der Münchener med. Wochenschr. ein heftiger Streit ausgefochten, ob die Friktionsmethode nach Bazzi-Bianchi, das Verfahren von Smith oder die orthodiagraphische Durchleuchtung genauere Resultate bei Bestimmung der Herzgrenzen gäbe. In der vorliegenden Arbeit ist die letzte Methode ausschliesslich angewandt, auch auf Versuchstiere übertragen und bei diesen durch Sektion die Richtigkeit der Ergebnisse kontrolliert worden. Der klinisch-wichtige Teil der Arbeit interessiert hier nur in Bezug auf das Endergebnis: „Es kommt infolge maximaler Körperanstrengung nur dann zur akuten Dilatation des Herzens, wenn der Herzmuskel ernstlich erkrankt ist.“ Seine Experimente hat Verf. angestellt an herzgesunden und herzkranken Menschen, gesunden Hunden, mit Phosphor u. a. Giften vergifteten, mit Luftembolie während des Versuches getöteten Hunden und Kaninchen und mit Hunden, denen die Herzfasern des Vagus teilweise oder ganz durchtrennt waren. Die Anordnung zur Aufnahme von Menschen war: völlige Horizontallage auf Moritzschem Tisch, Platte mit Wasserwage horizontal auf dem Thorax ausgerichtet unter Markierung der Brustwarzen durch umgekehrte Reisnägel. Exposition 5 Sek. bei tiefster Einatmung. Zur leichten Einstellung der Röhre Bezeichnung eines Punktes innerhalb der Herzdämpfung, auf den bei wiederholten Aufnahmen eingestellt wurde. Für Aufnahme von Versuchstieren traf er folgende Anordnung: Aufspannung des Tieres an Vorder- und Hinterfüssen auf dem genau horizontalgestellten Moritzschen Tisch, die Längsachse des Tieres musste genau der Längsachse des Tisches entsprechen; Kopf wurde gehalten. Es wurden die seitlichen Thoraxgrenzen auf Pauspapier bei Durchleuchtung markiert und später als Konstante benutzt; ausserdem wurde der Scheitelpunkt eines Winkels, der vom Thorax und der von diesem zur obern Extremität ziehenden Hautfalte gebildet wird, festgelegt, von diesem Lot auf die Längsachse gefällt. Der Scheitelpunkt konnte stets als gleichbleibend angesehen werden. Weiter wurde die Zwerchfellkuppe im Exspirium festgelegt und dann, bei stärkerer Belastung der Röhre, die exspiratorisch gleichbleibenden Herzgrenzen. Auf der Pause wurden dann Mittellinie und die verschiedenen Hilfslinien eingetragen und dann konnte einfach zentrimetrisch berechnet werden, ob eine Erweiterung des Herzens durch die vorgenommenen Überanstrengungen eingetreten war, und die Medianlinie gab Aufschluss, welche Seite des Herzens betroffen war. Über die Brauchbarkeit der orthodiagraphischen Methode zur Bestimmung der Herzgrenzen äussert sich de la Camp: „Dass bei der orthodiagraphischen Bestimmung die Zwerchfellstellung massgebend in Betracht kommt, die Thoraxverhältnisse an sich und in Bezug auf den Herzsitus nicht vernachlässigt werden dürfen, dass nur die Frontalen,

nicht der Tiefendurchmesser bei dorso-ventraler Durchleuchtung massgebend sind, und dass bei letzterer im Falle hochgradiger Verbreitung des Herzens nach links über die Manillarlinie hinaus die Ergebnisse an sich nur in bestimmter Weise verwertbar sind, all diese öfters besprochenen und betonten Reserven erschweren die orthodiagraphische Methode, machen aber ihre Resultate zu objektiven." Bei der Genauigkeit der Handhabung des Verfahrens bei dieser Arbeit sind jedenfalls hier die Ergebnisse unmittelbar miteinander vergleichbar, und die Arbeit liefert einen wichtigen Beitrag zu der namentlich für den Militärarzt so wichtigen Frage über die akute Herzdehnung durch Überanstrengung.

Archiv f. d. gesammte Physiologie. Bd. 99.

Eijkman: **Der Schlingakt, dargestellt nach Bewegungsphotographien mittels Röntgenstrahlen.** Verf. hat schon in einer früheren Arbeit denselben Gegenstand behandelt und der röntgologische Teil ist in diesen Blättern veröffentlicht. (Eijkman, Bewegungsphotographie mit Röntgenstrahlen, Fortschr. a. d. Geb. d. Röntgenstr. Bd. 5.) In vorliegender Arbeit ist daher auf diese hinsichtlich der genaueren Anordnungen für die Aufnahmen verwiesen. 130 Schluckbewegungen sind nötig, um ein Bild durch summierte Aufnahmen zu erzeugen. Er hat so deutliche Bilder erhalten, dass man einen guten Überblick über die Schlingbewegungen erhält. Er hofft, dass sich später auch der im Mund sich abspielende Teil des Schluckaktes auf ähnliche Weise darstellen lassen wird, zumal jeweils nicht nur die Bewegung eines einzelnen Teiles, sondern ein Überblick über alle in Betracht kommenden erhalten wird. . . . p.

Boston med. and surg. journ. 29. Oktober. 1903.

Burns: **Some observations on X-ray therapeutics in skin diseases.** B. berichtet aus der Abteilung für Hautkrankheiten im Massachussets-General-Hospital. Es sind zur Behandlung fast nur weiche Röhren verwendet worden, die die Handknochen in 30 cm Entfernung völlig schwarz erscheinen liessen. Er hat sich ein einfaches Fluoroskop aus einem 1 Zoll dicken Aluminiumblock gemacht, in den er nebeneinander 8 Löcher bohrte, so dass der Boden des 1. Loches $^1/_8$ Zoll, des 2. $^2/_8$ Zoll und jedes weiteren je $^1/_8$ Zoll weiter von der gegenseitigen Oberfläche entfernt blieb. Dies wurde dann wie andere Fluoroskope, über den Leuchtschirm befestigt. Er verwandte Strahlen, die den Boden des Loches Nr. 2 ($^2/_8$ Zoll) noch gut durchdrangen, Nr. 3 gänzlich dunkel liessen. — Die Krankheiten, die hauptsächlich behandelt wurden, waren: 1. Epitheliome der Haut. 55 Fälle, 27 geheilt, 9 gebessert, blieben aus der Behandlung weg, 19 sind, anscheinend mit günstigem Erfolg, noch in Behandlung. Jeder Kranke wurde durchschnittlich wöchentlich zweimal bestrahlt, die Bestrahlungszeit richtete sich nach dem Einzelfall. Die grösste Zahl der Kranken zeigte die Krankheit in Form des Ulcus rodens. Bei diesen trat sehr bald Austrocknung der Oberfläche mit nachfolgender starker Borkenbildung auf. Die Borken erreichten bis $^1/_2$ Zoll Dicke, es machte für die Heilung keinen Unterschied, ob sie entfernt oder an ihrem Platz belassen wurden. Bei nicht ulcerierten Epitheliomen bildeten sich gewöhnlich zuerst Geschwüre oder sie wurden mit dem scharfen Löffel ausgekratzt, was die Heilung wesentlich beschleunigte. Solche Hautkrebse, die einfacher chirurgischer Behandlung zugänglich waren, wurden dieser überwiesen. Meistens waren es solche der Augenlider, der Nase und anderer dem Messer schwer zugänglichen Stellen, die bestrahlt wurden, und Burns rühmt gerade bei diesen die gute Wirkung, die namentlich auch stets von glatter und weicher Narbenbildung gefolgt war. Das Auge selbst litt nie Schaden, nur leichte, schnell vorübergehende Bindehautkatarrhe traten auf. Auf tieferliegende krebsartige Neubildungen hatten die Strahlen, einerlei ob harte oder weiche Röhren benutzt wurden, ausser Schmerzlinderung keinen Erfolg. Rückfälle bei Hautkrebsen traten bisher nicht auf (längst entlassener Fall: 13 Monate). 2. Hauttuberkulose und zwar Lupus und Skrofuloderma. Ersterer bietet hartnäckigeren Widerstand und bedarf stärkerer Bestrahlung als Hautkrebse. Infolgedessen entwickelt sich oft Dermatitis, die lupösen Stellen zerfallen, geschwürig, heilen dann aber sehr langsam wie alle Röntgengeschwüre und sind anfangs sehr schmerzhaft. Schliesslich heilen diese Geschwüre auch mit guter Narbenbildung. Ganz im Gegensatz heilt Skrofuloderma sehr schnell und mit ganz bedeutender Hebung des Allgemeinbefindens. Der Heilungsvorgang besteht auch hier in Zerstörung des tuberkulösen Gewebes, der unter der reizenden Wirkung der Röntgenstahlen rasche Heilung folgt. Die ersten Bestrahlungen sollen kräftig sein, bis die Geschwüre zerfallen, dann nur kurze, 3—5 Min. dauernde Bestrahlungen zweimal wöchentlich. 3. Bartflechte. Die Knötchen trocknen schnell ein, Jucken hört sehr bald auf. Haarausfall tritt auf, aber ist bei keinem seiner Kranken von dauernd Kahlheit gefolgt gewesen. Rückfälle sind beobachtet. 4. Psoriasis. Die von B. behandelten Fälle bestanden alle seit Jahren und hatten allen Mitteln getrotzt. Bei keinem hat die Bestrahlung versagt, zwei Kranke mit Psoriasis universalis wurden gänzlich geheilt, die Heilung hat bis jetzt 9 und 6 Monate standgehalten. Bei den andern wurde nur an einzelnen Körperteilen die Wirkung der Röntgenstrahlen versucht. Er hält für bewiesen, dass Bestrahlung jede Psoriasis, die andern Mitteln nicht zugänglich ist, heilt. 5. Chronisches Ekzem mit Hautverdickung ist in allen Fällen rasch und sicher geheilt. . . . p.

Münchener med. Wochenschr. 1903. Nr. 46.

Köhler: **Erfahrungen über Unterbrecher im Röntgeninstrumentarium.** Empfiehlt den

Hirschmannschen rotierenden Quecksilberunterbrecher mit Gleitkontakten, den er für den zur Zeit besten aller existierenden hält.

Faulhaber: **Eine billige Kompressionsblende.** Die Blende, die ganz nach den Grundsätzen der Albers-Schönbergschen Kompressionsblende gebaut ist, bietet angeblich die gleichen Vorteile, wie diese. Die Bauart hier zu beschreiben, würde zu weit führen, nur sei erwähnt, dass der Apparat aus einer Bleiplatte mit Holzbekleidung, Mannesmannrohr, Bandeisen und verschieden langen Kompressionsrohren (Material?) besteht. Es ist nicht zu bezweifeln, dass sich gute Aufnahmen mit Benutzung der Blende erzielen lassen, wenn sie auch nicht so vielseitig verwendbar ist, wie die Albers-Schönberg'sche, da keine Aufnahmen bei seitlicher Neigung möglich sind. Die Kosten sind gering: 28 Mk. . . . p.

Kraft: **Das Röntgeninstrumentarium für den Praktiker.** K. steht in einem Gegensatz zu Walter und Albers-Schönberg, deren Lehren, dass nur Induktoren mit grossen Funkenlängen für medizinische Zwecke brauchbar seien, er angreift. Mit welchem Recht, kann hier nicht Gegenstand der Erörterung sein. Er vertritt auch den Standpunkt, dass das Röntgeninstrumentarium Allgemeingut auch der praktischen Ärzte werden, nicht auf Spezialinstitute beschränkt werden soll. Er empfiehlt für den praktischen Arzt das Dessauersche Instrumentarium, das, einfach zu handhaben und einfach gebaut, dessen Zwecken am besten entspricht. Es ist nach Ansicht des Ref. sicherlich wünschenswert, dass der praktische Arzt seinen Kranken die Segnungen der Untersuchung mit Röntgenstrahlen zuteil werden lässt. Für ganz besonders schwierige Aufgaben, z. B. Nachweis von Nierensteinen, wird man aber doch wohl dieselben Spezialinstituten überweisen müssen, schon aus dem Grunde, weil der Zeitaufwand, den solche Untersuchungen erfordern, nicht von jedem Praktiker gemacht werden kann und demselben oft auch nicht entsprechend bezahlt werden wird.

Nr. 47. Tappeiner und Jesionek: **Therapeutische Versuche mit fluoreszierenden Stoffen.** Tappeiner hat schon früher (1900) über Infusorien tötende Wirkung sehr dünner Lösungen fluoreszierender Stoffe bei Lichtzutritt berichtet. Von Jacobson wurden analoge Einwirkungen auf das Flimmerepithel des Frosches festgestellt, während Jodlbauer feststellte, dass Enzyme durch solche Lösungen bei Lichtzutritt ihre Wirksamkeit einbüssen. Ebenso wurde von Tappeiner und Jodlbauer eine abschwächende Wirkung auf Toxine (Ricin) beobachtet. Der Gedanke lag nahe, durch fluoreszierende Stoffe und Licht am Menschen Bakterien und Toxine zu vernichten. Am nächsten lag es, bei Hautkrankheiten Versuche anzustellen. Benutzt wurde 5% Eosinlösung. — Bei Hautkrebsen (Ulcus rodens) wurden in drei Fällen Einwirkungen erzielt. Die Eosinlösung wurde wiederholt auf die Geschwüre gepinselt unter Bestrahlung mit direktem Sonnenlicht oder Bogenlicht. Die Lösung trocknete mit der Geschwürfläche zu dünnen Krusten zusammen, die Geschwüre flachten ab, die gewulsteten Ränder wurden dünner, die Geschwüre verloren das krebsartige Aussehn und wurden von gesundem Epithel bedeckt. Eine volle Heilung ist bisher noch nicht erzielt, doch soll sie zu erwarten sein. In oberflächliche Wucherungen wurde die Lösung, mit gleich günstigem Erfolg injiziert. Keinerlei unangenehme Nebenwirkungen traten auf. Bei Tuberkulose wurden ebenfalls günstige Einwirkungen erzielt und zwar bei einer Hodentuberkulose mit skrofulodermatischer Geschwürbildung am Hodensack wurde rasche Verkleinerung des Geschwürs erreicht, die anfangs im Sekret nachweisbaren Tuberkelbazillen verschwanden, die Hodenschwellung verminderte sich. Bei Lupus wurden die Knötchen in elektiver Weise aus dem gesunden Gewebe herausgehoben und zur Abstossung gebracht. Voraussetzung dafür aber war Freiliegen der Granulationsmassen ohne bedeckendes Epithel. Deshalb wurden grade die wuchernden Formen, mit starker Wulstung der Granulationen am besten beeinflusst, während tief im Gewebe liegende Knötchen meist wenig angegriffen wurden. Manchmal bildete sich aber auch bei von dicker Epidermis überzogenen Stellen in letzterer Erythem und Entzündung aus, die einige Male sich zur Blasenbildung steigerte, so dass die Stellen geschwürig wurden und nun, dem Eosin leicht zugänglich, schnell abheilten. Bei älteren Narben traten oft neben den verheilten Stellen neue Knötchen auf. Bei syphilitischem Primäraffekt und breiten Kondylomen wurde ebenfalls Einwirkung in günstigem Sinne festgestellt, selbst die Drüsenschwellungen schienen zurückzugehen. Jedoch sprechen sich die Verf. hier mit allem Vorbehalt aus. Eine ausführliche Mitteilung soll demnächst erscheinen.

Nr. 48. Heinecke: **Über die Einwirkung der Röntgenstrahlen auf Tiere.** Verf. ist durch die Versuche von London, der Radiumstrahlen auf Mäuse einwirken liess und schädlichen Einfluss fand, veranlasst, ähnliche Versuche auch mit Röntgenstrahlen anzustellen. Er bestrahlte weisse Mäuse mit mittelweichen und harten Röhren an mehreren aufeinanderfolgenden Tagen zwischen 5 und 19 Stunden bei 20 cm Röhrenabstand, unter Verwendung eines langsamgehenden Quecksilberstiftunterbrechers. Alle Tiere gingen nach 6—10 Tagen zu grunde. Meerschweinchen wurden unter gleichen Bedingungen 15—30 Stunden an 5—12 aufeinanderfolgenden Tagen bestrahlt, der grösste Teil starb ebenfalls, die jungen gingen schneller und nach kürzerer Bestrahlung zu grunde als alte. Der Tod trat sowohl bei Mäusen wie bei Meerschweinchen nicht durch Dermatitis und ihre Folgen ein (sie starben vor Eintreten einer solchen), sondern, wie die mikroskopische Untersuchung der inneren Organe ergab, durch Milzveränderungen. In den Milzen fand sich grosse Ansammlung von Pigment, unter Schrumpfung des ganzen

Organes, die Pulpazellen enthielten am meisten von dem scholligen Farbstoff, während die malpighigschen Körperchen frei blieben. Letztere waren stark verkleinert, die Zwischenräume zwischen den einzelnen Zellen gross, dementsprechend das Balkenwerk sehr durchsichtig. Die Milzveränderungen waren der Dauer und Stärke der Bestrahlung annähernd entsprechend. Gehirnveränderungen fanden sich auch, jedoch bedürfen sie noch näherer Untersuchung. Die Tiere gehen wahrscheinlich durch Zerstörung von roten Blutkörperchen zu grunde. Blutkörperchenzählungen bei Mäusen und Meerschweinchen hat Verf. bisher aber noch nicht anstellen können. Ob die Gehirnveränderungen eine Rolle mitspielen, ist ebenfalls noch nicht endgültig feststellbar.

Nr. 50. Chrysospathes: **Erfolgreiche Behandlung eines inoperabelen Sarkoms mittels Röntgenstrahlen.** Bei 34jähr. Frau trat unter Schmerzen im r. Hypogastrium eine Geschwulst auf, die unter beginnender Kachexie wuchs und einen Fortsatz in die Gegend des runden Mutterbandes schickte. Bei der versuchten Operation fand sich weitgehende Verwachsung mit dem Dünndarm, an exzidierten Stücken wurde kleinzelliges Rundzellensarkom festgestellt. Nach der Operation trat eine Dünndarmfistel auf und in der Narbe bildeten sich sarkomatöse Hautgeschwüre. Bei Beginn der Röntgenbehandlung war der Tumor kindskopfgross, kaum beweglich, die Fortsetzung nach dem Lig. rotundum nahe an der Ulceration. Er bestrahlte mit mittelweicher Röhre, 30 cm Abstand, anfangs jeden zweiten oder dritten Tag 2—3 Min. lang, nachher 5—10 Min. in 20 cm Entfernung. Zuletzt nur noch 2—1 mal wöchentlich. Nach der ersten Sitzung verschwanden die Schmerzen dauernd, später erweichten die Verdickungen in der Umgebung der Narbe unter Entleerung von blutig seröser Flüssigkeit, die so entstandenen Geschwüre überhäuteten sich in 3–4 Tagen. In der Folge heilten diese sarkomatöse Hautgeschwüre, die Dünndarmfistel schloss sich, das Allgemeinbefinden hob sich sehr, so dass sie blühend aussah und nach 5 Monaten derart war, dass sie wegen Fettleibigkeit behandelt sein wollte! Während die ursprüngliche Geschwulst anfangs unverändert blieb, verkleinerte sie sich nach etwa 2 Monaten und verschwand schliesslich rasch, ebenso wie ihre Verlängerung in Richtung des Lig. rotundum. Sie war auch 5 Monate später spurlos verschwunden, Metastasen waren nirgends aufzufinden. Ein weiterer Fall von kleinzelligem Rundzellensarkom am Hals war erst nach Anlegung eines Hautschnittes über dem Tumor etwas für die Strahlen beeinflussbar; die Geschwulst wuchs aber wieder nach Zuheilen der Wunde, der Patient entzog sich dann der Behandlung. — Er geht ausführlicher auf die amerikanische Literatur, die eine ganze Anzahl von günstig beeinflussten Fällen aufführt, ein. . . . p.

Deutsche med. Wochenschr. 1903. Nr. 49.

Levy-Dorn: **Schutzmassregeln gegen Röntgenstrahlen und ihre Dosierung.** Was Verf. über die Gefahren, die bei Anwendung der Röntgenstrahlen drohen, sagt, ist allgemein bekannt und anerkannt, ebenso das, was er über die Schwierigkeit einer exakten Mess- und Dosierungsmethode vorbringt. Die Messmethoden, die wir bis jetzt haben, sind entweder umständlich und ungenau oder zu teuer, wie z. B. das Chromoradiometer von Holzknecht. Verf. schlägt nun vor, dass jeder, der mit Röntgenstrahlen arbeitet, auf Grund der Bedingungen, unter denen er seine Aufnahmen erzielt, die Dosierung für sein Instrumentarium zu bestimmen habe. Ist bekannt, bei welchem Röhrenabstand und in welcher Zeit es gelingt Hand- und Beckenaufnahmen von Erwachsenen zu machen, kennen wir die Grösse des Primärstromes, der Funkenstrecke, die Unterbrechung und Röhre, so genügen diese Faktoren, ein ziemlich genaues Mass zu bestimmen. Als Ausgangspunkt soll stets die photographische Leistung dienen. Dabei muss man wissen, wie sich diese Leistungen bei Anwendung der verschiedenen Stromstärken zu einander verhalten. Zu ihrer genauen Feststellung giebt er ein photographisches Vergleichsverfahren an. — Die Maximaldosis setzt er auf die 20fache Dosis fest, die nötig ist, eine Beckenaufnahme beim Erwachsenen zu erzielen. Dabei sind aber die Röhrenabstände zu berücksichtigen, da die Intensität der Bestrahlung mit dem Quadrat der Annäherung wächst. Innerhalb 14 Tagen soll nicht mehr als das $1^1/_2$fache der maximalen Einzeldosen gegeben werden wegen der erst spät auftretenden und der kumulativen Wirkung der Strahlen. Bei Durchleuchtungen ist die Gefahr der Überdosierung grösser als bei Aufnahmen. Er ist aber nicht mit dem Vorschlag von Albers-Schönberg einverstanden, die Durchleuchtung höchstens auf 2 Min. (pro Stelle D. Red.) zu beschränken. Ausser der Berücksichtigung des Instrumentariums muss man auch die Haut des Kranken in Rechnung ziehen, da diese an verschiedenen Stellen verschieden empfindlich ist und namentlich bei jüngeren Individuen leichter verletzlich als bei älteren. Besonders vorsichtig muss man sein, wenn man bewusst die Maximaldosis, z. B. in der Therapie zur Erzeugung einer Reaktion überschreitet. Der Schutz gegen Röntgenstrahlen kommt hauptsächlich für den Arzt selbst in Betracht. Er führt die bekannten Verfahren zur Ausschaltung der Bestrahlung an. Als Testobjekt benutzt er eine zwischen Pappe gelegte Skeletthand, beim Betrachten des Bildes auf dem Leuchtschirm schützt aufgeschraubte Bleiglasplatte das Gesicht, die Hände selbst können mit Handschuhen, die Stanioleinlage haben, geschützt werden. Die Arbeiter, die das Auspumpen der Röhre besorgen, können geschützt werden durch Einschluss der Röhren in Glaskästen mit mehrfachen Bleiglasscheiben oder durch ihren Einschluss in Bleikästen, unter Sichtbarmachung durch Winkelspiegel. . . . p.

1904. No. 3.

Scholtz: **Über die physiologische Wirkung der Radiumstrahlen und ihre therapeutische Verwendung.** Nach Anführung der schon bekannten Wirkungen der Radiumstrahlen teilt er die Ergebnisse seiner eigenen Versuche mit, die sich kurz dahin zusammenfassen lassen: 1. Radiumstrahlen haben stark bakterizide Eigenschaften, stärkere als Röntgenstrahlen. Auch in Flüssigkeiten gelingt es, Bakterien abzutöten. Die Wirkung auf Spaltpilze ist ähnlich der des ultravioletten Lichtes; 2. Radiumstrahlen wirken stark auf zellige Gebilde, in denen sie Degeneration erzeugen. Diese letzteren sind den durch Röntgenstrahlen erzeugten Veränderungen ganz gleich. Radium wirkt aber eher auf die Gefässe. (Auftreten von Erythem schon nach ca. 20 Stunden); 3. Radiumstrahlen wirken bedeutend in die Tiefe, sowohl die das Gewebe wie die Bakterien beeinflussenden. Sie sind darin sowohl Röntgen- wie ultravioletten Lichtstrahlen überlegen; 4. Auf Nervengewebe (freigelegte Nervenstämme) üben Radiumstrahlen keine erkennbare Wirkung aus. (Es wurde nur am Froschischiadicus experimentiert. Ref); 5. Auf das Centralnervensystem und das Allgemeinbefinden kleiner Tiere (junge Kaninchen, Mäuse) üben Radiumstrahlen stark schädigende, bis zum Tod führende Wirkung aus; 6. Therapeutisch wirksam sind die Radiumstrahlen bei Hautkrebs (Ulcus rodens) und Lupus Bei Psoriasis wurden ebenfalls Wirkungen beobachtet. Demgemäss dürften Erfolge bei verschiedenen Dermatosen, Tumoren der Haut und Lupus zu erwarten sein. Den anderen Bestrahlungsarten sind sie in Bequemlichkeit der Anwendung, namentlich an unzugänglichen Stellen, überlegen.

1904. No. 4 (Vereinsbeil.).

Hahn: **Ulcus rodens und rezidiviertes Sarkom nach Behandlung mit Röntgenstrahlen.** Der Einfluss der Röntgenstrahlen scheint bei Tumoren nur die oberflächlich in der Haut gelegenen zu treffen, und auch hier nicht sicher zu sein. Bei zwei Fällen von Ulcus rodens fand an einer Stelle Heilung, an anderer Weiterkriechen statt. Schmerzstillung ist stets vorhanden.

Pflügers Arch. f. d. ges. Physiologie. Bd. 100.

Schwarz: **Über die Wirkung der Radiumstrahlen.** (Eine physiologisch-chemische Studie am Hühnerei.) Aus dem Röntgenlaboratorium des k. k. Wiener allg. Krankenhauses, Dr. G. Holzknecht. Als Einleitung wird eine teilweise Übersicht über die aus der Litteratur bisher bekannt gewordenen Wirkungen der Radiumstrahlen gegeben. Giesels Beobachtung, dass sich Papier in dem Radium aufbewahrt ist, bräunt, was er molekulären Umsetzungen zuschreibt, zeigte den Weg, der für weitere Beobachtungen einzuschlagen war. Da den Zellschädigungen am Lebenden stets ein Latenzstadium voraufgeht, wurde unter dem Mikroskop an der Froschschwimmhaut zunächst festgestellt, dass während der Bestrahlung keinerlei Zelländerungen vor sich gehen. Es wurde nun die physiologisch-chemische Methode und als Objekt das Hühnerei, das eine ganze Auswahl für die Zelle wichtiger Stoffe bietet, gewählt. Die Bestandteile des Eies sind aufgezählt, der wichtigste Teil ist der Dotter. Auf dem geschlossenen Ei wurde mit Heftpflaster eine Messingkapsel mit 20 g Radiumbromid befestigt. Sie trug auf der Unterseite ein Glimmerplättchen. Das Ei wurde 144 Stunden an kühlem, dunklem Ort aufbewahrt. Ergebnis: 1. an der Berührungsstelle der Radiumkapsel bräunliche Verfärbung der Schale; 2. keine Veränderung der Schalenhaut; 3. leichte Eindickung und Häutchenbildung am Eiweiss, keine Gerinnung; 4. graugrünliche Verfärbung des Dotters an einer 4 mm Durchmesser haltenden Stelle. Diese als starres Bröckchen auslösbar; 5. diese auslösbare Stelle riecht schwach, schmeckt sehr stark wie schlechter Leberthran, der übrige, unveränderte Dotter ist von gewöhnlichem Geruch und Geschmack. Um etwaige Wärmewirkung der Radiumbestrahlung auszuschliessen, wurde ein Ei auf 144 Stunden mit dem Griff eines Auslasshahnes am Brütschrank in Berührung gebracht mit negativem Ergebnis. Ferner wurde die Radiumbestrahlung 144 Stunden lang in täglich erneuter Wasserstoffatmosphäre unter Ausschluss von Sauerstoff vorgenommen, unter gleichen Ergebnissen wie im Anfang, nur war die Verfärbung des Dotters heller grau, die Geschmacks- und Geruchsveränderung nicht so deutlich. Schwarz erklärt die Veränderungen folgendermassen: 1. Bräunung der Kalkschale wird durch molekulare Veränderungen, eine Art trockener Destillation, also Verkohlung ihrer organischen Substanz erzeugt. Beweis: die Bräunung ist keine „Nachfarbe" der organischen Substanz, denn sie verschwindet nicht in Sonnenlicht. 2. Eindickung des Eiweisses ist durch geringe Wasserentziehung bedingt. Durch Geruch und Geschmack lässt sich keine Veränderung des Proteins nachweisen. 3. Verfärbung des Dotters beruht auf Zersetzung seines Farbstoffes, des Lutëins. Es kann in ähnlicher Weise durch Sonnenlicht verändert werden (Hoppe-Seyler). Die Zersetzung wird durch die direkte Energie der Radiumstrahlen hervorgerufen, nicht durch ihre Lichtwirkung, die viel zu schwach ist. Beweis: durch das Ei scheinendes Sonnenlicht verändert den Dotter nicht, schwärzt aber doch sofort die photographische Platte unter dem Ei, während Licht von gleicher Stärke wie Radiumfluoreszenzlicht lange Zeit dazu braucht, während die Radiumstrahlen selbst die Platte bald schwärzten. 4. Die Geruchs- und Geschmacksveränderungen des Dotters sind durch Zersetzung des Lecithins bedingt, und zwar durch Bildung von Trimethylamin. Beweis: reines Lecithin zersetzte sich unter Radiumwirkung unter Bildung von Trimethylamin ebenso wie das im Dotter enthaltene, und zwar im Zentrum der Radiumbestrahlung am stärksten. — Das Lecithin spielt eine eigen-

tümliche Rolle im Körper, denn es findet sich in grösserer Menge in allen Zellen des Körpers, in denen lebhafte Entwicklung zur Zeit oder später vor sich geht, z. B. Spermatozoeen, Eidotter, pathologisch rasch wachsenden Geweben (Geschwülsten), Pilzen, Hefezellen, der Entwickelungsspitze der Pflanzen u.s.w. und in geringerer Menge auch in den andern Zellen des Körpers, die ja alle in stetiger Entwicklung begriffen sind. (Hoppe-Seyler, Thierfelder.) Vielleicht liefert das Lecithin die Energie zur Zellteilung durch seinen Zerfall. (Schwarz.) Nach des Verf. Ansicht würde sich nun die Wirkung der Becquerel- wie der Röntgenstrahlen auf die lebenden Gewebe ungezwungen durch die elektive Wirkung auf deren Lecithin erklären lassen, da naturgemäss auch in diesen das Lecithin durch die Bestrahlung zersetzt wird. Alle bisher unerklärlichen Wirkungen werden nun verständlich: a) die besonders starke Wirkung beider Strahlenarten auf die Haut ist bedingt durch den (theoretisch angenommenen, Ref.) stärkeren Lecithingehalt der Papillarschicht, die ja stets, als Bildnerin der Hornschicht, in lebhaftester Entwicklung begriffen ist. In den Haarwurzeln finden wiederum die stärksten Entwicklungsvorgänge innerhalb des Hautorganes statt, daher der Haarausfall vor irgend einer anderen sichtbaren Wirkung auf die Haut; b) das pathologisch rasch wachsende lupöse und carcinomatöse Gewebe wird durch seinen höheren Lecithingehalt eher geschädigt als das gesunde. Ob nun die Schädigung der Gewebe durch Mangel an Lecithin eintritt, oder ob die Zersetzungsprodukte als Gift auf die Gewebe wirken, ist natürlich noch nicht zu entscheiden. — So kurz die Arbeit ist, so viel Anregung zu weiteren Nachforschungen bietet sie. Jedenfalls ist die Anwendung der Beobachtung sehr geschickt durchgeführt und einleuchtend sowie durch ihre Einfachheit verblüffend. .... p.

Therapie der Gegenwart. 1904. Januar.

Bruns: **Krebsbehandlung mit Röntgenstrahlen.** Wie die klinische Beobachtung und mikroskopische Untersuchung in erfolgreich behandelten Fällen von Krebs lehrt, handelt es sich in keiner Weise um eine Zerstörung der Neubildung wie bei einer Ätzung, sondern um einen Schwund des Carcinomgewebes durch Degeneration der spezifischen Carcinomelemente, der Carcinomzellen. Es ist bei der Betrachtung der Krebsbehandlung zu unterscheiden zwischen den Cancroiden der Haut und den eigentlichen Carcinomen anderer Organe. Erstere geben die beste Aussicht für die Anwendung der Röntgenstrahlen: bei einer grossen Anzahl derselben ist volle Heilung erzielt worden und eine kosmetisch schöne Narbe zurückgeblieben. Die eigentlichen Carcinome der tieferen Organe sind bisher durch die Bestrahlung nicht geheilt, aber doch fast immer im Sinne der Heilung mehr oder weniger günstig beeinflusst worden, ein Eindruck, den Bruns bei seinen Krebskranken fast nie vermisst hat. Da für die therapeutischen Versuche zunächst weit vorgeschrittene Fälle gewählt waren, so sind die Objekte naturgemäss wenig günstig, doch liegen trotzdem eine grössere Anzahl von Mitteilungen über ganz erhebliche Besserungen, ja selbst Heilungen vor. Die mitgeteilten Fälle beweisen zur Genüge, dass die Röntgenstrahlen imstande sind, Krebsgewebe zum Schwund zu bringen und sogar weit vorgeschrittene und verzweifelte Fälle wesentlich zu bessern, ja der Heilung nahe zu bringen. Aber die Wirkung der Strahlen reicht nicht weit genug in die Tiefe, so dass das Carcinom hier weiter fortschreitet. Man vermeidet bei der Behandlung möglichst eine entzündliche Reaktion, da die Röntgenstrahlen an sich schon eine spezifische Wirkung auf das Krebsgewebe entfalten. Bei voluminösen Krebsgeschwulsten ist eine intensive bis zu heftiger Reaktion führende Bestrahlung wohl eher erforderlich wegen der relativ geringen Tiefenwirkung der Röntgenstrahlen, die Einwirkuug auf die erkrankten Partien ist dabei eine erheblich stärkere als die auf die gesunde Haut. Nach den verschiedenen Untersuchern kommt den Röntgenstrahlen eine ausgesprochen elektive Wirkung auf die epithelialen Zellen zu. Die Epithelzellen degenerieren in erster Linie, weniger die Zellen des Bindegewebes, die Drüsen, die Gefässmuskeln. Sobald die Zelldegeneration einen gewissen Grad erreicht hat, kommt es zu entzündlichen Reaktionserscheinungen. Wenn jene einen hohen Grad erreicht hat, dringen die Leucocyten in Massen in die degenerierten Zellkomplexe ein und führen deren vollständige Zerstörung herbei. Die Carcinomzellen unterliegen diesem Prozess nun in weit stärkerem Masse als die normalen Epidermiszellen. Haben sie doch überhaupt einen hinfälligen Charakter, so dass es durch den Zerfall derselben, welcher mit der Bildung von schrumpfenden Bindegeweben einhergeht, im Innern des Carcinoms zu Heilungsvorgängen kommt, während dagegen die Neubildung in der Umgebung sich ausbreitet. Bruns fasst schliesslich seine Meinung dahin zusammen, dass die grosse Mehrzahl der Carcinome dieser Behandlung unzugänglich ist, dass bei den oberflächlich unter der Haut gelegenen Carcinomen ein günstiger aber unvollständiger Erfolg und nur bei den Cancroiden der Haut eine vollständige Heilung erzielt wird. Hahn (Hamburg).

Die Deutsche Klinik am Eingange des XX. Jahrhunderts.

de la Camp: **Kongenitale Herzleiden.** In seiner Bearbeitung der angeborenen Herzfehler findet natürlich auch die Röntgenuntersuchung als diagnostisches Hilfsmittel ihre Darstellung. „Meist bestätigend, erklärend und ergänzend, selten allein ausschlaggebend beansprucht sie eine nicht unwesentliche Rolle.“ Die Vergrösserungen des Herzens nach links und nach rechts sind exakt quantitativ zu erkennen. Die Erweiterung der Pulmonalarterie macht einen entsprechenden pathologischen Röntgenbefund. Aus der Form und arteriellen Pulsation des rechten oberen Schattenbogens kann auf eine Er-

weiterung resp. regelwidrigen Ursprung der Aorta geschlossen werden. Man kann de la Camp nur beipflichten, wenn er schreibt, dass das Röngenstudium aller Fälle von Herz- oder Gefässanomalien ein besonders ergiebiges und notwendiges ist.

Deutsche Zeitschrift für Chirurgie. Bd. 69, p. 514.

Engelhardt: **Eine seltene Fussgelenksluxation.** Es handelte sich um eine Verrenkung des Fusses mit der Fibula nach hinten. Der kräftige 18jährige Pat. war von einem Treibriemen gegen eine Wand geschleudert. Ein Röntgenbild zeigt die Verhältnisse, ein zweites den Fuss nach der übrigens nicht völlig gelungenen Reposition, die mittels Plantarbeugung, Extension und späterer Dorsalflexion geschah. Vereiterung eines Blutergusses führte zur Infektion des Gelenkes, das in Ankylose ausheilte. Der feinere Mechanismus der Luxationsentstehung konnte nicht aufgeklärt werden.

Monatsschrift für Geburtshilfe und Gynäkologie. Bd. XVIII. Heft 2. 1903.

Brohl: **Ein seltenes Röntgenbild.** Verf. macht auf den Wert der Röntgenuntersuchung in der Geburtshilfe aufmerksam, betont namentlich die diagnostischen Resultate der Beckendurchleuchtung zur Erkennung schwerer, die Geburt hindernder Beckenverengungen und Verbiegungen, ferner den Wert bei Zwillingsschwangerschaft, die Bilder bei Symphyseotomierten etc. Er bespricht dann das Röntgenbild einer interessanten Tubenschwangerschaft, das einer Frucht im 5—6. Monat entspricht. Man erkennt an demselben am einen Ende den Kopf, an dem andern den Brustkorb, in der Mitte durcheinander gelagert das Becken und die Extremitäten. Ganz besonders deutlich sind die Nieren zu erkennen. Der Tumor war vor der Durchleuchtung durch Laparatomie entfernt. Aber bei der Lagerung über dem kleinen Becken wäre wohl auch eine Röntgendurchleuchtung in situ von Erfolg gewesen und hätte die Diagnose, die auf Ovarialtumor gestellt war, rektifiziert.

Centralblatt für die Krankheiten der Harn- und Sexualorgane. Bd. XIV. Heft 10. 1903. Oktober.

Kaufmann hat bei drei Fällen von **circumscripten periurethralen gonorrhoischen Infiltraten** eine Röntgenbehandlung angewandt. Er glaubt, die Rückbildung der entzündlichen Geschwülste dem Einflusse dieser Bestrahlung zuschreiben zu müssen. Die Heilung erfolgt hierbei entweder durch Abtötung der Bakterien oder, was dem Verfasser wahrscheinlicher ist, durch Zerstörung des pathologischen Gewebes und Resorption des Zerstörten.

Deutsche Militärärztliche Zeitschrift. 1904. Januar.

Dieterich: **Über Myositis ossificans.** Die Myositis ossificans tritt in zwei durch den Verlauf verschiedenen Arten auf, einmal eine vorzüglich bei jugendlichen Individuen vorkommende, exquisit progressive Form und zweitens eine auf ein oder mehrere Traumen zurückzuführende Ausbildung von Exerzier- oder Reitknochen, isoliert im Muskel auftretenden, mehr oder minder grossen Knochenmassen. Einen Fall der zweiten Art im Anschluss an einen Pferdetritt auf den Oberarm schildert der Verf. Das Röntgenbild ergab einen spindelförmigen Knochenschatten im M. brachialis internus. Derselbe hängt nirgends mit den Extremitätenknochen zusammen. Sowohl frische wie alte Frakturen waren mit Sicherheit auszuschliessen. Das etwa hühnereigrosse Stück wurde operativ entfernt; danach blieb die Bewegungsbeschränkung dauernd gehoben.

Momburg: **Die Behandlung der Fussgeschwulst mit künstlicher Stauungshyperämie.** Das in der Überschrift genannte Vorgehen erwies sich in 38 Fällen von Fussgeschwulst als erfolgreich und zwar mit bemerkenswerter Geschwindigkeit. Unter den 38 Fällen waren 16 Brüche der Mittelfussknochen, bei denen eine Bruchlinie im Röntgenbilde nachweisbar war, und 22 einfache Fussgeschwülste, in denen z. Tl. auch Knochenverdickung auftrat, die aber keine Bruchlinie erkennen liessen.

Wiener klinische Rundschau. 1903. Nr. 47—49.

Kienböck: **Zur radiographischen Anatomie und Klinik des traumatischen intramuskulären Osteoms.** K. schickt seiner interessanten, lesenswerten Arbeit folgende Inhaltsangabe voraus: 1. Heutiger Stand der Lehre vom traumatischen intramuskulären Osteom. Entstehungsursache, typische Lokalisation und Zusammensetzung, Kontroverse über den Ausgangspunkt. 2. 20 Fälle aus der Litteratur mit Röntgenuntersuchung. 3. Beschreibung von acht neuen Fällen. 4. Klinische Merkmale derselben. 5. Charakter des radiographisch-anatomischen Befundes, Wandlung im Laufe der ersten Wochen und Monate nach dem Trauma. Bedeutung des vorhandenen und fehlenden Zusammenhanges von Osteomschatten und Extremitätenknochen im Bilde. Winke für die Herstellung und Deutung des Bildes, Vorkommen einer, die ganze Circumferenz der Diaphyse umschliessenden, porösen Knochenschale in der Nähe des Osteoms infolge von Losreissung des Periosts. 6. Differenzialdiagnose: einfache, intratendinöse Ossificationen, progressive Myositis ossificans, multiple kartilaginöse Exostosen u. a. m. Stellung der Fälle von Honsell, Schuler und Courtin. Schluss: Anwendbarkeit der Holzknechtschen Theorie von den Bindegewebsverknöcherungen als funktioneller Anpassung.

Archives of the Röntgen Ray. 1903. Nov.

enthalten zunächst einen **Notschrei des Herausgebers**, der es tief beklagt, dass die Aufnahme von Röntgenbildern zu diagnostischen Zwecken in England, speziell in London von einer Reihe von un-

geübten Nichtmedizinern häufig geschieht. Solche Personen sind gewiss gute Photographen, gute Physiker, vielleicht auch geschickte Instrumentenmacher, aber die Grundbedingung einer radiologischen Diagnose, die genaue Anatomie und die Kenntnisse über die guten und schädlichen Wirkungen der X-Strahlen, geht ihnen ab. Sie gerieren sich als Medizinmänner und rangieren aus diesem Grunde in die Gruppe der Kurpfuscher, ebenso wie die nicht medizinisch ausgebildeten und geschulten Besitzer von Apparaten zur Hochstrombehandlung und anders gearteter Elektrotherapie. Hilfe durch das Gesetz ist gegen diese Leute nicht zu erwarten. Der Herausgeber appelliert daher an die englischen Ärzte, ihre Patienten nur Radiologen von Fach zuzuschicken. Möge dieser Notschrei auch in Deutschland Beachtung finden!

Green und Ganney: **A case of Pyopneumothorax.** Der durch eine gute Abbildung illustrierte Fall endete auf dem Operationstisch tödlich, ehe noch eine Narkose gemacht werden konnte. Wäre Patient eine Minute später gestorben, so wäre der Fall als Narkosentod gedeutet. Der Tod trat momentan ein, als Patientin sich hintenüberlegte, mitten im Sprechen. Alle Wiederbelebungsversuche waren ergebnislos. Die Sektion ergab eine genaue Bestätigung des Röntgenbildes.

Hall-Edwards: **A case of epithelioma of the nose, treated with the X-rays.** Glänzender Erfolg, zu dem zu bemerken ist, dass er unter grossen Dosen von Jodkali erzielt wurde. Die Diagnose war mikroskopisch erhärtet. Eine Jodkalikur ohne X-Strahlen war vorher ergebnislos verlaufen.

Morgan: **Myeloid sarcoma of tibia.** 56jähriger Mann. Endostale Form. Ausgedehnter Tumor, der die beiden oberen Tibiendrittel einnahm, wenig Schwellung machte. Das Röntgenbild war ausschlaggebend für die Amputation.

1903. Dezember. Gamlen: **The X-rays in the treatment of superficial cancer.** Ausführlicher Bericht über 21 verschiedene Epitheliome mit Illustrationen.

1904. Januar. Hall-Edwards: **The X-rays in Syphilis.** Angeregt durch die Erfolge, die eine Kombination von **Radiotherapie mit interner Jodmedikation** bei gewissen Formen von Lupus und Epitheliom erzielten — die englische Litteratur weist eine Reihe derartiger Mitteilungen auf — hat Verf. in zwei Fällen tertiärer Syphilis, in denen antiluetische Kuren ziemlich wenig erfolgreich waren, als ergänzendes Heilmittel, Bestrahlungen vorgenommen. Im ersten Falle, bei dem die syphilitische Infektion 20 Jahre zurück lag und der in den letzten 10 Jahren dauernd an tertiären Erscheinungen ärztlich behandelt wurde, handelte es sich um ein serpiginierendes ulceröses Syphilid der Oberlippe, das nach 12 Bestrahlungen abheilte, aber bald wieder rezidivierte, so dass jetzt wieder bestrahlt werden muss. Im zweiten Falle lag die Infektion 10 Jahre zurück. Er kam in Behandlung wegen eines Lupus syphiliticus, der von dem behandelnde Arzte als Lupus erythematodes angesprochen war. Durch Jodkali, das Pat. 2 Monate lang genommen hatte, keine Besserung. Unter Jodkali und 10 Bestrahlungen rasche Vernarbung. Nur in solchen Fällen, in denen antisyphilitische Mittel versagen, empfiehlt sich ein Versuch mit Röntgenstrahlen.

Pearson: **X-ray treatment of rodent ulcer.** 75jähriger Herr mit grossem Ulcus rodens des linken Auges. Guter Erfolg. Appell an die praktischen Ärzte, sich solcher Resultate zu erinnern und radiotherapeutische Versuche zu machen.

Morgan und Gamlen bringen je einen interessanten **Frakturfall:** Calcaneus und Vorderarm mit ausgezeichneten Illustrationen.

Philadelphia med. journ. 1903. 18. April.

Cleaves: **Methods of Roentgen-ray treatment of malignant diseases of the uterus, rectum and bladder, with descriptions of tubes.** Empfehlenswert ist es, die Energiequelle der Röntgenstrahlen möglichst nahe an die erkrankte Gewebspartie zu bringen, weil bei Bestrahlung aus grösserer Entfernung, sowie beim Durchdringen zahlreicher Gewebsschichten die Strahlen an Wirksamkeit verlieren und durch Erzeugung giftiger Produkte toxämische Erscheinungen hervorrufen können. Auch die Möglichkeit, dass von den Strahlen unbeeinflusste Carcinomzellen zu Metastasen Veranlassung geben, ist vorhanden. Bei Uteruscarcinom ist daher die äussere Bestrahlung unangebracht. Verf. rät, die Röhre in den Schleimhauthöhlen selbst anzubringen und hat zu diesem Zwecke die Röhren so konstruiert, dass sie an einer Seite stark ausgezogen und hier mit einem Wassermantel umgeben sind, um Verbrennungen zu vermeiden. Die Konstruktionen passen für Mastdarm, Blase, Scheide, Uterus je nach Grösse und Form. Vor und nach Operationen soll bestrahlt werden. Aus der Kasuistik ist ein Fall von Heilung eines Uteruscarcinoms mit Beteiligung der Adnexe durch vaginale Applikation der Röntgenstrahlen hervorzuheben.

Medical Press. 1903. November 11.

A. Two-Edged Sword: Bericht über zwei Fälle, in denen im Anschluss an **Röntgenwirkung** traurige Ereignisse eintraten. In einem Falle handelte es sich um einen Röntgenarbeiter, bei dem sich auf der Narbe einer Verbrennung ein **Carcinom** entwickelte. Im anderen zeigte ein Röntgenulcus am Unterschenkel Tendenz zur Malignität (Epitheliom), so dass zur Amputation des Gliedes geschritten werden musste.

Semi-Weekly Colonist, Victoria, British Columbia. 1903. 20. October.

Cannon: **Watching Digestion with Roentgen Rays.** Verf. gab einer Katze ein mit Bismuth imprägniertes Futter und kontrollierte die auf einem Operationstisch mittels einiger Stricke stillliegende Katze durch Röntgenschirm. Er konnte auf das allergenaueste die Arbeit des Magens erkennen. Die grössere kardiale Hälfte stellt lediglich ein Reservoir dar, in welchem die Nahrung offenbar chemisch verarbeitet wird. Im Pylorusteil geschieht die Fortschaffung in den Darm durch Wellen, die in genau regulierten Intervallen von 10 Sekunden auftreten und von der Mitte des Magens gegen den Darm zu gerichtet sind. Interessant und wohl auch für die Pathologie beim Menschen bemerkenswert ist die Beobachtung, dass Pillen aus röntgenundurchsichtigem Material am schwersten den Magen verliessen und erst ganz am Schluss der Verdauung nach 7 Stunden fortgeschafft wurden. Ebenso interessant war der Einfluss der Psyche auf die motorische Funktion. Angst, plötzliches Erwachen nach festem Schlafe liessen die Wellenbewegung sofort sistieren.

New York medical Record. 1903. August 8.

Morton: **Artificial fluorescence of living tissues.** M. hat den Plan, den Körper der Patienten mit Chinin oder einer anderen Lösung, die die Fähigkeit besitzt, unter dem Einfluss der X-Strahlen zu fluoreszieren, zu sättigen und dann mit X-Strahlen zu behandeln. Seit einem Jahre hat er sämtliche Krebsfälle so behandelt und glaubt, damit seine günstigen Resultate erklären zu können. In fünf Fällen von Hodginscher Krankheit, die er so behandelte, waren die Resultate hervorragend. Verf. giebt ganz enorme Chinindosen, 5 bis 20 „grains", eine Stunde vor der Bestrahlung, je nach der Toleranz des Patienten.

International Journal of Surgery. 1903. Oktober.

Morton: **Treatment of cancer by the X-ray.** Verf. giebt eine ausführliche Darstellung seiner grossen Erfahrungen. Er macht vor allem darauf aufmerksam, dass bei gewissen Carcinomen ganz hervorragende radiotherapeutische Erfahrungen erzielt werden können, während bei anderen auch nicht die Spur einer Wirkung sich bemerkbar macht. Wichtig ist es, nach der Operation, die nach chirurgischen Prinzipien möglichst im Gesunden stattzufinden hat, durch Röntgenbestrahlung Rezidive auszuschliessen. Wesentlich ist ferner die Inangriffnahme in verschiedenen Strahlenrichtungen, z. B. bei Carcinoma mammae nicht nur von vorn, sondern auch von hinten. Im Gegensatz zu anderen Autoren fürchtet M. den Durchbruch des Krebses durch die Haut und die Bildung eines eiternden und der Sekundärinfektion ausgesetzten Ulcus, bestrahlt vielmehr bei intakter Haut. Über den Wirkungsmodus sagt M. nur wenig. Er nimmt eine leichte Leucocythose an und eine vermehrte Fähigkeit des gesunden Gewebes, krebsige Zellproliferation zu zerstören. M. bestrahlt 3—4mal wöchentlich, 15—20 Minuten lang in der allgemein üblichen Entfernung. Grosse Schonung des umgebenden Gewebes hält er für überflüssig; er schützt nur Haare und Augen.

American Practitioner and News. 1903. 1. September.

Coomes: **The Roentgen Rays in Tuberculosis.** Genauer Bericht über einen Fall von durch Bazillennachweis sichergestellter Lungentuberkulose mit Caverne im linken Oberlappen und Hämoptoe, der über 6 Monate lang mit X-Strahlen behandelt wurde. Ausserdem wurde nur Creosotal und ausgezeichnete Hospitalpflege gegeben. Ein irgendwie auf die X-Strahlen zu beziehender Erfolg konnte nicht erzielt werden.

November. Massey: **The Choice of methods in the treatment of cancer.** M. empfiehlt die Kombination der Bestrahlung mit ausgedehnter Kataphorese. Durch die Bestrahlung werden die tiefer gelegenen Herde oberflächlicher und der Kataphorese zugänglicher gemacht. Diese wirkt ihrerseits durch die lokale Zerstörung.

Hospital. 1903. 10. Oktober.

Pusey berichtet über einen enorm ausgedehnten **Hautkrebs mit Krebsgeschwüren** im Nacken, der von der Spina scapulae über die Schulter bis über die Clavicula hinaus reichte. Behandlung vom 15. Januar bis 16. April. Völlige Heilung.

Johnson: **Rundzellensarkom des Nackens**, sechs Operationen und Behandlung mit Erysipeltoxinen erfolglos. Behandlung begann Dezember 1901. Nach sechs Wochen Heilung. Spätere Drüsenrezidive verschwanden unter X-Strahlen. Januar 1903 absolut frei von Krankheitserscheinungen.

Hall-Edwards empfiehlt zur Unterstützung der **Radiotherapie beim Lupus** die Verwendung von gesättigten Lösungen von übermangansaurem Kali, die er auf die vorher absolut trocken gemachte Lupushaut mit einer Bürste aufträgt.

Revue médicale de la Suisse romande. 1903. 20. Dezember.

Berdez: **Le traitement des cancers et de certaines manifestations de la tuberculose par les rayons de Roentgen.** Verf. giebt einen kurzen Bericht über eigene günstige Erfolge in zwei Fällen von Mammacarcinom (Volumensabnahme und Verschwinden einer grossen Anzahl von Krebsknoten), drei Fällen von Epitheliom des Gesichts, ein Fall von Gliom (auffallende schmerzstillende Wirkung, die viele Stunden nach jeder Sitzung anhielt), drei Fälle von Hauttuberkuliden und zwei Fällen von chronischem

Ekzem. Im Anschluss daran giebt B. ein z. Tl. kritisches Referat über die therapeutischen Röntgenarbeiten in der deutschen und französischen Literatur der letzten Jahre.

Bull. et mém. de la soc. de chir de Paris. T. XXIX, p. 5, 6.

C. Monod: **Sarcome à myéloplaxes de l'extrémité supérieur du tibia.** P. Delbet: **Luxations récidivantes de l'épaule.** M. berichtet über operative Heilung eines Riesenzellensarkoms bei einem 41jähr. Mann, bei dem die Diagnose auf Grund eines Skiagramms gestellt war. Die die ganze obere Tibienepiphyse einnehmende Neubildung war nur noch von einer dünnen Schicht kompakter Knochensubstanz umgeben. Die Heilung erfolgt mit Kniegelenksankylose. — Als Gegenstück hierzu gilt der Fall von D. Bei einem 7jährigen Knaben, der angeblich wiederholte Verrenkungen des Schultergelenks erlitten haben sollte, fand sich das obere Humerusende in eine voluminöse Geschwulst umgewandelt, während der Gelenkkopf nach dem radiographischen Bilde an normaler Stelle stand. Nur eine dünne Knochenschicht umgab die Geschwulst. Also ein ähnliches Bild wie in M.s Falle. Von der Mehrzahl der Chirurgen wurde Sarkom diagnostiziert. Besonders bestimmt sprach sich auf Grund eines ebensolchen Röntgenbildes Poucet aus. In seinem Falle war ein Sarkom des unteren Radiusendes mit Riesenzellen durch Operation geheilt. Nur wenige Autoritäten bezweifelten die sarkomatöse Natur der Knochengeschwulst und nahmen eine excessive Kalluswucherung infolge einer Fraktur an. D. wartete daher ab und konstatierte einige Monate später eine neue Fraktur, die bei Immobilisation gut konsolidierte. Das Kind blieb dann völlig gesund. Solche Fälle sind für die Beurteilung der Röntgenbilder sehr bemerkenswert.

Revue d'orthopédie. 1903. No. 3.

Tridon: **Fracture du péroné basse, isolée, à trait longitudinal, et sans déplacement.** Für den von ihm hier beschriebenen Längsbruch am unteren Ende des Wadenbeins hat Verf. nur noch ein Gleichstück aus den Röntgenanstalten der Pariser Krankenhäuser auftreiben können. Klinisch war doppelte Druckempfindlichkeit auffällig, für den Entstehungshergang scheint das Auftreffen einer Gewalt in längerer Fläche wichtig.

Archives de Médecine et de Pharmacie militaires. Bd. 42. 1903.

Autong und Loison: **Examen du cœur à la Radioscopie au point de vue de l'aptitude au service militaire.** Um vergleichbare Ergebnisse zu erzielen, war die Anordnung der Versuche folgende. Auf der Brust des stehenden, halbentkleideten Mannes wurde die Mittellinie durch einen Bleifaden markiert, der von einem Halstuch und einem Leibgurt in seiner Lage gehalten wurde. Ferner wurden beide Brustwarzen und die Stelle des Spitzenstosses durch Bleiplättchen bezeichnet, welche mit Kollodium aufgeklebt waren. Der Schirm befand sich dicht vor der vorderen Brustfläche, genau parallel der Sagitalebene des Körpers. Die Röntgenröhre war genau 40 cm hinter dem Untersuchten so aufgestellt, dass das Zentrum des Strahlenbündels auf den Schnittpunkt der hinteren Mittellinie mit der Horizontalen fiel, die beide untere Schulterblattwinkel miteinander verbindet. Bei exakter Festhaltung dieser Anordnung war das Verhältnis des auf dem Schirm entworfenen Herzschattens zu der wirklichen Herzgrösse immer dasselbe. Es wurden 372 Mann untersucht; und zwar 191 Gesunde, 127 Tuberkulöse, 54 mit Herzanomalien. Die Grösse des Herzschattens schwankt von 85 bis 125 qcm. Bei den Gesunden allein von 100 bis 125. Der Herzumfang nahm mit der Körperlänge, dem Gewicht und dem Brustumfang regelmässig zu. Der Herzschatten zeigt sich vergrössert bei Leuten, die an akutem Gelenkrheumatismus und Herzaffektion gelitten haben; desgleichen bei Handwerkern, die besonders schwer arbeiten müssen. Im Gegenteil ist er verkleinert bei Tuberkulösen und zur Tuberkulose Disponierten. Übrigens haben Bouchard und Balthasar dieselbe Thatsache bei 89 Schwindsüchtigen aus der bürgerlichen Bevölkerung gefunden, unter denen 41 Frauen waren. Werner (Hamburg).

Druck von Hesse & Becker in Leipzig.

Über Tiefenbestimmungen mittels des Orthodiagraphen und deren Verwendung, um etwaige Verkürzungen bei der Orthodiagraphie des Herzens zu ermitteln.

Von

F. Moritz, Greifswald.

Bei dem Orthodiagraphen kommt bekanntlich das Prinzip der senkrechten Projektion zur Anwendung. Es besteht dabei ein sehr einfaches Lageverhältnis zwischen einem projizierten Punkte und seinem Projektionsbild. Wenn man auf der Projektionsebene in dem Bildpunkt ein Lot errichtet, so trifft dieses auf den Punkt der projiziert wurde. Es bleibt indessen völlig unbestimmt, welche Länge diese Richtungslinie bis zu ihrem Auftreffen auf den Objektpunkt hat, wie tief, mit anderen Worten, wenn wir uns den Projektionsschirm horizontal gelagert denken, der Gegenstand unter diesem gelegen ist. Und doch hätte die Kenntnis dieser Grösse, die wir kurz die Schirmdistanz nennen wollen, in mehrfacher Hinsicht erhebliches Interesse. So kann es z. B. recht wichtig sein, die genaue Tiefe von Fremdkörpern zu kennen, die operativ entfernt werden sollen. Ausserdem könnten uns aber auch Tiefenbestimmungen unter Umständen zur Feststellung der wahren Grösse solcher Abmessungen verhelfen, die wegen Schrägstellung zum Schirm verkürzt in der Projektion erscheinen. Denn wenn bei orthogonaler Projektion von einer schrägstehenden Linie ($a\,b$ in Fig. 1) ausser deren Projektion ($a'\,b'$) noch die Schirmdistanzen der beiden Endpunkte ($a\,a_1$ und $b\,b_1$) bekannt sind, so ist die Länge der Linie selbst konstruktiv oder rechnerisch natürlich ohne Weiteres zu bestimmen. Sie ist die Hypotenuse eines Dreieckes, dessen eine Kathete von der Projektion der Linie ($c\,b = a'\,b'$) und dessen andere Kathete von der Differenz der Schirmdistanzen der beiden Endpunkte ($c\,a = a'\,a - b'\,b$) gebildet wird.

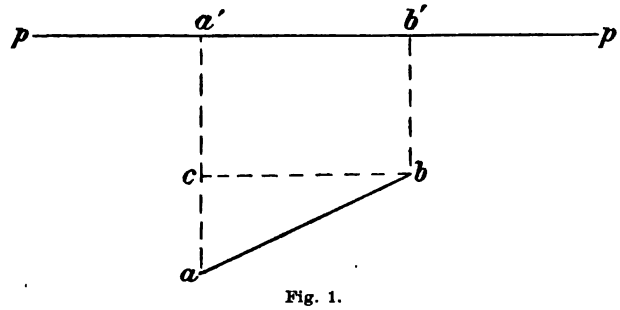

Fig. 1.

Bei Fremdkörpern kann man sich allerdings in der Regel eines Hilfsmittels bedienen, das eine direkte Bestimmung ihrer Tiefenlage entbehrlich macht. Es ist das ihre Projektion auf zwei zu einander senkrechte Ebenen, ein Prinzip, das bei der Lagebestimmung von Fremdkörpern mittels Röntgen-Photographie bekanntlich vielfach angewendet wird. Man erhält auf diese Weise zwei Richtlinien, in deren Schnittpunkt der Fremdkörper gelegen sein muss. Praktisch geht man mit der Orthodiagraphie dabei so vor, dass man bei einer bestimmten Lage des in Betracht kommenden Körperteiles den Fremdkörper direkt auf die Haut projiziert, dann den Körperteil um einen rechten Winkel dreht und abermals eine Projektion auf die Haut macht. Der Operateur hat an beiden Projektionspunkten in der Regel völlig genügenden Anhalt.

Es sind aber doch auch Fälle möglich, wo eine solche Aufnahme in zwei Ebenen nicht

angängig oder nicht dienlich ist. Und besonders wird das Verfahren überall da versagen, wo es sich nicht um die summarische Lagebestimmung eines relativ kleinen Gegenstandes handelt, der selbst nahezu als ein Punkt betrachtet werden kann, sondern wo es darauf ankommt, die Tiefenlage verschiedener bestimmter Punkte an einem grösseren Objekt z. B. am Herzen festzustellen. Denn diese Punkte werden offenbar nur ganz ausnahmsweise in einer zweiten Projektionsebene ebenfalls wiederum „Umrisspunkte" sein. Sie würden vielmehr in der Regel von einer zweiten Richtung aus im Innern des Schattens des Gegenstandes liegen, so dass sie nicht erkannt werden können. Und wenn dies selbst nicht der Fall wäre, so würde man sie als dieselben Punkte, die man von der ersten Richtung aus ins Auge fasste, kaum identifizieren können. In solchen Fällen wird man daher nur mit einer Methode zum Ziele kommen, die von der selben Ebene aus, auf die ein Punkt projiziert wurde, auch dessen Tiefenlage zu bestimmen gestattete. Eine solche Methode ermöglicht die Orthodiagraphie.

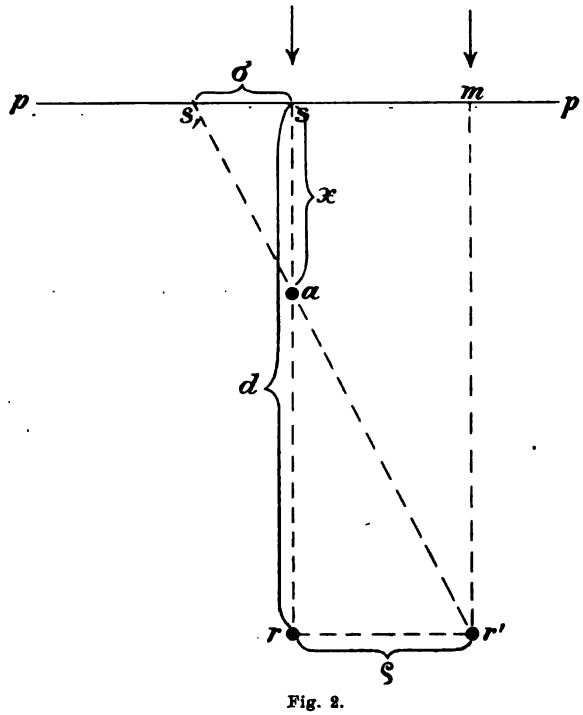

Fig. 2.

Wir stellen uns nach Fig. 2 die Projektionsverhältnisse vor, wie sie bei der Orthodiagraphie bestehen. Die Projektionsebene $p\,p$ hat einen festen, stets gleich bleibenden Abstand von der Röhre r. Die Röhre bewegt sich bei seitlicher Verschiebung stets in derselben zu der Projektionsfläche parallelen Ebene. Zwischen Röhre und Schirm befinde sich ein Objekt a, dessen Projektion auf $p\,p$ bei der Röhrenstellung r in s gelegen ist. Wird die Röhre nun von r nach r_1 verschoben, so wandert das Schattenbild von s nach s_1. $r\,r_1$ heisse ϱ = Röhrenverschiebung, $s\,s_1$ heisse σ = Schattenverschiebung. Es ist einleuchtend, dass eine feste Beziehung zwischen der Entfernung des Objektes a von $p\,p$ und dem Verhältnis von ϱ und σ bestehen muss. Wir nennen den Abstand der Projektionsebene von der Röhre $(s\,r) = d$ und die gesuchte Schirmdistanz des Objektes $(s\,a) = x$. Da die Dreiecke $a\,r\,r_1$ und $a\,s\,s_1$ einander ähnlich sind, so gilt:

$$s\,s_1 : r\,r_1 = x : d - x \quad \text{oder} \quad \sigma : \varrho = x : d - x$$

$$x = \frac{\sigma\,d}{\varrho + \sigma}$$

Da nun d eine Konstante von bekannter (am Apparate ein für allemal bestimmbarer) Grösse ist, σ und ϱ aber jedesmal der Messung leicht zugänglich sind, so ist auch x gegeben.

Praktisch geht man in folgender Weise vor. Man projiziert zunächst das Objekt a mit Hilfe der Zeichenvorrichtung orthogonal auf den (mit Pauspapier bedeckten) Schirm $p\,p$ und erhält so Punkt s. Dann verschiebt man die Röhre um ein beliebiges Stück nach r_1 und lässt wieder den Zeichenapparat spielen, der nun auf dem Schirm die Marke m erzeugt. Während der Röhrenverschiebung ist der Objektschatten von s nach s_1 gewandert. Letztere Stelle wird mit einem Bleistift auf dem Schirm bezeichnet. Da nach der Konstruktion des Orthodiagraphen $s\,m = r\,r_1$ $(= \varrho)$ sein muss, so ist nun sowohl ϱ als σ $(s\,s_1)$ auf dem Schirm messbar. x wird dann entweder ausgerechnet oder konstruktiv bestimmt. Man benutzt zu letzterem Zwecke am besten folgenden einfachen Apparat. Man klebt auf ein Reissbrett drei

aus Millimeterpapier geschnittene Massstäbe in ⌐-Form auf. Die Grösse des mittleren Massstabes ist so bemessen, dass er dem Zahlenwert von d entspricht.

Der obere und untere Massstab laufen einander genau parallel. Hat man den mittleren Massstab senkrecht zu den beiden anderen gestellt, so ist die Situation offenbar dieselbe wie in Fig. 2. Wie der mittlere Massstab den Abstand d der Röhre vom Schirm darstellt, so entspricht der obere Massstab dem Schirm pp, auf dem sich die Schattenverschiebung abspielt, während auf den unteren entgegengesetzt gerichteten Massstab die Röhrenverschiebung zu verlegen ist. Legt man nun ein Lineal so am oberen und unteren Massstab an, dass es die σ und ϱ entsprechenden Zahlen verbindet, so kann man an dem Schnittpunkt des Lineals mit dem mittleren Massstab ohne weiteres die Zahl ablesen, welche die Entfernung des Objekts a vom Schirm angiebt.

Es ist übrigens nicht nötig, dass der Einteilung des mittleren Massstabes dieselbe Masseinheit zu Grunde liegt, wie bei den beiden anderen, die unter sich allerdings gleich mensuriert sein müssen. Man kann z. B., um die Einrichtung kompendiöser zu machen, dem mittleren Massstab das Mass $^1/_2 : 1$ geben, während die anderen in gewöhnlichem Masse $1 : 1$ gehalten sind. Auch ist es nicht nötig, dass der mittlere Massstab senkrecht zu den beiden anderen steht, sondern er kann dieselben in beliebigem Winkel schneiden. Bedingung ist aber immer, dass der obere und untere Massstab untereinander genau parallel sind.

Obwohl auf die beschriebene Weise weder die Berechnung noch die konstruktive Ermittelung der Tiefenlage eines Körpers schwierig ist, so bedingt das Verfahren doch einige Umständlichkeiten.

Ausserdem aber liegt eine immerhin nicht ganz nebensächliche Fehlerquelle darin, dass der Objektschatten das eine Mal, bei der orthogonalen Projektion auf den Projektionsschirm mit der Marke für den senkrechten Strahl eingestellt und mit der Zeichenvorrichtung angemerkt wird, während dann, nach der Röhrenverschiebung, seine Lage auf dem Schirm mit einem Bleistift markiert werden muss. Denn mit der Verschiebung der Röhre ist ja die Marke für den senkrechten Strahl und mit ihr die Zeichenvorrichtung von dem Objektschatten weggewandert, so dass sie zu seiner Einstellung und Fixierung nicht mehr benutzt werden können. Die Einstellung und Vermerkung des Schattens geschieht das zweite Mal also unter anderen Bedingungen, als das erste Mal. Es kommt aber bei diesen Abmessungen, will man genügende Genauigkeit erzielen, auf Millimeter an.

Es verdient daher folgende Modifikation des Verfahrens den Vorzug, die sowohl eine grössere Genauigkeit als vor allem eine noch wesentlich grössere Einfachheit für sich hat.

Für diese Modifikation ist es eine Vorbedingung, dass der Orthodiagraph die Einrichtung besitzt, wie ich sie ihm bald nach seiner ersten Beschreibung (Münchner mediz. Wochenschrift. No. 29. 1900) gegeben habe, und wie sie wohl auch für alle späteren Orthodiagraphen übernommen worden ist.

Der Fluorescenzschirm ist an dem Rahmen, der die Röhre trägt befestigt, so dass er die Bewegungen des Rahmens und der Röhre mitmacht. Er hat ein kleines kreisrundes Loch, durch welches hindurch der Stift der Zeichenvorrichtung seine Marken macht. Der Schirm wird so eingestellt, dass dieses Loch genau senkrecht über den Ausgangspunkt der Röntgenstrahlen zu stehen kommt. Das Loch selbst bildet also die Marke für den senkrechten Strahl. Wir nennen dasselbe weiterhin kurz die „Lotmarke". Unter dem Schirm wird feststehend und demnach unabhängig von der die Röhre tragenden beweglichen Vorrichtung eine horizontale Projektionsfläche angebracht[1]), auf welche durch den Schirm hindurch die Projektionen erfolgen.

Aus der oben angegebenen Formel $x = \frac{\sigma d}{\varrho + \sigma}$ ist ersichtlich, dass man aus der Gleichung sowohl ϱ als d müsste eliminieren können, wenn man den Ausdruck $\varrho + \sigma$ in eine konstante Beziehung zu d brächte. Richtet man es so ein, dass $\varrho + \sigma$ immer einen bestimmten Teil

[1]) Bei Vertikalapparaten befindet sich eine senkrechte Projektionsfläche hinter dem Schirm.

von d beträgt, z. B. immer $= \frac{d}{10}$ ist, so wird $x = 10\,\sigma$. Da nun aus $\varrho + \sigma = \frac{d}{10}$ folgt, dass $\sigma = \frac{d}{10} - \varrho$ ist, ϱ aber nach unseren obigen Ausführungen auf der Projektionsebene jedesmal von der Zeichenvorrichtung direkt aufgezeichnet wird, und dort gemessen werden kann, so ist indirekt auch σ gegeben. Man kann sich sogar die kleine Rechnung $\sigma = \frac{d}{10} - \varrho$ ersparen, wenn man zur Abmessung von ϱ einen Massstab benutzt, der die Länge $\frac{d}{10}$ cm hat und ihn nicht mit dem Nullpunkte, sondern mit seinem Endpunkte anlegt. Was dann von der Grösse von ϱ bis zum Nullpunkt noch übrig bleibt ist σ. Dieses kann also direkt abgelesen werden. Lässt man dabei die Millimeter für Centimeter gelten, so ergiebt sich ohne weiteres der Wert von 10 σ. Man kann also den gesuchten Wert ohne Rechnung durch eine einzige Messung gewinnen.

Die Voraussetzung für diese ganze Ableitung, dass nämlich $\varrho + \sigma$, d. i. mit Worten die Summe der Röhren- und der Schattenverschiebung immer gleich, und zwar zweckmässig $= \frac{d}{10}$ gehalten wird, lässt sich leicht erfüllen. Auf dem Fluorescenzschirm ($f\,f$ in Fig. 3) wird neben dem Loch, das als Lotmarke dient (m in Fig. 3) noch eine zweite Marke, ebenfalls ein kleines kreisrundes Loch (ca. 0,7 cm Durchmesser), genau in der Entfernung von $\frac{d}{10}$ cm angebracht.[1]) (s. Fig. 3 n). Man stellt nun den Schatten des Objektes a zunächst auf die Lotmarke m ein und markiert diese Stellung auf der Projektionsfläche $p\,p$ in a'. Hierauf verschiebt man die Röhre soweit, bis der Objektschatten auf die Marke n fällt. Bei dieser Bewegung der Röhre bewegt sich selbstverständlich die Marke n auch mit, da ja der Fluorescenzschirm, auf dem sie angebracht ist, mit der Röhre in fester Verbindung steht. Die Marke n wandert mithin dem Objektschatten entgegen. Es ist daher, wenn der Objektschatten die Marke n erreicht hat, diese letztere im Raume an den Punkt n' gewandert (s. Fig. 3). Bis zu diesem Punkte n' aber hat sich von m her auch der Objektschatten bewegt. $m\,n'$ ist also die Schattenverschiebung. Zugleich aber ist die Lotmarke m in entgegengesetzter Richtung gewandert und im Raume bis m' gekommen. Diese Endstellung der Lotmarke in m' wird nun wieder auf die Projektionsfläche $p\,p$ markiert, sie trifft auf a''.

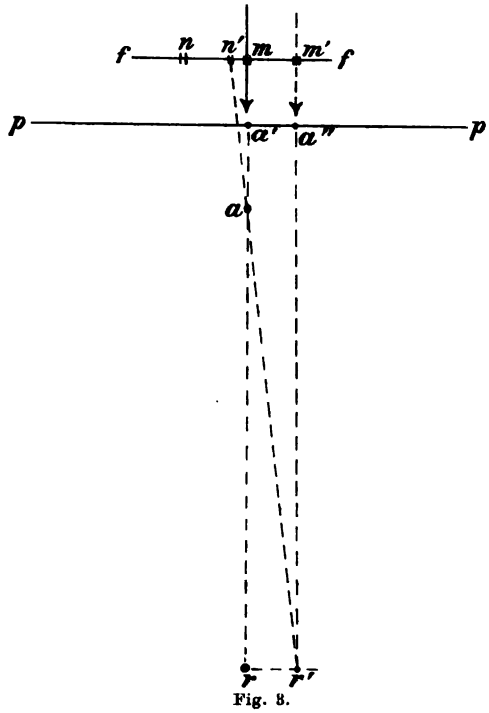

Fig. 3.

Nunmehr ist die oben geforderte Bedingung offenbar erfüllt. Anfangs standen Objektschatten und Röhre genau auf m. Nun ist der Objektschatten nach der einen Seite bis n', die Röhre aber nach der anderen Seite bis m' gewandert und die Summe dieser Verschiebungen $(\sigma + \varrho)$ ist $= m'\,n'$, d. i. $= \frac{d}{10}$. Die Grösse der Röhrenverschiebung aber ist

[1]) Man misst von dem Mittelpunkt des als Lotmarke dienenden Loches die Entfernung $\frac{d}{10}$ genau ab und stanzt um den Endpunkt als Mittelpunkt mit einem guten Korkbohrer ein neues Loch aus.

auf der Projektionsfläche $p\,p$ direkt aufgetragen ($a'\,a'' = r\,r'$). $a'\,a''$ wird in der oben beschriebenen Weise gemessen und so ohne weiteres $10\,\sigma = x$ erhalten.

Die Tiefenbestimmung eines Punktes ist solchergestalt das Werk weniger Minuten. Handelt es sich um einen regelmässig gestalteten, einen scharfen Schatten gebenden Körper z. B. um eine Schrotkugel, so kann die Bestimmung sehr genau gemacht werden.[1])

Um sich in dem Verfahren einzuüben und sich von dem Grad seiner Genauigkeit zu überzeugen, ist bei Benutzung eines Horizontalorthodiagraphen folgender Versuch zu empfehlen. Man giebt einer rechteckigen Papptafel eine Befestigung, so dass sie vertikal stehen bleibt (man biegt z. B. an jeder Seite ein Stück um, s. Fig. 4) und beklebt sie mit Millimeterpapier. In den oberen Rand der Tafel macht man in beliebiger Entfernung zwei Einschnitte (Fig. 4 bei a' und b') und klemmt in dieselben je einen Faden, an dem eine dicke Schrotkugel (Rehposten) hängt (Fig. 4 a und b).

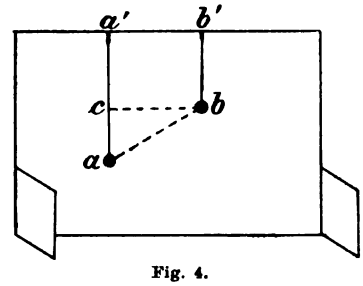

Fig. 4.

Diese Kugeln können als die Endpunkte eines schräg gestellten Körpers $a\,b$ gelten. $a'\,b'$ ist die Vertikalprojektion dieses Körpers. Die Tiefendistanz beider Kugeln ($a\,a' - b\,b'$) kann auf dem Millimeterpapier abgelesen werden. Diesen kleinen Apparat bringt man auf den Durchleuchtungstisch und bestimmt orthodiagraphisch sowohl die Horizontaldistanz, als die Tiefenlage beider Kugeln.

Aus letzteren Werten ergiebt sich die Tiefendifferenz beider Kugeln und aus dieser und der Horizontaldistanz die Länge der schräg liegenden Linie ($a\,b$). Die Ermittelung derselben erfolgt am bequemsten auf konstruktivem Wege. Man trägt auf Millimeterpapier einen horizontalen und einen vertikalen Massstab mit gemeinsamem Nullpunkt auf und markiert an ersterem die gefundene Horizontaldistanz ($a'\,b'$ Fig. 4), an letzterem die Tiefendifferenz ($c\,a = a'\,a - b'\,b$). Die Entfernung der so sich ergebenden Punkte entspricht der gesuchten Linie.

In dieser Weise sind folgende Bestimmungen gemacht:

Versuch 1. Kugeln a und b in 14,5 cm Abstand übereinander aufgehängt. Ihre Verbindungslinie = 14,8 cm.

Gefunden: Horizontalabstand 3,1 cm. (Es war also eine Strecke von 14,8 cm durch Schrägstellung auf eine Projektion von 3,1 cm verkürzt.) Vertikalabstand 15,0 cm, Verbindungslinie konstruiert = 15,3 cm (statt 14,8 cm) Fehler = + 3,4 %.

Versuch 2. Kugeln in 16,0 cm Vertikalabstand aufgehängt. Verbindungslinie der Kugeln = 17,1 cm.

Gefunden: 6,1 cm Horizontalabstand, 15,5 cm Vertikalabstand, Verbindungslinie konstruiert = 16,7 cm Fehler = — 2,4 %.

Versuch 3. Kugeln in Vertikalabstand von 20,4 cm, Verbindungslinie der Kugeln = 21,25 cm.

Gefunden: a) Horizontalabstand 6,3 cm, Vertikalabstand 20,2 cm, Verbindungslinie konstruiert = 21,0 cm, Fehler = — 1,2 %.

b) 6,3 resp. 19,7 resp. 20,6 cm, Fehler = — 3 %.

c) 6,3 resp. 20,5 resp. 21,3 cm, Fehler = + 0,4 %.

[1]) Eine geringe Fehlerquelle liegt bei kleinem Objektschatten allerdings darin, dass die Einstellung des Schattens in die als Marke dienenden Löcher des Fluorescenzschirmes unter Umständen nicht genau centrisch wird, da ein kleiner Schatten in dem Loch ganz verschwindet. Man kann sich da aber so helfen, dass man den Objektschatten mit dem Loch nicht zudeckt, sondern letzteres nur bis an ihn heranbringt, so dass es ihn gerade berührt, und zwar zuerst an einer, und dann an der gegenüberliegenden Seite. Beide Stellungen werden markiert und später dann ihr Mittelpunkt als Ausgangspunkt für die Messung genommen. Gelegentlich kann es auch etwas stören, dass der Auspunkt der Röntgenstrahlen auf der Antikathode, anscheinend besonders bei harten Röhren, geringe Ortsveränderungen zeigt.

Die mitgeteilten Versuche sind nur einige unter vielen, die ähnliche, kaum schlechtere, vielfach bessere Resultate ergaben.

Als die nächstliegende praktische Aufgabe einer Tiefenbestimmung dürfte es erscheinen, festzustellen, wie tief ein Fremdkörper unter der Haut, z. B. eine Kugel in der Lunge gelegen ist. Man würde hier so vorgehen, dass man zunächst die Lage des Fremdkörpers (a in Fig. 5) orthodiagraphisch auf die Haut projizierte (a'). Auf dieser Stelle würde man dann eine Bleikugel befestigen und nun den Schirmabstand sowohl des Fremdkörpers, als der auf der Haut befestigten Kugel bestimmen. Die Differenz beider Werte giebt die Tiefenlage des Fremdkörpers unter dem bezeichneten Hautpunkte an. Von der Zuverlässigkeit einer solchen Bestimmung kann man sich leicht überzeugen, indem man z. B. die Lage einer in einem Brot versteckten Kugel zu ermitteln sucht.

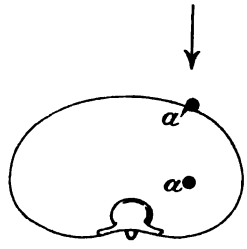

Fig. 5.

Als Hauptaufgabe schwebte mir aber bei der Ausarbeitung dieses Verfahrens das Problem vor, einen Anhalt für den Grad der Schrägstellung des Längsdurchmessers des Herzens zu gewinnen. Denn man muss mit der Möglichkeit rechnen, dass bei erheblicher linksseitiger Vergrösserung des Herzens die Herzspitze durch die nach hinten sich abdachende seitliche Thoraswand dorsalwärts abgelenkt wird, so dass eine mehr oder weniger starke Verkürzung in der Vertikalprojektion des Längsdurchmessers auftreten wird.

In der That gelingt es nun mit der eben geschilderten Tiefenbestimmung sich genügend über den Verlauf des Längsdurchmessers des Herzens zu orientieren und so die Daten zu einer eventuellen Korrektur seiner direkten orthodiagraphischen Projektion zu gewinnen. Auf eine theoretisch völlig genaue Tiefenbestimmung des Herzrandes könnte man allerdings nur dann rechnen, wenn man bei der doppelten Projektion, einmal der senkrechten und dann, nach Verschiebung der Röhre, der schrägen, jedesmal denselben Punkt des Herzens zur Projektion brächte. Dies wird nun beim Herzen nicht genau der Fall sein können. Die Tangente der Antikathode an das Herz wird vielmehr bei verschiedenen Röhrenstellungen auch verschiedene Punkte berühren. Thatsächlich sind aber, wie der Versuch lehrt, die hierdurch bedingten Fehler zu klein, um praktisch überhaupt in die Wagschale zu fallen.

Versuch. Ein mit Blut gefülltes dilatiertes menschliches Herz wird auf ein geneigtes Brett gelagert. Bleistäbe, die in einiger Entfernung von dem Herzen auf dem Brett befestigt werden, weisen auf die Endpunkte des längsten Durchmessers hin, der zur Bestimmung kommen soll.

a) Schwache Neigung des Brettes. Längsdurchmesser gemessen = 16,7 cm.. Vertikalprojektion des Durchmessers = 16,4 cm. Verkürzung also = 0,3 cm.

Die Tiefenbestimmung ergiebt: Endpunkt des Durchmessers am Vorhof = 18 cm unter dem Schirm. Endpunkt des Durchmessers an der Herzspitze = 20,5 cm unter dem Schirm. Tiefendifferenz beider also = 2,5 cm.

Daraus berechnet, resp. konstruiert sich die wahre Länge des Durchmessers auf 16,9 cm (statt 16,7 cm). Fehler = + 0,2 cm.

b) Stärkere Neigung des Brettes. Durchmesser gemessen = 16,7 cm. Verkürzt projiziert = 16,0 cm, Verkürzung also = 0,7 cm.

Tiefenbestimmung ergiebt die Endpunkte 14,0 resp. 18,0 cm unter dem Schirm. Tiefendifferenz derselben demnach = 4,0 cm. Hiernach wahre Länge konstruiert = 16,5 cm (statt 16,7 cm) mithin Fehler = — 0,2 cm.

c) Brett noch stärker geneigt. Durchmesser gemessen = 16,3 cm, verkürzt projiziert = 14,4 cm, Verkürzung also = 1,9 cm. Tiefenbestimmung ergiebt die Endpunkte 23,0 resp. 30,5 cm unter dem Schirm. Tiefendifferenz also = 7,5 cm; wahrer Durchmesser hiernach bestimmt = 16,45 cm (statt 16,3 cm), mithin Fehler = + 0,15 cm.

Diese Messungen erweisen die völlige Brauchbarkeit der Tiefenbestimmung für ein Organ von der Form des Herzens.

An lebenden Herzen ist freilich die Genauigkeit der Bestimmung nicht so gross, wie am toten isolierten Herz. Teils ist wegen der geringeren Kontraste zwischen Herz und Lunge am lebenden Menschen und wegen des Dazwischentretens anderer störender Schatten bei Verschiebung der Röhre die Einstellung schwieriger, teils verweilt auch der einzustellende Punkt, besonders die Herzspitze, selbst in der gleichen Herzphase nicht immer genau an derselben Stelle. Man muss daher eine Reihe von Bestimmungen machen, aus denen das Mittel zu ziehen ist. Auf diese Weise kommt man aber schliesslich wohl immer zu brauchbaren Resultaten. Bei dem beständig sich verkürzenden und wieder erweiternden Organ, das wahrscheinlich auch nicht in jeder Diastole wieder absolut genau dieselbe Länge annimmt, das sich ausserdem immerfort respiratorisch auf- und abwärts bewegt, Längenmessungen ausführen zu wollen, die eine Genauigkeit auf 1—2 mm erreichen, heisst wohl Unmögliches anstreben. Ob ein Herz 14,0 oder 13,8 cm lang ist, ist bedeutungslos. Nicht aber ist es bedeutungslos, ob das Organ eine Länge von 14, oder aber eine solche von 15 oder 16 cm hat. Kann das Verfahren dazu dienen, etwaige solche Verkürzungen bei der Projektion aufzudecken, so leistet es das, was man von ihm verlangen kann.

Man geht so vor, dass man zunächst die Herzfigur auf den Thorax des Untersuchten projiziert und dann durch Bleistäbchen, die ausserhalb der Figur auf den Thorax befestigt werden, auf die Punkte des Herzrandes hinweist, deren Tiefenlage man bestimmen will. Denn nur so kann man sicher sein, für die Messungen stets denselben Punkt zu benutzen. Ich führe einige Beispiele solcher Tiefenbestimmungen am Herzen des Lebenden an.

Beispiele: 1. Mitralinsufficienz. Grösster Längsdurchmesser[1]) unkorrigiert 14,3 cm. Tiefenbestimmung seines rechten Endpunktes (vom Schirm ab), 18,5; 16,0; 15,0; 13,0; 14,5; 18,0; 16,0. Mittel = 16,0. Tiefenbestimmung seines Endpunktes links. 13,0; 13,0; 12,5. Mittel = 12,7. Tiefendifferenz beider = 3,3 cm. (Spitzenpunkt höher liegend als Basispunkt.) Daraus ergiebt sich durch Konstruktion der korrigierte Längsdurchmesser = 14,7 (statt 14,3) cm nötige Korrektur + 0,4 cm.

2. Für die Messung sehr ungünstiger Fall. Dickes Individuum, Herzschatten wenig deutlich; störender Randschatten. Längsdurchmesser unkorrigiert 14,6 cm. Endpunkt rechts unter dem Schirm: 22,0; 15,0; 17,0; 14,0; 23,0 cm. Mittel = 18,0 cm. Endpunkt links (Herzspitze): 17,0; 13,0; 16,0 cm. Mittel 15,3 cm. Tiefendifferenz beider Endpunkte = 2,7 cm. Längsdurchmesser korrigiert = 14,8 cm (statt 14,6 cm) nötige Korrektur = + 0,2 cm.

3. Aorteninsufficienz. Längsdurchmesser unkorrigiert = 18,2 cm, Endpunkt rechts, Schirmdistanz = 18,0; 14,0; 14,0 Mittel, = 15,1. Endpunkt links, Schirmdistanz = 16,0; 14,5; 14,5. Mittel = 15,0. Tiefendifferenz = 0, Längsdurchmesser korrigiert = 18,2, nötige Korrektur = 0.

4. Mitralinsufficienz. Längsdurchmesser unkorrigiert = 13,7 cm, Schirmdistanz rechts = 12,0; 13,0; 12,0 cm, Mittel = 12,3 cm, Schirmdistanz links = 10,0; 11,0; 10,0 cm, Mittel = 10,3 cm Tiefendifferenz = 2,0 cm. Längsdurchmesser korrigiert = 13,85 cm (statt 13,7 cm), nötige Korrektur = + 0,15 cm.

5. Kleines sehr mageres Mädchen von 14 Jahren Längsdurchmesser unkorrigiert = 9,3 cm, Schirmdistanz rechts 12,0; 12,0; 12,5 cm, Mittel 12,2 cm, Schirmdistanz links 12,5; 12,0; 11,0 cm, Mittel 11,8 cm, Tiefendifferenz = 0,4 cm, Durchmesser korrigiert = 9,35 cm (statt 9,3 cm), nötige Korrektur = + 0,05 cm.

---

[1]) Als Längsdurchmesser bezeichne ich die grösste Entfernung von der Herzspitze nach dem rechten Herzrand. Diese Linie fällt am rechten Herzrand in der Regel in die Höhe der vierten Rippe. (S. meine Arbeit „Über orthodiagraphische Untersuchungen am Herzen". Münchner medic. Wochenschrift. No. 1, 1902.)

6. Mitralinsufficienz Aorteninsufficienz und Stenose. Schmächtiges Mädchen von 16 Jahren, Längsdurchmesser unkorrigiert = 14,5 cm, Schirmdistanz rechts 12,0, 12,0, 13,0 cm, Mittel = 12,2 cm, Schirmdistanz links = 19,0, 21,0, 21,0 cm, Mittel = 20,3 cm, Tiefendifferenz = 8,1 cm, Durchmesser korrigiert = 16,6 cm (statt 14,5 cm), nötige Korrektur = + 2,1 cm.

7. Wahrscheinlich kongenitaler Herzfehler. Offenes Septum ventriculorum? Mitralinsufficienz. Längsdurchmesser unkorrigiert = 21,9 cm, Schirmdistanz rechts 24,0; 24,5; 21,0 cm, Mittel = 23 cm, Schirmdistanz links 22,5, 20,0, 21,0, Mittel = 21,2 cm, Tiefendifferenz = 1,8 cm, Längsdurchmesser korrigiert = 22,0 cm (statt 21,9 cm), nötige Korrektur = + 0,1 cm.

8. Normales Herz. Längsdurchmesser unkorrigiert = 14,3 cm, Endpunkt rechts 15,0, 18,0, 17,5, 18,5, 18,5 cm, Mittel = 17,4 cm, Endpunkt links = 14,0, 14,0, 16,0, 15,0, 14,0, 16,0 cm, Mittel = 14,9 cm, Tiefendifferenz = 2,5 cm, Längsdurchmesser korrigiert = 14,5 cm (statt 14,3 cm), nötige Korrektur = + 0,2 cm.

Unter den angeführten Beispielen finden sich, wie man sieht, auch solche, bei denen die Einzelbestimmungen ziemlich grosse Differenzen aufweisen. Dennoch glaube ich, zeigen dieselben, dass auch dann noch brauchbare Resultate für das lebende Herz zu erzielen sind. Überdies kann man die Zuverlässigkeit des Resultates durch weitere Vermehrung der Einzelbestimmungen noch mehr erhöhen.

Dass die Technik des Verfahrens eingeübt werden will, dass man ein gutes Licht, ein geschultes Auge, eine geschickte Hand haben muss, ist selbstverständlich. Am besten ist es, wenn man mit der Lochmarke aus dem Hellen auf den Herzschatten zugeht und den Zeichenstift spielen lässt, sowie das Loch den Herzschatten trifft.

Recht wesentlich ist ein völlig exaktes und leichtes, fast automatisches Spielen der Zeichenvorrichtung. Die Konstruktion der Zeichenvorrichtung an dem von mir angegebenen Horizontalapparat genügt diesen Bedingungen.

An den mitgeteilten Resultaten ist bemerkenswert, dass die optischen Verkürzungen, welche der Längsdurchmesser des Herzens bei Dilatation nach links erfährt, recht unbedeutend sind.

Die sehr grossen Herzen in Vers. 3 u. 7 zeigen korrigiert wie unkorrigiert fast genau denselben Längsdurchmesser. Es kommt dies daher, dass die am rechten Herzrand zur Projektion kommenden Punkte, vermöge der Krümmung des Vorhofes nicht nahe an der Brustwand, sondern, wie sich ebenfalls durch Tiefenbestimmung nachweisen lässt, meist 5 cm und mehr unter der Brustoberfläche liegen. Es kommt daher nicht leicht dazu, dass die Herzspitze in Bezug auf die Projektionsebene wesentlich tiefer steht, als der orthodiagraphisch bestimmende Teil des rechten Vorhofes. In vielen Fällen liegt im Gegenteil die Herzspitze nicht so tief unter der Projektionsfläche, als der rechte Herzrand, so dass der Längsdurchmesser des Herzens bei Rückenlage keineswegs immer eine mit der Spitze nach hinten, sondern gewöhnlich sogar eine leicht nach vorn geneigte Lage hat. (S. Vers. 1, 2, 4, 5, 7.)

Gelegentlich kommt freilich, wie in Versuch 6 auch eine starke Tieflagerung der Herzspitze gegenüber dem rechten Herzrande vor.

Besonders wichtig scheinen mir Tiefenbestimmungen am Herzen für die Entscheidung zu sein, ob Veränderungen im orthodiagraphischen Durchmesser des Herzens bei demselben Individuum, z. B. bei Lagewechsel (Stehen und Liegen) oder bei verschiedenen Respirationsphasen, auf Verkürzung durch Schräglagerung des Herzens oder aber auf wirklichen Veränderungen der Herzgrösse beruhen. Ich habe eine sehr auffällige Beobachtung über bedeutende Verkleinerung der Herzfigur im Stehen gegenüber der Figur im Liegen gemacht, ohne dass ich eine besondere Schrägstellung des Herzens und somit lediglich eine optische Verkürzung hätte nachweisen können. Die Schrägstellung hätte, um eine entsprechende Verkürzung zu bewirken eine sehr bedeutende sein müssen (7 bis 8 cm Tiefendifferenz), so dass sie der Bestimmung nicht hätte entgehen können. Ich muss daher annehmen, dass in dem betreffenden Falle thatsächlich das Herz sich im Stehen jedesmal wesentlich verkleinerte. (Es

handelte sich um ein herzkrankes Individuum.) Ich behalte es mir vor, auf diese Dinge, die erhebliches Interesse beanspruchen dürfen, später zurückzukommen.

Doch kann ich nicht unterlassen, darauf hinzuweisen, dass solche Fälle wieder die spezielle Wichtigkeit der Untersuchung im Liegen erweisen, die ich von jeher betont habe. Auch kann es keinem Zweifel unterliegen, dass die Ruhigstellung des Untersuchten, wie sie für derartige Bestimmungen absolutes Erfordernis ist, in horizontaler Lage am besten gewährleistet erscheint.

Radiographischer Nachweis und operative Entfernung einer Messerklinge nach siebenundzwanzigjährigem Verweilen im Wirbelkanal, nebst Mitteilung einer radiographischen Methode zur Beurteilung der relativen Lage eines Fremdkörpers.

Von

Prof. Dr. **Georg Perthes,**

Direktor des chirurg. poliklin. Instituts der Universität Leipzig.

(Taf. XVIII, Fig. 1 u. 2.)

Der jetzt 45 Jahre alte Bergarbeiter K. S. war in seinem achtzehnten Lebensjahre — wie er angiebt — mit einem „Genickfänger" von einem Kameraden von hinten in den Rücken gestochen worden. Unmittelbar nach der Verletzung brach er zusammen und wurde nach Hause getragen. Die kleine Wunde innen vom linken Schulterblatte wurde von dem herbeigerufenen Arzte genäht und kam bald zur Heilung. Schmerzen verspürte der Verletzte in der Folgezeit nicht, beim Gehen war er durchaus nicht behindert, doch konnte er den linken Arm — so sagt er mit aller Bestimmtheit — nach der Verletzung nicht bewegen. Diese Lähmung verschwand aber nach einem Vierteljahre „von selbst". — Ob die Messerklinge, die ihn verletzte, abgebrochen und zum Teil stecken geblieben war, wusste S. nicht. Allerdings lag das abgebrochene Messer des Übelthäters seinerzeit bei Gericht vor, doch wusste dieser glaubhaft zu machen, dass die Klinge nach dem Überfalle auf andere Weise abgebrochen sei. Die Frage, ob ein Teil des Messers stecken geblieben, bewegte den Verletzten auch nicht weiter, da ein Vierteljahr nach der Affaire alle Beschwerden verschwunden waren. S. genügte seiner militärischen Dienstpflicht beim Inf.-Regiment Nr. 105 in Strassburg, wurde dann Bergarbeiter in Zwickau und arbeitete von da an ununterbrochen im Bergwerke unter Tage.

Vor fünf Jahren erlebte er einen zweiten schweren Unfall. Eine Gesteinsplatte von etwa 1 Meter Länge und $1^1/_2$ Meter Breite brach in einem engen Stollen ab, traf den Arbeiter von oben und „drückte ihn zusammen". Der Arzt untersuchte den Mann am Tage darauf, konnte aber weder an der Wirbelsäule noch sonst am Körper etwas Abnormes feststellen, und S. arbeitete weiter im Schacht. Sonst war er, abgesehen von unbedeutenden Hautwunden, stets gesund gewesen.

Erst vor drei bis zweieinhalb Jahren bemerkte der Verletzte, dass er beim Gehen mit dem linken Fusse „umkippte". Das linke Bein wurde schwer, er musste es beim Gehen nachschleppen. Seit zwei Jahren hat er das „Gefühl von Wundsein im Kreuze". In der letzten Zeit gesellten sich noch andere abnorme Empfindungen hinzu, das Gefühl, als ob er beim Gehen „die Därme verliere", ein Gefühl gürtelartiger Spannung um den Leib und das Gefühl der „Spannung in beiden Beinen". Wegen dieser nervösen Störungen kam S. in ärztliche Behandlung. Unter der Diagnose der Myelitis wurde er mit dem in der Lumbalgegend angewandten Glüheisen einer ableitenden Behandlung unterzogen und endlich im September 1903 als „Fall von Rückenmarkstumor" der Leipziger Universitäts-Nervenklinik zugewiesen. Die Stich-

verletzung in der Jugend war von dem Manne zwar nicht vergessen, doch als so gänzlich erledigt betrachtet, dass er sie seinen Ärzten gegenüber nicht erwähnte. Die vorstehenden Angaben erhielten wir erst, als durch Röntgenstrahlen die Anwesenheit eines Fremdkörpers im Wirbelkanale entdeckt worden war.

Bei der Untersuchung des grossen und sehr kräftig gebauten Mannes waren Störungen nur am Nervensysteme nachzuweisen. Die Hauptpunkte des in der psychiatrischen Klinik von Herrn Dr. Klien aufgenommenen Status waren folgende:

Beide Beine sind spastisch paretisch, das linke jedoch in bedeutend höherem Grade als das rechte. Am linken Fusse können die Zehen zwar gebeugt aber nicht vollkommen dorsal flektiert werden. Im linken Sprunggelenke erfolgen die Bewegungen mit sehr geringer Kraft, auch ist die Dorsalflexion nur unvollkommen möglich. Im linken Knie und Hüftgelenk werden die Bewegungen in vollem Umfange jedoch mit wesentlich herabgesetzter Kraft ausgeführt. Am rechten Bein bestehen nur Andeutungen spastischer Parese. — Das Aufrichten des Rumpfes aus der Rückenlage ohne Mithilfe der Arme ist unmöglich, die Bauchmuskeln spannen sich dabei gleichmässig an. Das Erheben des Oberkörpers aus der Rumpfbeuge ist sehr erschwert. Nirgends ist Entartungsreaktion nachzuweisen.

Der Gang, der dem Patienten ohne Zuhilfenahme von Stöcken möglich ist, macht den Eindruck des spastisch paretischen. Der linke Fuss scheint dabei am Boden zu kleben und wird ohne Erhebung nach vorwärts geschleift.

Im linken Bein besteht hochgradige, im rechten nur sehr geringe Ataxie.

Die Sehnenreflexe sind an beiden Beinen gesteigert, links in beträchtlich höherem Masse als rechts. Beiderseits findet sich sehr deutlich das Babinskysche Phänomen in Form einer isolierten Dorsalflexion der grossen Zehe, und zwar ist es von allen Stellen der Fusssohle auslösbar.

Abwärts von einer scharf ausgesprochenen Grenze, die an der Hinterfläche des Rumpfes beiderseits der 10. Rippe, vorne der Mitte zwischen Nabel und Processus ensiformis entspricht, besteht — jedoch mit Ausnahme des 2. bis 5. Sakralsegmentes linkerseits — taktile Anästhesie. Am rechten Bein werden auch stärkere Berührungen und Nadelstiche nicht wahrgenommen, während am linken Bein nur bei leisen Berührungen Aufhebung der Sensibilität zu konstatieren ist.

Der Stuhlgang erfolgt seit zwei Jahren nur auf Einlauf. Zuweilen ist die Urinentleerung erschwert, so dass der Patient stark pressen muss. Einmal bestand vorübergehend Retentio urinae. Die Potenz ist seit einem Jahre erloschen.

An der Wirbelsäule des Patienten ist nichts Abnormes nachweisbar. Kein Dornfortsatz ist abnorm empfindlich. Die Bewegungen der Wirbelsäule sind in normaler Ausdehnung ausführbar.

Es bestanden somit Erscheinungen einer Querschnittsläsion des Rückenmarkes, welche zwar nicht völlig rein, aber immerhin deutlich genug den Typus der Brown-Séquardschen Lähmung hervortreten liessen. Hauptsächlich auf Grund der oberen Begrenzung des Gebietes der Sensibilitätsstörung wurde die Höhe der Querschnittsläsion im siebenten Dorsalsegmente angenommen. Die Störung des Rückenmarkes war also aus bekanntem Grunde in der Höhe des sechsten Brustwirbels zu suchen. Vor allem mit Rücksicht auf die allmähliche Entwicklung des Leidens wurde die Diagnose auf einen das Rückenmark an der linken Seite komprimierenden Tumor gestellt, und Herr Geheimrat Flechsig hatte die Güte, mir den Fall mit Rücksicht auf die Frage der Operation zu zeigen. Auf drei Röntgenaufnahmen des Thorax, die ich in dem chirurgisch poliklinischen Institut herstellte, war nun zu unserer aller Überraschung in der Höhe des sechsten Brustwirbels ein abnormer Schatten zu sehen. Die beste Aufnahme wurde erzielt bei schräger Durchleuchtung von rechts vorne nach links hinten (Figur 1, Tafel XVIII). Der abnorme Schatten erscheint hier als ein 21 mm langer, 3 mm breiter, unten zugeschärfter, oben abgerundeter Streifen, oberhalb der Mitte des 6. Brustwirbels. Der schwarze Schatten rechts stammt von einer zur Orientierung aufgelegten Bleimarke her, welche sich mit der sechsten rechten Rippe deckt. — Bei einer Aufnahme mit Strahlenrichtung direkt von vorne nach hinten erschien der Schatten in gleicher Höhenausdehnung, aber 10 mm breit und verjüngte sich nach der rechten Seite zu einer stumpfwinkligen Spitze. — Es lag auf der Hand, dass ein solcher Schatten nur von einem Fremdkörper herrühren konnte. Der Rücken des Patienten wurde noch einmal einer genaueren Besichtigung unterzogen und erst jetzt fand sich in der Höhe der Spina scapulae neben dem Schulterblattrande eine längsgerichtete $2^1/_2$ cm

lange, $^1/_2$ cm breite, weisse Narbe, welche mit der Haut vollkommen beweglich war. Der Fleck war bis dahin unserer Beachtung entgangen, und erst als der Patient nach der Herkunft dieser sehr unauffälligen Narbe gefragt wurde, gab er die oben mitgeteilte Anamnese.

Die Deutung des Fremdkörpers als Teil einer Messerklinge war damit gegeben. Dass derselbe im Wirbelkanal lag, war mit Rücksicht auf die nervösen Symptome anzunehmen und liess sich auch aus der im Anhange genauer zu besprechenden Beurteilung der Röntgenbilder entnehmen.

Die operative Entfernung war durch diese genaue Lokalisation sehr leicht gemacht.

Ähnlich wie bei dem von Trendelenburg[1]) für die Laminectomie angegebenen Verfahren wurde am 5. Oktober 1903 ein Hautlappen mit einem bogenförmigen Schnitte derart umgrenzt, dass die Basis des Lappens links neben der Wirbelsäule lag und von dem 3. bis 8. Brustwirbel reichte, während der Hautlappen selbst etwa den 4. bis 7. Wirbel deckte. Nachdem der Lappen und die langen Rückenmuskeln links von der Wirbelsäule zurückpräpariert waren, fand man die Messerklinge links zwischen dem 5. und 6. Wirbelbogen steckend, so dass sie nicht aus der Wirbelsäule hervorragte, vielmehr die Bruchstelle der Klinge genau in der Höhe der Wirbelbögen lag. Sie lag im Wirbelkanal von links hinten nach rechts vorne gerichtet und fand sich eingebettet in einem schwärzlichen Brei, der hauptsächlich aus Rost und eingedicktem Blute zu bestehen schien. Ohne dass Teile des Knochens hätten abgetragen werden müssen, war es möglich, mit geringer Kraftanwendung den Fremdkörper aus seinem Lager hervorzuziehen. Das Klingenstück ist 3,5 cm lang, 1,5 cm breit (Fig. 1). Die Lage im Wirbelkanal erklärt es, weshalb auf dem Röntgenbilde nur ein schmaler und relativ kurzer Streifen als Schatten erscheint. Die Klinge ist von den von rechts vorne nach links hinten durch den Thorax gehenden Strahlen genau in der Längsrichtung getroffen worden, so dass das runde obere Ende des Streifens dem Rücken, das untere spitze der Schneide des Messers entspricht. —

Fig. 1.

Wegen des nicht einwandsfrei aseptischen Charakters der schwärzlichen Massen, welche den Fremdkörper umgaben, wurde die Höhle, die ihn geborgen hatte, drainiert, im übrigen aber die Operationswunde durch die Naht geschlossen.

Aus dem eingelegten Drainrohr entleerten sich in den ersten Tagen nach der Operation noch wenige Kubikzentimeter derselben breiigen, schwärzlich grünlichen Massen, wie sie sich schon bei der Operation gefunden hatten, und daneben sehr beträchtliche Mengen dünnflüssigen, auffallend gelb gefärbten Sekretes, wahrscheinlich Liquor cerebrospinalis, der alten Blutfarbstoff aus den schwärzlichen Massen aufgenommen und sich dadurch intensiver gefärbt hatte. Vom dritten Tage an wurde die Sekretion serös-eitrig. Trotzdem die Operation mit peinlichster Asepsis durchgeführt war, wurden vom Tage nach der Operation an Temperatursteigerungen bis 39,0° beobachtet. Ich suche die Ursache dieser Wundinfektion in den hinsichtlich ihrer Asepsis verdächtigen schwärzlichen Massen, welche den Fremdkörper umgaben.[2]) — Erschei-

---

[1]) Trendelenburg: Über die Resektion der Wirbelbogen bei spondylitischen Lähmungen. Archiv f. klin. Chirurgie, 59. Bd., Heft 3.

[2]) Die bakteriologische Untersuchung des an der Klinge haftenden Breis ergab leider kein eindeutiges Resultat. Es wurden mit Partikelchen der schwärzlichen Massen zwei Bouillon- und zwei Agarröhrchen beschickt. Die Bouillonröhrchen blieben klar. Aus dem Ausstrich auf Agar entwickelte sich nur eine weissliche Kolonie — die ich nicht weiter untersucht habe, da ich bei dieser einzelnen Kolonie die Möglichkeit eines unmittelbar nach der Extraktion aus der Luft auf die Klinge gefallenen Keimes doch nicht hätte ausschliessen können.

nungen meningitischer Reizung kamen jedoch nicht zur Beobachtung. Die Flüssigkeitsentleerung aus der Drainagestelle liess etwa vom fünften Tage nach der Operation an nach, und nach sechs Wochen war die Wunde geheilt.

Eine Besserung der nervösen Krankheitserscheinungen war unmittelbar nach der Operation nur insofern zu konstatieren, als die reissenden Schmerzen im Kreuz und das Gefühl von Wundsein verschwunden waren. Im übrigen bestanden zunächst die Sensibilitätsstörungen unverändert weiter. Hinsichtlich der Motilität wurde in der ersten Zeit nach der Operation sogar noch eine Steigerung der Paresen beobachtet. Seit dem Ende des zweiten Monates nach der Operation ist jedoch ein beständiger, wenn auch sehr langsamer Fortschritt in der Wiederkehr von Sensibilität und Motilität zu verzeichnen. Die Dorsalflexion der Zehen und des Fusses ist jetzt möglich geworden, die Sensibilität hat sich in den distalen Segmenten deutlich gebessert. Der Patient befindet sich noch in der Behandlung der psychiatrischen Klinik. Die endgültige Beurteilung des durch die Operation erzielten Erfolges wird wahrscheinlich erst in Monaten, vielleicht erst in Jahren möglich sein.

In dem vorstehenden Falle verdient zunächst die Thatsache als bemerkenswert hervorgehoben zu werden, dass ein nicht aseptischer Fremdkörper, eine sicherlich bakterienbeladene Messerklinge eingeheilt ist und 27 Jahre, ohne Eiterung in der Umgebung hervorzurufen, im Körper gelegen hat. Unter den Fällen von solchen Fremdkörpereinheilungen, wie sie immerhin nicht so ganz selten zur Beobachtung kommen — Marchand[1]) bespricht solche Beobachtungen eingehender — ist der, den Peygniez[2]) dem französischen Chirurgenkongresse 1902 mitteilte, dem unseren am meisten analog. Auch der Patient Peygniez' hat 14 Jahre lang eine Messerklinge im Wirbelkanal getragen, ohne dass er es wusste. Entdeckt wurde sie erst bei der Autopsie, nachdem der Patient an den Folgen einer eitrigen Entzündung um den Fremdkörper gestorben war, welche den Ausgang von einer „trophischen" Ulceration genommen hatte.

Die Erscheinungen der Brown-Séquardschen Halbseitenläsion wurden in dem Falle von Peygniez unmittelbar nach der Verletzung beobachtet und fanden ihre Erklärung in einer entsprechenden Verletzung des Rückenmarks und durch sie angeregten Degenerationsvorgängen, welche 14 Jahre später bei der Autopsie konstatiert wurden. In unserem Falle veranlasste dagegen erst 24 Jahre nach der Verletzung die Anwesenheit der Messerklinge nervöse Störungen von ebenfalls — wenigstens gut angedeutetem — Brown-Séquardschen Typus.

Es ist schwer zu sagen, weshalb die Lähmung erst so spät nach dem Trauma sich entwickelte. Man könnte daran denken, dass der zweite Unfall, den unser Patient vor fünf Jahren erlitt, eine Verschiebung der Messerklinge veranlasst hätte, die nun in der neuen Lage erst das Rückenmark schädigte. Aber zwischen diesem Unfalle und dem ersten Auftreten von Lähmungserscheinungen liegt auch noch ein zeitlicher Zwischenraum von zwei und einem halben Jahre! — Die allmähliche Ausbildung der Lähmung beweist auf jeden Fall, dass das Messer nicht plötzlich das Rückenmark eingeschnitten haben kann. Der Rückgang von einzelnen Lähmungserscheinungen nach der Operation zwingt ferner zu dem Schlusse, dass wenigstens diese Bahnen überhaupt nicht — weder plötzlich noch allmählich — von dem Messer durchtrennt gewesen sind. Wir dürfen also wohl — entsprechend der Anschauung, die Wagner[3]) in seinem Werke über Rückenmarksverletzungen von der anatomischen Ursache des Brown-Séquardschen Symptomenkomplexes nach Stichverletzungen entwickelt hat — annehmen, dass die Lähmungen in unserem Falle teils auf dem direkten Drucke des Fremdkörpers, teils und wohl hauptsächlich auf den dadurch hervorgerufenen Degenerationsvorgängen beruhen.

Zum Schlusse unserer Mitteilung sei noch einmal der Wert betont, den die Röntgen-

---

[1]) Marchand: Der Prozess der Wundheilung. Deutsche Chirurgie, Lieferung 16, S. 363.

[2]) Congrès français de Chir. XV p. 407.

[3]) Wagner und Stolper, die Verletzungen des Rückenmarkes. 1898. Deutsche Chirurgie. Lieferung 10, S. 203.

strahlen im vorstehenden Fall für die Diagnose einer Rückenmarksaffektion hatten. Nur durch sie war es möglich, die Anwesenheit der Messerklinge genau an der Stelle nachzuweisen, an welcher von neurologischer Seite die Grundlage der Querschnittsläsion erwartet worden war.

Anhang.

Über eine einfache radiographische Methode zur Beurteilung der relativen Lage eines Fremdkörpers.

In dem soeben mitgeteilten Falle war die Thatsache, dass der durch Röntgenstrahlen nachgewiesene Fremdkörper im Wirbelkanale lag, mit grösster Wahrscheinlichkeit aus den bestehenden nervösen Symptomen zu erschliessen. Die Erkenntnis, dass die Messerklinge hinter dem Wirbelkörper lag, war aber auch bei einem Vergleich der drei Röntgenaufnahmen aus den Bildern direkt abzuleiten mit Hilfe einer Überlegung, die hier nicht zurückgehalten werden soll, da sie immerhin in ähnlichen Fällen einmal von Nutzen sein könnte.

Erzeugt man von einem schattengebenden Körper auf Röntgenplatte oder Fluoreszenzschirm ein Bild und verschiebt nun die Röntgenröhre, so muss sich natürlich auch das Schattenbild verschieben. Eine einfache geometrische Überlegung, auf deren Darlegung ich verzichten zu können glaube, ergiebt nun, dass die Verschiebung des Schattens um so geringer ist, je näher der Körper der Platte anliegt, um so grösser, je weiter er von der Platte entfernt, je näher er also an der Röhre liegt.

Erfolgt die Röhrenverschiebung parallel der Platte von R_1 nach R_2 in Figur 2 bis 4, so erleiden alle Körper, die in demselben Niveau über der Platte liegen, eine genau gleich grosse Schattenverschiebung (in Figur 2 ist $X_2 X_1 = Y_2 Y_1$), alle weiter von der Platte

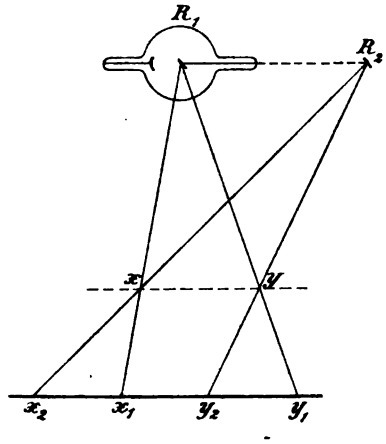

Fig. 2.

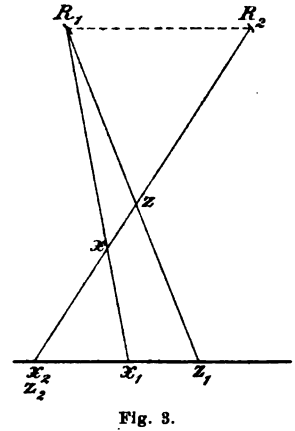

Fig. 3.

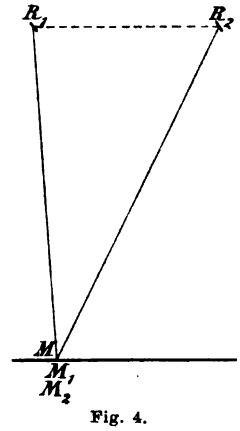

Fig. 4.

abliegenden Körper eine grössere, alle der Platte näherliegenden eine geringere (In Figur 3 ist $Z_2 Z_1 > X_2 X_1$). Eine Schattenverschiebung findet nicht statt bei den der Platte direkt aufliegenden Körpern, ihre beiden Schatten decken sich (In Figur 4 ist $M_1 M_2 = C$). Wir haben also in der Schattenverschiebung einen Massstab für den Abstand eines Fremdkörpers von der Platte und wenn wir wissen wollen, ob ein Fremdkörper vor oder hinter einem Knochen gelegen ist, dessen Schatten wir sehen, ist nur notwendig zu vergleichen, ob bei zwei verschiedenen Aufnahmen sein Schatten mehr oder weniger verschoben erscheint.

Wie aber kann man diese Schattenverschiebung bei zwei verschiedenen Aufnahmen messen? — Man klebt an dem zu untersuchenden Körperteil zwei Bleimarken an solchen Stellen der Haut auf, dass diese direkt der Platte anliegen, und macht nun zwei Aufnahmen bei verschiedener Stellung, jedoch mit gleichbleibendem Abstand der Röhre von der Platte,

entwickelt die beiden Platten, zeichnet die interessierenden Punkte auf Pauspapier durch und legt die beiden Pausen so aufeinander, dass die Schatten der beiden Bleimarken zur Deckung kommen, dass also die beiden Pausen gleich orientiert sind. Sind nun diese Schatten der Bleimarken, die bei der Röhrenverschiebung naturgemäss keine Schattenverschiebung erlitten, zur Deckung gebracht, so zeigt sich, dass die Schatten aller Körper, die der Platte nicht direkt aufgelegen haben, auseinanderfallen, da sie eine Schattenverschiebung erlitten haben. Es ist nun leicht zu messen, wie weit entsprechende Punkte der einzelnen Schatten auseinanderliegen. Das Mass für den Vergleich der Höhenlage verschiedener Teile ist somit gewonnen.

Bei der Anwendung des Verfahrens auf den vorliegenden Fall zeigte sich beim Vergleich je zweier Röntgenbilder, dass der Schatten der Messerklinge eine wesentlich geringere Verschiebung durch die Stellungsänderung der Röntgenröhre erlitten hatte als der Wirbelkörper, dass die Messerklinge der Platte näher als der Wirbelkörper, dass sie also hinter dem Wirbelkörper liegen musste.

Eventuell kann man sich das Durchzeichnen der Platten und Aufeinanderlegen der Pausen sparen, wenn man zwei Aufnahmen auf dieselbe Platte macht. Es sind dann natürlich auch die auf die Haut aufgeklebten, der Platte direkt anliegenden Bleimarken, welche die gleiche Orientierung der beiden Platten bezw. Pausen beim Aufeinanderlegen ermöglichen, überflüssig. Tafel XVIII Figur 2 zeigt eine derartige Doppelaufnahme eines Vorderarmes mit drei Metallkörpern, von denen das in der Gegend des Proc. styloides ulnae aufgeklebte Quadrat aus Blei der Platte direkt auflag, während der Kopf eines Nagels in die Mitte des Armes hineingebracht und eine Bleiplombe auf der der Platte abgewandten Seite unter die Haut geschoben war. Die Röntgenröhre wurde mit Hilfe der Albers-Schönbergschen Kompressionsblende senkrecht zur Achse des Vorderarmes, parallel der Platte, verschoben. Die dadurch erzielte Schattenverschiebung ist, wie ein Blick lehrt, am grössten an der Bleiplombe (20 mm), weniger gross am Nagel (11 mm) und kaum erkennbar am Bleiquadrat, das nur durch eine Papierschicht von der Platte getrennt war. Die Schattenverschiebung ist an dem Nagel etwas grösser als an deren einander zugekehrten Kanten des Radius und der Ulna (8 mm). Der Nagel musste also etwas oberhalb dieser Kanten liegen, und das war in der That der Fall.

Es ist selbstverständlich, dass man zur Messung der Schattenverschiebung nur die Distance entsprechender Punkte des Fremdkörpers heranziehen kann. Die Richtungslinien der Schattenverschiebungen sind alle unter sich und der Linie, in welcher die Röhre verschoben wurde, parallel. Zieht man die Schattenverschiebung einer Kante zum Vergleiche heran, an welcher prominente Punkte nicht hervortreten, so kann man die Distance der beiden Schattenlinien auf einer den anderen Schattenverschiebungen parallelen Linie messen.

Die vorstehende Überlegung ist bisher nicht veröffentlicht. Das darauf basierte Verfahren soll nicht die Lage des Fremdkörpers genau berechnen oder konstruieren, — obwohl das auch unschwer aus der Schattenverschiebung möglich wäre, — es kann auch nicht etwa in Konkurrenz treten mit den exakten radioskopischen Methoden, über die wir zum Lokalisieren und Auffinden von Fremdkörpern verfügen, es soll vielmehr nur ein Urteil verschaffen über die Fremdkörperlage in Beziehung zu Knochenvorsprüngen, deren Schatten wir sehen. Das ist aber das, was den Chirurgen zuweilen ganz besonders interessiert, zumal in Fällen, in denen die Durchleuchtung mit Zuhilfenahme des Fluorescenzschirmes Schwierigkeiten macht und die Lage des Fremdkörpers nach der Platte beurteilt werden muss. Die Methode verfolgt also denselben Zweck wie die stereoskopische Röntgenaufnahme. Sie hat vor ihr den Vorzug, dass Verkleinerung der gemachten Röntgenaufnahmen oder besondere Hilfsmittel zu ihrer stereoskopischen Betrachtung nicht nötig sind, während hinwiederum die stereoskopische Aufnahme den Vorzug weit grösserer Anschaulichkeit besitzt. Trotzdem sind auch weiter Fälle denkbar, wie der unsere, in denen das Urteil, welches die Messung der Schattenverschiebung auf der Platte über die Lage eines Körpers im Raume gewinnen lässt, von Nutzen sein kann.

Aus der ersten chirurgischen Universitätsklinik in Wien (Hofrat Prof. A. Freiherr v. Eiselsberg).

Ein Fall von doppelseitiger (congenitaler) Schulterluxation nach rückwärts.

Von

Dr. **Egon Ranzi**, Assistent der Klinik.

(Hierzu Tafel XVIII, Fig. 3 u. 4).

Luxationen des Humerus nach rückwärts gehören zu den relativ seltenen Verrenkungen. Krönlein hat unter 207 Schulterluxationen nur eine Luxatio retroglenoidalis gesehen. Finckh fand im Material der v. Brunsschen Klinik unter 206 Fällen 5 (2,4 %) von Luxationen nach rückwärts. Bardenheuer, der die bis zum Jahre 1886 publizierten Fälle anführt, fügt noch 4 weitere eigene Beobachtungen, unter diesen auch eine doppelseitige Luxation, hinzu. Neuere Mitteilungen rühren von Richter (1 Fall), Lagorski (2 Fälle), v. Bramann (2 Fälle), Fuhr (1 Fall), Delorme (1 Fall), und Hammond (1 Fall) her.

Abgesehen von diesen traumatischen Luxationen wurde die Luxation nach rückwärts bei einer Anzahl von congenitalen oder intra partum entstandenen Schulterverrenkungen beobachtet. Unter den von Vogt aus der Litteratur zusammengestellten 12 Fällen von congenitaler Schulterluxation findet sich bloss eine Luxation nach rückwärts. Dieser Fall (Smith) betrifft eine Luxatio subacromialis bei einer 49jährigen Patientin und ist auch anatomisch untersucht.

In neuerer Zeit ist eine Reihe von Publikationen über congenitale Humerusluxationen erschienen. Krönlein erwähnt 5 congenitale Schulterluxationen aus dem Material der von Langenbeck'schen Poliklinik ohne sich näher über die einzelnen Fälle auszusprechen. Zwei Beobachtungen von Knox über Luxationen nach hinten, die durch geburtshilfliche Manipulationen entstanden waren, berichtet Bardenheuer. Ein ganz ähnlicher Fall ist von Frederic Eve bei einem 9monatlichen Kind beschrieben. Gelegentlich einer Vorstellung einer traumatischen Luxatio humeri posterior in der Berliner medizinischen Gesellschaft berichtet von Bramann über zwei von ihm beobachtete congenitale Luxationen nach hinten bei Kindern von $6^1/_2$ und 12 Jahren. Einen Fall von angeborener Luxatio subcoracoidea beschreibt Roberts. Mennig hat einen in der Kraskeschen Klinik beobachteten Fall von Luxatio subacromialis congenita bei einem 7jährigen Mädchen, bei dem sich auch ein Torticollis fand, zum Ausgangspunkt einer ausführlichen Besprechung dieser Deformität gemacht; ausser den schon zitirten Fällen führt er aus der Litteratur Beobachtungen von Gaillard (1 Fall), Duval (1 Fall), Ruping (1 Fall), Guerin (2 Fälle), Küster (1 Fall), Duplay und Redus (1 Fall) an.

Zwei weitere Fälle von congenitaler Schulterluxation beobachtete Charles L. Scudder bei Mädchen im Alter von $1^1/_4$ und 3 Jahren. In beiden Fällen handelte es sich um Luxatio infraspinata. Scudder meint, dass die Luxation bei dem jüngeren Kind durch den Geburtsakt entstanden ist, während er die des älteren Mädchens als congenital im engeren Sinn auffasst. Endlich ist noch eine Beobachtung von angeborener Luxation nach rückwärts von White anzuführen.

Unter diesen 33 congenitalen Humerusluxationen, die ich in der Litteratur verzeichnet fand, war 16mal eine Luxation nach rückwärts vorhanden. In 4 Fällen (d'Outrepont 1, Smith 2, Küster 1) war die Luxation doppelseitig, von diesen bestand wieder 2mal eine Luxatio retroglenoidalis, es sind dies die Beobachtungen von Smith und Küster.

Über einen dritten Fall von doppelseitiger Humerusluxation nach hinten, der in der ersten chirurgischen Klinik in Wien zur Beobachtung kam, soll im Folgenden berichtet werden.

Anamnese: Am 7. Jänner 1904 kam in die Ambulanz der Klinik ein 38jähriger Patient (Sigmund K.), der über Schmerzen in der rechten Schulter klagte. Die Schmerzen bestehen seit ca. 2 Monaten, kommen unabhängig von Bewegungen der Extremität und pflegen sich besonders nachts einzustellen. Sie sind

hauptsächlich in der rechten Schultergegend lokalisiert, strahlen aber gelegentlich bis zum Kreuzbein aus. Wegen ähnlicher Beschwerden, die aber in der Folgezeit sich besserten, hatte Patient vor 20 Jahren die Klinik des Prof. Gussenbauer in Prag aufgesucht, wo man damals eine doppelseitige (wahrscheinlich angeborene) Schulterluxation konstatierte. Bis dahin hatte Patient keine Ahnung von der bestehenden Verrenkung, es war ihm aber schon viel früher (genauere Angaben weiss Patient nicht zu machen) ein Knacken in beiden Schultergelenken bei gewissen Bewegungen aufgefallen. Ein Trauma ist niemals vorausgegangen. Niemals hatte Patient über Funktionsstörung in den oberen Extremitäten zu klagen, bloss in der letzten Zeit ist die Bewegungsfähigkeit des rechten Arms insofern eingeschränkt, als er denselben nicht ebenso wie den linken bis zur Vertikalen erheben kann.

Fig. 1.

Status präsens: Mittelgrosser Mann von schwacher Muskulatur und geringem Paniculus. Thoraxorgane normal. Leichte Skoliose der oberen Brustwirbelsäule nach links. Der mediale Rand des linken Schulterblattes stärker vorspringend. Beide Schultern erscheinen nach rückwärts verbreitert, unterhalb des Acromions an der Stelle, wo sich normaler Weise der Humeruskopf befindet, beiderseits eine flache Vertiefung. Der vordere Rand der fossa glenoidalis ist daselbst nicht zu palpieren. Der Humeruskopf ist als eine halbkugelige Prominenz nach rückwärts und unterhalb des Acromions sicht- und fühlbar. Die Achse des Oberarms ist demnach nach hinten und aussen abgewichen. Keine Längen und Umfangsdifferenz beider Oberarme (s. Fig. 1 u. 2). Die aktive und passive Bewegungsfähigkeit ist am linken Arm vollkommen vorhanden. Die Bewegungen nach vorn, rückwärts und seitlich gehen anstandslos vor sich. Bei Bewegungen nach rückwärts sieht man, wie der Humeruskopf sich mit einem Ruck an normaler Stelle einstellt. Dasselbe geschieht, wenn bei umgekehrter Bewegung der Humeruskopf wieder in die luxierte Stellung tritt. Bei direktem Druck auf den luxierten Humeruskopf von rückwärts kann derselbe ohne Anstrengung in die normale Stellung gebracht werden, kehrt aber beim Nachlassen des Druckes sofort wieder in die luxierte Stellung zurück. Der gleiche Befund am rechten Arm, nur sind hier aktive und passive Bewegungen nur wenig über die Horizontale möglich.

Fig. 2.

Die Untersuchung der Nerven und Muskeln, die ich der Liebenswürdigkeit Herrn Prof. v. Frankl-Hochwarts verdanke, ergab folgenden Befund: Atrophie des linken m. supraspinatus, des rechten Cucullaris und der Muskulatur der linken Vola manus. Geringe Atrophie des rechten m. supraspinatus. Elektrische Erregbarkeit normal. Reflexe an den obern Extremitäten ziemlich lebhaft, mechanische Muskelerregbarkeit ziemlich gross Muskulatur an den unteren

Extremitäten in toto schwach entwickelt, keine besonderen Atrophien. Sensibilität und Temperatursinn am ganzen Körper normal; nur an den Händen wird Wärme nicht sehr deutlich empfunden. Kniereflexe und Achillessehnenreflexe lebhaft.

Da in diesem Fall eine traumatische Entstehung der Luxation ausgeschlossen erschien, konnte es sich entweder um eine angeborne Deformität der beiden Schultergelenke oder um eine Luxation im Gefolge einer Erkrankung des Central-Nervensystems — in erster Linie Syringomyelie — handeln, auf welche die Atrophien im Bereich der Schultermuskeln hindeuteten. Bei der genauen Untersuchung der Nerven und Muskeln konnte jedoch eine Stütze dieser Ansicht nicht gefunden werden, da die bloss angedeuteten Symptome von Syringomyelie eine sichere Diagnose nicht zuliessen. Ich möchte daher die Annahme eines congenitalen Ursprunges der Luxation für wahrscheinlicher halten, zumal auch andere Momente besonders aber das Röntgenbild diese Ansicht unterstützen.

Vor allem scheint mir die symmetrische Erkrankung beider Schultergelenke für den congenitalen Ursprung zu sprechen. Doppelseitige symmetrische Arthropathien kommen nach Schlesinger bei Syringomyelie recht selten vor. Unter den von dem genannten Autor aus der Litteratur erwähnten Fällen von Schulterluxation findet sich keine einzige Beobachtung einer doppelseitigen Verrenkung. Dagegen ist das beiderseitige Vorkommen bei angeborenen Luxationen überhaupt recht häufig (40 % nach Krönlein). Auch die Humerusluxation nach hinten scheint bei Syringomyelie selten zu sein. Wenn man von den Fällen von totalem Schlottergelenk absieht, in denen der Humeruskopf sowohl nach vorn wie nach rückwärts luxiert werden konnte, ist in der Litteratur nur eine Beobachtung von Luxatio humeri posterior (Targowla) bei Syringomyelie enthalten, während Roberts gerade auf das relativ häufige Vorkommen dieser Stellung des Oberarmkopfes bei congenitalen Humerusluxationen aufmerksam macht. Ebenso spricht das Fehlen jeglicher Schwellung in der Gelenkgegend, wie sie doch meist bei Syringomyelie aufzutreten pflegt, sowie die nur wenig eingeschränkte Bewegungsfähigkeit der oberen Extremitäten zu Gunsten des angeborenen Zustandes.

Als wichtigstes Argument aber möchte ich das Röntgenbild anführen. Dasselbe ergiebt an beiden Schultern denselben Befund: der Humeruskopf ist nur wenig deformiert, die artikulierende Fläche ist nicht halbkugelig, sondern etwas abgeplattet; die fossa glenoidalis ist an der normalen Stelle nur ganz rudimentär entwickelt. Das Collum scapulae fehlt gänzlich. Es lässt dieser Befund also keinen Zweifel, dass es sich in unserem Fall um einen Entwicklungsfehler, um eine mangelhafte Anlage der fossa glenoidalis handelt. In Scudders Fall zeigte die Röntgenphotographie ganz ähnliche Verhältnisse.

Es erübrigt noch zu erwähnen, dass bei dem Patienten mit Rücksicht auf die nur geringe Funktionsstörung von einer operativen Behandlung abgesehen wurde. Der Patient erhielt eine Schulterkappe, die den Humeruskopf in der normalen Stellung fixierte.

Litteratur.

Bardenheuer, B.: Die Verletzungen der oberen Extremitäten. Deutsche Chirurgie, Lief. 63a (1886), p. 323.

v. Bramann: Berliner klin. Wochenschr. 1889 Nr. 45, p. 983.

Delorme: Luxation sousépineuse de l'épaule avec fracture. Bull. et mém. de la soc. de chir. 1895 Nr. 3, ref. Hildebrand, Jahresber. 1895, p. 1082.

Eve Frederic: Congenital dislocation of the shoulder. Brit. med. journ. 1895, 21. Sept., p. 711.

Finckh, I.: Über die Reponibilität der veralteten Schultergelenksluxationen. Beitr. z. klin. Chir. Bd. 17, 1896, p. 751.

Fuhr, F.: Ein Fall von willkürlicher Verrenkung des Humerus nach hinten. Münchener med. Wochenschr. 1892, Nr. 18.

Hammond, W.: Subspinous Dislocation of the shoulder. Brit. med. journ. 1896, May 16, ref. Hildebrand 1896, p. 1025.

Hoffa, A.: Lehrbuch der orthopäd. Chirurgie, Stuttgart 1902.

Krönlein: Die Lehre von den Luxationen. Deutsche Chir., Lief. 26, 1882.
Lagorski: Zwei Fälle von Luxation des Humerus nach hinten. Gaz. lekarska 1885, Nr. 35, ref. Centralblatt f. Chir. 1885, p. 927.
Mennig, P.: Ein Fall von Luxatio humeri retroglenoidalis congenita in Verbindung mit Torticolis derselben Seite. Freiburg 1896, Diss.
Richter: Centralblatt f. Chir. 1882, p. 453.
Roberts: Congenital dislocation of the humerus. Annals of surgery 1895, Dez., ref. Hildebrand Jahresber. 1895, p. 1083.
Schlesinger, H.: Die Syringomyelie, Wien 1902.
Scudder Charles, L.: Congenital dislocation of the shoulder-joint. The American journ. of the med. Sciences 1898 Febr.
Targowla: siehe Schlesinger.
Vogt, P.: Die chir. Krankheiten der oberen Extremitäten. Deutsche Chir., Lief. 64, p. 251 (1881).
White: Case of posterior (Congenital) Luxation at the shoulder joint. Med. Press. 1900 Febr. 7, ref. Hildebrand Jahresber. 1900, p. 920.

Über das Korrekturverfahren bei schlecht verheilten Knochenbrüchen.

Von

Dr. **Carl Beck,** Professor der Chirurgie und Chefchirurg in New York.

Hierzu Tafel XIX.

Die Indifferenz, welche eine grosse Anzahl von Kollegen dem Röntgenverfahren entgegenbrachte und teilweise noch entgegenbringt, wird in der Geschichte der Medizin als ein ebenso interessantes wie bedauernswertes Problem verzeichnet werden müssen. Wenn hier der Ort wäre, sich an rhetorischen Floskeln zu ergötzen, so würde sich für ein „Quousque tandem" ein Embarras de richesse an Material ergeben, welches selbst den Vater klassischer Eloquenz hätte in Verwirrung bringen dürfen.

Wir, die sogenannten Enthusiasten, ernteten für die unaufhörlichen Bemühungen, den Wert des Verfahrens zu beweisen, oft ein mitleidiges pharisäisches Lächeln von Seiten derer, welche sich für zu gut halten von dem Licht Belehrung zu schöpfen, das sie vermöge ihrer besonderen Keimlage eo ipso in ihrem begnadeten Schädel herumzutragen glauben. Wer aber einmal unter dem Zauber einer der grössten Erfindungen steht, welche die Welt je gesehen hat, an dem prallt die Süffisanz solcher Grand Seigneurs ab. Er kann sich eben einfach dem Banne der neuen Lehre nicht mehr entwinden. Er wird fortfahren, sie laut zu verkünden, wie ein tapferer Soldat seinen Posten verteidigend, und die anschwellende Zahl Gleichgesinnter muss schliesslich auch den Hartgesottenen in der Welle der überwältigenden Überzeugungskraft mitreissen, ob seine Ganglien sich nun dagegen sträuben oder nicht. Der wackere Quadrupede gesundet ja schliesslich auch von seiner Krankheit, ob er nun Vertrauen in die Arzenei seines Arztes hat oder nicht.

Wie mancher Mensch wäre vor dem Schicksal bewahrt worden, zeitlebens zum Krüppel verdammt zu sein, wenn der zuerst gerufene Arzt einen einmaligen Druck auf ein vorspringendes Knochenbruchfragment nach einer gewissen Richtung hin ausgeübt hätte. Um aber diese gewisse Richtung zu kennen und zu würdigen, bedurfte es nur eines Blickes auf den Röntgenbefund, diesen unerschrockenen Wahrheitsbekenner, welcher zur Frühperiode als ebenso treuer Freund erscheint, wie er in der Spätperiode zum furchtbaren Ankläger wird. Videant consules!

Wenn man nun auf eine so einfache Weise die Wahrheit erfahren kann, so giebt es keine gewichtige Gegengründe!

Als Stütze meiner warnenden Klage will ich nur zwei Paradigmata aus dem Leben

herausgreifen. Beide Fälle illustrieren zugleich, wie sich nicht nur der status praesens in seiner formidablen Nacktheit enthüllt, sondern auch, und das ist ein versöhnlicher Zug, zugleich die Wege zur Korrektur verzeichnet sind.

Die falsche Stellung der Knochenfragmente lässt sich, wie ich dies in wiederholten Veröffentlichungen nachwies, durch einfaches Einknicken über die Tischkante oft noch nach Verlauf mehrerer Wochen blutlos korrigieren. Wo dies nicht mehr angeht, entwirft das Röntgenbild den Plan für die Art des Eingriffs (vgl. besonders meine Arbeit im New York Medical Journal, 27. Dezember 1902).

Ein Chirurg, welcher glaubt dieses Mentors hierbei entraten zu können, verdient diesen Ehrentitel gar nicht.

Der eine Fall betrifft einen 35jährigen Ingenieur, welcher drei Monate vor der Aufnahme des Röntgenbildes Nr. 1 eine schwere Verletzung der Handgelenksgegend erlitt. Dieselbe war durch Maschinengewalt verursacht und zunächst als Fraktur der unteren Enden des Radius und der Ulna aufgefasst worden. Die äussere Ulnarseite war damals durch eine Wunde freigelegt worden, und soll daselbst ein Knochenstückchen operativ entfernt worden sein.

Drei Monate nach der Verletzung konstatierte ich folgenden Status praesens: Der Vorderarm ist links auf der Ulnarseite zwei Zentimeter oberhalb des Handgelenkes leicht invertiert. Auf der Dorsalseite des unteren Radiusendes ist eine breite harte Prominenz wahrnehmbar, welche den Eindruck von Callusbildung hervorruft. Rotation ist nur in äusserst beschränktem Masse möglich. Sobald ein Versuch gemacht wird, die Supinationsstellung zu erzwingen, hängt die Hand schlotternd herab. Greifbewegungen können nur unter Schmerzäusserungen ausgeführt werden. Überstreckung ist unmöglich.

Die Röntgenuntersuchung (Fig. 1 und 2) ergab die Integrität des Radius und einen Defekt in der Continuität der Ulna. Die Prominenz an der Vorderfläche des Radius erwies sich demnach als ein Conglomerat, bestehend aus zwei der Ulna entstammenden Fragmenten einerseits und andererseits des stark nach innen gedrängten Ulnarköpfchens, mit welchem sie zusammengebacken und dem Radius aufgelötet waren.

Es waren also zwei gewichtige anatomische Gründe für die Funktionsstörung gegeben: erstens hatte der Ausfall der Ulnarportion das Equilibrium des Handgelenks vernichtet, und zweitens figurierten die zwei seitlich hineingedrängten Splitter als Fremdkörper zwischen Radiusfläche und Strecksehnen.

Nach dem Bericht des Patienten war er von verschiedener autoritativer Seite untersucht worden. Da aber keine Röntgenaufnahme beliebt worden war, so war allgemein angenommen worden, dass es sich um eine komplizierte Fraktur des unteren Radiusendes, verbunden mit Ulnarfraktur, handelte. Man sah demgemäss auch das Fragmentconglomerat als aus dem Radius hervorgegangen an. Der aus dieser Anschauung resultierende Rat hiess: Noli me tangere.

Und das Studium des Röntgenbildes hätte es doch so unendlich nahe gelegt wie man therapeutisch vorgehen sollte. Zwei Postulate waren zu erfüllen, nämlich die Entfernung der

dem Radius aufsitzenden Fragmente und ferner die Ausfüllung des Ulnardefektes. Es dünkte mir nicht schwierig, das eine Übel zur Beseitiguug des anderen zu verwerten. Somit legte ich durch einen an der äusseren Ulnarseite geführten Schnitt den Hiatus sowohl als die Vorderseite des Radius bloss. Zuerst meisselte ich das kürzere äussere Knochenfragment von seiner radialen Unterlage los, wobei es derart von Periost entblösst wurde, dass ich seine Ernährung als gefährdet ansah. Ich zog deshalb vor, es zu entfernen. Mit dem zweiten Fragment war ich glücklicher. Es liess sich nach einigen vorsichtig nach abwärts geführten Meisselschlägen langsam ulnarwärts drehen und an das untere Ende der Ulnardiaphyse anlehnen. Es war genug Periost an beiden Berührungspunkten übrig geblieben, um mittelst dreier feiner Catgutnähte eine Befestigung zu erzielen.

Die Drehung des Fragments war dadurch erleichtert worden, dass ich durch einen senkrecht geübten Meisseldruck das nach innen geneigte Ulnarkopfstümpfchen von der Radiuslehne emanzipiert hatte. Die Richtung des Ulnarköpfchens war nun normal geworden und zwischen ihm und der Ulnardiaphyse lag nun eine dünne Knochenleiste, welche den Hiatus ausfüllte. Um dieselbe in situ gesichert zu erhalten, befestigte ich nach dem Prinzip meines Verbandes der Metacarpalfraktur (siehe Illustrationen im New York Medical Journal, 4. August 1900 und dem Handbuch der praktischen Chirurgie, herausgegeben von Bergmann, Bruns und Mikulicz) ein mässig dickes Drainrohr der Länge nach über dem Zwischenknochenraum (vgl. Photographie). Obgleich, wie das Röntgenbild Fig. 3 deutlich zeigt, die Gummiröhre nicht zwischen beide Knochen hineingepresst erscheint, so drängt sie doch das Knochenfragment durch den elastischen seitlichen Druck auf die umgebenden Weichteile nach der Ulna hin und verhindert dadurch ein Zurückweichen des Fragmentes.

Der Erfolg ist ein vollkommener zu nennen. Die Knochenleiste ist zwar in dem Röntgenbild, wie es sechs Wochen nach der Operation sich darstellte, noch dünn man darf aber eine weitere Erstarkung mit Sicherheit erwarten. Jedenfalls geschieht jetzt die Rotation ohne Beschwerden. Der Ausfall der Fremdkörper ermöglichte ferner die Wiederkehr ungestörter Funktion des Streckapparates, so dass Patient wieder seinem Berufe nachgehen kann.

Würde nach dem ersten notdürftigen Verbande in diesem Fall eine Röntgenaufnahme gemacht worden sein, so hätten sich wahrscheinlich die Knochenfragmente leicht zusammenfügen lassen und der Verlauf wäre bedeutend abgekürzt worden. Freilich ereignete sich der Unfall in einer Landstadt des Staates, in welcher ein Röntgenapparat zur Zeit nicht vorhanden war. Es dürfte ferner unbestritten bleiben, dass die spätere Detaildiagnose ohne Röntgenstrahlen nicht gemacht worden wäre.

Der zweite Fall betrifft einen dreissigjährigen Zimmermann, aus dem Staate New Jersey, welcher von dem oberen Stockwerk eines Hauses heruntergefallen war. Die Diagnose lautete auf Fraktur im Hand- und Ellbogengelenk. Vier Wochen nach dem Unfall hatte sich eine sehr deutlich sichtbare Difformität in der Gegend beider Gelenke gebildet. Herr Kollege Ruhl in New York, welcher zu jener Zeit consultiert wurde, diagnostizierte das Vorhandensein einer Gelenkfraktur am unteren Radiusende rechterseits und eine Schrägfraktur der Ulna an der Olecranongrenze mit seitlicher Dislokation des Radius linkerseits. Für beide Teile empfahl er einen operativen Eingriff. Die Röntgenuntersuchung (Fig. 4) ergab sodann folgenden Befund: Der rechte Radius war an seinem unteren Ende derart frakturiert dass die äussere, d. h. die den Processus styloideus tragende Hälfte nach aussen und oben dislociert wurde. Dieses also aus seiner normalen Verbindung völlig gelöste Fragment war dann derart über die Diaphyse getreten, dass sich nun zwei Gelenkflächen übereinander am Handgelenk befanden. Als Ausdruck dieser Verlagerung war eine bedeutende Prominenz nach oben wahrnehmbar. Ausserdem war der Processus styloideus ulnae abgebrochen und radialwärts dislokiert. Der Ausfall des Gelenkfragmentes hatte ferner eine bedeutende Verschiebung der Vorderarmknochen nach aussen zur Folge, so dass tatsächlich die Artikulation zwischen Os scaphoideum und unterem Radiusende aufgehört hatte zu existieren. Es wurde nun zunächst in der Narkose der Versuch

gemacht, das Gelenkfragment von der Unterlage, an die es bereits festgewachsen war, zu isolieren, was durch einen über das Handgelenk geführten Semilunarschnitt auch ganz gut gelang. Nachdem es aber gelöst war, erwies sich die Ernährungsbrücke als zu klein um dem Knochen eingefügt zu werden, weshalb ich das ganze Fragment entfernte. Nach Durchtrennung einiger durch Kapselrest gebildeter Adhäsionen gelang es die Vorderarmknochen nach innen zu drücken. Der Verband, welcher in starker Abduktionsstellung angelegt wurde, bestand aus Gips. Es trat während des ganzen Krankheitsverlaufes keine Reaktion ein.

Fünf Tage später wurde die linke Ellbogengegend in Angriff genommen. Der Röntgenbefund (Fig. 5 und 6) ergab ebenfalls die Richtigkeit der Diagnose des Kollegen Ruhl. Es ist bezeichnend, dass gerade die Kollegen, welche besonders glücklich im Stellen ihrer Diagnose sind, stets darauf dringen, dass ein Röntgenbild zur Verifizierung genommen wird, weil sie eben wissen, wie leicht man sich irren kann. Fig. 5 ist von hinten und Fig. 6 lateral aufgenommen.

Auch hier erwiesen sich die Kapselreste als bedeutendes Repositionshindernis. Zahlreiche fibröse Stränge mussten von den Bruchflächen mittelst Meissels entfernt werden, um eine Apposition gleichartiger Flächen zu ermöglichen und erst nach völliger Entblösung der Knochenenden gelang die Reduktion. Ich hielt es für sicherer die Ulnardiaphyse an das Olecranon durch eine seitliche Silberdrahtnaht zu befestigen. Der Radius liess sich dann in die Eminentia capitata einstellen. Auch hier trat keine Reaktion ein. Das Resultat lässt sich einigermassen aus Fig. 7 ersehen, welche den Radius in tadelloser Stellung, die Ulna allerdings nach innen geneigt darstellt. Im Lauf der letzten Wochen ist diese Stellung jedoch ebenfalls etwas verbessert worden. Bis dato besteht keine Abnormität mit Ausnahme eines leicht limitierten Streckvermögens, welches jedoch wohl noch beseitigt werden dürfte. Patient ist wieder im Stande seinem Beruf nachzugehen.

Epikrise: Wäre in diesem Falle das Röntgenverfahren sofort zur Anwendung gekommen so hätte man, soweit die Verletzung des Handgelenks in Frage kommt, eine unblutige Reposition kaum zustande gebracht, obwohl diese Möglichkeit nicht völlig ausgeschlossen ist. Man hätte aber, sobald man sich von der Erfolglosigkeit des unblutigen Verfahrens überzeugte, die Operation sogleich vornehmen können, welche unter weit günstigeren Auspizien dann vollzogen worden wäre, da sich ja noch keine so ausgedehnten Adhäsionen und Kapselrestveränderungen hätten etablieren können. Dadurch wäre das Krankenlager erheblich abgekürzt worden. Hingegen muss im höchsten Grade bedauert werden, dass man die Chance misste, aus dem Röntgenbild des Ellbogens sofort den Impetus zu gewinnen, die seitlich deviierten Knochen durch entgegengesetzten Druck in die normale Lage zurückzuversetzen, wodurch die ganze eingreifende Operation erspart geblieben wäre.

Über ein einfaches Mittel zur direkten Betrachtung stereoskopischer Röntgenaufnahmen.

Von

Dr. med. Fr. Matthias, Königsberg i. P.

Die wesentliche Förderung, welche die Röntgendiagnose in geeigneten Fällen durch die Herstellung stereoskopischer Diagramme erfährt, macht es erklärlich, dass eine Reihe von Apparaten konstruiert und in den Handel gebracht ist, welche die direkte Betrachtung solcher Bilder von einer beliebigen der in Frage kommenden Plattengrössen ermöglichen, und so das zeitraubende und mühsame Geschäft der Verkleinerung der Bilder auf die für gewöhnliche Prismenstereoskope geeignete Plattengrösse von 13×18 überflüssig machen, wodurch gleich-

zeitig die bei den meisten photographischen Reproduktionsverfahren unvermeidlichen Verluste an Feinheiten in den Details der Bilder besonders in den überaus zarten Schatten der Weichteile ausgeschaltet werden, und die Möglichkeit gegeben ist, die noch feuchten Platten sofort zu verwerten. Es dürfte nicht immer leicht sein, die zierlichen Zeichnungen der Knochenstruktur- und Weichteilbilder, wie sie sich unter Anwendung der Kompressionsblende nach Albers-Schönberg bei einiger Übung erzielen lassen, bei erheblicher Verkleinerung auf Diapositiven zur vollen Geltung zu bringen.

Leuchtet somit die Zweckmässigkeit direkter Betrachtung der Aufnahmen ein, so sind andererseits die Anschaffungskosten der dazu bestimmten Instrumente so hoch, dass nur ausserordentlich gut dotierte Institute oder gut florierende private Röntgenlaboratorien im stande sein dürften, von diesen Stereoskopen Gebrauch zu machen.

Dieser Umstand veranlasste mich, auf einen wohlfeilen Ersatz der teuren Apparate zu sinnen, und in den folgenden Zeilen will ich berichten, wie ich diese Aufgabe gelöst zu haben glaube.

Ich verfahre in der Weise, dass ich die beiden Platten einer mit der Stereoskopblende (resp. Wandarmblende) nach Albers-Schönberg gemachten Aufnahme in einen von demselben Autor angegebenen Fensterrahmen bei sonst gut verdunkeltem Arbeitsraume einsetze, und zwar das für das rechte Auge bestimmte Bild (Fig. 1, *r*.) gegenüber meinem linken Auge und umgekehrt.

Aus einer Entfernung von 4—5 m betrachte ich zunächst die beiden Bilder durch ein gewöhnliches gutes Opernglas (Fig. 1, *G*), indem ich scharf auf die Mitte zwischen beiden Bildern einstelle. Alsdann führe ich eine Konvergenzbewegung der Augenachsen herbei, welche mit einem leichten Druckgefühl in den Bulbi verbunden ist. Ich sehe nun, was mich in der Anfangszeit einigermassen überraschte, regelmässig in der Mitte ein leuchtendes Bild von vollkommenster Stereoskopie, das ich unter nur leichter Ermüdung der angestrengten Augenmuskeln beliebig lange festhalten kann. Die mit der Konvergenzbewegung einhergehende Änderung im Refraktionszustande der Augen lässt sich durch Verkürzung des Glases leicht korrigieren.

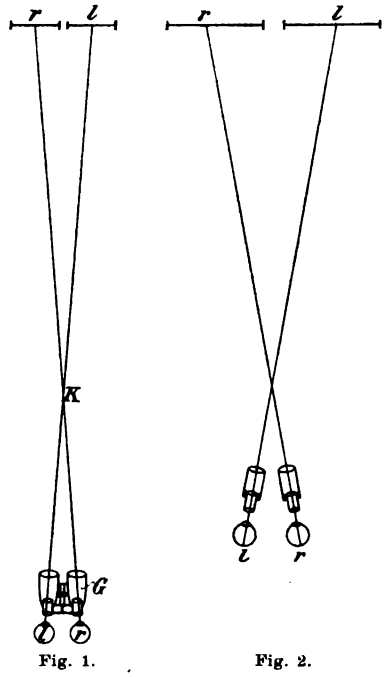

Fig. 1.

Fig. 2.

Die Erklärung des Vorganges ist die denkbar einfachste.[1]) Die konvergierenden Sehachsen kreuzen sich in einiger Entfernung vor dem Beobachter (Fig. 1, *K*), und bei genügendem Abstand von dem betrachteten Bilderpaare treffen sie die des rechten Auges das linksstehende für das rechte Auge bestimmte Bild und umgekehrt (Fig. 1).

Es wird also auf jeder Netzhaut das ihr zukommende Bild projiziert, der stereoskopische Gesichtseindruck ist perfekt.

Es ist ohne weiteres klar, dass der Abstand des Beobachters von den Bildern ein um so grösserer sein muss, je grösser die zu betrachtenden Platten sind, da der Konvergenzwinkel der Sehachsen nicht ohne Unbequemlichkeiten für den Beobachter über ein gewisses Mass vergrössert werden kann. Immerhin lassen sich, vorausgesetzt, dass Gesichtsfeldgrösse und Periskopie des Opernglases dieses zulassen, Plattenpaare bis zu 18 × 24 mühelos aus einer Entfernung von 5 m zur Deckung bringen. [Eine Konvergenz der Sehachse auf einen 40—50 cm

[1]) Helmholtz, Handbuch der physiolog. Optik. Hamburg u. Leipzig 1896. S. 793. Walter, Diese Zeitschrift, Bd. VI S. 18.

vor dem Beobachter liegenden Punkt wird bei Gebrauch eines guten Glases für alle Bildgrössen genügen und ist ohne Ermüdung lange Zeit erträglich.]

Bei dem Versuch, einer Person meiner Umgebung die Methode zu demonstrieren, konnte letztere die Bilder nicht zur Deckung bringen, offenbar war sie nicht im stande, die erforderliche Konvergenz der Sehachsen herbeizuführen. Es lag auf der Hand, dass durch Einschaltung geeigneter Prismen diesem Übelstand sofort abzuhelfen wäre. Ich bediente mich dazu einer zufällig in meinem Besitz befindlichen Bergerschen Lupenbrille, einer kleinen Brille, deren Konvexlinsen prismatisch geschliffen sind und zwar so, dass die brechenden Kanten nach aussen liegen. Dieselbe ist dazu bestimmt, kleine Gegenstände, welche diesseits des Nahepunktes gehalten werden, leicht vergrössert und binokular zu betrachten. Ich streckte den kurzen scharf gebogenen Steg der Brille auf 4 cm und bog ihn so, dass die Linsen der Lupe in einer Ebene lagen. Setzte ich diese Brille der oben erwähnten Person auf und liess sie nun die Bilder durch das Opernglas fixieren, so trat der stereoskopische Eindruck sofort ein. Die Lupenbrille konnte alsdann durch zwei einem beliebigen Stereoskop entnommene Prismen, welche mit der brechenden Kante nach aussen vor die Okulare des Opernglases gekittet wurden, ersetzt werden.

Nun lenken jedoch solche Prismen die Sehachsen immer nur um einen bestimmten Winkel ab, und damit diese auch sicher das Centrum der Bilder, welche ihnen zugehören, treffen, müsste man entweder den Abstand der beiden Bilder voneinander oder von dem Beobachter variieren, was unter Umständen durch beschränkten Raum im Arbeitszimmer oder durch die mit zunehmender Entfernung sich steigernde Verkleinerung der Bilder unthunlich sein kann. Es ist deshalb jedenfalls ratsam, sich im Gebrauch der Konvergenzbewegung der Augen zu üben, welche ja die Leistung einer ganzen fortlaufenden Reihe von Prismen mit verschiedener Brechkraft willig übernimmt. Auch sind die Störungen, welche durch die Farbenzerstreuung nicht achromatischer Prismen bedingt werden, gelegentlich recht lästig.

Ich muss noch auf die oben gemachte Bemerkung zurückkommen, dass bei gegebenem Abstand des Beobachters von den Bildern die Grösse solcher, die noch auf die beschriebene Art betrachtet werden können, ihre Grenze findet in der Ausdehnung des Gesichtsfeldes und der Periskopie der Linsen des Opernglases.

Von weit auseinanderstehenden Bildern werden die Lichtstrahlen die Linsen des Glases (bei geringem Abstand des Beobachters) zur Achse des Glases in stark schräger Richtung durchlaufen, das Bild wird dadurch an Güte verlieren oder bei ganz grossen Bildern wird das vom Objektiv entworfene Bild ganz oder teilweise auf die Wand des Tubus fallen und so die Netzhaut nicht erreichen.

Um diesem Übelstande abzuhelfen, liess ich zwei einfache Jagdgläser (Fig. 2) auf je einer kleinen Schiene anbringen und auf einem kleinen Brett in der Weise montieren, dass ihre optischen Achsen in einer Horizontalebene liegen. Die Okulare stehen in Pupillendistanz. Die beiden Schienen sind um je eine vertikale durch die Mitte des Okulars gehende Achse nach Art des Uhrzeigers drehbar und können durch einen doppelten Trieb mit ihren freien Objektivenden einander genähert und wieder voneinander entfernt werden. In der Ruhelage sind sie und die von ihnen getragenen Gläser parallel; durch den Trieb wird eine Konvergenz oder Divergenz der optischen Achsen der Gläser bewirkt.

Die Gläser können also jederzeit auf die Centren der entsprechenden Bilder gerichtet und so das ganze Gesichtsfeld derselben ausgenutzt werden, auch wird stets der mittlere Hauptstrahl mit der Achse des Glases zusammenfallen.

Die Anwendung des kleinen Apparats gestaltet sich nun so. Nachdem beide Gläser in paralleler Stellung genau auf die Entfernung der zu betrachtenden Bilder eingestellt sind (4—5 m), fixiert man die Mitte zwischen den gekreuzt aufgestellten Bildern und führt nun mit dem Trieb die Konvergenz der Gläser herbei. Die Konvergenzbewegung wird von den

Augen unwillkürlich mitgemacht und bei der Winkelstellung der Gläser, bei der ein jedes auf das Zentrum des ihm zukommenden Bildes gerichtet ist, tritt das Relief hervor.

Dreht man jetzt den Trieb in umgekehrter Richtung, bis die Stellung der Gläser eine divergente wird, so sieht man bei einem gewissen Winkel der Diverganz abermals ein stereoskopisches Bild, doch ist das Relief jetzt ein umgekehrtes, die dem Beobachter vorher abgewendeten Teile liegen ihm nunmehr näher. Helmholtz[1]) weist bereits darauf hin, dass wenn man die beiden Teile einer stereoskopischen Aufnahme vertauscht und mit divergenten Sehachsen (er selbst konnte eine Divergenz bis zu einem Winkel von 8° willkürlich herbeiführen), betrachtet, das Bild in umgekehrtem Relief erscheint. Walter erreicht diese Umkehrung bei seinem Prismenstereoskop durch Drehung der Prismen um 180°. Diese Umkehrung des Reliefs bietet bei der Deutung stereoskopischer Röntgenbilder mancherlei Vorteile und ich kann Lossen[2]) nicht beistimmen, wenn er dieselbe für „nicht einmal sehr wünschenswert" hält.

Anm. Die kleine Vorrichtung wird von der mechan. Werkstatt J. C. Schlösser, Königsberg i. P., Junkerstrasse hergestellt.

The Technic of the Rœntgen ray.

Calculus Diagnosis

by

Charles Lester Leonard, A. M. M. D. of Philadelphia.

The application of Roentgen's discovery to the diagnosis of Calculous conditions of the kidneys and ureters has resulted in a marked advance in our knowledge of these conditions, and by securing greater accuracy in diagnosis has facilitated operation, and at the same time rendered operative procedures more simple and yet more comprehensive and complete.

Since March 1898 the author has examined 318 patients for calculus by this method. Culculi have been found in 106 of these cases. In 63 of the cases, or more than 60 per cent, the calculi have been found in the ureter. This method has thus demonstrated a new fact, that is, that ureteral calculi are more frequent than renal, or at least, more frequently give rise to suspicious symptoms.

The advantages which have been demonstrated for this method the author has summarized as follows. "It is free from all the dangers that accompany exploratory operations and catheterizations. It is most accurate and comprehensive without occasioning pein, injury or even inconvenience to the patient. The exact number and situation of all calculi are determined so accurately that no calculi are left behind, and the operation is certain to be complete. The danger of operating upon the wrong kidney is entirely avoided, and the field of operation is limited to the exact position of the calculus, thus decreasing the operative trauma and facilitating rapid recovery.

The accuracy that has been demonstrated in the negative diagnosis makes it unnecessary and unreasonable to open the kidney or ureter in the search for stone during nephrorraphies or exploratory operations. The diagnosis can be made early when the least suspicion points to the presence of a calculus. The danger that arises from quiescent calculi is thus avoided."

The accurate knowledge thus afforded has served as the basis for a reasonable course of conservative expectant treatment, in cases where the symptoms were not urgent, and when

---

[1]) Helmholtz, Handb. d. phys. Optik. 1896. S. 793 ff.

[2]) Lossen, Eine neue Brille zur Stereoskopie grosser Bilder. Diese Zeitschrift, Bd. VII S. 134.

taken in conjunction with the exact size and number of the calculi, made it seem probable that they could pass by natural channels without endangering the functional life of the kidney. The value and wisdom of such a course of treatment has been already demonstrated in twenty three cases in which the culculi have been passed after its adoption.

The accuracy of the method has been demonstrated both in detecting (positive diagnosis) and in excluding (negative diagnosis) all calculi. The total amount of error, as previously reported, is not over three per cent, or ten errors in all. Three of these were in the negative or exclusion diagnosis, while in one, a second stone was overlooked. In forty-five cases of negative diagnosis that, to the author's knowledge, have come to operation, the diagnosis has been confirmed, while the subsequent developments in many more cases showed it to be correct.

In order to obtain such accuracy, skiagraphic negatives must be obtained that show distinctly shadows of tissues less dense than the least dense calculus. In a paper in the Annals of Surgery Feb. 1990 the author said: "The greatest value of the Rœntgen ray in physical diagnosis is not in penetrating all tissues, but in producing differentiations between tissues that will lead to logical conclusions and absolute diagnoses. Thus in examining for calculi we do not want rays that will penetrate all tissues; we want a differentiation in the shadows that will demonstrate beyond a doubt that all calculi, no matter what their relative density, would cast shadows if present in the field examined. Such definition and differentiation make the negative diagnosis absolute."

The production of such negatives, under all conditions, is essential to accuracy in diagnosis, and the value of the Rœntgen examination depends largely upon the ability to secure this necessary data.

The development of a technic capable of producing these results has been the author's aim. He has sacrificed to it all attempts at instantaneous exposures, preferring to employ longer exposures, that are compatible with the safety of the patient, in order to insure accuracy in diagnosis.

The author found that negatives showing the necessary soft tissue definition could be most regularly obtained by employing tubes of low vacuum. In order to secure penetration with the Rœntgen discharge from such tubes, they must be energized by a secondary discharge of high ampereage, and must maintain an even vacuum. It is now clearly understood that the penetrating power of the Rœntgen ray is not solely dependent upon the vacuum of the tube but that it is also a 'function' of the type of tube and the special apparatus or source of energy.

It shonld therefore be clearly understood that the data given in this paper apply exactly only to the tubes and apparatus employed by the author, and can be expected to produce like results only under like conditions.

For this reason the tubes and apparatus employed will be described in detail, with the author's reasons in certain conditions for preferring certain features.

Thus the source of energy is of low voltage, 16 to 20 volts and not over ten amperes. This may be derived from storage cells, a motor-generator or a small dynamo. This current is used because the author believes a greater Rœntgen efficiency can be secured from a tube, when a volume of current is passed through it with moderately slow interruptions. This current must be sharply and distinctly interrupted to produce the best effect. This quality of interruption can be produced best in primary currents of low voltage, and the author has found the best means of interruption to be the electro-magnetic interrupter of the independent magnet type, running on a shunt circuit of the primary current.

The accompanying illustration (Fig. 1) shows the construction of this interrupter. The electro-magnet is bi-polar. The current through the magnets passes through the lower, small adjustable contact. The armature does not come in contact with the magnet heads but swings between them and can not "stick". The main, primary current passes through the upper,

larger adjustable screw across platinum contacts, to the small spring. The armature swings free of this and only breaks the contact in its forward movement while in the full course of its vibration. The result is a long "make" and a short sharp "break", their ratio is variable

Fig. 1.

by means of the adjusting screw of the contacts. The primary of the coil is thus fully charged before the current is interrupted. 'Arcing' is prevented by condensers. The interruption is sharp and thus the greatest induction effect is produced in the coil, with an equal sharpness of the interruption of the current passing through the tube.

The result of the greater efficiency of this form of apparatus has been that the author has never found it necessary to employ a coil having a spark length of over seven inches

Fig. 2.

(20 cm.). The coil at present employed is of the portable type (Fig. 1) made at the suggestion of the author with the coil in a separate box from the condenser and vibrator. This separation and boxing makes it easier and less dangerous to transport. It also permits the separation of the vibrator from the coil so that the operators hands do not have to enter the induction field.

This arrangement is used to advantage in the consulting room, as can be seen from the illustration (Fig. 2). The coil is in an adjoining room. The wires from it are passed through the wall in porcelain tubes to the Rœntgen tube.

The tube holder is fastened to the wall and is adjustable, carrying the tube to any position over the couch upon which the patient reclines.

This arrangement of the coil, outside the consulting room, and the enclosing of the tubes in a paper box covered with thin lead foil during therapeutic treatments, has resulted in a marked improvment in the severe Rœntgen dermatitis from which the author has suffered for some time.

The tube employed is self-regulating and was devised by Mr. H. Lyman Sayen of Philadelphia. Its particular point of value is that the vacuum remains at any point desired by means of the self-regulating device which is operated by a shunt circuit from the current passing through the tube. The illustration (Fig. 3) shows this more clearly. The adjustable wire arm by increasing the air resistance of the circuit through the regulator, permits the operator to set the tube, so that it will have and maintain of it-self any desired degree of resistance he may wish. This resistance when measured by a parallel spark gap in the secondary circuit, affords a relative measuremeut of the vacuum of the tube and also of the quality or penetrating power of the Rœntgen rays given off. By changing the position of the arm, that is, increasing or decreasing the air resistance in the shunt circuit, the quality of the Rœntgen discharge can be raised at the will of the operator, moreover, by referring to the resistance previously employed the tube can at any time be set to produce the same quality of rays used at any previous exposure. The fact that the initial vacuum of the tube is high and that it's vacuum is lowered to the desired point is especially valuable. It prevents the tube from falling too low as the result of overheating or of rising too high so that the less opaque calculi are penetrated. The automatic regulation when combined with a tendency to rise in vacuum assures a constant degree at whatever penetration the operator desires to employ. This is particularly essential to the negative calculus diagnosis, i. e. the exclusion of all calculi. Other tubes when tested by the parallel spark gap method during a period of 5—10 minutes will be found to vary decidedly. This is why very short exposures frequently detect calculi and yet do not give constant results. The objection to them is that they are impractical with

Fig. 3.

tubes of low enough vacuum, while, tubes that will stand the requisite amount of electrical energy are so high that the smaller and less opaque calculi are often penetrated.

This method of measuring and regulating the Rœntgen tube has been used by the author in his entire renal calculus series, since 1898 and has enabled him to repeat, at will, exposures previously made. It is only valuable as a relative method of measurement but is accurate for each combination of apparatus for which its values have been determined.

The photographic plates at present used are special X-ray plates manufactured by the Cramer Dry Plate Co. of St. Louis, Mo. U. S. A. Any good thick emulsion plate is probably as serviceable. The size is 12 x 20 inches (cm 49 x 30) this covers the entire renal and vesical region. The developer is Ortol or Metol-Hydrochinone.

The routine method of examination is as follows. The photographic plate is placed upon the couch on a board (see Fig. 2), over it is laid a piece of card-board to protect the gelatine emulsion from the heat of the patient's body.

The patient removes all clothing containing buttons or other opaque bodies, and lies with the back upon the plate, which extends above the last lumbar vertebra and below the point where the shadow of the symphysis pubis will fall. The head and foot of the adjustable couch are raised. The patient's feet are drawn up with the knees flexed, the feet resting against the raised foot. The shoulders and head are raised on the pillow at the head. This flexes the body, bringing the lumbar and renal regions nearer the plate, destroying the natural curvature of the spine at that point, and at the same time, naturally inhibits all respiratory movements in the abdomen to a reasonable degree. The patient is comfortable in this position and can remain quiet without the use of bandages, compressors, etc.

The platinum anode of the tube is placed at a distance of 18 inches (45 cm) above the plate, or at least 8 inches (20 cm) above the skin surface, the length of the exposure being varied, according to the thickness of the patient, rather than the distance from the plate. The tube is placed over the third lumbar vertebra. The shadows of the renal pelves and the ureters are thus cast away from the shadow of vertebrae, and with the tube at this point the light traverses the axis of the pelvic outlet so that the shadows of the ureters below the iliac arteries fall within the shadow of the pelvic bones. Care must be taken to have the entire plate covered by the Rœntgen field of the tube.

The vacuum of the tube is adjusted, by increasing or decreasing the air resistance in the regulating circuit, until it is equivalent to a parallel spark of 2 inches (5 cm), or in thin subjects one and one half inches ($3^1/_2$ cm). The length of the exposure is a variable factor depending much upon the subject. The average is from five to ten minutes at a distance of 18 inches (45 cm) with proportionate exposures at greater distances when required.

The effort has always been to secure soft tissue definition, as upon this only is it possible, to base accurate negative diagnóses. Rapid exposures have been sacrificed to secure uniformity in tissue differentiation and photographic plates upon which accurate negative, as well as positive calculcus diagnoses could be based.

Radiographie des Kehlkopfes.

Von

L. P. H. Eijkman, Amsterdam.

(Hierzu Tafel A, B, XIV, XV, XVI, XVII, XVIII, Fig. 1 und 2, XXIV und XXV.)

Die vorliegenden Seiten enthalten die Ergebnisse einer Untersuchung über die Bewegungen des Kehlkopfes beim Summen mit geschlossenem Munde, sowie beim Sprechen mit Stimmton und beim Flüstern der Hauptvokale.

Mein Bruder P. H. Eijkman, Direktor-Arzt der Physiatrischen Anstalt in Scheveningen ermöglichte mir, die zu meinem Zwecke nötigen photographischen Aufnahmen zu machen. Für meine Untersuchung benutzte ich den Röntgen-Apparat dieser Anstalt und den dort befindlichen Apparat, der in den „Verhandelingen der Kon. Akademie van Wetenschappen (2de Sectie), Deel IX No. 1" (Abhandlungen der Kgl. Akademie der Wissenschaften, 2. Sektion, Teil IX Nr. 1) beschrieben und dargestellt ist.

Nur einzelne Veränderungen waren zu meinem Zwecke nötig: 1. weil der Kiefer bei einem Teile meiner Versuche in seinen Bewegungen nicht gehemmt werden durfte, wurde, wo es not that, die Kinnstütze durch eine mit Guttapercha umwickelte Eisenplatte ersetzt, auf der das Septum Narium ruhte; 2. der hölzerne Klemmer für die photographische Platte wurde durch einen kleinen Rahmen, in den sich die empfindliche Platte besser einschieben liess, ersetzt. An dem Rahmen wurde zur Orientierung ein rechtwinkliges Kreuz von Kupferdraht befestigt, das auf allen Abdrucken deutlich zu sehen ist; 3. die automatische Vorrichtung, durch welche die Röhre immer in derselben Phase aufleuchtet, wurde beseitigt, weil jede Exposition 10—20 Sekunden dauerte. Statt dessen wurde der gewöhnliche Queckstrahlunterbrecher eingeschaltet; 4. an der Holzlatte wurde ein elektrischer Kontakt angebracht, wodurch die Versuchsperson im stande war, die Röhre nach Belieben aufleuchten zu machen.

Um den Körper vor der unangenehmen Empfindung einer Berührung mit der leuchtenden Röhre zu schützen, wurde eine dünne Bleiplatte um die Schulter gelegt und ein dünnes Brett zwischen die Röhre und den Kopf gestellt, jedoch in der Weise, dass der Hals frei blieb. Der Brennpunkt der Antikathode der Röntgenröhre war für Serie I und II meiner Versuche auf das Lig. cric. thyr. gerichtet. Die Entfernung vom Brennpunkte zur empfindlichen Platte war 27. 50 cm und zur medianen Körperebene 19 cm. Ein Organ in der Medianebene erlitt also auf der Platte eine Vergrösserung von $\frac{27.50}{19} = \pm 1.45$.

Bei Serie II scheint eine geringe Veränderung in den Verhältnissen oder in der Haltung der Versuchsperson stattgefunden zu haben, wie näher aus meinen Messungen hervorgehen wird. Vorläufig sei schon bemerkt, dass der Winkel zwischen dem Unterkieferrande und der Vorderseite des Halses für Serie I und Serie II 110^0 und 113^0 beträgt. Die Erklärung ist, dass diese Serien zu verschiedenen Zeiten verfertigt worden sind.

Als es sich später zeigte, dass der Ringknorpel nicht auf allen Photographien gleich deutlich sichtbar war, wurden diese Entfernungen für Serie III in folgender Weise geändert:

die Röhre wurde auf 1 cm hinter dem Lig. Thyr. Cric. gerichtet;

Entfernung vom Brennpunkt bis zur empfindlichen Platte 27 cm;

die Entfernung vom Brennpunkt bis zur Medianebene 18 cm;

so dass ein Organ in der Medianebene bei dieser Serie $\frac{27}{18} = 1\,^1/_2$ mal vergrössert ist. Unterkiefer und Hals bilden einen Winkel von 120^0.

Bei den drei Serien wurde notiert: Unterbrecher $\pm$ 30 mal pro Sekunde, 6 à 7 amp., 36 volt, weiche Röhre.

Versuchsperson war ich selber, und der technische Teil der Experimente wurde von meinem Bruder ausgeführt. Die Aufnahmen sind grösstenteils gut gelungen, wie aus den beiliegenden Abdrucken ersichtlich ist. Sie sind alle ohne jede Retouche oder Änderung angefertigt. Nur sind die neun für meine Untersuchung wichtigen Punkte auf den drei Normalphotographien mit kleinen Kreuzchen bezeichnet.

Die Entstehung des Bildes auf der empfindlichen Platte.

Um sich auf den verschiedenen Photographien zu orientieren und diese miteinander zu vergleichen, ist es nötig, sich erst auf mathematische Weise Rechenschaft darüber zu geben, wie das Bild zu stande kommt.

Die Entstehung des Bildes ist am besten zu vergleichen mit der Projektion eines Schattenbildes, wobei der Brennpunkt der Anti-Kathode die Lichtquelle ist, die divergierende Strahlen verbreitet. Weil in unserem Falle die empfindliche Platte und die Medianebene parallel sind, werden alle in letzterer liegenden Teile vergrössert, jedoch ohne Verzeichnung, abgebildet. Dasselbe gilt für jede sagittale Ebene, in dem Sinne aber, dass das Mass der Vergrösserung für jede Ebene ein anderes ist. Dieses wird berechnet, indem man die Entfernung von dem Brennpunkte bis zur empfindlichen Platte in die Entfernung von dem Brennpunkte bis zur sagittalen Ebene dividiert.

Von zwei symmetrisch liegenden Organen ist dasjenige, welches am nächsten bei der empfindlichen Platte liegt, am wenigsten vergrössert und deshalb auch am deutlichsten, wie aus Fig. 1 von Tafel A ersichtlich ist.

X ist der Brennpunkt,
P „ die empfindliche Platte,
M „ die Medianebene,
R „ der Ringknorpel von vorn gesehen,
ZZ' „ der Durchschnitt der langen Hörner des Zungenbeins,
SS' „ der frontale Durchschnitt des Schildknorpels,
KK' „ der frontale Durchschnitt des Unterkiefers,
N „ die Normale.

Die Unterenden des frontalen Durchschnitts des Schildknorpels liegen auf gleicher Höhe mit dem Brennpunkt, also in der Normale, so dass diese Punkte auf den Photographien zusammenfallen werden. Von jedem höher liegenden Organe fällt von zwei symmetrischen Punkten dasjenige, das am nächsten bei der Platte liegt, darauf am niedrigsten. Für Teile unter der Normale gilt das Umgekehrte.

Da die Teile, die am weitesten von der Platte entfernt liegen, nicht immer deutlich zu erkennen waren, und da es nicht meine Absicht bei der Untersuchung war, absolute Masse festzustellen, so habe ich diesen Umstand nicht in Betracht genommen und in Betreff des Schildknorpels und des Zungenbeins die am nächsten bei der Platte liegende Hälfte, also die rechte, als Massstab angenommen. Hatte ich mich doch auf mathematischem Wege davon vergewissert, dass es sich bei der Vernachlässigung dieses Faktors bei den Messungen, die zu meinem Zwecke nötig waren, nur um halbe und Viertelmillimeter handle.

Fig. 2 von Tafel A giebt eine centrale Projektion des horizontalen Durchschnitts durch das Lig. crico-thyreoid., sowie der übrigen auf meinen Photographien vorkommenden Knochen und Knorpel, auf diese horizontale Ebene projiziert.

Beide Figuren sind auf die Photographien von Serie I basiert, aber ungefähr 4.3 mal verkleinert. Aus ihnen geht hervor:

1. dass auf dem photographischen Bilde nicht die Vorderspitze des Kinns erwartet werden darf, sondern ein etwas nach links davon liegender Punkt;

2. dass von den zwei Hörnern des Zungenbeins das rechte unter das linke fallen wird und also zu der Hälfte des Schildknorpels gehört, die ich bei meiner Untersuchung als Massstab angenommen habe.

3. dass der Hinterrand der linken Hälfte des Schildknorpels auf der Photographie links von der rechten Hälfte zu suchen ist.

Die Bewegung des Schildknorpels und des Ringknorpels im Verhältnis zu einander.

Die erste Frage, welche ich durch meine Untersuchung zu beantworten wünschte, war, ob beim Singen oder Sprechen der Schildknorpel sich im Verhältnis zum Ringknorpel drehe

oder umgekehrt, oder ob beide sich drehen. Die Beantwortung dieser Frage wurde mir dadurch möglich, weil das Kreuz auf den Photographien eine genügende Anzahl fester Punkte darbot. Ich machte also zuerst in einer Sitzung eine Serie von Aufnahmen, (Tafel XIV und XV[1]), welche aus neun verschiedenen Stellungen bestand, n. l. aus einer, welche die normale Lage der Larynxorgane abbildet, und acht, welche in eine Reihenfolge die verschiedenen Stellungen angeben beim Summen mit geschlossenem Munde der Oktave G—g (sol_1 bis sol_2).

Mittelst einer Stimmpfeife stellte ich jedesmal den Ton fest.

Als es sich später heraus stellte, dass nur auf wenigen dieser Photographien die Hinterfläche des Ringknorpels sichtbar war, entschloss ich mich, den Versuch zu wiederholen und zugleich auszudehnen.

So entstand eine zweite Serie von zwölf Aufnahmen (Tafel XV u. XVI), welche die normale Lage der Organe darstellten und aufeinander folgend die verschiedenen Stellungen beim Summen mit geschlossenem Munde der Tonleiter G—c′ (sol_1 bis ut_2).

Später machte ich unter den auf S. 198 beschriebenen veränderten Verhältnissen in einer Sitzung eine dritte Serie (Tafel XVII, XVIII, XXIV u. XXV). Ausser in der Normallage wurde die Stellung der Larynxorgane photographiert:

1. beim Aussprechen des langen Vokals *a:* (wie im Holländischen aap) in den Tönen der Oktave G—g (Gruppe 1);

2. beim Aussprechen der Vokale *u:*, *o:*, *ɔ*, *ɑ*, *a:* *ɛ*, *e:*, *i:*[2]) in G (Gruppe 2). Das *a:* dieser Gruppe ist dasselbe wie von der vorhergehenden;

3. beim Flüstern (stimmlosen Sprechen) derselben Vokale (Gruppe 3).

Die zwei letzten Gruppen wurden absichtlich nicht in der hier angegebenen Reihenfolge photographiert.

Die Normallage-Photographie (*h*) dient natürlich für alle drei Gruppen dieser Serie.

Die Tafeln A und B machen einen wechselseitigen Vergleich leicht. Sie beziehen sich nur auf diejenigen Photographien[3]), auf denen alle oder einige der folgenden Punkte mit Sicherheit festzustellen sind:

1. das oberste Ende vom oberen Horne des Schildknorpels (Horn);

2. der Adamsapfel;

3. ein Punkt im Gelenkhorn des Schildknorpels (Gelenk). — Dieser Punkt ist mutmasslich bestimmt und zwar für Serie I auf der Normallage-Photographie, für Serie II auf der c′-Photographie und für Serie III auf der geflüsterten ɔ-Photographie. Diese drei wurden gewählt, weil das Gelenkhorn des Schildknorpels darauf deutlich sichtbar ist;

4. die Vorderspitze des Zungenbeins;

5. ein Punkt in der oberen Fläche des Ringknorpels in einer Entfernung von etwa 5 mm vorwärts von der Hinterwand desselben liegend.

Leider konnte dieser Punkt nur auf den folgenden Photographien mit genügender Sicherheit festgestellt werden:

Serie I: h, c, d, g,
Serie II: h, A, g, a, c,
Serie III, 1: h, A, B, c, d, e, g,
Serie III, 2: h, o:, ɑ, ɛ, e:, i:,
Serie III, 3: h, u:, ɔ, ɑ, a:.

6. der Punkt, wo der Hinterrand des Kehldeckels und der Oberrand des Schildknorpels sich schneiden;

---

[1]) Die Photographien sind auf den Tafeln auf $^3/_5$, genauer $^{29}/_{50}$, reduziert worden.

[2]) Diese Vokale hört man nacheinander in den Holländischen Wörtern: boek, boot, pot, bak, aap, bed, beet, biet.

[3]) Die folgenden sind als misslungen beiseite gelegt worden: Serie I G, Serie II e, b und Serie III *a:* in f gesprochen und das geflüsterte *o:*, *e:*, *i:*.

7. ein Punkt, auf der Photographie 3.50 cm höher im Hinterrande des Kehldeckels liegend.

Die wechselseitigen Entfernungen zwischen den drei ersten der genannten Punkte sind in mm ausgedrückt, folgende:

	Serie I	Serie II	Serie III		Serie I	Serie II	Serie III
Vom Horn bis zum Adamsapfel	65.75	67.25	68.75	dividiert	45.25	46.50	45.75
Vom Horn bis zum Gelenk	62.25	66.—	67.25	in 1.45	43.—	45.50	44.75
Vom Gelenk bis zum Adamsapfel	47.50	48.—	50.—	u. 1.50	32.75	33.—	33.25

Der Gelenkpunkt wurde einfach durch Kreisbogen mit den hier angegebenen Strahlen aus Horn und Adamsapfel auf den verschiedenen Photographien eingezeichnet.

Um die sieben genannten Punkte für jede Serie oder Gruppe davon zum wechselseitigen Vergleiche auf einem Bilde zusammenstellen zu können, wurden zwei feste Punkte im Kreuze angenommen und, weil letzteres sich als nicht vollkommen rechtwinklig herausstellte, wählte ich den Durchschnittspunkt (Kreuzpunkt auf den Tafeln) und einen Punkt in 7 cm Entfernung links davon im horizontalen Arm liegend. Zur Deutlichkeit wurden alle Entfernungen mit 4 multipliziert, und da, wie oben bemerkt wurde, die Photographien auch schon etwas mehr als die natürliche Grösse darstellen, so mussten die Entfernungen von Serie I und II in $1.45 \times 4 = 5.8$ und die von Serie III in $1.5 \times 4 = 6$ dividiert werden.[1])

Aus einer Vergleichung der Lage der Wirbel auf dem photographischen Bilde ging hervor, dass hier und da der Hals ein oder mehr mm vom Platze gerückt war. Die Berichtigung, welche hierdurch nötig war, ist auf den graphischen Bildern angebracht in Übereinstimmung mit folgender Tabelle. Die Zahlen sind darin nicht mit 4 multipliziert. Das Zeichen (—) deutet an, dass die Punkte auf der Zeichnung nach unten oder nach hinten gerückt sind; das Zeichen (+) deutet die entgegengesetzte Richtung an.

nach unten oder oben gerückt							nach hinten oder vorn gerückt						
	Serie I	Serie II	Serie III					Serie I	Serie II	Serie III			
			a: in G—g		Vokale in G	Vokale geflüstert				a: in G—g		Vokale in G	Vokale geflüstert
G	—	— 1.00	0.00	u:	— 1.00	— 0.50	G	—	— 1.75	— 0.50	u:	0.00	+ 0.75
A	+ 1.50	0.00	— 1.75	o:	— 1.00	—	A	— 0.50	0.00	— 0.50	o:	+ 0.75	—
B	+ 0.75	— 0.75	— 2.00	ɔ	— 1.25	— 0 50	B	— 0.50	— 0.75	+ 2.00	ɔ	+ 3.75	+ 1.25
c	+ 1.75	— 1.50	— 1.50	ɑ	— 1.50	— 1.25	c	— 0.25	— 0.75	+ 0.25	ɑ	+ 3.00	0.00
d	+ 1.50	— 1.00	— 1.50	a:	0.00	— 0.25	d	— 0.25	— 1.00	+ 1.00	a:	— 0.50	+ 0.75
e	+ 1.00	—	— 1 25	ɛ	— 1.00	— 1.75	e	— 2.00	—	— 1.00	ɛ	+ 1.75	+ 0.75
f	+ 1.00	— 0.50	— 1.75	e:	— 0.50	—	f	+ 0.75	— 0.25	— 0.75	e:	0.00	—
g	+ 0.75	— 0.50	— 1.25	i:	0.00	—	g	+ 2.50	— 0.50	+ 1.25	i:	+ 0.75	—
a		— 0.75					a		+ 1.75				
b		—					b		—				
c′		— 2.00					c′		+ 2.25				

Die Punkte der Normallage-Photographien sind überall durch h angegeben und durch gerade Linien vereint worden.

Obwohl bei einer oberflächlichen Betrachtung der Tafeln A und B die oft ziemlich bedeutende Bewegung vor- und rückwärts und auf- und niederwärts des Schildknorpels an erster Stelle in die Augen fällt, so will ich diese Sache dennoch vorläufig auf sich beruhen lassen.

Die Drehung des Schildknorpels und des Ringknorpels um ihre gemeinschaftliche Achse, welche man sich durch die Gelenkpunkte gezogen denkt, ist leicht zu verfolgen. Man vereint

[1]) Die Entfernungen sind auf den Tafeln A und B auf $^{13}/_{14}$ der Photographien reduziert worden.

Tafel A.

Centrale Projection

des frontalen Durchschnitts durch das lig. crico thyreoid.

Fig. 1.

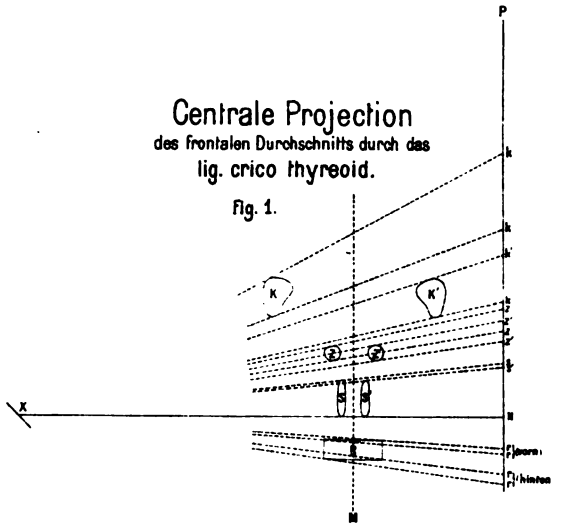

Fig. 2.

Centrale Projection

des horizontalen Durchschnitts durch das lig. crico thyreoid.

und der anderen Teile des Kehlkopfes auf die horizontale Ebene projiziert.

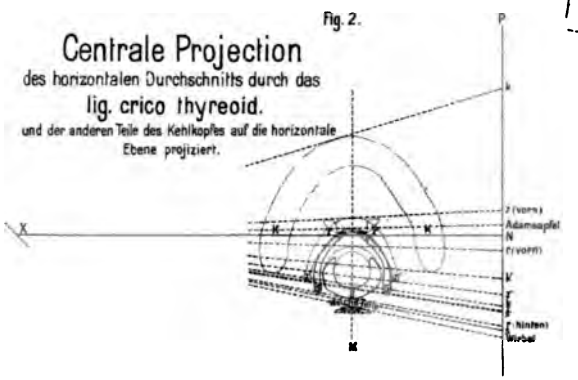

Serie I. Summen mit geschlossenem Munde.

G - g.

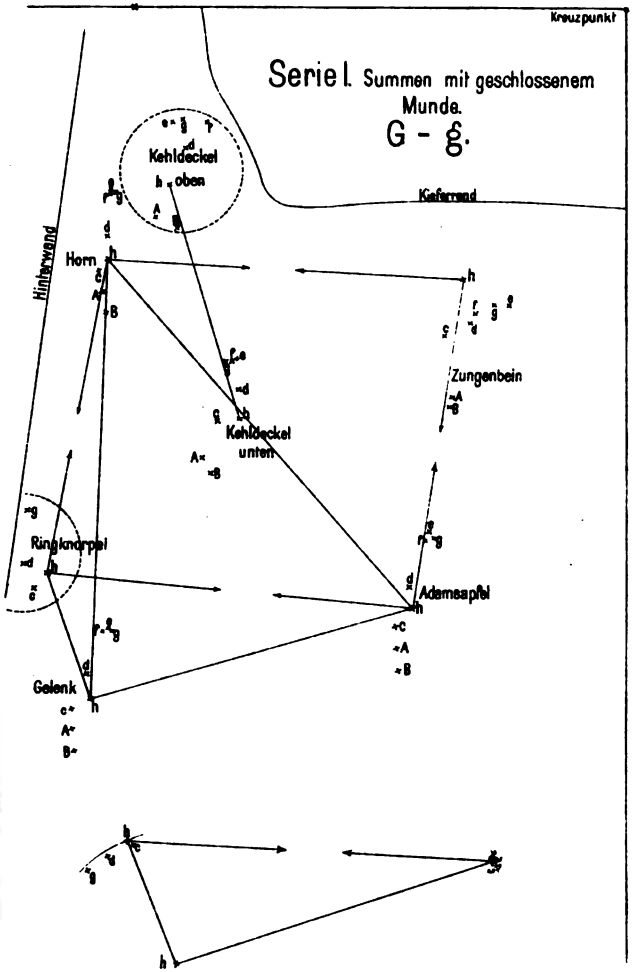

Serie II.

Summen mit geschlossenem Munde, G - c'.

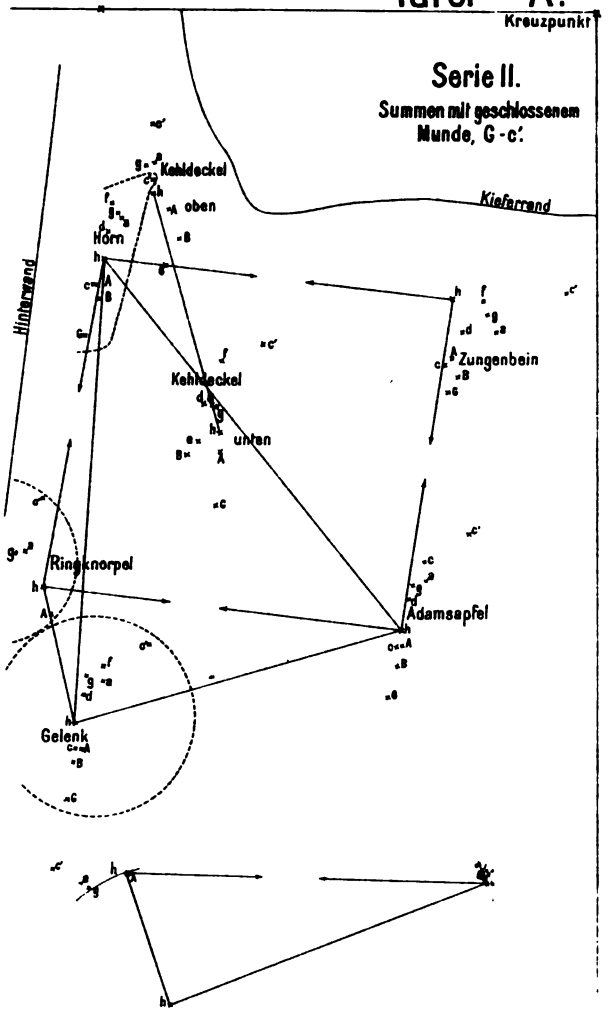

Tafel B.

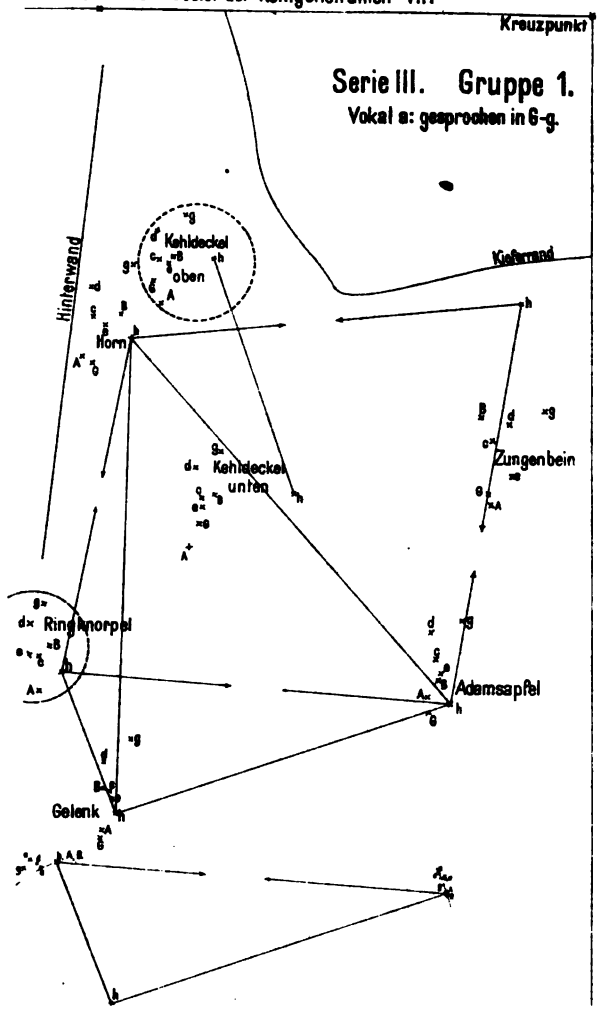
Kreuzpunkt
Serie III. Gruppe 1.
Vokal a: gesprochen in G-g.
Hinterwand
Kieferrand
Kehldeckel oben
Horn
Kehldeckel unten
Zungenbein
Ringknorpel
Adamsapfel
Gelenk

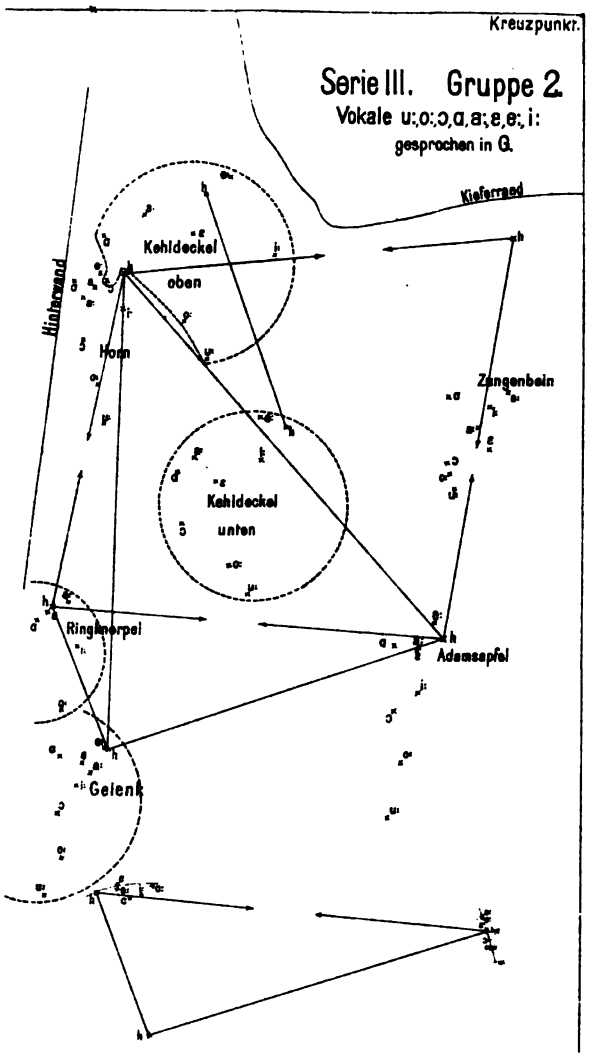
Kreuzpunkt
Serie III. Gruppe 2.
Vokale u:,o:,ɔ,ɑ,a:,e,e:,i:
gesprochen in G.
Hinterwand
Kieferrand
Kehldeckel oben
Horn
Zungenbein
Kehldeckel unten
Ringknorpel
Adamsapfel
Gelenk

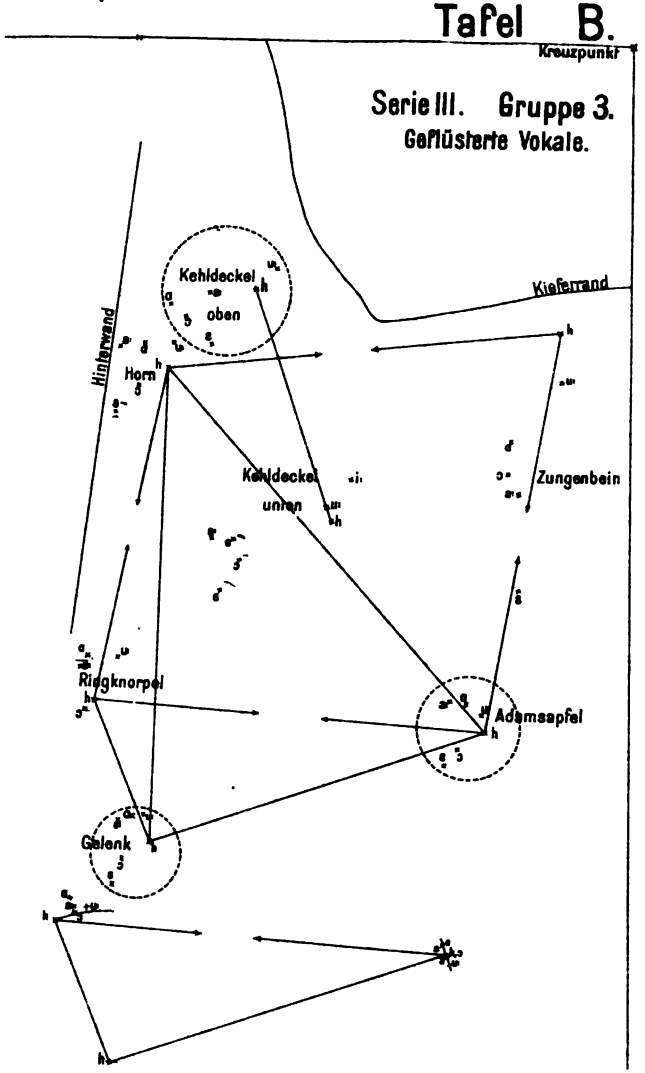
Kreuzpunkt
Serie III. Gruppe 3.
Geflüsterte Vokale.
Hinterwand
Kieferrand
Kehldeckel oben
Horn
Kehldeckel unten
Zungenbein
Ringknorpel
Adamsapfel
Gelenk

die drei Punkte (Gelenk, Adamsapfel und Ringknorpel) durch Linien und verschiebt die also entstandenen Dreiecke in der Ebene der Zeichnung parallel mit sich selbst, in der Weise, dass der Gelenkpunkt aller Dreiecke mit dem der Normallage-Photographien zusammenfällt. In dieser Weise bekommt man die Figur, die für jede Serie oder Gruppe unten an der betreffenden Figur gezeichnet ist.

Zuerst erregt jetzt Tafel B, 2 unsere Aufmerksamkeit, denn darauf sieht man auf der Seite des Adamsapfels die Vokale der ersten Reihe (u:, o:, ɔ, ɑ) in regelmässiger Folge untereinander stehen. Das u: ist am niedrigsten (8 mm) und das ɑ fällt mit dem Normalpunkt zusammen. Die Vokale der zweiten Reihe (a:, ɛ, e:, i:) zeigen nicht diese Regelmässigkeit, allein im Zusammenhang mit Betrachtungen, welche im 2. Teile dieser Arbeit folgen, hat es guten Grund, anzunehmen, dass vom a: an, das über dem Normalpunkte gebildet wird, auch dann, wenn es in einem höheren Tone als G gesprochen wird (Tafel B, 1), der Adamsapfel sich in der genannten Reihenfolge bis unter diesen Punkt senke.

Beim Flüstern (Tafel B, 3) findet dasselbe statt, aber vielleicht in etwas geringerem Masse. Es stellt sich auch heraus, dass ebenso wie beim Sprechen der Vokale im G die Hinterseite des Ringknorpels sich nach vorn gedreht hat und wieder am meisten beim u:, am wenigsten beim ɑ, was die Vokale der ersten Reihe betrifft; und am meisten beim i:, am mindesten beim e: und ɛ der zweiten Reihe.

Man kann also feststellen, dass beim Sprechen in demselben Ton und beim Flüstern der Vokale der Schildknorpel und der Ringknorpel in zwei Richtungen vom normalen Punkte aus eine geringe drehende Bewegung machen, dass, mit andern Worten, der ganze Kehlkopf sich etwas nach vorn oder nach hinten neigt.

Wo aber eine Dehnung der Stimmbänder erforderlich ist, also beim Summen der Tonleiter (Tafel A) und beim Sprechen des a: in der Oktave G—g (Tafel B, 1), da sieht man, dass die Drehung des Schildknorpels äusserst gering ist (das Maximum, auf seine wahre Grösse reduziert, ist 2 mm bei c'), so dass von einer regelmässigen Folge nichts zu entdecken ist. Ausserdem steht der Adamsapfel so gut wie immer über dem Normalpunkt, was eine Verkürzung der Stimmbänder verursacht, oder jedenfalls nicht dasjenige, was nötig ist, n. l. eine Verlängerung.

Die Bewegung rückwärts des Ringknorpels am Kreisbogen gemessen, ist hingegen viel bedeutender. Die Maxima sind aufeinander folgend 4, 6 und 3 mm für Serie I, II und III, 1. Eine Bewegung vorwärts scheint nicht stattzufinden, denn die tiefen Töne fallen alle mit dem Normallagepunkt zusammen.

Eine speziale Untersuchung müsste feststellen, inwiefern diese Vermutung richtig ist, denn unglücklicherweise fehlt der Ringknorpel für das G von allen drei Serien.

Aus dem Vorhergehenden geht deutlich hervor, dass, ungeachtet der Wirkung der Giessbeckenknorpel, die Stimmbänder beim Bilden des Stimmtons gedehnt werden durch das Rückwärtsdrehen des Ringknorpels und dass die Drehung des Schildknorpels nur ein hinzutretender Umstand ist, welcher seinen Grund findet in der Bewegung des ganzen Kehlkopfes.

Ausser der hier beschriebenen Drehung muss nach meinen Zeichnungen der Ringknorpel noch andere Bewegungen machen. Wenn es wahr ist, dass, wie einige Physiologen anzunehmen scheinen, das Gelenk ein fester Punkt ist, dann muss der auf jeder Photographie angenommene Ringknorpelpunkt in den Kreisbogen fallen, der durch den Normalpunkt geht und das Gelenk zum Mittelpunkt hat.

Dies ist jedoch nicht der Fall, wie unten auf Tafel A und B zu sehen ist.

c'	von	Serie II	liegt	22.5	mm: 5.8 = 4	mm	ausserhalb	desselben.
a	„	„ II	„	7	mm: 5.8 = 1	mm	„	„
e	„	„ III, 1	„	10	mm: 6 = 1.50	mm	„	„
ɑ	„	„ III, 3	„	9	mm: 6 = 1.50	mm	„	„
ɑ u. i:	„	„ III, 2	liegen	7.5	mm: 6 = 1.25	mm	innerhalb	„

Dürfte man, wo sich nur eine geringe Abweichung zeigt, vielleicht Ungenauigkeit im Messen als Erklärung anführen, diese Ursache kann nicht gelten für die sechs hier specifizierten Fälle; denn eine wiederholte Untersuchung verschiedener hellen und dunkeln Abdrucke[1]) wie der Negative hat mich davon überzeugt, dass diese Punkte richtig angegeben sind. Unter meinen Photographien giebt es ja auch eine Anzahl, auf denen die Entfernung von der Hinterwand des Ringknorpels bis zur Vorderseite des Gelenkhorns mit Genauigkeit zu messen ist, so dass man sich leicht davon überzeugen kann, dass die Entfernung oft bedeutend wechselt. Bemerkenswert ist weiter, dass es immer die höchsten Töne sind, wobei der Ringknorpel ausserhalb des Kreisbogens fällt.

Dies alles weist darauf hin, dass der Gelenkpunkt nicht ganz fest ist, eine Folgerung, welche mit der Meinung Henles[2]) übereinstimmt.

Dass der Ringknorpel sich thatsächlich rückwärts bewegen kann, sei es durch Drehung oder durch Ziehung, geht auch noch auf eine andere Weise aus meinem Materiale hervor. Auf etwa der Hälfte der photographischen Aufnahmen ist n. l. die Luftröhre deutlich sichtbar. In der Linie, welche deren Vorderseite angiebt, befindet sich auf den Normallage-Photographien unter dem Schildknorpel eine Ausbuchtung in der Gegend, wo man die Vorderseite des Ringknorpels erwarten sollte. Diese Ausbuchtung nun nimmt ab in den Fällen, wo die Hinterseite des Ringknorpels sich stark rückwärts bewogen hat. Man kann sich davon leicht vergewissern, indem man die verschiedenen Entfernungen von dem Adamsapfel und von einem festen Punkte in der Ausbuchtung bis zum senkrechten Arme des Kreuzes untereinander vergleicht.

Dazu eignen sich besonders:

Serie I: G, f, g,
„ II: c, d, f, g, a, c′,
„ III: d, e, f, g.

Zwar ist auch ohne Messung ein Abnehmen oder Verschwinden des Wulstes in einigen Fällen deutlich wahrzunehmen, u. a. in:

Serie I: G, f, g.
„ II: g, a, c′,
„ III: d, e, f, g.

Andererseits würde man erwarten, dass die Ausbuchtung grösser würde, wenn die Hinterseite des Ringknorpels, ausser der Beteiligung an der Hebelbewegung des ganzen Kehlkopfes, zu dem noch eine davon unabhängige Bewegung nach vorn macht, wie es bei allen Vokalen, die auf Tafel B, 2, 3 vorkommen, der Fall ist. Doch ist die Ausbuchtung auf allen betreffenden Photographien ungefähr konstant.

Obschon ich nicht im stande bin, eine Erklärung dieser sonderbaren Erscheinung zu geben, so meinte ich doch die Sache selber erwähnen zu müssen.

Die hier besprochene unabhängige Bewegung vorwärts des Ringknorpels muss eine Verkürzung und Verdickung der Stimmbänder zur Folge haben, welche merkwürdigerweise für die verschiedenen Vokale, obschon im selben Tone gesprochen, verschieden ist, auch dann, wenn man die Bewegung des ganzen Kehlkopfes in Rechnung bringt. Vielleicht würde, wie oben bemerkt wurde, der Ringknorpel, wenn dieser auf der Photographie sichtbar wäre, bei a: in G gesprochen, mit der Normallage zusammenfallen, und da meine Data über die gesummten Töne auch nur bei den höheren auf eine Bewegung nach rückwärts des Ringknorpels hin-

[1]) Im allgemeinen möchte ich hier die Bemerkung machen, dass auf den photographischen Tafeln nicht alles so deutlich zu sehen ist als auf den verschiedenen hellen und dunklen Abdrucken und den Negativen, die ich bei meiner Untersuchung zur Verfügung hatte.

[2]) Handbuch der systemat. Anatomie, 1866; Bd. II S. 240.

weisen, so kommt man wie von selbst zu der Folgerung, dass die Dehnung der Stimmbänder bei den tieferen Tönen sich auf eine Spannung durch die Giessbeckenknorpel beschränke.[1])

Eine Grenze ist dabei schwer zu ziehen, weil die Stellung des Ringknorpels von der Beschaffenheit des Vokals abhängig ist.

Endlich folgt aus Tafel B, 3, dass für sofern meine Data sich erstrecken, der Ringknorpel sich beim Flüstern nach vorn bewegt und wiederum nicht in gleichem Masse für alle Vokale.

Die gemeinschaftliche Bewegung des Schildknorpels und des Ringknorpels.

Wenn man in Betracht nimmt, dass der Ringknorpel am Schildknorpel befestigt ist, ist es deutlich, dass er sich, abgesehen von seinen eigenen Bewegungen, auch an der Hebung und Senkung des Kehlkopfes und dessen Bewegung nach vorn und nach rückwärts beteiligen muss.

Diese Verschiebungen sind von grosser Wichtigkeit. Es ist interessant, zu sehen, wie z. B. beim Summen mit geschlossenem Munde (Tafel A) der Schildknorpel sich beim tiefsten Tone (G) zuerst als Ganzes senkt, dann in der Richtung seines Hinterrandes[2]) allmählich steigt bis über die Normallage und sich endlich bei den höheren Tönen etwas nach vorn bewegt (bei c′ sogar 39 mm: 5.8 = 6.75 mm). Bemerkenswert ist weiter, dass in beiden Serien bei den höheren Tönen (e—c′) die Regelmässigkeit aufhört, als ob meine Stimme da weniger fest gewesen ist als bei den tieferen Tönen. Dass weiter in Serie I und II der Schildknorpel bei B niedriger steht als bei A, wäre als eine auffallende Erscheinung erwähnenswert, wenn beim Sprechen in G—g (Tafel B) die Sache nicht gerade umgekehrt wäre und mehr mit der Reihenfolge der Oktavtöne in Übereinstimmung.

Meine Stimme erstreckt sich von D bis c′, das heisst, es ist mir nicht möglich, einen tieferen oder höheren Ton hervorzubringen. Die senkrechte Entfernung von G bis zum Punkte der Normallage beim Gelenk beträgt in Serie II 43 mm: 5, 8 = 7 mm. Nach einer ungefähren Schätzung dürfte die Entfernung bei D ungefähr 1 cm betragen und also mit der von h bis c′ übereinstimmen. In beiden Serien liegt c unter dem Normalpunkt und d darüber, so dass das Ergebnis ist, dass die sieben tiefsten Töne (D—c) meiner Stimme innerhalb einer Grenze von 1 cm unter der normalen Lage und die sieben höchsten (d—c′) innerhalb derselben Grenze darüber hervorgebracht werden, in dem Sinne, dass bei den letzteren die Bewegung aufwärts von einer regelmässigen Bewegung nach vorn begleitet wird.

Die vorhergehenden Bemerkungen sind im allgemeinen auch auf den Vokal a:, in der Oktave G—g gesprochen (Tafel B, 1), anwendbar. Nur weicht der ganze Kehlkopf hierbei mehr regelmässig etwas zurück und scheint ausserdem etwas höher zu stehen als beim Summen; immerhin liegt für a: in B der Gelenkpunkt schon über der Normallage.

Nach Tafel B, 2 werden alle Vokale, die in G gesprochen werden, hinter dem Punkte der Normallage hervorgebracht, die vier Vokale der ersten Reihe (u:, o:, ɔ, ɑ) am meisten, so dass sie durch eine Senklinie deutlich von den übrigen zu trennen sind.

Die Zurückweichung des Gelenks, auf ihre wahre Grösse reduziert, ist wie folgt:

bei u:	6.— mm,	bei a:	2.— mm,
„ o:	4.50 „ ,	„ ɛ	2.50 „ ,
„ ɔ	4.75 „ ,	„ e:	0.25 „ ,
„ ɑ	4.50 „ ,	„ i:	3.— „ .

[1]) Der Anteil, den diese Knörpelchen übrigens beim Spannen der Stimmbänder haben dürften, bleibt ausser Besprechung, weil eins davon nur auf einer Photographie (c′ von Serie II) zu sehen ist.

[2]) Mit dem Hinterrand ist in diesem Falle die Linie gemeint, welche bei normaler Lage das Horn mit dem Gelenke vereint. Auf den graphischen Tafeln ist sie eingezeichnet.

Hieraus geht hervor, dass die horizontale Bewegung des Kehlkopfes nicht mit der der Zunge im Munde in Verbindung steht, denn sonst müsste bei dem i: das Gelenk sich dem Normalpunkt am meisten nähern.

Ist die horizontale Verschiebung von Belang, so ist die vertikale nicht weniger bemerkenswert. Die Vokale der ersten Reihe liegen in ihrer regelmässigen Folge von a:, o:, ɔ, ɑ, 14, 10, 6, 0.5 mm (wahre Grösse) unter dem normalen Punkt, und wenn schon bei denen der zweiten Reihe nicht viel Regelmass zu entdecken ist, so liegen sie, mit Ausnahme des e:, das gleichfällt mit h, doch alle unter diesem Punkte und zwar a: 2 mm, ɛ 1 mm, i: 3 mm (wahre Grösse).

Tafeln B, 1, 2, in Bezug aufeinander betrachtet, lassen erwarten, dass bei den hier behandelten Vokalen der Kehlkopf eine höhere Stellung einnehmen würde, wenn sie in einem höheren Ton gesprochen wären.

Im höchsten Grade merkwürdig ist Tafel B, 3. Man bekommt den Eindruck, als sei beim Flüstern die Reihenfolge umgekehrt: die Vokale der ersten Reihe liegen jetzt in wagerechter Richtung näher bei der normalen Lage als die der zweiten Reihe; an die Stelle der grossen Senkung von vorhin tritt jetzt eine Bewegung innerhalb der Grenze von 6.50 mm, während die Steigung von dem Normalpunkt aus gemessen, fast ebenso gross ist, wie die Senkung. Vorhin lag u: 14 mm unter der Normallage, jetzt ist es 2.5 mm darüber und ɛ, welches soeben einer der am höchsten liegenden Vokale war, ist jetzt der niedrigste geworden und liegt 4.5 mm unter dem normalen Punkt. Bei der Besprechung der Form der Larynxhöhle werde ich noch näher auf diese Erscheinung zurückkommen. Bedauernswert ist, dass von dieser Gruppe gerade beinahe die Hälfte der Photographien misslungen ist.

In den vorhergehenden Betrachtungen habe ich das Gelenk als Ausgangspunkt genommen, weil dabei die Drehung des Kehlkopfes nicht als Faktor in Betracht kommt.

Der Kehldeckel.

Der als Kehldeckel oder Epiglottis bekannte Knorpel kann füglich in zwei Teile verteilt werden: 1. der obere Teil, der zwischen dem Zungenbein liegt und ein wenig darüber emporragt; 2. der untere Teil, der durch ein starkes Band mit der Innenwand des Schildknorpels zur Höhe des Adamsapfels verbunden ist.

Der weisse Fleck, der auf allen Photographien teilweise links, hauptsächlich aber rechts vom obersten Horn des Schildknorpels sichtbar ist, wird auf der rechten Seite durch einen breiten dunkeln Streifen begrenzt. Dies kann nichts anderes als der Kehldeckel sein. Der obere Teil ist besonders dann auf meinen Photographien wahrzunehmen, wenn er durch die starke Senkung des Kehlkopfes unter dem Zungenbein hervortritt, z. B. bei u: und o: von Serie III, 2. Von dem unteren Teil lässt sich in den meisten Fällen die Stellung mit Genauigkeit bestimmen; nur ist das Band auf keiner meiner photographischen Abdrucke sichtbar.

Die Richtung des Epiglottis auf den Normallage-Photographien ist auf den beiden Tafeln durch zwei mittelst einer geraden Linie vereinten Punkte angegeben: der untere ist der Durchschnittspunkt der Innenseite des Kehldeckels (die Grenze des Lumen) und des Oberrandes des Schildknorpels; der obere ist 3.50 cm höher gelegen in derselben Grenzlinie. Die Entfernung von 3.50 cm wurde gewählt, weil die Richtung des Kehldeckels sich bis so weit noch deutlich verfolgen lässt.

Bei einer oberflächlichen Beobachtung zeigt es sich schon, dass die Breite des weissen Fleckes auf den Photographien oft bedeutend wechselt. Da die hintere Grenze der Larynxhöhle, die Hinterwand des Kehlkopfes, die auf allen Photographien deutlich zu sehen ist und auf den graphischen Tafeln durch eine gerade Linie angegeben ist, konstant ist, muss die Veränderung der Breite die Folge einer Verschiebung des Kehldeckels sein. Der untere Teil bewegt sich fast ausnahmslos nach hinten, während der obere auch oft vorwärts geht.

So giebt denn die Natur hauptsächlich zwei Mittel an, um die Resonnanzhöhle zwischen den Stimmbändern und dem Munde zu verkleinern und zu vergrössern:

1. durch die Hebung und Senkung des Kehlkopfes;
2. durch die Bewegung rückwärts und vorwärts des Kehldeckels.

Beim Summen verschiedener Töne mit geschlossenem Munde und beim Sprechen des Vokals a: in der Oktave G—g findet vor allem ersteres statt, wie oben in Zusammenhang mit Tafel A und B, 1 auseinandergesetzt wurde. Die Verschiebung des Epiglottis hingegen ist nur beim Vokal a: bedeutend zu nennen. Die Breite des Lumen unten und oben gemessen und auf ihren wirklichen Wert in Millimetern reduziert ist wie folgt:

	oben			unten		
	Serie I	Serie II	Serie III, 1 a: in G—g	Serie I	Serie II	Serie III, 1 a: in G—g
h	10.75	10.25	12.00	20.00	20.00	23.25
G	—	12.75	6.75	—	21.00	13.75
A	10.00	12.25	8.00	19.50	20.00	14.25
B	12.75	11.25	8.75	20.00	21.25	15.00
c	?	9.00	7.00	20.00	19.00	14.25
d	12.75	?	7.25	21.00	18.00	13.00
e	11.00	—	8.50	20.00	—	13.75
f	12.25	?	—	19.50	19.00	—
g	10.25	9.75	8.00	19.00	19.00	15.25
a		10.00			19.00	
b		—			—	
c′		8.25			21.00	

Diejenigen Fälle, wobei keine Messung möglich war, sind mit einem Fragezeichen angegeben.

Man sieht, dass die Zahlen zu viel schwanken, um ohne weitere Angaben eine Folgerung zu ziehen. Hierauf werde ich später bei der Behandlung des Zungenbeins zurückkommen. Nur sei bemerkt, dass beim Sprechen des Vokals a: das Lumen ohne Ausnahme viel schmaler ist, als bei der Normallage.

Beim Sprechen und beim Flüstern der Hauptvokale sind die Ziffern vielsagender, denn aus meinen Messungen geht deutlich hervor, dass dabei die Bewegung des Kehldeckels eine ebenso wichtige Rolle spielt, wie das Aufundniederbewegen des Kehlkopfes. Den Beleg dafür findet man in der untenstehenden Tabelle, welche die obere und die untere Breite des Lumen umfasst, auf ihren wirklichen Wert in Millimetern reduziert.

Vokale	oben		unten	
	in G gesprochen	geflüstert	in G gesprochen	geflüstert
h	12.00	12.00	23.25	23.25
u:	14.75	14.75	22.75	21.75
o:	11.25	—	19.25	—
ɔ	3.75	?	15.25	14.50
ɑ	3.25	5.00	14.50	13.25
a:	6.75	8.00	13.75	10.75
ɛ	11.25	8.75	17.25	12.75
e:	16.50	—	19.50	—
i:	18.75	—	20.75	—

Auf Grund dieser Ziffern meine ich, in Bezug auf das Sprechen und Flüstern der Hauptvokale die folgenden Folgerungen ziehen zu dürfen:

1. Der untere Teil des Kehldeckels steht ohne Ausnahme mehr nach hinten als bei der Normallage; er weicht bei den Vokalen der ersten Reihe in regelmässiger Folge (u:, o:, ɔ, ɑ) allmählich mehr zurück, bei denen der zweiten Reihe (a:, ɛ, e:, i:) in derselben Weise allmählich weniger; m. a. W. die Resonnanzhöhle wird in der Medianebene unmittelbar über den Stimmbändern in der Folge u:, o:, ɔ, ɑ allmählich schmäler und in der Folge a:, ɛ, e:, i: allmählich breiter.

2. Wenn man einen Vokal mit Stimmton spricht, ist die Resonnanzhöhle unmittelbar über den Stimmbändern in der Medianebene weiter, als wenn man ihn flüstert.

Eigentlich berechtigt die Tabelle nur dazu, hier von einem Vokale in G zu sprechen, aber die Tabelle auf Seite 205 zeigt, dass beim a: in der Oktave gesprochen die Breite des Lumen nur wenig wechselt und immer ziemlich bedeutend breiter bleibt (von 2.25—4.50 mm) als beim geflüsterten a:.

3. Der obere Teil des Kehldeckels liegt beim u:, e: und i: mehr nach vorn, als bei der Normallage; bei den Vokalen der ersten Reihe geht derselbe in regelmässiger Folge, aber mit grossen Sprüngen zurück, bei denen der zweiten Reihe in derselben Weise vorwärts; m. a. W. die Resonnanzhöhle wird an dieser Stelle in der Folge u:, o:, ɔ, ɑ immer schmäler und in der Folge a:, ɛ, e:, i: immer breiter.

Dass auch hier die Resonnanzhöhle bei dem mit Stimmton gesprochenen Vokal weiter ist als bei dem entsprechenden geflüsterten, wird im 2. Teile dieser Arbeit näher dargelegt.

Zum Zweck einer deutlichen Übersicht ist mit Zuhilfenahme der obenstehenden Ziffern die Form des Lumen bei den verschiedenen Vokalen in der natürlichen Grösse in einem Bilde dargestellt worden. Nur ist die etwas gebogene Linie des Kehldeckels durch eine gerade dargestellt.

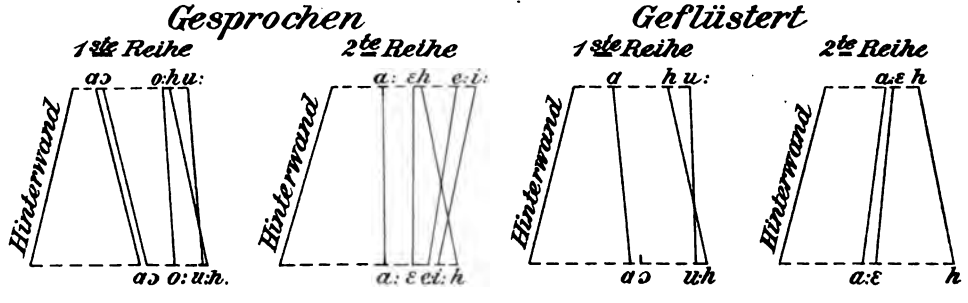

(Schluss folgt.)

Correspondenzen.[1])

Röntgen-Rays 12. Antwort: Der Umstand, dass die Ampèremeternadel ihrer Röntgeneinrichtung beim Betriebe sehr heftige Schwankungen macht, deutet darauf hin, dass die Unterbrechungen des Stromes nicht mehr mit genügender Regelmässigkeit vor sich gehen. Dies liegt beim Wehneltunterbrecher meistenteils daran, dass das Porzellanrohr, welches den Platinstift des Unterbrechers so eng wie möglich umschliessen soll, allmählich zu weit ausgearbeitet ist oder auch daran, dass dieser Stift selbst zu dünn geworden ist. Dr. W.

[1]) Seitens der Redaktion der Fortschritte auf dem Gebiete der Röntgenstrahlen ist eine **Auskunftsstelle** für alle auf die Anwendung der Röntgenstrahlen sich beziehenden Angelegenheiten eingerichtet worden. Fragen medizinischer, physikalischer oder technischer Art werden beantwortet und, soweit dieselben von allgemeinem Interesse sind, unter dieser Rubrik publiziert. Alle Anfragen sind direkt an die Redaktion Dr. Albers-Schönberg, Klopstockstr. 10, Hamburg, zu richten.

Prof. Wertheim-Salomonson macht im Bd. VI dieser Zeitschrift eine kurze Mitteilung „Über eine radiographisch nachweisbare Veränderung der proximalen Knochenfragmente bei Frakturen" des Unterschenkels, in einem Fall 5, im anderen 26 Tage nach der Verletzung erhoben. Der bekannte Amsterdamer Neurologe fand beidemale das obere Tibiafragment im Röntgenbild besonders dunkel und glaubte dies auf eine verminderte Transparenz zurückführen zu können. „Eine sichere Erklärung" — schreibt er — „habe ich nicht. Ich vermute, dass es sich vielleicht handeln dürfte um einen Abschluss der arteriellen Blutversorgung des proximalen Fragmentes (Läsion der Arteria nutritia). Infolgedessen stellt sich eine nervöse Hyperämie ein, die während der ersten Zeit wenigstens mit einer Kalkablagerung einhergeht." Nun erklärt sich der Röntgenbefund aber viel einfacher: Das proximale Fragment ist offenbar gar nicht weniger transparent geworden, sondern lag bloss der photographischen Platte näher an als das distale — wie aus dem Radiogramm jedesmal ersichtlich ist — daher war dort die Schleierbildung geringer und die Plattenschwärzung eine geringere. Es war ja eine „mässig weiche" Röhre verwendet worden, bei einer sehr weichen wäre der Befund kaum entstanden. Durch radiographische Aufnahme der Extremität von der anderen Seite her wäre umgekehrt das distale Fragment der Platte näher gelegen und im Radiogramm dunkler erschienen. Leider ist die Mitteilung mit ihren Irrtümlichkeiten ohne weiteres in mehrere Arbeiten und Referate übergegangen.

Dr. Kienböck, Wien.

Röntgen-Kongress in Berlin.

30. April bis 3. Mai 1905.

Ehrengast: Herr Geheimer Rat Prof. Dr. **Röntgen.**

Ehrenvorsitzender: Se. Exc. Herr Wirkl. Geh. Rat Prof. Dr. v. **Bergmann.**

Ehren-Ausschuss.

Die Herren:

Se. Excellenz Dr. **Studt,** Kgl. Staatsminister und Minister der geistl., Unterrichts- und Medizinal-Angelegenheiten.
Wirkl. Geheimer Ober-Regierungsrat und Ministerialdirektor Prof. Dr. **Althoff.**
Geh. Med.-Rat Prof. Dr. **Engelmann.**
Geh. Med.-Rat Prof. Dr. **Eulenburg.**
Geh. Med.-Rat Prof. Dr. **Ewald.**
Prof. Dr. **Fröhner,** Rektor der tierärztlichen Hochschule.
Prof. Dr. **Grunmach.**
Geh. Med.-Rat Prof. Dr. **Heubner.**
Geh. Med.-Rat Prof. Dr. **Hoffa.**
Prof. Dr. **J. Israël.**
Präsident Prof. Dr. **Kohlrausch.**
Geh. San.-Rat Prof. Dr. **Körte.**
Geh. Med.-Rat Prof. Dr. **Kraus.**
Prof. Dr. **Lassar.**
Prof. Dr. **Lesser.**
Se. Excellenz Prof. Dr. v. **Leuthold,** Leib-Arzt Sr. Maj. des Kaisers und General-Stabsarzt der Armee.
Geh. Med.-Rat Prof. Dr. v. **Leyden.**
Prof. Dr. **Miethe.**
Prof. Dr. **Miller.**
Geh. Ober-Med.-Rat Dr. **Schaper,** General-Arzt I. Kl. und Direktor des Charité-Krankenhauses.
Gen.-Arzt Dr. **Schjerning,** Abteilungschef im Kriegsministerium.
Geh. Ober-Med.-Rat Dr. **Schmidtmann,** vortrag. Rat im Ministerium der geistl. Angelegenheiten.
Geh. Reg.-Rat Prof. Dr. **Slaby.**
Geh. Med.-Rat Prof. Dr. **Waldeyer.**
Geh. Reg.-Rat Prof. Dr. **Warburg.**

Organisations-Ausschuss.

Prof. Dr. **Eberlein**-Berlin. Vorsitzender.
Dr. **Immelmann**-Berlin. Schriftführer.
Dr. **Cowl**-Berlin. Kassenführer.
Dr. **Albers-Schönberg**-Hamburg. Korresp. Mitglied.
Prof. Dr. **Rieder**-München. Korresp. Mitglied.

Im Jahre 1905 werden es zehn Jahre, dass Herr Geheimrat Prof. Dr. Röntgen mit seiner epochemachenden Entdeckung der X-Strahlen in die Öffentlichkeit trat. Wenn auch damals an diese Entdeckung die weitgehendsten Hoffnungen geknüpft wurden, so konnte man doch nicht annehmen, dass die neuen Strahlen für die Wissenschaft, insbesondere für alle Zweige der Heilkunde, sowohl auf dem Gebiete der Diagnose als auch neuerdings der Therapie eine derartige Bedeutung erlangen würden. Mit ausserordentlichem Eifer und ungeahntem Erfolge hat Wissenschaft und Technik an der wissenschaftlichen Ergründung und Vervollkommnung der Radiologie gearbeitet. In allen Spezialfächern der Menschenheilkunde, wie in der Tierheilkunde und Zahnheilkunde sind daher heute die Röntgenstrahlen ein unersetzliches Hilfsmittel geworden.

Wohl dürfte es deshalb angezeigt sein, nach Verlauf von zehn Jahren einen kritischen Rückblick auf die Errungenschaften der verflossenen Zeit zu werfen, sowie eine Aussprache über den derzeitigen Stand der Radiologie und darüber herbeizuführen, in welcher Weise die weitere Entwicklung dieser Spezialwissenschaft für die Zukunft den weitgehendsten Erfolg verspricht.

Die Röntgen-Vereinigung zu Berlin hat daher beschlossen, anlässlich der zehnjährigen Wiederkehr der Entdeckung der Röntgenstrahlen **„Ostern 1905"** in **Berlin** im Anschluss an die Tagung der deutschen Gesellschaften für Chirurgie und für orthopädische Chirurgie einen

Röntgen-Kongress verbunden mit einer Röntgen-Ausstellung

zu veranstalten.

Die Leitung des Kongresses liegt in der Hand der Röntgen-Vereinigung zu Berlin. Dieselbe gibt sich die Ehre, zur Teilnahme an dem Kongresse ergebenst einzuladen.

Vorläufiges Programm.

Sonntag, den 30. April.
12 Uhr mittags: Eröffnung des Kongresses und der Ausstellung.

Montag, den 1. Mai.
9 Uhr vormittags: Physikalisch-technische Hauptsitzung.
3 Uhr nachmittags: Sektionssitzungen.
8 Uhr abends: Festessen.

Dienstag, den 2. Mai.
9 Uhr vormittags: Medizinische Hauptsitzung.
3 Uhr nachmittags: Sektionssitzungen.
9 Uhr abends: Projektionsabend.

Mittwoch, den 3. Mai.
9 Uhr vormittags: } Sektionssitzungen.
3 Uhr nachmittags: }

Der Preis der Mitgliedskarte ist auf 15 Mark (einschliesslich Verhandlungen) festgesetzt. Alle Ärzte, Physiker und Freunde der Radiologie erlangen durch Lösung einer Karte das Recht, sich am Kongress zu beteiligen und die gedruckten Verhandlungen zu beziehen.

Die Mitgliederkarten werden vom 27. April 1905 ab auf dem Bureau des Kongresses ausgegeben werden. Dieselben werden gegen die Beitragsquittung ausgetauscht.

Um dem Organisationsausschuss seine Aufgabe zu erleichtern, wird gebeten, eine Anmeldekarte sobald wie möglich ausgefüllt an den Vorsitzenden: Prof. Dr. Eberlein, Berlin NW. 6, Tierärztl. Hochschule, senden zu wollen.

Vorträge wolle man baldgefälligst unter Angabe des genauen Titels, wie er im definitiven Programme figurieren soll, und unter Angabe der etwa erforderlichen Apparate bei dem Schriftführer: Dr. M. Immelmann, Berlin W., Lützowstr. 72, anmelden.

Geldsendungen sind zu richten an den Kassenführer: Dr. W. Cowl, Berlin W., Gleditschstr. 6.

Zu jeder weiteren Auskunft ist der Ausschuss gern bereit, von dem auch die Bestimmungen über die Röntgen-Ausstellung zu beziehen sind.

Berichtigung zu dem Aufsatze: **Eine Graviditas tubaria und ein Os penis im Röntgenbilde** (Bd. VII, S. 125 dieser Zeitschrift).

Zahlreiche vergebliche Versuche, die Nieren mit Hilfe der Röntgenstrahlen abzubilden, veranlassten mich zu einer genaueren Untersuchung der Skiagramme der Graviditas tubaria und vor allem zu einer weniger schonenden Behandlung des interessanten Tumors selbst. Das Röntgenbild der herausgeschälten unteren Extremitäten zeigt nun, dass jene Schattenbilder zu beiden Seiten der Wirbelsäule nicht, wie auch von anderen angenommen wurde, die Nieren, sondern die Darmbeine darstellen.

Köln, den 16. April 1904. Dr. Brohl.

Entgegnung an Herrn Dr. Peter Bade von Ingenieur Friedrich Dessauer, Aschaffenburg.

In der Correspondenz der dritten Nummer dieser Zeitschrift findet sich in Herrn Dr. Bades Bemerkung zu Herrn Privatdocent Dr. Krafts Arbeit in der Münchner Medizinischen Wochenschrift eine mich und meine Arbeiten betreffende Bemerkung:

„Dessauer hat — in richtigem Instinkt für die grosse Bedeutung dieser beiden Punkte — es den Hamburgern nur nachgemacht." Es handelt sich hierbei um Röhren von besonders grossem Kaliber und der Blende für Durchleuchtungszwecke.

Dies veranlasst mich zu erklären, dass die Badesche Behauptung, für die keinerlei Beweis erbracht wurde, im vollen Umfange falsch ist.

Die Ausgestaltung meiner Röhre, sowie die prinzipielle wie konstruktive Durchführung meiner Blende ist ohne jedes Zuthun, ohne jede Vorarbeit von seiten „Hamburgs" erfolgt.

— — —

Bücherbesprechungen.

Bouchard: **Traité de Radiologie médicale.** Mit 356 Figuren und 7 Tafeln. 1100 Seiten stark. Preis 30 Fr. Paris, G. Steinheil 1904.

Das vorliegende Werk ist das umfangreichste, welches bisher auf dem Gebiete der Röntgenstrahlen erschienen ist. Es ist der beste Beweis für die ungeheure Wichtigkeit, welche die Röntgenologie in der Medizin gewonnen hat. Immer wieder muss es uns mit Stolz erfüllen, dass es ein Deutscher war, dem die Entdeckung der neuen Strahlen beschieden. Der Umstand, dass an dem Werke 24 Autoren gearbeitet haben, erklärt die Tatsache, dass sich vielfach Wiederholungen finden. Dass trotz des Umfanges der einzelnen Kapitel wichtige Untersuchungsmethoden übergangen sind, ist zu tadeln. So vermisst Ref. z. B. bei der Besprechung des Nachweises von Steinen den Hinweis auf die bahnbrechenden Arbeiten Albers-Schönbergs. Eine Arbeit vom Jahre 1904 ohne Beschreibung der Blenden, insbesondere der Albers-Schönbergschen Kompressionsblende, steht nicht auf der Höhe der Zeit. Von diesen Mängeln abgesehen ist selbstverständlich das Werk jedem Röntgenologen auf das Wärmste empfohlen. Ref. muss sich darauf beschränken, die Mitarbeiter und ihre Arbeiten anzuführen. Der erste Band behandelt die physikalische und technische Seite der X-Strahlen. Die Autoren sind: Bordier (Lyon), Leduc (Nantes), Weiss (Paris), Bergonié (Bordeaux), André Broca (Paris), Villard (Paris) und Sagnac (Lille). Im zweiten Bande bespricht zunächst und zwar vom chemischen Standpunkte aus Béclère (Paris) die Technik der Radioskopie, Imbert (Montpellier) und Gagnière (Montpellier) die der Radiographie. Beide Untersuchungsmethoden behandelt vom medizinischen Standpunkte aus Guilleminot (Paris). In den folgenden Abschnitten machen uns Ribaut (Toulouse) und Marie (Toulouse) mit der Technik der stereoskopischen Radioskopie und Radiographie bekannt; Bouchacourt (Paris) mit der der Endodiaskopie. Marie und Cluzet (Toulouse) besprechen die Bestimmung der Lage der Fremdkörper mit Einschluss der Diagnose der freien Gelenkkörper und Steine. Aus der Feder von Imbert und Bertin-Sans (Montpellier) stammt die Arbeit über Knochen- und Gelenkerkrankungen, vom Standpunkte des Pathologen aus, während Mannoury (Chartres) dasselbe Thema als Chirurge bearbeitet hat. Derselbe Autor bespricht auch die Anwendung der Röntgenstrahlen in der Orthopädie. In dem Aufsatze von Gagnière über die Arteriosklerose im Röntgenbilde sind die vorzüglichen Untersuchungen Lexers, die Injektion der Blutgefässe der Knochen betreffend, nicht berücksichtigt. Wir kommen nun zu der Untersuchung der Brustorgane. Während Béclère die verschiedenen Arten der Untersuchungen der Organe des Mediastinums bearbeitet hat, behandelt Le Noir (Paris) die der Pleura und der Lungen. Den Hals bespricht Ruault (Paris) und Mignon (Nice). Die Organe des Kopfes, Mund, Ohren, obere Luftwege, die Physiologie der Stimme sind von unserem Landsmann Scheier (Berlin) in ganz besonders ausführlicher Weise bearbeitet.

Zunächst bespricht Scheier die Entwickelung des Kopfes an der Hand zahlreicher Röntgenogramme, welche auf sechs Tafeln am Ende des Buches reproduziert sind. Er hebt auch die Wichtigkeit der X-Strahlen für die Darstellung der Missbildungen des Kopfes hervor. Das zweite Kapitel handelt von der Anatomie des Kopfes, wie sich die Nebenhöhlen der Nase im Röntgenbilde darstellen und von den grossen Schwierigkeiten in der Deutung der Röntgenogramme. Ein längerer Abschnitt ist der Physiologie der Sprache und des Schluckaktes gewidmet. Von den Erkrankungen des Kopfes, bei denen die Röntgenstrahlen Verwendung finden, erwähnt er das Empyem, Tumoren der Nebenhöhlen und des Gehirns, Frakturen der Gesichtsknochen. Zum Schluss bespricht er die Wichtigkeit der Strahlen für die Zahnheilkunde; sehr instruktiv ist die Tafel über die Entwickelung der Zähne.

Wie schon vorher bemerkt, könnten die Abschnitte über die Untersuchungen des Abdomens und Beckens, die von Gagnière und Faber (Lyon) stammen, etwas eingehender sein. Den Schluss bildet ein Aufsatz von Oudin (Paris) über die Zufälle bei der Anwendung der Röntgenstrahlen, sowie deren therapeutische Anwendung.

Die Ausstattung des Werkes ist eine gute. Auffällig ist die geringe Anzahl von Röntgenbildern; von denen im Text nur 41 vorhanden sind. Ref. ist der Ansicht, dass gerade ein derartiges Werk für jeden Röntgenologen durch Wiedergabe zahlreicher und auch seltener Röntgenbilder an Wert

gewinnt. Der Herausgeber würde sich ferner den Dank aller erwerben, wenn er bei einer zweiten Auflage dem Werke einen Index hinzufügen würde. Der Preis des Werkes ist ein billiger.

Immelmann (Berlin).

A. Béclère: **Les rayons de Röntgen et le diagnostic des maledies internes.** J. B. Baillières et fils.

Das vorliegende Werk ist eine neue Nummer der ebenso billigen, wie vortrefflichen actualités médicales. Wir haben schon früher die kurzen Monographien des gleichen Autors, die sich auf die Röntgendiagnose der Tuberkulose und auf die der Brusterkrankungen bezogen, besprochen. Der Inhalt der neuen Broschüre deckt sich ungefähr mit dem Referat, das der bekannte Röntgenforscher auf dem Berner Kongress im September 1902 erstattete. Auf knapp 100 Seiten ist der moderne Standpunkt der Röntgenographie, besonders in ihrer Bedeutung für die innere Medizin, fixiert. Zwanzig in den Text gedruckte Abbildungen illustrieren das Gesagte. Das Büchelchen ist flott geschrieben, in Form eines Leitfadens gehalten und zeichnet sich durch kurze und sachgemässe Ausdrucksweise aus. Prächtig ist das Kapitel über Lungenerkrankungen; sehr hübsch eine Darstellung der Akromegalie im Röntgenbilde. Die Diagnose der Nieren- und Blasensteine begiebt sich auf das Grenzgebiet zwischen innerer Medizin und Chirurgie. Der Preis des Werkes (1,50 Franks) ist ein so geringer, dass das sehr empfehlenswerte Buch gewiss auch in Deutschland manchen Käufer finden wird.

Holzknecht: **Die Röntgentherapie am Röntgenlaboratorium im K. K. allgemeinen Krankenhause in Wien.**

In gedrängter Kürze erörtert Verf. in dem Landesmannschen „Die Therapie an den Wiener Kliniken" die Grundlagen der Röntgentherapie. In einem allgemeinen Teil wird der Zweck der Radiotherapie und der histologische Erfolg geschildert, dann die Applikationsarten und der Gang der Einzelapplikation. Im speziellen Teil wird die Verwendungsart bei den einzelnen Krankheiten: Carcinom, Alopecia areata, Mycosis fungoides, Dermatomykosen, Akne, Psoriasis, Veruca, Hypertrichosis, Scrophuloderma und Lupus besprochen. Die Darstellung auf 14 kleinen Seiten ist ebenso knapp wie übersichtlich. Das ganze Kapitel zeigt, welche Bedeutung als therapeutisches Agens die Behandlung mit Röntgenstrahlen in der modernen Therapie besitzt.

Werner (Hamburg).

R. V. Wagner: **Eine X-Strahlenröhre mit einstellbarem Brennpunkt.**

Verf. meint, dass es bei der jetzigen Art der Fabrikation von Röntgenröhren mehr oder weniger Sache des Zufalls sei, ob der Brennpunkt derselben scharf werde oder nicht. Er setzt deshalb in seiner neuen Röhre den Stiel, welcher die Antikathode trägt, aus zwei Teilen zusammen, von denen der die Antikathode tragende beweglich ist und sich mit Hilfe eines von aussen genäherten Hufeisenmagneten auf dem andern, festen Teile des Stiels hin und her schieben lässt. Auf diese Weise kann man der Antikathodenebene der Röhre auch noch nach Fertigstellung der letzteren diejenige Stellung geben, bei welcher der Brennpunkt derselben ein möglichst scharfer wird, während man andererseits auch in der Lage ist, den Brennpunkt derselben absichtlich bis zu einem beliebigen Grade unscharf zu machen, eine Möglichkeit, die in dem Falle, wo die Röhre für therapeutische Bestrahlung benutzt werden soll, gewisse Vorteile bieten dürfte.

Als Kontrolle für die Schärfe des Brennpunktes benutzt Verf. ein Drahtnetz, das sich auf einem Massstabe hin und her schieben lässt, und dessen von der Röhre erzeugtes Bild auf einem, am andern Ende des Massstabes angebrachten Leuchtschirm beobachtet wird. Je weiter man dann das Drahtnetz von dem Schirm entfernen kann, um so schärfer ist offenbar der Brennpunkt der Röhre. Wesentlich einfacher erscheint dem Referenten für diesen letzteren Zweck die Anwendung des auf S. 119 dieses Bandes (Anmerkung) beschriebenen „Fokometers".

Walter (Hamburg).

Vereine und Kongresse.

Versammlung der deutschen Gesellschaft für Chirurgie in Berlin 1904.

Eine grosse Anzahl Vortragender bedienten sich der Röntgenbilder zur Illustration des Gesagten. So:

Lexer: **Weitere Untersuchungen über Knochenarterien und ihre Bedeutung für krankhafte Vorgänge**: Durch den Verlauf der Arterien, den er durch sein Injektionsverfahren festgestellt hat, erklärt Redner die Knochenmetastasen bei chirurgischen Infektionskrankheiten.

Hofmann-Graz: **Die Arterien der scol. Wirbelsäule.**

Perthes-Leipzig: **Zur Frage der Röntgentherapie des Karzinoms.** Von 29 Fällen von Karzinom, unter denen 13 Hautcancroide mit zwölf vollständigen Heilungen zu verzeichnen waren, sind drei, in denen dieselbe länger als zehn Monate besteht. Bei einem Fall von Lippenkarzinom ist nach einmaliger Bestrahlung von 25 Minuten Dauer anscheinend vollständige Heilung eingetreten. Die Patienten werden demonstriert mit ihren Photographien vor der Bestrahlung. Vortragender geht des Näheren über die Art der Röntgenstrahlen, ihre Tiefenwirkung ein und ist der Meinung, dass Karzinome, die tiefer als 2—3 cm sitzen, nicht mehr von den Röntgenstrahlen beeinflusst werden. Dass die X-Strahlen auf die Zellenentwickelung einen bedeutsamen Einfluss im Sinne einer Hemmung der Zellteilung haben, hat Perthes experimentell am Hühnerei, an Pflanzenzellen nachgewiesen und er glaubt, dass es nicht ausgeschlossen sei, dass die Hemmungswirkung bei der Einwirkung der Röntgenstrahlen auf das Karzinom von massgebender Bedeutung ist.

Lassar-Berlin: **Über Röntgentherapie.** Vorstellung von zahlreichen Patienten mit durch Bestrahlung geheilten Dermatiden, Kankroiden, Aktinomykose der Haut u. a. m. Einige Fälle von inoperablen Mamakarzinomen, die anscheinend vollkommen gebessert sind, demonstrieren den Wert der Röntgentherapie. Vortragender macht dann noch einmal auf die von ihm vor Jahren empfohlene Arseniktherapie des Kankroids aufmerksam und glaubt, dass eine Kombination beider Verfahren am Platze sei.

Immelmann-Berlin: **Das harte traumatische Ödem des Handrückens**, welches leicht zur Verwechselung mit einer Mittelhandfraktur Veranlassung gibt; das Röntgenbild gibt ein normales Knochenbild.

Bardenheuer-Köln zeigt an Röntgenbildern, dass er im Gegensatz zu König-Altona, der die Knochennaht bei subsutanen Frakturen empfiehlt, mit dem Extensionsverfahren auch bei den intrakapsulären **Frakturen** des **Humeruskopfes**, des **Ellenbogengelenkes** gute Resultate erzielt.

Samter-Königsberg: **Zum plastischen Ersatz der ganzen Tibiadiaphyse.**

Friedrich-Greifswald: **Osteoplastische Versuche zum Ersatze ganzer Diaphysen langer Röhrenknochen**, Röntgenbilder als Belege.

Auf dem **Projektions-Abend** sprachen:

Lexer-Berlin: **Demonstration von Röntgenbildern über Knochengefässe.**

Hoffa-Berlin: **Beitrag zur Pagetschen Knochenerkrankung.**

Joachimsthal-Berlin: **Dauerresultate nach der unblutigen Einrenkung der angeborenen Hüftverrenkung.**

Holländer-Berlin: **Genese der freien Körper im Kniegelenk.**

Hirsch-Berlin: **Ein Fall von Phokomelie.**

Die sonst übliche Röntgenbilderausstellung war diesmal fortgefallen; nur Albers-Schönberg hatte einige Negative ausgestellt, ebenso Immelmann-Berlin eine Reihe von Nierensteinaufnahmen. Ferner hatten Joachimsthal, Hoffa, Metzner und Erasmus Bilder und Diapositive ausgestellt.

Auf der mit dem Kongress verbundenen Ausstellung waren vertreten:

1. Die Allgemeine Elektrizitäts-Gesellschaft-Berlin. 2. Elektrotechnisches Laboratorium-Aschaffenburg. 3. Hirschmann-Berlin (eine mittels Fahrrad transportierbare Röntgeneinrichtung). 4. Kohl-Chemnitz. 5. Krause & Co.-Berlin. 6. Kretschmar-Berlin (Schutzhandschuhe). 7. Reiniger, Gebbert und Schall-Erlangen-Berlin (Röntgenröhren nach Wehnelt mit über der Kathode verschiebbar angeordneter Glasröhre). 8. Dr. Max Levy-Berlin (Selenphotometer). 9. Polyphos-München (Blendenvorrichtungen, Schutzschirm). 10. Sanitas-Berlin. 11. Siemens & Halske-Berlin. 12. C. F. H. Müller-Hamburg (Röntgenröhren).

Immelmann-Berlin hatte die auf dem Kongress vertretenen Röntgenologen nach seinem Laboratorium eingeladen, um Sträter-Aachen Gelegenheit zu geben, dessen Lagerungsapparat zu demonstrieren. Eine grosse Anzahl Kollegen hatten der Einladung Folge geleistet. Der genannte Apparat bezweckt die absolute Feststellung der Extremitäten und des Kopfes während der Aufnahme. Auf allgemeinen Wunsch erklärte Albers-Schönberg den Anwesenden seine Kompressionsblende. Zum Schluss wurde der Gedanke angeregt, alljährlich auf dem Chirurgenkongress eine derartige Spezialzusammenkunft abzuhalten. Mit der Versicherung auf dem vom 30. April bis 3. Mai 1905 in Berlin stattfindenden Röntgenkongress vollzählich erscheinen zu wollen, schieden die Kollegen.

Immelmann (Berlin).

21. Kongress für innere Medizin in Leipzig, 18.—21. April 1904.

de la Camp: **Zur Methodik der Herzgrössenbestimmung.** Die von Krönig und Oestreich angegebene Möglichkeit auch den hinter dem Sternum liegenden nicht von Lunge bedeckten Teil des Herzens perkussorisch darstellen zu können, konnte Vortr. in mehreren tausend Fällen an Lebenden bestätigen. Das bei Vergrösserung des rechten Herzens von denselben Autoren angegebene treppenartige

Wachsen der rechten absoluten Herzgrenze fand er in dreiviertel der einschlägigen Fälle. Bei Vergrösserung des Herzens überhaupt erscheint meist die Vergrösserung der absoluten Dämpfung frühzeitiger, eindeutiger und ergiebiger, als die der entsprechenden relativen. J. Katzensteins Angabe, dass in allen normalen Fällen die rechte absolute Herzgrenze um mindestens Fingerbreite nach links vom linken Sternalrand entfernt sei, konnte niemals bestätigt werden.

Die Bestimmung der relativen Herzdämpfung gelang Vortr. in der von Moritz angegebenen Perkussionsart in 85% bei einer Differenz bis zu $^3/_4$ cm gegen das Orthodiagramm.

Durch Nadelversuche auf dem orthodiagraphischen Tische und durch Demonstration der anatomischen Verhältnisse an Frontalserienschnitten von Gefrierleichen konnte Vortr. die Angabe Hornungs, dass der rechte Schattenrand des Orthodiagramms oft von der ven. cav. inf. und der Aorta asc. gebildet werde, widerlegen; es ist in normalen Fällen immer die ven. cav. sup. und der rechte Vorhof, welche rechts für den Schattenrand in Betracht kommen.

Der Methodik der Auskulto-Perkussion ist grössere Genauigkeit zur Bestimmung der wahren Herzgrösse nicht zuzuerkennen; die physikalische Begründung derselben erscheint gewagt.

Vortr. wendet sich sodann zur kritischen Besprechung der Methoden, welche unter Verzicht auf die mechanische Tiefenwirkung des Perkussionsschlages irgendwie auf der Körperoberfläche erzeugte Schallwellen über einem Organ auskultieren und dasselbe je nach Aufhören oder Verschwinden des Geräusches auf die Körperoberfläche projizieren wollen. Die von Smith behaupteten kolossalen Grössenschwankungen des Herzens, wie sie die Friktionsmethode zeigt, nach Körperanstrengung, heissen Bädern, Alkoholgenuss etc. gibt es nicht, wie August Hoffmann, Moritz, v. Criegern, Grunmach, Vortr. u. a. durch die Orthodiagraphie erweisen konnten. Nun stimmt aber auch das Friktionsbild des gesunden Herzens höchstens jedes zehnte Mal mit dem notwendigerweise kongruenten und auch von Smith als Beweismittel benutzten Orthodiagramm zusammen, so dass sich die Frage aufwirft, ob die dem Herzen, Herz- und Gefässteilen von Smith zuerkannten Friktionsfiguren überhaupt eine Projektion dieser zum Teil sich deckenden Organteile darstellen.

Vortr. muss dies entschieden ablehnen, denn: 1. nicht einmal beim leeren oder gefüllten Leichenherzen ist die Abgrenzung der Ventrikel durch die Friktionsmethode möglich. Bedeckt man das Herz mit einem Stück Thoraxwand, so werden die vordem auf dieser erhaltenen Friktionsfiguren etwas kleiner, ohne dass eine Projektion des Herzens gelingt. Das angepresste Herz wirkt also mässig schalldämpfend, nicht als Resonator, wie Smith will. — Setzt man das Phonendoskop bei schlaff herabhängendem Arm auf den Deltoideus, so kann man leicht diesen Muskel abgrenzen; wird er angespannt, so wird die Friktionsfigur viel kleiner, ohne dass das darunterliegende Gelenk formbedingend wirkt. Auskultiert man über den Rippen, so sind die Friktionsfiguren grösser, als wenn man im Zwischenrippenraum auskultiert. — Neben Knochen und Muskeln wirkt auch noch die Haut als Faktor der Friktionsbilder: passiv gespannte Haut gibt in der Spannungsrichtung vergrösserte Figuren, trockene Haut lässt die Figuren grösser, als feuchte hervorrufen, fettige verkleinert sie.

Wenn Smith meint, durch Einführung der Smith-van Eekschen Trommel die Hautspannung ausgeschaltet zu haben, so glaubt Vortr., dass einfach durch das Schwerergehen des Rades infolge des Pinseldrucks doch wieder die Haut gespannt wird. Einschlägige Versuche konnten ihm dies beweisen.

Wenn es sich bei den Friktionsfiguren wirklich um eine Schallprojektion des Herzens handelte, so müsste es einerlei sein, in welcher Richtung das Geräusch erzeugt wird. Dies ist aber nicht der Fall: centripetales Streichen erzeugt kleinere Figuren als centrifugales.

Diesen physikalischen Tatsachen stehen noch gewichtigere zur Seite, welche Vortr. an Leichen und an Lebenden konstatieren konnte: nimmt man bei einer Leiche von hinten rechts neben der Wirbelsäule her erst das Herz, dann die Lungen heraus, so bleiben die Friktionsfiguren auf dem Thorax durchaus dieselben, ganz gleich ob das Herz im Thorax drin ist oder nicht.

Intra vitam werden, wie Grote und andere gezeigt haben auf der rechten Brustseite den linksseitigen kongruente Figuren gefunden. Vortr. erklärt den Umstand, dass dieselben nicht ganz symmetrisch sind, durch verschiedene Muskelstärke und -Ansatz auf der voluminöseren rechten Seite.

Aber noch zwei weitere beweiskräftige Tatsachen konnte Vortr. erheben: 1. auch bei tiefer Respiration verschiebt sich der untere Rand der sogen. Herzfriktionsfigur nicht und 2. auch bei Dextrokandie erhält man ein dem Friktionsbild entsprechendes auf der linken Seite, wie Vortr. einer Anzahl Kollegen demonstrieren konnte.

Damit ist bewiesen, dass auf die Entstehung der Friktionsfigur das Herz gar nicht oder jedenfalls in nicht merkbarer Weise Einfluss hat.

Vortr. gibt nun noch eine kritische Übersicht über eine Anzahl Verfahren, welche der Friktionsmethode im Prinzip gleich oder ähnlich sind: 1. die ältere Bazzi-Bianchische Methode, 2. die J. Hoffmannsche Stimmgabemethode, 3. das Verfahren von Pal, 4. von Buch, 5. von Runeberg und Blad, 6. die J. Hoffmannsche Verwendung einer Kombination von Hammer und Plessimeter, 7. das Reichmannsche Verfahren, 8. das von v. Hoffmann, Bad Meinberg, angegebene. Letztbezüglich wendet

sich Vortr. gegen die Ansicht von Hoffmanns, dass im Herzbeutel normalerweise 30—50 cm Flüssigkeit seien und dass man mit seinem Verfahren Herzbeutel und Herzrand perkussorisch abgrenzen könne.

Die jeder physikalischen Begründung entbehrende Smithsche Methode bei Durchleitung eines faradischen Stroms durch das subjektive Herzgefühl die Herzgrenzen zu bestimmen, fand Vortr. bei der Nachprüfung völlig unbrauchbar. — Die Schlusssätze des Vortr. lauten:

1. Die bis auf wenige Millimeter genaue Bestimmung der absoluten Herzdämpfung liefert in den meisten Fällen wichtige Aufschlüsse über dle wahre Herzgrösse, zumal Lungenkomplikationen und anormaler Zwerchfellstand auch sonstwie leicht erkannt werden können. Es gelingt durchaus in der Regel auch den hinter dem Sternum liegenden nicht von Lunge bedeckten Teil des Herzens perkussorisch darzustellen. Bei Vergrösserung des rechten Herzens lässt sich ein treppenartiges Wachsen der rechten absoluten Herzgrenze meist nachweisen.

2. Zur Bestimmung der wahren Herzgrösse ist die Orthodiagraphie das beste Verfahren. Einschränkung erfährt es bei stärkerer Vergrösserung des Herzens nach links über die Mamillarlinie hinaus.

3. Durch die Kombination der tiefen Perkussion mit der Palpation lassen sich die Grenzen der relativen Dämpfung in über dreiviertel der Fälle mit einer Genauigkeit bis zu $^3/_4$ cm darstellen. Als Kontrollverfahren ist die Tastperkussion an sich wertvoll.

4. Durch die Kombination der Perkussion mit der Auskultation lässt sich eine genauere Herzgrenzenbestimmung nicht ermöglichen.

5. Die Ergebnisse der Methoden, welche die Auskultation irgendwie auf der Körperoberfläche erzeugter Schallwellen für die Herzgrössenbestimmung verwenden, sind für letztere nicht verwertbar. Es handelt sich um die Schallfortleitung durch den Thorax, an deren Modifikation Haut, Muskeln und Knochen beteiligt sind.

6. Insonderheit stellen die von Smith für die Projektion einzelner Herz- und Gefässteile in Anspruch genommenen Figuren jene nicht dar, weil sie auch unabhängig von der Gegenwart des Herzens bei der Leiche und intra vitam erhalten werden.

Die von der Friktionsmethodik behauptete hochgradige Grössenvariabilität des Herzens existiert nicht; die Begründung therapeutischer Massnahmen durch sie ist unzulässig.

Als allgemeine Schlussfolgerung ergibt sich:

7. Die wertvollsten, weil exaktesten und ergiebigsten Herzgrössenbestimmungsmethoden sind die Perkussion der absoluten Herzdämpfung und die Orthodiagraphie. (Autoreferat.)

Diskussion:

Kraus-Berlin glaubt, dass man nach den wiederholt, jetzt wieder von dem Vortragenden in breitester und objektivster Weise erbrachten Beweisen von der Unmöglichkeit, mit der Friktionsmethode Herzgrenzen zu bestimmen, auf dem Wege der Diskussion nicht weiter komme. Die Courtoisie hätte gewisse Grenzen. Nach den von der Friktionsmethodik behaupteten ungeheueren Herzvergrösserungen, die binnen weniger Tage durch therapeutische Bäder zurückgebracht würden, und von denen man in der Sprechstunde nichts fände, könne er die Methode nicht als eine wissenschaftliche bezeichnen.

v. Schrötter-Wien tritt für die alte Finger-Finger-Perkussion ein. Eine neue Methode sei nur acceptierbar, wenn sie neues brächte oder das alte bestätigte.

Moritz-Greifswald erklärt, dass der Smithsche Einwand, die in der Münch. med. W. s. Z. veröffentlichten Orthodiagramme deckten sich keineswegs, vor allem dadurch bedingt gewesen sei, dass Smith die Zwerchfellslinien, die doch etwas veränderliches darstellten, aufeinandergepasst habe. — M. kommt dann auf die Verhältnisse der verkürzten orthodiagraphischen Projektion des Herzens bei erheblicherer Vergrösserung nach links zu sprechen. Er giebt zwecks Berichtigung dieser Verkürzung eine technisch einfache Methode an die Entfernung des linken Herzrandes oder der Projektionsfläche durch Röhrenverschiebung zu bestimmen. Ferner weist M. auf die Schattengrössenverschiedenheit pathologischer Herzen in aufrechter, liegender, Bauch- oder Rückenlage hin. Er meint, dass gerade bei liegender Stellung (auf dem orthodiagr. Tisch) die Verschiebungen der Untersuchten gegen die Projektionsfläche die minimalsten seien.

Turban-Davos behauptet, dass bei der alten Perkussion die relativen Herzgrenzen gut bestimmbar seien.

Schott-Nauheim spricht sich durchaus ablehnend gegen die Smithsche Methode aus.

Smith-Berlin erklärt, dass er allerdings durch den Vorwurf der Unwissenschaftlichkeit sich aufs tiefste verletzt fühle. Das erinnere an die Situation, als Schleich seine Mitteilung gemacht habe.

Curschmann unterbricht als Vorsitzender Smith und weist ihn darauf hin, dass er in den Ausführungen Smiths einen Vorwurf gegen die Geschäftsleitung erblicken müsse, der nicht gerechtfertigt sei.

Smith erklärt, fortfahrend, dass ihm ein solcher Vorwurf ferngelegen habe.

Er demonstriert dann noch kurz einige Zeichnungen, die die bekannten mittels der Friktions-

methode erhaltenen Verhältnisse der Grössenvariabilität des Herzens dokumentieren sollen, erklärt aber im übrigen vor Erregung nicht weiter diskutieren zu können und die resp. Erwiderung in einer späteren Ausführung bringen zu wollen.

Pässler-Leipzig spricht gegen Smiths centrifugale Streichmethode.

de la Camp (Schlusswort) sagt, dass er, wenn er auf die von Smith durch Vorlegung seiner Bilder wiederholten Behauptungen eingehen wolle, seinen Vortrag als Gegenbeweis wiederholen müsse. Er verzichtet daher auf ein ausführlicheres Resumé. de la Camp (Berlin).

20. April 1904. de la Camp-Berlin. **Demonstration von Frontalserienschnitten zwecks methodischer Organumgrenzung im Röntgenbild.** Vortr. hat den ganzen Rumpf von Gefrierleichen in etwa 4 cm dicke, durch die Art der Technik genau frontale Serienschnitte zerlegt. Dann hat er alle zu studierenden Organe (Herz, Zwerchfell, Leber, Milz, Nieren etc.) mit weichem Bleidraht umgeben. Durch Röntgenaufnahmen (Drahtsaite des Schnittes auf der Platte) der einzelnen Schnitte bekommt man dann eine Vorstellung von der Tiefenausdehnung der einzelnen Organe im Schnitt und durch Röntgenaufnahmen der gesamten wieder aufeinandergepassten Schnitte eine durchaus ergiebige und korrekte Vorstellung von der jedesmaligen Tiefenlage des Schattenteils resp. -randes eines Organs. — Es werden Aufnahmen in allen Durchmessern demonstriert. Die beiden vordersten Serienschnitte, von denen der erste direkt hinter die Pulmonalklappen, der zweite durch die vena cav. inf. fällt, hat Vortr. selbst mitgebracht, von den anderen Photographien und Röntgogramme. Bezüglich der Fixierungen mancher interessanter Einzelheiten, speziell des Substrats der sog. Hiluszeichnung u. s. f., verweist Vortr. auf eine spätere ausführliche Veröffentlichung. (Autoreferat.)

Medizin. Gesellschaft in Leipzig. 1903. 1. Dezember.

Perthes: **Über die Behandlung des Karzinoms mit Röntgenstrahlen und über den Einfluss der Röntgenstrahlen auf die Zellteilung.** Seit $1^1/_4$ Jahren verwendet er die Radiotherapie. Die Hautkrebse werden gewöhnlich einmal oder nur wenige Mal hintereinander bestrahlt und dann die Wirkung abgewartet. Abblendung ihrer Umgebung. Zur Beseitigung eines Hautkrebses gehören 12—15 H des Holzknechtschen Chromoradiometers. 30—50 Tage waren nötig zwischen Bestrahlung und völliger Heilung. Längst beobachtete Heilung sechs Monate. Ein richtiges Rezidiv, ein der Bestrahlung grossen Widerstand entgegensetzender Fall wurde beobachtet. Sieben inoperabele Brustkrebse werden bestrahlt mit dem Erfolg, dass Hautmetastasen und Teile der Geschwulst schwanden, grosse Geschwüre sich überhäuteten. Keine Heilung. Bei Lippenkrebs (zwei Fälle) wurde auffällig rasche Erweichung und Verschwinden des Primärtumors erzielt. (12, bezw. 16 H.) Es blieb kaum sichtbarer Substanzverlust. Auch die Drüsenpakete der Submaxillargegend reagierten auf Bestrahlung mit durch Stanniol filtrierten Strahlen. Bei den meisten Fällen war die Karzinomdiagnose mikroskopisch sicher gestellt. Während der Behandlung häufig histologische Kontrolle der behandelten Stelle. Sie ergab stets starke Degeneration des Krebsgewebes. Bei Eiern von Ascaris Megalocephalus hat die Bestrahlung hemmenden Einfluss auf die Zellteilung, bei starker Bestrahlung entwickeln sie sich nicht, bei schwächeren zu missgebildeten Tieren. Keimende Bohnen werden schon durch einmalige Bestrahlung stark im Wachstum gehemmt. Ähnlich wirken Radiumstrahlen. . . . p.

Freie Vereinigung der Chirurgen Berlins. 1903. 14. Dezember.

Kauenbusch demonstriert kurz eine Anzahl von Röntgenaufnahmen **spondylitischer Wirbelsäulen.**

Joachimsthal: **Angeborener Mangel der Kniescheibe** als einziger Defekt des Kniegelenks ist selten. J. beschreibt den vierten Fall, der einen 34jährigen Mann betrifft, dessen Vater und Schwester dieselbe Abnormität aufweisen. Das Röntgenbild lässt auf beiden Seiten das vollständige Fehlen der Patella erkennen. Pat. ist im Beruf nicht gestört und treibt jeden Sport. Die Tuberositas tibiae ist exostosenartig entwickelt, tritt erkennbar hervor. Die Quadricepssehne, zwei Finger dick, liegt in Streckstellung in der Fossa patellaris, beim Übergang zur Beugung tritt sie auf den Condylus externus nach aussen von dem vom grätenartig hervortretenden Rande desselben. Geht Pat. in die Streckstellung zurück, so schnappt die Sehne in die Fossa patellaris zurück. Nach dem Abgleiten der Sehne vom Condylus ext. verliert Pat. jeglichen Halt, fällt in sich zusammen. Will Pat. überhaupt eine kraftvolle Aktion mit dem Quadriceps ausführen, so luxiert er auch in gestreckter Stellung zunächst die Sehne auf den Condylus ext. und spannt erst dann den Muskel an. Die Sehne, die an der stark vorspringenden Tuberositas tib. schon an und für sich unter günstigeren Bedingungen arbeitet als ohne den Vorsprung, schafft sich so eine Art Hypomochlion und ersetzt so zum Teil die Patella. Auf Grund dieser Beobachtung kommt J., im Gegensatz zu früheren Autoren zu dem Schluss, dass der Patella im Kniestreckapparat eine funktionelle Bedeutung zufällt.

Wissenschaftlicher Verein der Ärzte zu Stettin. 1903. 6. Oktober.

Opitz: **Über Lupusbehandlung mittelst Röntgenbestrahlung.** O. bestrahlt nach Abdeckung des gesunden Gewebes mittelst Walzbleis den Lupus höchstens 10 Minuten bei einem Röhrenabstand der

Röhre von 5—3 cm, verwendet mittelweiche bis harte Müllersche Röhren. Damit wird nach der ersten Sitzung eine starke Reaktion erzielt, die eine Neubestrahlung gewöhnlich nicht vor 8 Wochen zulässt. Für die weiteren Bestrahlungen, soweit sie überhaupt dann noch nötig sind, empfiehlt O. milderes Vorgehen durch geringere Stromanstellung, grösseren Röhrenabstand, kürzere Dauer und weichere Röhren. O. hält aber eine einmalige relativ starke Reaktion für notwendig, wenn er in wenigen Sitzungen seine Patienten für Jahre rezidivfrei bekommen will. Bei Schleimhautlupus, besonders am Gaumen und Zäpfchen, ist diese kurze intensive Behandlung nicht ratsam, da starke Reaktionen dementsprechende Beschwerden verursachen können. Er warnt aber auch vor mehrmaligen intensiven Bestrahlungen, besonders der Nase, und auch vor milden, wenn die Reaktion der früheren Sitzung noch nicht genügend verschwunden ist. Bei den sehr zufriedenstellenden Erfolgen, die demonstriert werden, die nur fünf Bestrahlungen im ganzen ausgesetzt und seit länger als einem Jahre rezidivfrei geblieben sind, möchte Vortr. diese R.-Behandlung mindestens als ebenbürtig an die Seite der bisherigen Methoden stellen. Pigmentverschiebungen der Haut hat er nicht nach dieser Anwendungsweise gesehen.

In der Diskussion lobt Krösing das Aussehen der Fälle, glaubt aber, dass keiner ganz geheilt ist, insofern als der Röntgentherapie nur die oberflächlichen lupösen Partien, nicht die in der Tiefe gelegenen Herde gewichen sind. Vielleicht wird eine Kombination der Röntgenbehandlung mit chemischer oder operativer Inangriffnahme der tiefen Knoten ideale Heilresultate bringen. Werner (Hamburg).

Naturwissenschaftlicher Verein in Hamburg. 1904. 16. März.

Voller: **Weitere Mitteilungen über Radioaktivität.** Es wurden insbesondere die Strahlungseigenschaften der radioaktiven Substanzen besprochen, von denen bis jetzt jedenfalls das Thorium und das Radium als unzweifelhaft radioaktiv festgestellt sind, während für das Polonium, Wismut, Blei, Quecksilber etc. die etwaige Möglichkeit einer sekundären oder induzierten Aktivität noch Gegenstand der Forschung ist. Die Strahlung der genannten Körper ist keineswegs sehr einfacher Natur. Wir glauben bis jetzt drei verschiedene Strahlungsarten zu kennen, die sich namentlich durch die aus der magnetischen und elektrostatischen Ablenkung folgende Art der elektrischen Ladung, die in ihnen transportiert wird, durch die Masse ihrer Ionen und durch ihr Durchdringungsvermögen ponderabler Stoffe unterscheiden. Sie werden als α-, β- und γ-Strahlung unterschieden. Die α-Strahlung besteht aus schweren positiv geladenen Ionen von geringem Durchdringungsvermögen und zeigt die Eigenschaften von Kanalstrahlen bei der elektrischen Entladung in verdünnten Gasen; die β-Strahlung wird durch negativ geladene Ionen von sehr geringer Masse und starkem Durchdringungsvermögen gebildet und entspricht genau den Kathodenstrahlen; die γ-Strahlung zeigt ein enormes Durchdringungsvermögen, aber weder magnetische noch elektrische Ablenkbarkeit, so dass sie den Röntgenstrahlen entspricht; sie scheint wie diese keine elektrische Ladung zu transportieren. Beim Radium treten diese drei Arten von Strahlung gleichzeitig auf; beim Radiotellur hat dagegen merkwürdigerweise bis jetzt nur die α-Strahlung nachgewiesen werden können. Der Vortragende demonstrierte das Verhalten dieser beiden Körper resp. ihrer Strahlung an den hierfür besonders geeigneten Elster- und Geitelschen Elektrometern. Das von Frau Curie bei ihren Untersuchungen angewandte Kondensator-Grenzstrom-Verfahren wurde kurz erläutert. Auch das höchst merkwürdige funkelnde Leuchten (Scintillieren) eines Schirmes aus Sidoscher Zinkblende unter der Einwirkung der Strahlung eines Radiotellurpräparates aus der chemischen Fabrik von Dr. R. Sthamer in Hamburg wurde demonstriert und erregte allseitige Überraschung.

Einen weiteren die Erscheinungen besonders komplizierenden Vorgang radioaktiver Natur, das Auftreten der sogenannten „Emanationen", besprach der Vortragende sodann näher. Man bezeichnet mit diesem Namen ein, wie es scheint, stoffliches Agens, das von den radioaktiven Körpern ausgehend, die atmosphärische Luft stark ionisiert und allen in der Umgebung, selbst in benachbarten Zimmern befindlichen Körpern die Fähigkeit eigener Strahlung sog. induzierte Radioaktivität erteilt. Dieses höchst merkwürdige Phänomen, dessen Ursache und Wirkungsweise noch in vieler Hinsicht rätselhaft ist, demonstrierte der Vortragende durch die kräftige Strahlung eines gewöhnlichen Flaschenkorks, der sich längere Zeit in der Nähe einer kleinen Wassermenge befunden hatte, in welcher eine Spur von Radiumbromids enthalten war.

Das Studium der Ionenbildung in der Luft durch direkte oder induzierte Strahlung hat schon jetzt zu sehr merkwürdigen Aufschlüssen über die Entstehung der atmosphärischen Elektrizität und den Verlauf gewisser meteorologischer Prozesse geführt; hierüber gedenkt der Vortragende in einer späteren Vereinssitzung zu berichten.

K. K. Gesellschaft der Ärzte in Wien. 1904. 22. Januar.

Kienböck führt einen durch Röntgenbestrahlung geheilten Fall von **Sarkom** vor. Das Sarkom, welches von der Nasenhöhle ausgegangen war, wurde zuerst vor sieben Jahren von Gersuny operiert, doch rezidivierte es trotz wiederholter Exstirpationen und übergriff in die Mund- und Rachen-, ebenso in beide Highmorshöhlen, nach oben gegen die Orbitae, zu einer Protrusio beider Bulbi und durch Druck auf die Optici zur Erblindung des Pat. führend, ebenso wucherten grosse Tumormassen durch die äussere

Nase hervor. Der Erfolg der Röntgenbestrahlung war nun ein unerwartet günstiger: im Laufe von drei Monaten kam es nach 18 wenig intensiven Röntgenbestrahlungen zu einer vollständigen Rückbildung des Sarkoms in allen von ihm ergriffenen Teilen, auch die Protrusio bulborum ging zurück und die Sehkraft der Augen erholte sich soweit, dass die früher vollständig erblindete Pat. jetzt allein umhergehen kann. Die Diagnose Sarkom ist klinisch und histologisch festgestellt.

Grossmann demonstriert einen ähnlichen Fall, ein bei einer 39jährigen Pat. von dem Naseninneren ausgehendes, nach wiederholter Operation rezidiviertes **Sarkom**, welches seit dem 15. September 1903 von Herrn Kaiser mit Röntgenbestrahlungen behandelt, gegenwärtig nur noch an einer kleinen Stelle der vorderen Nasenhöhle, die bei den ersten Bestrahlungen dem Röntgenlichte nicht zugänglich gemacht wurde, in geringem Umfange besteht und wohl auch hier zum vollständigen Schwund wird gebracht werden können. Auf den bereits geheilten Stellen konnte vollständiges Verschwinden des Neoplasmas und Bildung einer normalen Schleimhaut histologisch festgestellt werden.

Holzknecht: Im Hinblick auf diese beiden eben vorgestellten und eine kleine Serie anderweitig publizierter Fälle von Heilung des **Sarkom** selbst innerer Organe, z. B. des Ovarium, durch Röntgenlicht, während dies beim Karzinom nur dann gelingt, wenn es sich um oberflächliche, nicht aber tiefer infiltrierende oder gar tief sitzende Karzinome handelt, müsse er bei Festhaltung der Tatsache, dass die von den oberflächlichen Geweben in die Tiefe durchgelassenen Mengen von Röntgenlicht minimal sind, seine Anschauung, dass dem Röntgenlicht nur eine geringe Tiefenwirkung zukomme, dahin modifizieren, dass dies zwar für normales und Karzinomgewebe, nicht aber für gewisse hochempfindliche pathologische Zellarten, wie Mykosis fungoides und Sarkom gilt.

Freund kann sich der Ansicht, dass die Röntgenstrahlen in besonderer Weise gerade auf **Sarkome** wirken, nicht anschliessen. In einem eigenen Falle ist weder in Konfiguration noch in Grösse der Sarkomknoten durch Röntgen-Radiumbestrahlung eine Differenz eingetreten, obwohl es schon zu oberflächlicher Entzündung gekommen ist.

5. Februar. Koller demonstriert einen Fall von **Blasendivertikel**, bei dem die Diagnose hauptsächlich durch die Röntgenaufnahmen gemacht werden konnte. Die Blase wurde durch einen Katheter mit Luft gefüllt. Bei der Durchleuchtung tritt an einer Stelle des Abdomens, welche nach innen vom rechten lig. Puparti liegt, eine auffällige Aufhellung ein. Diese wechselt je nach der Menge der durch das Gebläse eingeführten Luft und verschwindet nach einiger Zeit fast vollständig; bei erneuter Füllung sieht man diese Aufhellung stossweise entstehen. Sie entspricht genau einem bei gefüllter Blase auftretendem Tumor. Auch die Lage der Blase liess sich annähernd bestimmen. Cystoskopisch sind in der Nähe des Blasenscheitels zwei trichterförmige Öffnungen zu sehen, welche sich durch das Ausströmen von Urin bei Druck auf den Tumor als Divertikeleingänge erweisen.

19. Februar. Freund. Fall von definitiver Heilung eines ausgedehnten **Lupus** durch Röntgenstrahlen. Die Pat. kam nach langer Lokalbehandlung Ende 1900 mit einem Lupus exulcerans et tumidus des ganzen Gesichts und beider oberen Extremitäten vorzüglich an den Ellbogengelenken und beiden Handrücken in Behandlung. Im ganzen ca. 60 Sitzungen. Glatte Vernarbung seit April 1902. Auch die in der Nasenschleimhaut vorhanden gewesenen Ulzerationen sind vernarbt. Vortragender behandelt so, dass er durch milde Bestrahlungen eine leichte Reaktion anstrebt. Treten die ersten Zeichen derselben, also zunächst eine Intumeszenz oder eine lebhaftere Rötung auf, so wird pausiert, und zwar nicht nur so lange, bis alle Zeichen einer Entzündung geschwunden sind, sondern noch monatelang darüber hinaus. Die Röntgenbestrahlung gibt gleichsam den Anstoss zum normalen Verheilungsprozesse, der dann ohne jede weitere Beeinflussung von aussen fortschreitet. Der Fall ist noch aus einem zweiten Grunde interessant, insofern er die Möglichkeit der Heilung einer **Knochentuberkulose** durch Bestrahlung beweist. Eine typische Karies der distalen Epiphyse des ersten Phalangealknochens am Daumen (kein Hineinwuchern eines Lupus in ein Gelenk!) heilte nach 80 Sitzungen von sechs Minuten Dauer mit harten Röhren 30 cm Distanz. Die Wirkung ist wohl auf die Hyperämie zu beziehen (ähnlich der Bierschen Stauungshyperämie). Bei kleineren, oberflächlicheren kariösen Knochenenden, wo konservative Behandlung überhaupt durchführbar ist, ist die Bestrahlung durchzuführen und viel versprechend.

26. Februar. Grünfeld und Holzknecht: **Über die Entfernung von Fremdkörpern bei wechselndem Röntgen- und Tageslicht als Grundlage der Lehre von den radioskopischen Operationen.** Die bisher angegebenen — 81! — Lokalisationsmethoden sind kompliziert, versagen häufig und machten die Fremdkörperextraktionen zu den schwierigsten, atypischen Operationen, bei denen nur allzu häufig das Ziel nicht erreicht wurde. Die Operation auszuführen unter in jedem Augenblick zu habender direkter Röntgenkontrolle ist jedenfalls das Zweckmässigste. Es gehört dazu ein **radiologischer Operationstisch.** Er besteht im wesentlichen aus einem ringsum geschlossenen Gehäuse, dessen Oberfläche von einem straffgespannten, Röntgenlicht durchlassenden, wasserdichten Stoffe gebildet wird. Die Zuleitung der Hochspannungskabel zu der Röhre erfolgt unterirdisch. Über der Röhre ist eine Kreisblende aus Blei angebracht. Der Tisch kann frei stehen und ist wie jeder andere Operationstisch verwendbar. Ein steril versorgter Fluoreszenzschirm vervollständigt das Instrumentarium. In praxi spielt sich der Vor-

gang nun folgendermassen ab: Nach einer provisorischen Durchleuchtung, welche zunächst den Nachweis des Fremdkörpers überhaupt erbringt und einer beiläufigen Lokalisation des letzteren wird der Operationsplan bis ins kleinste Detail erwogen. Der Pat., das chirurgische Instrumentar etc. wird nun in der herkömmlichen Weise operationsreif vorbereitet und am Orte der Wahl der entsprechende Hautschnitt geführt. Nach Einführung einer Sonde in die Wunde wird durchleuchtet und der Schatten des Sondenknopfes mit dem Fremdkörper zur Deckung gebracht. Bewegt sich sodann der Fremdkörper bei geringen Bewegungen der Sonde mit, dann ist man in der richtigen Tiefenschicht und kann ihn entweder bei künstlichem Lichte zutage fördern oder unter Röntgenlicht mit einem an Stelle der Sonde eingeführten fassenden Instrumente extrahieren. Bewegt sich der Fremdkörper noch nicht mit der Sonde, dann muss man dort tiefer präparieren, wo der Sondenknopf den weiteren Weg weist. Die sichtbare Mitbewegung erübrigt — ausser in den früher erwähnten Fällen — eine zweite, seitlich angebrachte Röhre. Diese hätte nämlich den Zweck, aus einer zweiten Durchleuchtungsrichtung die Tiefenbestimmung vorzunehmen, was bei dieser Anordnung der Sondenknopf einfacher bewerkstelligt.

Mit der geschilderten Methode wurden im Röntgenlaboratorium des k. k. Allgemeinen Krankenhauses bisher zehn Fremdkörper (Demonstration) entfernt. Der Fortschritt drückt sich am besten in den erheblich abgekürzten Aufsuchungszeiten aus, welche zwischen ein bis zehn Minuten schwankten. Die zur Entbindung notwendige Zeit hängt dann natürlich von den topographischen Verhältnissen und der Form des Fremdkörpers ab. Photographien von Fremdkörpern in situ vor und während der Operation des Operationsaktes, des radiologischen Operationsstiches sowie die entfernten Fremdkörper selbst werden demonstriert.

Gersuny bemerkt, dass man den einzuschlagenden Operationsweg dadurch markieren könnte, dass die Nadel einer Pravazspitze bis zum Fremdkörper eingestossen wird; beim Zurückziehen der Spritze wird aus derselben langsam eine Farblösung ausgespritzt.

19. Februar. Kienböck demonstriert einen Fall und die entsprechenden Röntgenbilder von dem sogenannten **„traumatischen harten Ödem"** des Handrückens. Das Röntgenbild lehrt, dass es sich bei diesen bisher ganz unklaren Krankheitsbildern um akute Knochenatrophie als Ausdruck einer wohl sicher trophischen Störung handelt.

11. März. Holzknecht: Dem von Riehl ausgesprochenen Wunsche folgend, stellte er zwei Fälle von **Schädigung durch Röntgenstrahlen** vor. Ein Fall von Favus, am 29. März 1902 von vier Seiten her je einmal bestrahlt. Einer heftigen Reaktion folgte erst in zehn Wochen die Überhäutung mit einer atrophischen, kahlen, mit Teleangiektasien besäten Haut, die noch jetzt an manchen Stellen sehr empfindlich gegen alle Reize ist. Ein zweiter Patient wurde wegen Psoriasis in der Hohlhand bestrahlt, worauf die Haut der Hohlhand atrophisch wurde. Seit Oktober 1900 hat Vortr. unter 4872 Reaktionen an 13 Personen 44 Schädigungen beobachtet, also rund 1%. Die Zahl der üblen Zufälle ist im ständigen Abnehmen mit der besseren Kenntnis und Beherrschung der Technik, und speziell seit Benutzung des Chromoradiometers, das eine genaue Dosierung gestattet, auf Null gesunken. Als Gegenstück demonstriert H. einen Mann, bei welchem ein chronisches Ekzem der Palma mit Tylosis und Rhagadenbildung, welches lange Zeit der üblichen Salben und Pflasterbehandlung getrotzt hatte, durch Bestrahlung binnen vier Wochen glatt geheilt wurde.

Diskussion: Riehl sieht die Statistik des Vortr. als nicht abgeschlossen an, weil sie ambulante Patienten betrifft und die Schädigungen manchmal erst viele Monate nach der Bestrahlung auftraten. Er erwähnt einen durch radiotherapeutische Versuche schwer verbrannten Psoriatiker und betont die Unzweckmässigkeit der Röntgenbehandlung bei Krankheiten, die auf andere Weise heilbar sind.

Ehrmann schliesst sich Riehls Ansicht an, die Schädigungen erscheinen oft erst viel später, nach einer langen Latenz, wenn der Röntgenologe den Fall vielleicht längst als geheilt entlassen und registriert hat. Speziell bei Ekzem ist die Reaktion unberechenbar wegen der labilen Ernährungsverhältnisse von Epidermis und Papillarkörper. Eine grosse Rolle spielt zweifelsohne auch die Idiosyncrasie.

Schiff äussert sich in ähnlichem Sinne und betont die individuellen Verschiedenheiten in der Reaktion auf Röntgenlicht.

Kienböck: Wir sind in der Lage, die Exposition nach Belieben zu graduieren. Die Reaktion fällt genau nach Wunsch aus. Idiosyncrasien sind so selten, dass mit ihnen nicht zu rechnen ist. Eine Reihe von Affektionen ist besser nicht mit Röntgenstrahlen zu behandeln: z. B. die leichten Formen von Hypertrichosis. Bei Favus, bei schwerer Syskosis hingegen ist die Heilung, die durch einmalige Bestrahlung zu erreichen ist, mit Erwerbung einiger atrophischer Stellen billig erkauft. Die medizinische Wissenschaft hat die Pflicht, das kurative Wirken des neuen, wie kein anderes in die Tiefe wirkenden Agens weiter zu prüfen, die Lehre von den Indikationen und Kontraindikationen immer weiter auszubauen. Eine Statistik wird, wenn sie nur die technisch fehlerlos arbeitenden und dermatologisch gebildeten Radiotherapeuten betrifft, für den Fortschritt wertvoll, im anderen Falle wertlos, ja schädlich sein.

Holzknecht macht Riehl gegenüber geltend, dass die nach einer Latenz auftretenden Ver-

brennungen nie isoliert kommen, sondern dass jeder solchen, immer schon wenige Tage nach der Bestrahlung beginnende, wochenlang dauernde, spät überhäutende Schädigungen vorausgehen. Die Anwendung des Chromoradiometers geschieht in über 250 Röntgeninstituten der ganzen Welt.

8. April. Ehrmann demonstriert den Erfolg einer **kombinierten Lupustherapie** an zwei Fällen von Lupus tumidus des Gesichts. Dieselbe besteht darin, dass eine Behandlung mit Resorzinsalbe eingeleitet wird, wodurch die oberflächlichen Schichten der Haut geschält werden. Hierauf werden einigemale die erkrankten Partien radiotherapeutisch bestrahlt. Bei den vorgestellten Fällen gelang es auf diese Weise nach drei resp. sechs Bestrahlungen den Lupusherd zur Überhäutung zu bringen.

Freund teilt das Prinzip eines **neuen radiometrischen Verfahrens** mit, welches es möglich macht, kleine Teildosen wirksamen Röntgenlichtes abzuschätzen und dadurch den Arzt befähigt, in der Radiotherapie zu individualisieren. Das Verfahren beruht auf dem Farbenwechsel, welchen 2%ige Lösungen von Jodoform in Chloroform infolge Röntgenbestrahlungen eingehen. Die hierdurch entstehende rotviolette Verfärbung ist durch Freiwerden von Jod bedingt. Durch Vergleich dieser bestrahlten Radiometerflüssigkeit mit Jodlösungen verschiedener Konzentration in Chloroform erhält man aus dem bekannten Jodgehalte der letzteren ein absolutes chemisches Mass des Effektes. Orientierende Vorversuche ergaben, dass die Menge des ausgeschiedenen Jodes proportional ist der Zeitdauer der Röntgenbestrahlung. Die für therapeutische Zwecke zu verwendende Minimaldosis von sechs Minuten Bestrahlung gibt einen Effekt, welcher durch die Jodzahl 0,59 Milligramm freigemachtes Jod pro 5ccm Radiometerflüssigkeit ausgedrückt ist.

K. K. Akademie der Wissenschaften in Wien. 1903. 29. Oktober.

Exner: **Bericht über die bisher gemachten Erfahrungen bei der Behandlung von Carcinomen und Sarkomen mit Radiumstrahlen.** E. benutzte Radiumbromid aus der Braunschweiger Chininfabrik in Metallkapseln mit einem Verschluss aus Glimmer. Die Kapseln wurden, wo es ging, durch Heftpflaster auf der äusseren Haut fixiert. Bei Verwendung über nässenden Geschwüren wurde die Kapsel in dünnes Kautschuk gebracht und so fixiert. Für die Verwendung in der Nase, in den Buchten des Mundes wurde von Holzknecht eine Mischung von Lack und Radium gemacht und zwischen Hartgummi ausgebreitet. Hieraus wurden quadratische Platten und ovoide Träger konstruiert, die sich als brauchbar, wenn auch um ein Drittel so stark als die Originalkapseln erwiesen. Die Dauer der Reaktion wurde empirisch ungefähr festgestellt. Der Bericht umfasst die Beobachtungen in neun Fällen. In allen wurde eine deutliche Beeinflussung der bestrahlten Geschwülste konstatiert. Hervorzuheben ist ein Fall von Melanosarkom, bei dem metastatische Knoten, die länger wie 20 Minuten bestrahlt worden waren, auch noch nach fünf Monaten verschwunden blieben, ferner ein Mammakarzinom, bei welchem eine einmal bestrahlte Metastase verschwand und dies Ergebnis vier Monate später nachgeprüft wurde, endlich ein Fall von ausgedehntem Mundhöhlenepitheliom, der durch sechs Bestrahlungen überhäutet und nach $^1/_2$ Jahre oberflächlich so geheilt war, das Karzinomherde nicht sicher nachweisbar waren. E. nimmt allerdings an, dass in der Tiefe noch Reste bestehen. — Die praktische Verwertung der Radiumstrahlen hängt von ihrer Tiefenwirkung ab, die E. auf 1 cm schätzt. Die Behandlung soll sich vorerst nur auf inoperable Fälle beziehen. Der hohe Preis steht der ausgedehnten Flächenbehandlung entgegen, für Karzinome und Sarkome an schwer zugänglichen Orten ist Radium aber doch wohl ein bedeutsamer therapeutischer Zuwachs.

Verein für Psychiatrie und Neurologie in Wien. 1903. 15. Dezember.

Schüller demonstriert Radiogramme der Schädelbasis von halbierten und ganzen mazerierten Schädeln (Holzknecht). Man erkennt an den Platten nebst zahlreichen weniger bedeutungsvollen Details vor allem die folgenden wichtigeren: Bei frontal durchleuchteten Schädeln in der vorderen Schädelgrube: die Crista frontalis, das Dach der Orbita, die der Projektion der horizontalen Siebbeinplatte und des Planum sphenoidale entsprechende Mittellinie. In der mittleren Schädelgrube: die Projektion der kleinen Keilbeinflügel mit dem Processus clinoidei ant., das Profil der Sella turcica, die der Projektion des grossen Keilbeinflügels als des Bodens der mittleren Schädelgrube entsprechende Schattengrenze; in der hinteren Schädelgrube die Crista pyramidum, die dem wallartig erhobenenen Rande des Hinterhauptloches entsprechende hintere Basalleiste, endlich die Protuberantia occipitalis interna und die crista occipitalis. Am sagittal durchleuchteten Schädel präsentieren sich die Alae minores in ihrer ganzen Breite; ferner sieht man die Grenzen der Fissura orbitalis super. und die Basis der hinteren Schädelgrube. Schüller weist fernerhin auf die Verwendbarkeit intrazerebraler, unter Röntgendurchleuchtung vorgenommener Eingriffe für experimentell-physiologische Zweke hin. Als Beispiel führt er eine gemeinsam mit Holzknecht vorgenommene Zerstörnng des Schweifkernes beim Hunde an und beschreibt die dabei geübte Methode.

Wissenschaftliche Ärztegesellschaft in Innsbruck. 1903. 14. November.

Merk: Zwei Fälle von Epitheliom an der äusseren Nase, an denen der Effekt der eingeleiteten Röntgen-Radiumbehandlung gezeigt wird.

28. November. Merk: Dieselben Fälle: Das vor 14 Tagen noch sichtbar gewesene Geschwür ist verschwunden und eine festanhaftende flache, glatte, dünne Schuppe markiert noch den Ort der ehemals erkrankten Stelle. Im ganzen wurden durch sieben Sitzungen in der Zeit vom 17.—28. September Röntgenbestrahlungen im Gesamtausmass von 1 Stunde 56 Minuten vorgenommen, und als Anfang November die Verkleinerung des Geschwürs stillstand, am 3. November durch vier, am 13. November durch zehn Minuten Radium angewendet. Seither schritt die Heilung rasch vor. Mikroskopische Bestätigung der Diagnose liegt vor.

XIV. Internationaler med. Kongress. 1903. Madrid.

Comas und Prio: **Algunas Cuestiones fundamentales relativos al diagnóstico de los cálculos del rinón por medio de los rayos Röntgen.** Die Verfasser verwenden die Albers-Schönbergsche Kompressionsblende und betonen die Wichtigkeit der Röntgenuntersuchung in zweifelhaften Fällen. Es ist meist nötig, zuerst ein Übersichtsbild anzufertigen, da auch auf der gesund erscheinenden Seite Steine sitzen können. Manchmal, besonders bei mageren Individuen, genügt hierzu eine Schirmuntersuchung. Nach dieser Übersichtsaufnahme muss die Nierengegend gesondert radiographiert werden. Die Verfasser machen auf die Verschiedenheit der Bilder aufmerksam, die sich nach der chemischen Beschaffenheit der Steine und nach der Fettleibigkeit der Patienten verschieden gestalten. Es ist entschieden empfehlenswerter, die Aufnahme in Rückenlage zu machen, damit die Niere möglichst nahe der Platte liegt, um die Seitenstrahlung auszuschalten.

Revista de la sociedad médica argentina. Bd. XI pag. 562. 1903.

Costa: **Radioscopia de calculos renales.** Im Anschluss an einen interessanten Fall, in dem ausser Schmerzen und gelegentlichem Leukocythenbefund im Urin nichts für Nierensteine sprach, in dem auch eine gewöhnliche Aufnahme keine Steine erkennen liess, wohl aber nach Anwendung der Kompressionsblende ein grosser dreieckiger Stein entdeckt wurde, bespricht Verfasser die Technik der Nieren-Röntgendiagnose. In dem erwähnten Fall machte der Steinschatten die Atembewegungen mit; die respiratorische Nierenbewegung wurde früher immer geleugnet. Zeigt eine Röntgenaufnahme die von Albers-Schönberg verlangten Details, so sind Oxalat oder Phosphatsteine sicher auszuschliessen, wenn kein Schatten sichtbar ist; Uratsteine sind immer noch nicht so absolut sicher nachzuweisen, sie ähneln darin den Gallensteinen, die auch nur unter besonders günstigen Verhältnissen zur Darstellung gebracht werden können (bisher nur in zwei Fällen). Für die Detaildiagnose — nicht nur bei Nephrolithiasis, sondern bei allen schwer darstellbaren Aufnahmen — eignet sich die Kompressionsblende von Albers-Schönberg, die Verfasser mit Benutzung eines Béclèreschen Hilfsapparates ein wenig modifiziert hat, ganz ausgezeichnet. Eine viereckige, aussen mit Blei bedeckte Platte hat in der Mitte eine Öffnung von 10 cm Durchmesser, die sich in einen Messingtubus fortsetzt, der 0,15 m lang ist und mit $^1/_2$ mm dicken Bleiplatten belegt ist. Die Platte hängt in einem Träger an zwei Haken und lässt sich hinauf- und hinunterschieben. Der Tubus steht immer in der Achse des Zylinders, ohne die Tätigkeit der flachen Blende zu verhindern, durch die es möglich wird, die Strecken in der Nähe des Tubus noch mehr abzublenden. Durch das erhebliche Gewicht der Blende wird derselbe Druck und die gleiche Unbeweglichkeit wie bei Albers-Schönbergs Blende erzielt. Details ergeben die beigefügten Illustrationen.

Werner (Hamburg).

Medical society of the state of New-York. Sitzung vom 13. Oktober 1903. (Boston med. and surg. journ. 1903. 5. November.)

Therapeutik use of Röntgen rays. Bevau-Chicago berichtet über erfolgreiche Verwendung von Jodkali und Röntgenstrahlen gleichzeitig gegen Blastomycose der Haut. Bei **Tuberkulose** verspricht das Verfahren Erfolge. Bei oberflächlichen **Krebsen** ist es bewährt, bei tiefsitzenden wirkungslos. Bei letzteren soll Nachbehandlung mit Bestrahlung stattfinden. Vielleicht gelingt es durch gleichzeitige Darreichung von Jod oder Arsen die Lebenskraft der Krebszellen soweit zu schädigen, dass dann auch tiefsitzende Krebse auf Röntgenstrahlen reagieren. Leonard-Philadelphia hebt die Wichtigkeit der Röntgenstrahlen für Diagnose der **Nierensteine** hervor. In 28% konnte er sie bei seinen Untersuchungen nachweisen, 30% der nachgewiesenen Steine sassen im Ureter, bei 19% gingen sie spontan ab, da man infolge des Sitzes von vorher geplanter Operation absah. Er benutzte bei seinen Untersuchungen eine ihr Vakuum selbst regulierende Röhre. Coley-New-York. Im General-Memorial Hospital wurden 103 Fälle von bösartigen Geschwülsten mit Bestrahlung behandelt, 30 Krebsrückfälle, 42 inoperable Sarkome, 25 Hautkrebse. Nur bei einem Krebsrückfall gelang es, einen Knoten völlig zum Verschwinden zu bringen, Auch bei der Anwendung der Bestrahlung zur Verhütung von Rückfällen nach der Operation hat er nicht die guten Erfahrungen gemacht, die er theoretisch vorausgesetzt hatte. Vor der Operation soll man nie bestrahlen, weil der Kranke dann leicht zu spät zur Operation sich entschliesst und bei der Operation selbst nicht im Gesunden abgegrenzt werden kann. Hopkins-Brooklyn dagegen hält die meisten Brustkrebse für heilbar durch Röntgenbestrahlung, während Ford-Utica lieber nur ein Aufhalten des

Wachsens der Geschwulst (Brustkres) feststellen konnte. Van der Veer-Albany: Die Leiden der inoperabelen Krebskranken können durch Bestrahlung wesentlich gemildert werden. Bevau: In 90% der Fälle kann man Nierensteine durch Röntgenstrahlen diagnostizieren, dabei ist die Verwendung von Blenden ein vorzügliches Hilfsmittel. . . . p.

Journallitteratur.

Münchener med. Wochenschr. 1904. Nr. 8.

Roth und Dessauer: **Über Stromquellen für Ärzte.** Zum Laden von Accumulatoren, der bis jetzt besten und rationellsten Stromquelle für den Gebrauch des praktischen Arztes, stehen nicht überall Elektricitätswerke zur Verfügung, ausserdem ist das Laden teuer und die Accumulatoren werden meist schlecht behandelt. Wasserleitungen mit Druck von 2—7 Atm. sind dagegen auch in vielen kleinen Städten vorhanden. Schliesst man an die Leitung eine Wasserturbine an, die mit einer kleinen Dynamomaschine verbunden ist — und es ist jetzt gelungen, solche von sehr kleinen Abmessungen und gutem Nutzeffekt zu bauen — so kann man mit verhältnissmässig wenig Wasser eine erhebliche Menge elektrischer Energie erzeugen. Die Turbine verbraucht bei 7 Atm. Druck $^3/_4$ l Wasser in der Sekunde und liefert, mit Riemen an die Dynamomaschine angeschlossen, aus dieser einen Strom von 35 V. Spannung, bei 2 Amp. Der Strom kann direkt zu Kaustik, Beleuchtung für Endoscopie u. s. w. benutzt werden, ebenso für Accumulatorenladung. Ein Schaltbrett mit den nötigen Messaparaten trägt auch einen automatischen Ausschalter, der den Strom selbsttätig unterbricht, wenn der Accumulator geladen ist oder der Wasserdruck so gering wird, dass der Strom aus der Batterie in die Dynamo laufen würde. Man kann die Dynamo aber auch zum Antrieb von Centrifugen, Massageapparaten usw. verwenden, wenn man den Riemen mit diesen verbindet und Strom aus der Batterie in sie hineinschickt. Die Kosten der Anlage würden sich bei etwas grösserem Modell auf ca. 450, bei kleinerem auf 300 Mk. stellen. — Die kleine Kraftstation wird sicherlich manchem Arzt und auch manchem Institut sehr willkommen sein und bedeutet entschieden einen Fortschritt für die weitere Verbreitung der Röntgentechnik. . . . p.

Görl: **Zur Röntgentherapie.** 1. 34jähr. Mann, seit zehn Jahren an Sycosis barbae leidend. Die eine Seite ist nach dreimaliger Bestrahlung unter milder Reaktion geheilt, die andere noch in Behandlung. 2. 32jähr. Frau mit Hauttuberkulose der Nasenspitze; nach dreimaliger Bestrahlung Vernarbung. Eine Tuberkulose des Thränennasenkanals wurde gleichzeitig günstig beeinflusst. 3. und 4. Lupuskranke völlig geheilt. Sehr gutes kosmetisches Resultat. Nur die noch übrigen einzelnen Knötchen sind schwer mit Röntgenstrahlen, besser mit Finsenlicht zu beeinflussen. 5. 76jähr. Frau mit Pagets disease der linken Brust. Die Krebsgeschwulst griff weithin auf Haut des Thorax über, reichte bis in die Achselhöhle. Beginn vor zehn Jahren. Bestrahlung, da Operation verweigert. Vier Sitzungen zu 5 H. (Holzknechtsches Chromoradiometer). Nach der zweiten Sitzung sehr starke Eiterung der ganzen Fläche, mit Zerfall der papillären Wucherungen. Ein in der Achselhöhle befindlicher, 7 cm im Durchmesser grosser Knoten hatte sich verkleinert und erweicht. Bedeutende Hebung des Allgemeinbefindens; schon nach den vier ersten Bestrahlungen beginnende Überhäutung, die unter weiteren Bestrahlungen (insgesamt 24 H.) noch zunahm, so dass jetzt nur noch kleine, nicht mit Haut, sondern Borken bedeckte Stellen bestehen. (Abbildungen.) Görl verfährt folgendermassen bei der Behandlung: sehr weiche Röhre (parallel geschaltete Funkenstrecke von 5 cm durfte nicht übersprungen werden), falls sie etwas härter wurde, Regeneration auf den ursprünglichen Grad; hohe Unterbrechungszahl (Wehnelt). Entfernung der Röhre 10 cm; einfache Bleiblende in drehbarem Schirm zum Schutz der Nachbarschaft. Er erzielt auf diese Weise bei zehn Minuten dauernder Bestrahlung, alle acht Tage eine Sitzung, in drei Malen 4 H. Es muss aber stets die Bestrahlung der Hautbeschaffenheit angepasst werden. Die Reaktion auf der Haut ist stärker bei erhaltener Epitheldecke. Bei Geschwürsflächen tritt meist erhebliche Eiterung auf, die aber bald schwindet, meist nach der dritten Bestrahlung. Nach 2—3 Wochen überhäuten sich die krank gewesenen Stellen. Die Arbeit ist deshalb besonders wertvoll, da stets mit gleichbleibenden Mitteln gearbeitet wurde. . . . p.

No. 9. Dessauer: **Über die Beurteilung der Unterbrecher.** Eine kurze, sehr einleuchtende, physikalische Abhandlung, deren Einzelheiten so eng miteinander zusammenhängen, dass sie in kurzem Auszug nicht wiedergegeben werden kann. Fehlerhaft ist es, nur eine Art des Unterbrechers als die allein richtige zu bezeichnen. Jede Art hat ihre Vorzüge und Nachteile. Der Elektrolytunterbrecher hat z. B. neben seinen vielen, grossen Vorteilen den Nachteil, dass die Differenz zwischen Öffnungs- und Schliessungsinduktionsstrom bei ihm am geringsten ist. Am grössten ist diese Differenz bei den Hammerunterbrechern. Es kommt viel darauf an, welches Instrumentarium verwandt wird. Der Unterbrecher muss dem Instrumentarium angepasst sein. In den meisten Fällen giebt auch D. dem Elektrolytunterbrecher den Vorzug, zumal man einen Teil seiner Schädlichkeiten ausschalten kann. . . . p.

No. 10. Hugel. **Seltener Röntgenbefund.** Klinische Beschreibung eines Falles von Knochencyste oberhalb des rechten Fussgelenkes. Das Gelenk bot das Aussehen eines tuberkulös erkrankten, war auch dementsprechend behandelt. Röntgenaufnahme zeigte Verdickung des Schienbeins oberhalb des Knöchels mit hellem Centrum. Es fand sich bei Operation dünnschalige Knochencyste gutartiger Natur. Von Knochenabscess war der Röntgenbefund nicht zu unterscheiden. (Abbildung.) . . . p.

No. 12. Schiele: **Die Ableitung der Oberflächenelektricität von der Röntgenröhre.** Konstruktion einer Art Bleikistenblende, deren äusserer Bleibelag mit Erdableitung versehen ist. Es wird dabei aber nicht die Elektrizität von der Oberfläche der Röntgenröhre abgeleitet, sondern nur die statisch gebundene des Bleibelages, der wie die äussere Belegung einer Leydener Flasche wirkt, deren Innenbelag die Röhre bildet. Bei jeder mit Bleibelag versehenen Holzblende lässt sich eine Erdableitung leicht herstellen. . . . p.

Deutsche med. Wochenschr. 1904. No. 2.

Strebel: **Eine neue Behandlungsweise für Lupus und bösartige Neubildungen mittels molekulärer Zertrümmerung durch kontinuierliche, hochgespannte, hochfrequente Funkenströme.** Die zur Behandlung nötigen Ströme werden von den Schlussklemmen eines Resonators entnommen. Zu ihrer Erzeugung sind besonders grosse Induktorien nötig. Mit einer besonderen Elektrode, die 1—2 mm an die zu behandelnde Stelle herangebracht wird, findet die Behandlung statt. Von der Elektrode geht ein kontinuierlicher Funkenstrom über. Die Hautstelle wird nach etwa 5 Sek. weiss, nach 10—25 Sek. ist die Epidermis abgehoben, manchmal zerplatzt sie auch. Währenddem fühlt der Kranke lebhaftes Brennen an der behandelten Stelle. Späterhin entsteht ein Geschwür, das langsam, unter Bildung einer schönen, glatten Narbe ausheilt. — Str. erklärt den Vorgang so: die auf kurze Strecke überspringenden, hochgespannten Ströme geben ihre ganze Energie an die getroffene Stelle ab, erzeugen Wärme, elektrolytische Vorgänge und mechanische Wirkungen. Dadurch werden die Eiweissmoleküle derart erschüttert, dass sie zerfallen. Das Eiweiss gerinnt teilweise, die Blutgefässe werden mechanisch zerrissen. Das seiner Ernährung beraubte krankhafte Gewebe wird durch reaktive Entzündung abgestossen. Bei Lupus vulgaris, erythematodes, Acne rosacea, Naevis, bösartigen Geschwülsten war Abheilung zu verzeichnen. Der kosmetische Erfolg bei den ersteren Erkrankungen soll ausgezeichnet sein. . . . p.

No. 8. Neisser und Halberstädter: **Mitteilungen über Lichtbehandlung nach Dreyer.** Die ultravioletten Strahlen haben die grösste entzündungserregende und bakterientötende Kraft. Alle Bemühungen in der Lichtbehandlung gingen bisher darauf hinaus, möglichst viel davon aus einer Lichtquelle zu erhalten. Die Eisenlampe liefert auch viele ultraviolette Strahlen, sie haben aber keine Tiefenwirkung. Die Eindringungstiefe der Strahlen des Spektrums ist ungekehrt proportional der entzündungserregenden Kraft; je näher dem roten Ende, desto eindringender, aber desto schwächer die baktericide bzw. entzündungserregende Kraft. Würde man die dem roten Ende nahe liegenden Strahlen bakterientötend machen können, so wäre das für tiefliegende, bakterielle Hautkrankheiten von grösster Wichtigkeit. Dreyer-Kopenhagen hat mit Erythrosin die tierischen Gewebe und Bakterien usw. zu „sensibilisieren" vermocht, so dass Bakterien in entspr. Lösungen mit gelbem Licht bestrahlt, ebensoschnell starben wie bei Verwendung ultravioletter Strahlen. Haut- und andere Gewebestückchen lassen das durchdringende gelbe Licht auf ebenso behandelte Bakterien zur Wirkung kommen in Dicken, welche für ultraviolettes Licht undurchdringlich sind. Praktisch ergibt sich hieraus eine Vereinfachung, Verbilligung und Beschleunigung der Lichtbehandlung. 1. Man kann statt der teueren Quarzlinsen einfache Glasplatten anwenden. 2. Jede Lichtquelle kann benutzt werden, da es nun nicht mehr auf die ultravioletten Strahlen ankommt 3. Grössere Flächen als bisher können behandelt werden. 4. Durch das Tieferdringen der Strahlen kann in $^1/_4$—$^1/_2$ der bisher nötigen Zeit der gleiche Effekt erzielt werden. Halberstädter hat die praktischen Nachprüfungen der Ergebnisse Dreyers vorgenommen an Infusorien, der Froschzunge, Meerschweinchenhaut, menschlicher Haut: stets zeigten die mit Erythrosin behandelten Teile die stärkste Beeinflussung durch Belichtung. Dass nicht Fluorescenz diese bewirkt, wie Tappeiner und Jesionec annehmen (s. Referat in dieser Zeitschr. Seite 161), wurde durch Verwendung von Harmalin oder Fluorescin gezeigt. Die menschliche Haut im besonderen zeigt nach Belichtung sensibilisierter Stellen (20—30 Min.) nach 3—6 Stunden Infiltration, die tief hineinreicht ins Gewebe, während Finsenlicht nur ganz oberflächlich wirkt. Exzidierte Gewebsstücke ergaben Wirkung in einer Tiefe, die den ultravioletten Strahlen unzugänglich ist. Man kann durch Injektion des Sensibilators in die tiefen Partien das Eindringen bis dort befördern, ohne die Haut zu schädigen. Mehr als 25 Fälle von Lupus, Lymphdrüsenschwellung und andere tuberkulöse Erkrankungen sind mit Sensibilisation und gelbem Licht behandelt, anscheinend mit gutem Erfolg, Versuche sind noch nicht abgeschlossen. . . . p.

Boltzmann-Festschrift. 1904. p. 160.

A. Wehnelt: **Über eine Röntgenröhre mit veränderlichem Härtegrad und über einen neuen Härtemesser.** Die zunächst in der Abhandlung behandelten Röntgenröhren mit veränderlichem Härtegrad sind in unserer Zeitschrift bereits von der sie ausführenden Firma ausführlich beschrieben worden

(Bd. 6, p. 230). Hinsichtlich der vom Verfasser vorgeschlagenen Härteskala sei erwähnt, dass es sich um eine vermeintliche Verbesserung der Benoistschen Skala handelt, indem gewissermassen von den verschiedenen Feldern der letzteren immer nur eines sichtbar gemacht ist. Dies soll die Genauigkeit der Ablesung erhöhen. Dem Referenten erscheint dies zweifelhaft, da nach seiner Meinung gerade der gleichzeitige Anblick der benachbarten Felder die Schnelligkeit und Genauigkeit der Ablesungen erhöht, so dass man nach einiger Übung nicht bloss halbe, sondern sogar viertel Intervalle abschätzen lernt. Auf alle Fälle ist aber die Skala des Verf. — im Vergleich mit der ursprünglichen, auch vom Referenten beibehaltenen Form — in der Handhabung umständlicher, da man bei ersterer beim Ubergang von einer Röhrenhärte zur anderen jedesmal erst eine neue Einstellung zu machen hat, während es bei letzterer unter allen Umständen nur des blossen Hinsehens bedarf. Walter (Hamburg).

Zeitschr. für orthopädische Chirurgie. 1903. XII. Bd. Heft 3.

G. Schmidt: **Fehlerhafte Keimanlage als Entstehungsursache angeborener Fuss-, Hand- und Schädelbildungen, insbesondere des Klumpfusses und des Schrägkopfes.** Die Arbeit bringt eine Reihe genau beobachteter Missbildungen aus der Breslauer Klinik, die durch Röntgenabbildungen illustriert sind.

Blancke: **Ein Beitrag zur sog. Klumphand.** Der Radius fehlt vollkommen. Die Ulna erscheint gebogen und hat eine gewisse Ähnlichkeit mit einer Pistole. Es sind beiderseits sechs Handknochen vorhanden, zwei fehlen. Der Daumen fehlt beiderseits mit seinem Metacarpus. Am unteren Humerusende deutliche Anomalien, die natürlich mit dem Radiusdefekt in Beziehung stehen.

Vogel: **Zwei Fälle von seltener Kniegelenksverletzung, behandelt durch einen neuen orthopädischen Apparat.** In beiden Fällen handelte es sich um eine Zerreissung des Bandapparates des Kniegelenks, insbesondere eine solche der Ligamenta cruciata. Charakteristisch hierfür ist die habituelle, willkürlich zu erzeugende Subluxation des Unterschenkels nach hinten, die auch das Röntgenbild deutlich erkennen lässt.

Ein Fall von angeborener Skoliose, zugleich mit angeborener Hüftluxation. Hochgradige Veränderungen am Becken und Kreuzbein. Die Symphyse ist breit und steht schief. Die eine Beckenhälfte ist kleiner, ist torquiert; die Wirbelsäule ist im Sinne einer bis ans Kreuzbeinende gehenden Skoliose verändert. Beide Deformitäten, von denen die Hüftverrenkung leicht beseitigt werden konnte, sind wohl auf die gleiche interuterine Schädigung zu beziehen.

Michelson: **Ein Fall von Myositis ossificans progressiva.** Genaue Beschreibung dieses seltenen Leidens, das von zahlreichen Ärzten nicht erkannt war. In langsam zunehmender Progression entwickelten sich bei der Kranken in zahlreichen Muskeln Knochentumoren. Die 10 Röntgenbilder, aus denen die Ausbreitung und die verschiedenen Formen der Verknöcherungen hervorgehen, stammen von Albers-Schönberg.

Ein Fall von totalem Defekt des Radius. Röntgenbilder der Missbildung, bei der ausser dem Radius der Metacarpus des ganzen Daumens fehlte und eine Klumphand vorlag.

Deutsche Medizinalzeitung. 1903. No 103.

Strebel: **Vorschläge zur Radiumtherapie.** Verf., der als der erste auf den Gedanken kam, das Radium therapeutisch auszunutzen, will durch folgendes Verfahren die Wirksamkeit für tiefer gelegene pathologische Prozesse ganz bedeutend steigern, ohne die Haut selbst schädlich zu beeinflussen. Statt epidermetisch wird das Radium intertumoral appliziert, indem die Radiumsubstanz, in die ausgebohrte Spitze eines Aluminiumstäbchens eingeschlossen, mit Hilfe eines vorher eingestochenen Troikarts direkt in das Centrum des Tumors eingeführt wird. Die Wirkung ist natürlich eine stärkere, da die Absorption durch die zu durchdringende Epidermis fehlt; sie ist aber auch zeitlich genau dosierbar. Bei Behandlung von Höhlenkrebsen, z. B. Mastdarm, Kehlkopf, Uterus usw. dürfte sich eine solche Applikation besonders empfehlen. Ein zweiter Vorschlag des Verfassers basiert auf der induzierten Radioaktivität: d. h. der Eigenschaft des Radium, eine Reihe von Körpern, wie Zink, Blei, Wismuth, Papier u. s. w. für eine gewisse Zeit, z. B. 24 Stunden, strahlenausscheidend zu machen. Diese Strahlen sind von gleicher Art, wie die der induzierenden Substanz selbst. Damit würde man also eine dosierbare, weniger aggressive Wirkung als bei reinem Radium haben und damit die schweren Ulcerationen, die eine lange Radiumbestrahlung macht, vermeiden. Man könnte z. B. Wasser radioaktiv machen und damit das Carcinoma ventriculi in Angriff nehmen. Das aktivierte Wasser kommt bis zur vollständigen Absorption in innigsten Kontakt mit den Magenwänden. Ein eventuell darin enthaltenes radioaktiv gemachtes indifferentes Pulver bleibt nach Verschwinden des Wassers dann noch zurück und kann dann seine induzierte Energie abgeben. Ob diese Zukunftstherapie wirkliche Erfolge geben wird, lässt sich heute nicht entscheiden. Probieren geht über Studieren!

Centralblatt für die gesamte Therapie. XXII. Jahrg. 1904. Heft 1 u. 2.

Ullmann: **Über die gegenwärtige Bedeutung der Radiotherapie für die ärztliche Praxis.** Die lesenswerte Abhandlung macht uns mit den radiotherapeutischen Erfolgen im Ambulatorium des

Verfassers bekannt. Eine zusammengefasste, wenn auch gedrängte Darstellung der bisher festgestellten Indikationen für die Anwendung der Radiotherapie, eine Besprechung der technischen und physiologischen Seite der Frage, eine empfehlende Kritik der Kienböckschen Massnahmen (spärliche Sitzungen mit längeren Intervallen) bilden den ersten Teil der Abhandlung. Verf. benutzt mittelweiche Tuben, deren Weichheit er mit dem Schirm, bezw. mit dem praktisch sehr empfehlenswerten Wehneltschen Krypto-Radiometer jedesmal misst. Nach einer Probebeleuchtung auf eine kleine Partie der betreffenden Krankheitsherde pflegt er erst nach 14 Tagen zur eigentlichen Behandlung überzugehen. Man lernt durch diese Probebestrahlung die individuelle Empfindlichkeit kennen und verhütet damit unangenehme Nebenerscheinungen. Im zweiten Teil der Arbeit bespricht Verf. die Röntgendermatitis und macht auf die vielen Unklarheiten, angreifbare Hypothesen und unbekannte chemisch-physikalische Begriffe aufmerksam. In histologischer Beziehung hat auch er die von den meisten Autoren gefundene Gefässdestruktion gefunden. Eine Toxämie nimmt er nicht an. Die geringe Beteiligung des Allgemeinbefindens gerade bei schweren Röntgenulcera spricht dagegen. — Der Hauptteil der Monographie ist den speziellen Indikationen zur Radiotherapie gewidmet. Auch hier findet der Leser in übersichtlicher Darstellung die einzelnen Gebiete gut besprochen, die Streitfragen angedeutet, die erzielten Erfolge in Abbildungen veranschaulicht. Für die Bestrahlung kleiner, schwer zugänglicher Partien hat Verf. eine Schutzplatte mit aufsetzbaren, verschieden tiefen trichterförmigen Bleiblenden konstruiert. Das Stativ ermöglicht die Verschiebung der Blenden in verschiedene Höhen und nach verschiedenen Richtungen, auch um eine horizontale Achse. Ausserdem ist diese Achse selbst um die Vertikale drehbar. Schliesslich wird auch der Wert der neuerdings versuchten radioaktiven Stoffe mit einem Ausblick in die Zukunft gestreift. Die kleine Broschüre erfüllt ihren Zweck gewiss und wird die Praktiker in die Lage versetzen, selbst zu entscheiden, welche Fälle sie dem Radiologen zuweisen sollen.

Deutsche Militärärztliche Zeitung. 1904. März.

Schlager: **Über die Unterbringung des Röntgenapparats im Train des Feldlazaretts und Erfahrungen mit der beim Ostasiatischen Expeditionskorps eingeführten Montierung.** Der transportable Röntgenapparat hatte sich wegen einer grossen Zahl von Mängeln im Chinafeldzug nicht bewährt. Verf. macht Verbesserungsvorschläge, die in erster Linie darin bestehen, dass der Apparat in einem Automobil untergebracht wird und die gleiche Kraftquelle wie zur Fortbewegung auch zur Stromerzeugung benutzt wird. Die Unterbringung im sogen. Beamtenwagen ist durch geringe Verlängerung und Verbreiterung, sowie durch eine Reihe zweckdienlicher Vorrichtungen leicht und sehr handlich zu bewerkstelligen. Verf. glaubt, dass die Technik eventuell anhaftende Mängel seiner vorgeschlagenen Konstruktion leicht beseitigen wird. Werner (Hamburg).

Zeitschr. für ärztl. Fortbildung. 1904. No. 2.

Albers-Schönberg: **Über den derzeitigen Stand des Nachweises von Konkrementen im menschlichen Körper mittels Röntgenstrahlen.** Gallensteine sind schwer und unsicher, Nierensteine und Uretersteine mit fast absoluter Sicherheit nachweisbar. Der Nachweis ist sehr vereinfacht und sicherer geworden durch die Anwendung der Kompressionsblende. Die Steinuntersuchung mit Röntgenstrahlen soll die Entscheidung liefern, ob ein Konkrement so gross geworden ist, dass es den Harnleiter nicht mehr spontan passieren kann. Der Nachweis, dass ein Konkrement überhaupt vorliegt, soll möglichst vorher durch die bekannten klinischen Untersuchungsmethoden erbracht sein; er giebt die nähere Anleitung zu dieser Untersuchung (s. a. Lehrb. des Verf.: „Die Röntgentechnik" S. 184 ff.). Er macht noch auf die Fehlerquelle aufmerksam unter Anführung eines Falles von verkalkter Dermoidcyste. Verkalkte Rippenknorpel geben ebenfalls zu Irrtümern Anlass. Bei den Harnleitersteinen machen über den Schambeinästen auftretende, bis jetzt unerklärte Schatten ebenfalls Irrtümer möglich. Blasensteine sind leicht nachweisbar; nötig ist Röntgenuntersuchung bei solchen manchmal bei Divertikelsteinen. Andere Konkremente können auch nachgewiesen werden, Speichelsteine z. B. sind sehr dankbare Objekte. Kotsteine sind schwierig darzustellen, kommen praktisch wahrscheinlich nur selten in Betracht. . . . p.

No. 3. Stein: **Über Kompressionsblenden bei Röntgenaufnahmen.** Kurze Besprechung der allgemeinen Vorteile der Blenden überhaupt und der Kompressionsblende im besonderen. Beschreibung einer vom Verf. konstruierten Kompressionsblende, die im wesentlichen der von Albers-Schönberg nachgebildet ist; die Verstelleinrichtung besteht aus Zahn und Trieb anstatt eines Hebels, sie steht auf vier statt auf drei Beinen, sonst gleicht sie ihr, wie aus Abbildungen zu schliessen, im äusseren Aussehen vollkommen. Die wesentlichste Neuerung soll sein, dass durch „konstruktive Anordnung" die Bildung des Lichtkreises mit scharf begrenzten Bändern erzielt wird. Welcher Art diese Anordnungen sind, ist nicht gesagt. Da bewegliche Bleidiaphragmen aufgelegt werden, wird wohl hierdurch der Gang der Strahlen in entsprechendem Sinne beeinflusst (s. Dessauer und Wiesner, Über Aufnahmen schwieriger Objekte mit Röntgenstrahlen, Zeitschr. für Elektrotherapie 1902 No. 12). Dass mit der Steinschen Blende ebensogute Aufnahmen möglich sind, wie mit der Albers-Schönbergschen, ist zweifellos. Dass sie billiger ist, ist ein grosser Vorzug.

No. 4. Schmidt: **Die Entwicklung der Lichttherapie und ihre Bedeutung für die Behandlung der Hautleiden.** Die Lichtbehandlung ist schon alt, die Römer benutzten schon Sonnenbäder. In neuer Zeit ist die Lichtbehandlung hauptsächlich durch Finsen und seine Schüler in die Medizin eingeführt. Es folgt nun genaue Beschreibung der Einrichtung einer Finsenanstalt. Ihre Anwendbarkeit beschränkt sich auf Lupus. Bei Verwendung von Röntgenstrahlen zu Heilzwecken sind die Grenzen weiter gezogen. Sie greifen hauptsächlich epitheliale Gebilde an, daher ihre Wirksamkeit auf Ulcus rodens, die Haut und ihre Anhänge. Warnung vor unvorsichtigem Gebrauch. Im Radium und seinen Salzen haben wir das stärkste Mittel, welches therapeutisch verwendbare Strahlen aussendet, denn diese übertreffen alle anderen an Durchdringungsfähigkeit. Der Behandlung mit den verschiedenen Strahlenarten wird eine bedeutende Zukunft vorausgesagt. . . . p.

Wiener klin. Wochenschr. 1904. Nr. 4.

Exner: **Über die Behandlung von Oesophagus-Karzinomen mit Radiumstrahlen.** Die Behandlung karzinomatöser Speiseröhrenverengerungen versuchte E. mit gutem Erfolg in 6 Fällen mittels eines Bougies, das am unteren Ende mit einer Radium enthaltenden Kapsel adjustiert war. In der Mehrzahl der Fälle wurde jeden zweiten Tag eine 20 Minuten lange, oder täglich eine halbe Stunde lange Bestrahlung der Stenose vom Tumor aus vorgenommen mit dem Resultat, dass durch offensichtlichen Zerfall des Krebsgewebes die Stenose weiter wurde, wodurch selbstverständlich die Schluckbeschwerden beseitigt wurden. In dieser zerstörenden Kraft des Radiums gegenüber dem Krebsgewebe liegt natürlich auch die Gefahr seiner Anwendung. Es ist begreiflich, dass eine zu intensive Radiumwirkung eine Perforation hervorrufen kann. Verf. stand nur eine einzige Radiumkapsel zur Verfügung. Er betont, dass je nach Sitz und Enge der Stenose die Form und die Stärke der zur Verwendung gelangenden Radium-Bougies verschieden sein müsse. Vielleicht lässt sich durch diese Behandlungsmethode in einigen Fällen die Gastrotomie umgehen.

Nr. 7. Exner: **Über die Art der Rückbildung von Karzinommetastasen unter der Einwirkung der Radiumstrahlen.** Verf. publiziert jetzt die an 2 Fällen von Mammakarzinommetastasen gemachten histologischen Befunde, die dadurch gewonnen werden, dass aus den bestrahlten Knoten in 8tägigen Intervallen kleine Partien exzidiert und in zweckmässiger Weise mikroskopisch bearbeitet wurden. Eine halbstündige Bestrahlung genügt, um in der Cutis gelegene Karzinomknoten zum Verschwinden zu bringen. Die Rückbildung ist nach 5 Wochen vollendet. Die Radiumstrahlen wirken elektiv und bringen ähnliche histologische Bilder, wie die Röntgenstrahlen hervor. Die auffallendste Erscheinung bereits eine Woche nach der Bestrahlung ist die Neubildung von Bindegewebe, während zu dieser Zeit an den Karzinomzellen noch keine merklichen Veränderungen zu sehen sind. Diese Bindegewebsneubildung wird im weiteren Verlaufe immer auffallender und ist das hervorstechendste Merkmal der Wirkung der Bestrahlung. In dem neugebildeten Bindegewebe finden sich auch zahlreiche neugebildete Kapillaren. Die Veränderungen an den Karzinomzellen (Vakuolenbildung) sind erst 14 Tage nach der Bestrahlung sichtbar. Verfolgt man den Verlauf, so kommt man zu der Vorstellung, dass durch das rasch wachsende Bindegewebe der Karzinomknoten in zahlreiche kleine Zellgruppen zersprengt wird, die immer weiter durch dazwischenwachsendes Bindegewebe geteilt werden und schliesslich zu Grunde geht. Bedenkt man, dass eine Woche nach der Bestrahlung an den Karzinomzellen noch keine Degenerationserscheinungen nachweisbar sind, die Bindegewebsneubildung jedoch schon deutlich ausgesprochen ist, so kann man vermuten, dass durch das rasch wachsende Bindegewebe auch eine mechanische Schädigung der Karzinomzellen stattfindet, die zur Verdrängung, vielleicht nach Art eines Druckschwundes führt.

Nach dieser Vorstellung würde sich das bestrahlte Karzinomgewebe annähernd verhalten wie transplantierte Organteile, die, ohne einer raschen Nekrose anheimzufallen, von dem umgebenden Gewebe durchwachsen werden und langsam zur Resorption kommen.

Eines lässt sich mit Sicherheit sagen, das physiologische Wachstumverhältnis zwischen Karzinomzellen einerseits und Bindegewebe andererseits ist gestört, so dass nunmehr die Proliferationsfähigkeit des Bindegewebes die des Karzinoms übertrifft. Ob die bestrahlten Karzinomzellen eine primäre Schädigung erleiden, die diese verminderte Wachstumsenergie verursacht, oder nicht, muss dahingestellt bleiben.

Nr. 8. Berdach: **Beitrag zur Kenntnis der traumatischen Luxation der Handgelenke.** Die gleiche Ursache macht bald eine Fraktur des unteren Radiusepiphysenendes, bald eine Luxation. Letztere ist aber ganz ausserordentlich viel seltener, wurde früher als chirurgische Kuriosität aufgefasst; jetzt sind aber, besonders seit der Röntgenuntersuchung, ca. 50 Fälle in der Litteratur niedergelegt. Die klinischen Symptome lassen nicht immer eine genaue Differentialdiagnose zu. Verf. beschreibt die Knochenverschiebungen bei der häufigeren dorsalen und der selteneren volaren, erörtert genau den Entstehungsmodus und zeigt an Bildern einer Luxation des Handgelenks und einer typischen Radiusfraktur die Unterschiede im äusseren Aussehen und im Skelett.

Nr. 10. Riehl: **Bemerkungen zur Röntgentherapie.** Gegenüber den vielen günstigen Berichten über Radiotherapie macht R. an der Hand eines Falles von ausgedehnter Röntgenverbrennung in gründlicher

und durchaus objektiver Darstellung auf die Schattenseiten aufmerksam und bezweckt mit dieser kleinen Arbeit, die Radiologen zu veranlassen, ebenso wie die Chirurgen, auch die Misserfolge — eventuell in brauchbaren Statistiken, die bisher noch fehlen — zu publizieren. Die Patientin litt an einem chronischen Ekzem am Halse, Brust und Armen. Die Hartnäckigkeit des Leidens veranlasste den behandelnden Arzt, die Kranke einem erfahrenen Radiologen zuzuweisen. In 10 Sitzungen wurden die Ekzemstellen je einmal mit einer weichen Röhre ca. $^1/_2$ Stunde lang bestrahlt. Starke Reaktion, Gangrän in der Brust und Halsregion, drei Monate dauernd bis zur Heilung. Ein Jahr später begannen schwere trophische Störungen der Hautpartien: teilweise Atrophie, teilweise Teleangiektasiebildung in ausgedehntem Masse, narbige Schrumpfung der Haut an den Ellenbeugen, so dass die Gelenke nicht gestreckt werden können (ohne vorhergegangene Gangrän!). Das chronische Ekzem ist auf die umgebenden Hautpartien weitergegangen: also exquisiter Misserfolg mit dauernder Schädigung der Kranken. Warum im Einzelfalle Röntgenverbrennungen oder andere Schädigungen eintreten ist noch nicht bekannt. Ein individuell verschiedenes Verhalten ist nicht von der Hand zu weisen. Verf. mahnt, Röntgenstrahlen nicht gegen Krankheiten zu verwenden, gegen welche andere ungefährliche Mittel bestehen. Der Radiotherapeut soll nicht bloss Übung und Erfahrung in der Handhabung seines Apparates besitzen, sondern auch mit entsprechender Vorbildung in der Dermatologie ausgerüstet sein. Zu den Dermatosen, die wir durch unschädliche Mittel heilen können und bei denen wir deshalb der Röntgenstrahlen entraten können, zählt Vortr. Ekzem, Akne, Sykosis, Lichen, Psoriasis, Hypertrichosis u. a. Selbst bei Lupus kann nach seinen Erfahrungen die Röntgenbestrahlung nur zu jenen Behandlungsmethoden gezählt werden, welche in einigen Fällen temporär günstige Resultate erzielen.

Nr. 12. Freund und Oppenheim: **Über bleibende Hautveränderung nach Röntgenbestrahlung.** Bleibende Effekte der Röntgenbestrahlung, die therapeutisch angestrebt werden, sind 1. die glatten, weichen, im Niveau der übrigen Haut gelegenen Narben, mit welchen bestrahlte Geschwürsprozesse der Haut ausheilen, 2. die dauernde Alopecie bei sonst gar nicht oder nur wenig veränderter Haut, welche nach sehr schwachen, durch lange Zeit fortgesetzten, intermittierenden Bestrahlungen zurückbleibt, 3. die Hautatrophie, 4. die sklerodermieartige Hautveränderung mit eventueller nachfolgender narbiger Schrumpfung und 5. die Teleangiektasie. Die drei letzteren sind unerwünschte und unbeabsichtigte Hautschädigungen. Diese Folgezustände haben die Verf. an einem Falle histologisch genau untersucht. Sie fanden eine Erweiterung zahlreicher, präexistenter Kapillaren und präkapillarer Gefässe, eine Hyperpigmentation des Epithels und reichliches Vorkommen von Mastzellen. — Das Bild entspricht dem histologischen Bau eines beginnenden Xeroderma pigmentosum. — Die Wirkung der X-Strahlen auf die Gewebe ist eine zweifache: 1. eine allgemeine anf die Blutgefässe und 2. eine degenerierende auf die zelligen Elemente der Gewebe. Besonders die erste führt zu einer chronischen, persistierenden Hyperaemie, zu einer chronischen Blutstauung, die das Auftreten von Teleangiektasien zur Folge haben kann, durch Nachgiebigkeit der Gefässwandung. Dadurch ist auch die geringe Heilungstendenz der durch Nekrobiose der Gewebe entstandenen Geschwüre erklärt.

Die Verfasser gelangen auf Grund ihrer Untersuchungen und Betrachtungen zu folgenden Schlüssen: 1. die Entstehung der Teleangiektasien steht mit der Einwirkung der Röntgenstrahlen in ursächlichem Zusammenhang. 2. Ihre Entwicklung ebenso wie jene der beabsichtigten (therapeutischen) und anderer nicht beabsichtigten dauernden Hautveränderungen hängt nicht nur mit den von den Röntgenstrahlen erzeugten degenerativen Prozessen, sondern ganz wesentlich von der gleichfalls durch die Strahlung erzeugten Cirkulationsstörung zusammen. 3. Die Ausbildung der Teleangiektasien ist nicht nur an den Ort der Einwirkung der Strahlung gebunden, sondern auch von der Intensität und Qualität der zur Wirkung gelangten Strahlung abhängig. Strahlungen, deren Wirkungsgebiet sich vorzüglich auf die oberen Hautschichten erstreckt, kommen ätiologisch ganz besonders in Betracht. 4. Mit Rücksicht hierauf empfiehlt sich im allgemeinen die Anwendung von Strahlungen, deren Wirkungsgebiet mehr in der Tiefe liegt (harte Röhren), mit Ausnahme der Krankheitsfälle, wo ganz oberflächliche, lokalisierte, pathologische Prozesse (Psoriasis, Ulcus rodens, flache Epitheliome usw. beeinflusst werden sollen (und wo weiche Röhren indisiert sind). Die Teleangiektasien sind als Erweiterungen präexistenter Kapillaren des oberen Kapillargefässnetzes aufzufassen. Entzündliche Prozesse der Haut, bei denen sich die oberflächlichen Gefässe ohnedies schon im dilatierten Zustand befinden, prädisponieren zur Ausbildung bleibender Hautveränderungen und erheischen mit Rücksicht darauf bezüglich der anzuwendenden Dosis ganz besondere Vorsicht. 5. Der torpide Charakter der Röntgendermatitiden ist durch die chronischen Stauungen im Gefässgebiete der bestrahlten Stellen mit bedingt.

Nr. 14. Schulz: **Über Myositis ossificans im Gebiete des Ellenbogengelenks.** Bericht über drei Fälle. Ätiologie: Trauma. Die von Kienböck beschriebene streifige Schattenbildung längs der Streckseite des Humerus ist vorhanden. Zumeist bestehen Übergänge von den Kallusmassen zum eigentlichen Muskelprozess. Empfehlenswert ist es, mechanotherapeutisch, mit Massage und Bewegungen nicht eher einzugreifen, als bis radiographisch ein Stillstand des Prozesses sicher gestellt scheint.

Wiener klinische Rundschau. 1904. Nr. 12.

Kaiser: **Die Behandlung maligner Neubildungen in Körperhöhlen mit Sekundärstrahlen.** Die Sekundärstrahlen, deren Auftreten schon manches Bild schlecht entstehen lassen, sind bewusst nie zu therapeutischen Zwecken benutzt. K. glaubt in diesen Strahlen, deren Vorhandensein leicht nachweisbar ist, gute, ungefährliche therapeutische Agentien gefunden zu haben. Er montiert das untere Ende einer Bleiröhre mit einem Kautschukschlauch, der die sekundäre Strahlung liefert (Beweis: Wirkung auf die photogr. Platte). Über dem Bleitrichter arbeitet eine harte Röntgenröhre. Der Kautschukschlauch kann nun bequem in die verschiedenen Höhlen geführt werden, in denen man die Wirkung der Sekundärstrahlen wünscht. Rühmenswerte Erfolge sind bei einem Fall von Spindelzellensarkom der Nasenhöhle Grossmann erzielt. Ein Rektumkarzinom und ein maligner Uterustumor (beide inoperabel) sind in Behandlung.

Sozialärztliche Presse. II. Jahrgang 1904. Nr. 6.

Kaiser: **Einige Bemerkungen zur Röntgentherapie.** Veranlasst durch das harte Urteil Riehls über die allzuhäufigen Röntgenschädigungen, bespricht K. die Mittel und Wege zur Verhütung derselben. Er stimmt mit Riehl überein, dass Radiotherapie nicht bei jedem Hautleiden benutzt wird, für das wir auch andere Mittel zur Beseitigung haben. Speciell warnt er vor der allzuhäufigen Verwendung bei Hypertrichosis. Er verlangt aber nicht wie Riehl, dass jeder Röntgentherapeut Dermatologe ist, sondern nur dass er mit allen physikalischen Vorgängen vertraut und in der Röntgenlehre versiert und praktisch vorgebildet ist. Der Röntgenspezialist muss mehr als jeder andere Specialist in seinem Fach beschlagen sein. Die meisten Verbrennungen lassen sich auf mangelhafte Erfahrung und Vorsicht des Röntgentherapeuten zurückführen. Die Erklärung einer Schädigung durch Idiosynkrasie wird nur in den allerseltensten Fällen herangezogen werden müssen. Dass die Statistiken mangelhaft sind, liegt vor allem darin, dass bei den Schädigungen nicht genau genug gesagt wird, durch welche äussere Gründe und bei welcher Versuchsanordnung die Verbrennungen vorkamen.

La Presse médicale. 1904. Nr. 10.

Tuffier: **Über die Behandlung des Karzinoms mit Röntgenstrahlen.** Unter der Bezeichnung Karzinom werden nach Dauer, Verlauf und Prognose ganz verschiedene Affektionen zusammengefasst. Die verschiedene Schwere der Karzinome erfordert auch eine verschiedenartige Therapie, und es kann ein Mittel, welches sich bei Epitheliom des Gesichts oder der Lippe gut bewährt, bei Zungenkarzinom vollständig versagen. Gegen den Krebs als lokale Erkrankung kommt nur die Zerstörung des neoplastischen Gewebes als Heilmittel in Betracht und es scheint, soweit Epitheliom des Gewebes und bestimmte Fälle von Lippenepitheliom in Betracht kommen, die Radiotherapie ein besonders wertvolles Mittel zu sein. Verf. berichtet über einen Fall von Epitheliom des linken Nasenflügels, welches unter Narbenbildung bei Applikation der Röntgenstrahlen völlig ausheilte, wobei zunächst die Blutungen, dann die Schmerzen aufhörten, ohne dass jemals das leiseste Zeichen einer Dermatitis auftrat. Von Wichtigkeit ist eine dem Falle sorgfältig angepasste Technik der Behandlung. Es konnte nachgewiesen werden, dass eine Röntgenbestrahlung von 2—6 Minuten Dauer genügt, um gewisse, allerdings nicht konstante Veränderungen im Blute zu produzieren, z. B. leichte Vermehrung oder Verminderung der Erythrozytenzahl, vorübergehende Leukozytose, wie sie ähnlich nach örtlicher Anwendung von Vesikatorien, Kälte usw. beobachtet wird. Während die lokale Einwirkung der Röntgenstrahlen bei Neoplasmen sichergestellt ist, müssen auch Mittel gesucht werden, welche den Allgemeinzustand beeinflussen. Es sind verschiedene Arten von Krebsserum hergestellt worden, doch üben dieselben nur bei der erstmaligen Anwendung eine gewisse Wirkung aus, die zur Verkleinerung des Tumors führt, versagen aber bei der weiteren Anwendung vollständig. Diese lokale Einwirkung, die auch bei Anwendung nicht specifischer Sera zur Beobachtung kommt, scheint mit der nach Seruminjektion auftretenden kräftigen Leukozytose zusammenzuhängen. Während bei äusseren lokalen Karzinomen die Radiotherapie Hervorragendes zu leisten vermag, ist bei rasch verlaufenden und bei viszeralen Karzinomen nur von einer allgemeinen Therapie Erfolg zu erwarten.

Lyon médic. 1904. Nr. 5.

Reymond und Chanoy: **Über die Behandlung eines Epithelioms der Vulva mit Röntgenstrahlen.** Bei einer 54jährigen Patientin entwickelte sich vor einigen Jahren im Anschluss an langdauernden Pruritus vulvae ekzematösen Ursprunges ein kleines induriertes Geschwür in der Mitte des linken grossen Labiums mit indolenter linksseitiger Leistendrüsenschwellung, welches exstirpiert und als malignes Neugebilde erkannt wurde. Einige Monate nach der Exstirpation stellte sich ein Recidiv ein und es wurde die Chininbehandlung eingeleitet. Die Pat. nahm im Laufe von drei Jahren ca. 1100 g Chinin, welches gut vertragen wurde. Das Allgemeinbefinden blieb günstig, die subjektiven Beschwerden gingen zurück, doch schritt der Tumor langsam vor und schliesslich kam es zu ausgesprochener Kachexie. Der Tumor wuchs rasch, die Schmerzen wurden unerträglich, Harn- und Stuhlentleerung durch Wachstum und Konfiguration der Geschwulst behindert. Es wurde nun die Behandlung mit Röntgenstrahlen eingeleitet. Die Distanz der Röhre betrug meist 10 cm, die durchschnittliche Dauer der Sitzungen 12 Minuten.

Die Sitzungen fanden zweimal wöchentlich statt und es kam während der Behandlung zu einer vorübergehenden Dermatitis leichteren Grades. Nach fünf Sitzungen gingen Gewebetrümmer reichlich ab, inzwischen verschlechterte sich das Befinden wesentlich. Die Behandlung wurde trotzdem fortgesetzt und nach der siebenten Sitzung war Nachlass der Schmerzen, Hebung des Appetits, nach der 15. Sitzung Zunahme des Körpergewichtes zu verzeichnen. Das Befinden hob sich noch weiter, nach der 28. Sitzung war auch örtlich ein günstiger Befund, nämlich teilweise Vernarbung, den oberen Teil der Geschwulst betreffend, sowie Verkleinerung der Lymphdrüsen zu verzeichnen. Der rückwärtige, dem Anus benachbarte Teil der Geschwulst zeigt noch eine gewisse Induration und es sollen die weiteren Bestrahlungen gegen diesen Teil des Tumors gerichtet werden. Jedenfalls kann man schon jetzt von einem wesentlichen Erfolg der Radiotherapie sowohl hinsichtlich der Beeinflussung des Tumors, als auch der allgemeinen Kachexie sprechen.

Medical News. 1903. 14. November.

Tousey: **X-Strahlenbehandlung des Uterus-Karzinoms.** Für die Applikation der Röntgenstrahlen ist vor allem ein geeigneter Operationstisch eine notwendige Vorbedingung. Die Patientin soll in Rückenlage mit vertikal oder horizontalgestellten Beinen liegen; nachdem das Spekulum eingeführt ist, werden alle Teile bis auf die Vulva mittels Bleischirm gedeckt. Als Spekulum ist das von Nott angegebene das geeignete. Das Fergusonsche Spekulum aus Celluloid ist für die X-Strahlen durchgängig und daher für gewisse Fälle von ausgedehnter Infiltration geeignet. Als Röhre verwendet man eine grosse und kräftige Tube mittelerer Härte. Letztere soll so gross sein, dass die Knochen der Hand hinter dem Schirm noch auf eine Entfernung von zwei Fuss gut gesehen werden. Die günstigste Entfernung des Objektes von der Tube beträgt 9 Zoll. Die Expositionszeit ist successive zu erhöhen bis zu 20 Minuten. In Fällen, wo es sich um einen fibroiden oder anderen Tumor des Uteruskörpers handelt, wird die Patientin aufgesetzt und die Röhre 9 Zoll von der Bauchwand entfernt und direkt gegen den Tumor gerichtet etabliert. Es ist besser, um die Hautwirkung kontrollieren zu können, die Haut unbedeckt zu lassen. Die Expositionsdauer beträgt 9 Minuten. Ein weiterer Teil der Behandlung besteht in der Applikation von hochgespannten Strömen mittels Vakuumelektroden. Die erhaltenen Resultate sind geradezu glänzend. Die Vakuumtuben bewirken ein völliges Nachlassen der Schmerzen, der bei diesen Erkrankungen oft unerträgliche Geruch geht zurück, und das Allgemeinbefinden hebt sich. Die fibroiden Tumoren nehmen an Grösse ab, die karzinomatöse Infiltration hält inne. Jede einzelne Sitzung wirkt als Tonikum und die Patientinnen unterziehen sich gern dieser Behandlungsmethode. Die vom Verfasser in Behandlung genommenen Fälle waren ausschliesslich solche, bei denen ein chirurgischer Eingriff bereits unausführbar war. Über das vollständige Verschwinden von Krebstumoren unter der X-Strahlenbehandlung besitzt Verfasser bislang keinerlei Erfahrung.

British medical Journal. 1903. 12. Dezember.

Lyle: **Skirrhus der Brust.** Heilung durch X-Strahlen. Ein langsam gewachsener, ausgedehnter, sehr harter Skirrhus der Brust mit Bildung zahlreicher metastatischer Knötchen in Umgebung, Ulzeration der Mammilla und krebsiger Infiltration der Achseldrüsen. Täglich drei Sitzungen von je 30 Minuten. Alte Röhre mit hohem Vakuum. Behandlung vom 4. Februar bis 1. Juli mit zahlreichen, oft 14 Tage dauernden Unterbrechungen. Es trat nie Dermatitis ein; am 1. Juli wurde eine neue Röhre mit niedrigem Vakuum benutzt, wonach sofort Dermatitis auftrat; die Kranke hatte dann keine weitere Behandlung. Jetzt ist das Ulcus geheilt, die Knötchen und die skirrhöse Infiltration, sowie die Drüsen sind verschwunden. Die Kranke ist also scheinbar geheilt und hat 11 Pfund an Gewicht zugenommen. Verfasser betont, dass er bei rasch wachsenden Krebsen nie die geringste Besserung durch Behandlung mit Röntgenstrahlen gesehen hat.

Archives of the Röntgen-Ray. 1904. Februar.

Von den Mitteilungen des Herausgebers interessiert die Empfehlung **neuer Elektroden** (Mighly exhausted high frequency electrodes). Die Möglichkeit, X-Strahlen auf einen beschränkten Bezirk zu applizieren, ohne Gefahr der Dermatitis in der Umgebung, ist an sich schon zu begrüssen. Nun wird diesen Elektroden auch die Möglichkeit nachgerühmt, Körperteile damit bestrahlen zu können, an die man sonst schlecht heran konnte. Der Nachteil der neuen Erfindung ist nur der, dass jedes Funkenüberspringen die Elektrode unbrauchbar macht, und ausserdem der bis jetzt noch sehr hohe Preis.

Green: **The value of the Röntgen-Rays in the diagnosis of pulmonary tuberculosis.** Verf. betont, dass die Röntgenographie nur eine Unterstützung der physikalischen Untersuchungsmethoden darstellt. Mittelst X-Strahlen allein lässt sich die Diagnose kaum stellen. Daher ist auch für die Frühdiagnose das Verfahren nicht von so grosser Bedeutung, wie man es wohl wünschen möchte und manche Autoren es auch schon ausgesprochen haben. Von wirklichem Wert ist das Verfahren aber in Fällen, wo es sich um die Beurteilung handelt, ob Heilung eingetreten ist, oder nicht, wofür Verf. einzelne kasuistische Belege gibt. Von Bedeutung wird das Verfahren auch besonders bei beiderseitiger Spitzenaffektion sein, in denen die vergleichende Perkussion der Supraclaviculargruben den gleichen Schall gibt. Bemerkens-

wert ist auch, dass das Röntgenbild vor einer Sanatoriumbehandlung, die alle physikalischen Krankheitserscheinungen zum Verschwinden brachte, genau das gleiche ist, wie nach der Behandlung. Die Vorzüge der Durchleuchtung sind folgende: 1. Einseitige Beschränkung der Zwerchfellbewegung ist das früheste Zeichen einer Lungentuberkulose und kann bisweilen entdeckt werden, bevor dies mit anderen Methoden möglich ist. 2. Das Befallenwerden der zweiten Lunge kann mit X-Strahlen eher konstatiert werden. 3. Der Verlauf des Lungenschwundes, sowie der Infiltration ist in objektiver Weise zu registrieren. Vorzügliche Illustrationen.

Battan: **A Case of Carcinome treated with the X-rays.** Bericht über ein Mammakarzinomrecidiv mit histologischem Bericht. Anscheinend geheilt.

Fryett publiziert ein hübsches Bild eines durchleuchteten Arterien-Injektionspräparates einer Schulter, das er zu Lehrzwecken angefertigt hat. Der Arterienverlauf, in seiner Beziehung zum Knochensystem kommt gut zur Darstellung.

Archives of the Roentgen-Ray. 1904. April.

Lodge: **Details concerning X-rays.** In einer zweiten Vorlesung vor Ärzten und Studierenden bespricht L. das Wesen der Röntgenröhren und beschreibt in eingehender Weise die verschiedensten Sorten, ihre Vorzüge und Nachteile, ihre Eigentümlichkeiten und physikalischen Eigenschaften. In origineller Weise sucht er die Frage zu beantworten: Warum das Vakuum der Röhren höher wird, während wir damit arbeiten. Er nimmt an, ultraviolette Strahlen seien aus Elektronen zusammengesetzt, die die Elemente der Materie bilden. Da diese Strahlen das Glas der Röhre passieren, vermindern sie die Menge der in der Röhre befindlichen Materie, wodurch natürlich das Vakuum vergrössert wird. Auf Grund dieser Hypothese kann man vielleicht Röhren konstruieren, die ultraviolette Strahlen nicht hindurchlassen, wohl aber den Röntgenstrahlen den Austritt in unverminderter Weise gestatten. Danach würde das Vakuum ein relativ konstantes bleiben und nur mit der Temperatur der Röhre variieren.

Annals of surgery. 1903. Oktober.

Freiberg: **Congenital luxation of the ankle.** Fall von angeborener Verrenkung des Fusses nach aussen bei einem 2jährigen Kinde. Wie das Röntgenbild zeigte, fehlte die Fibula nicht, sie war jedoch in ihrem unteren Teile sehr stark nach einwärts gebogen. Merkwürdig war, dass die Fibula verhältnismässig dick und der äussere Knöchel höher als der innere war. Der Fall steht in aetiologischer Beziehung zu den Verrenkungen des Fusses bei defekter Fibula, und ist die hier angetroffene Verkrümmung der Fibula die Folge amniotischen Druckes und die Verrenkung des Fusses wieder eine Folge der Verkrümmung der Fibula. Eine supramalleoläre Osteotomie zur Beseitigung des Leidens wurde in dem beschriebenen Falle verweigert.

Med. chronicle. 1903. Dezember.

R. B. Wild: **A preliminary note on the treatment of lupus and cancer by light and Röntgen-rays.** W. verwendet neben den Röntgenstrahlen seit zwei Jahren das ultraviolette Licht zu Heilzwecken. Benutzt hat er sowohl die ursprüngliche Finsenlampe wie die nach Lortet-Genoud. Es wurden behandelt: Lupus vulgaris 80 Fälle. Bisher geheilt 29, wesentlich gebessert 22. Bemerkenswert ist, dass die Finsenbehandlung eine höhere Zahl völliger Heilungen ergibt und bessere Narben erzielt als die Röntgenmethode. Sehr viel weniger wirksam zeigte sich die Lortet-Genoud-Lampe. Die Zeitdauer der Behandlung schwankt in weiten Grenzen: von 3 Monaten bis zu 2 Jahren. Ulcus rodens 22 Fälle, ausschliesslich mit Röntgenstrahlen behandelt. 4 sind noch in Behandlung, 3 gestorben, von 15 Entlassenen 2 ungebessert, 13 geheilt. Unter den letzteren recidivierten 3 innerhalb 14 Monaten; 2 Recidive heilten durch erneute Bestrahlung. 10 inoperable Epitheliome verschiedenen Sitzes. Die Röntgenstrahlen übten keinen Einfluss auf das Wachstum der Geschwülste aus, konnten auch, nach Exstirpation einer Geschwulst prophylaktisch angewendet, das Recidiv nicht aufhalten. Bei acht inoperablen Brustkrebsen erzielte die Röntgenbehandlung stets ein erhebliches Nachlassen der Schmerzen und in 5 Fällen ein vorübergehendes Verschwinden einzelner kleiner und deutliche Verkleinerung grösserer Knoten, jedoch keine Dauererfolge. Ein inoperables Parotiskarzinom wurde ohne Resultat bestrahlt.

Werner (Hambnrg).

Journ. of the americ. med. associat. 1904. 2. Januar.

1903. 5. Dezember. Pfahler: **Carcinoma and tuberculosis treated by the Röntgen rays.** I. 84jähr. Frau. Krebs der rechten Brust. Operation des Schwächezustandes halber nicht ausführbar. Es bestand teilweise Retraktion der Haut, ein hühnereigrosser Tumor, mehrere kleinere in seiner Umgebung, keine nachweisbaren Drüsenmetastasen. Zwei Wochen lang tägliche Bestrahlung, 10 Min, 30 cm Entfernung, harte Röhre. Später nur dreimal bezw. zweimal wöchentlich bestrahlt. 57 Sitzungen im ganzen, unter Erhöhung der Bestrahlungszeit auf 25 Min. Nach zwei Wochen begann die Geschwulst kleiner und weicher zu werden, allmählich verschwand sie. Keine Dermatitis. II. 40jähr. Frau. Karzinomrecidiv der linken Brust. Die ganze Narbe war krebsig infiltriert, bis 5 cm in ihre Umgebung hinein. Supraclavicular- und Axillardrüse geschwollen, rechte Brust infiltriert. 75 Sitzungen brachten sämtliches

hartes Gewebe zum Schwinden, unter sehr erheblicher Besserung des Allgemeinbefindens. Alle vier Wochen noch Bestrahlung zur Verhütung erneuter Rückfälle. III. 48jähr. Frau. Krebsrecidiv der linken Brust in Form bis wallnussgrosser, einzelner Knoten in der Narbe und ihrer Umgebung. Drüsenschwellungen. 26 Sitzungen verminderten Grösse und Härte der Knoten. Verbrennung 2. Grades zwang zur Unterbrechung, währenddessen Entwicklung von Basedowscher Krankheit. Erneute Drüsenschwellungen waren wegen leicht eintretender Verbrennung nicht wirksam zu bekämpfen IV. 16jähr. Mädchen. Retrobulbäres Sarkom mit Ausfüllung der Stirnhöhlen. Auge stark vorgetrieben, Vorwölbung der Konjunktiva. Täglich 5 Min. mit harter Röhre in 30 cm Entfernung bestrahlt, mit dem Erfolg, dass nach einem Monat die Schwellung ganz verschwand, ebenso die vorher beträchtlichen Schmerzen. Hebung des Allgemeinbefindens. Später zwei- bezw. einmal wöchentlich bestrahlt. Noch in Behandlung. V. 69jähr. Frau mit Hautkrebs des Nasenrückens. Heilung in 20 Sitzungen mit gutem kosmetischem Resultat. VI. 60jähr. Mann. Krebs der Unterlippe und rechten Wange. 90 Bestrahlungen hielten das Wachstum nur wenig auf; eine geschwollene Unterkieferdrüse verschwand. Schmerzen blieben unbeeinflusst. VII. 20jähr. Mädchen. Mehrfach wegen Halsdrüsentuberkulose operiert. Jetzt Narbe an der rechten Halsseite und erneute Drüsenschwellungen. In sechs Wochen 15 Sitzungen, durch welche die Drüsen völlig beseitigt, die Narbe erweicht wurde. VIII. 16jähr. Mädchen mit Drüsenschwellungen am Hals, tuberkulösen Geschwüren am rechten Unterschenkel. Heilung der Drüsen in vier Monaten, 40 Sitzungen. Die Geschwüre am Bein hatten sich wesentlich verkleinert. IX. 30jähr. Frau. Lupus des Gesichtes, starke Schwerhörigkeit. In 18 Sitzungen fast völlige Heilung. Abstossung der lupösen Stellen. Gleichzeitig bedeutende Besserung der Schwerhörigkeit. Pfahler zieht folgende Schlüsse: 1. Röntgenstrahlen beeinflussen gewisse Fälle von oberflächlichen und tiefsitzenden Karzinomen und Tuberkulose. 2. Je älter die Erkrankung, desto geringer der Einfluss der X-Strahlen. 3. Tägliche Sitzungen unter den nötigen Vorsichtsmassregeln geben die besten Resultate. 4. Es darf höchstens ein Erythem der Haut entstehen. 5. Es giebt Idiosynkrasie gegen Röntgenstrahlen. 6. Schleimhautkarzinom ist dem Einflusse der Röntgenstrahlen viel weniger zugänglich als Hautkarzinom. 7. Das Auge und die Sehkraft werden selbst bei längeren und häufigeren Bestrahlungen nicht ungünstig beeinflusst. 8. Drüsen- und Hauttuberkulose sind manchmal durch Bestrahlung günstig zu beeinflussen. 9. X-Strahlen sind bei manchen Formen von Taubheit vielleicht von heilendem Einfluss. 10. Das kosmetische Resultat der Strahlenbehandlung bei Hautkarzinom ist von allen Behandlungsarten das beste. 11. Schleimhautkarzinom soll so früh wie möglich operativ entfernt werden. 12. Operabele Fälle sollen chirurgisch und mit X-Strahlen nachbehandelt werden. 13. Bei inoperabelen Fällen soll X-Strahlenbehandlung versucht werden. 14. Eine gewisse stärkere Reaktion bei Lupusbehandlung ist wünschenswert. . . . p.

Bevau: **The X-ray as a therapeutic agent.** B. hat die Röntgenstrahlen schon 1898 als Heilmittel gegen Lupus zu verwenden gesucht, angeblich aber ausser schwerer Verbrennung nichts dabei erzielt. Jetzt verwendet er sie aber mannigfach und mit Erfolg. Er unterwarf auch andere Krankheiten als Lupus und Karzinom der Röntgenbestrahlung, z. B. Blastomykose, Pseudoleukaemie, tuberkulöse Lymphome, Actinomykose, und zwar gab er hierbei gleichzeitig Jodkali, von dem Gedanken ausgehend, dass das Jod die Zellen schädige und sie der Röntgenwirkung leichter zugänglich mache. Er ist mit den Erfolgen sehr zufrieden. Ähnlich verfuhr er bei Karzinom, indem er vorher die zuführenden Hauptarterien unterband und dann bestrahlte, auch Arsen wandte er gleichzeitig an. Bei Sarkomen sah er schnelles Einschmelzen der Geschwulst, aber Rückfälle. Durch die tiefe Lage der Ausgangspunkte der Sarkome sind sie einer Heilung schwer zugänglich. Bestrahlt man nach Eröffnung der überliegenden Gewebe, so erzielt man bessere Erfolge. Lupus hält er zugänglicher für Finsenbehandlung. Indiziert ist Röntgenbehandlung: 1. Bei Hautkarzinomen, die dem Messer nicht zugänglich sind. 2. Zur Nachbehandlung operierter Krebskranker aller Art. 3. Bei inoperabelen, bösartigen Geschwülsten. — Er warnt vor den Gefahren der Verbrennung. Das Holzknechtsche Chromoradiometer scheint in Amerika noch unbekannt. Er wendet zur Behandlung weiche Röhren an. . . . p.

Riforma med. 1903. No. 33.

Arcarisi: **La radioscopia del fascio cardio-vasulare in condizioni fisiologiche et patologiche.** (Nach dem Referat des Centralbl. f. innere Med. 1904. No. 5.) In der Einleitung wird die Technik der Herzaufnahmen besprochen. Dann folgen die Bilder des Herzens und der grossen Gefässe in den verschiedenen Lebensaltern, bei erhöhtem interabdominellen Druck; bei Gravidität, bei Leberechinokokkus, bei rechtsseitigem Pleuraerguss; die weiteren Illustrationen gelten der Kardioptosis, der Atheromatose der Aorta mit Insufficienz der Semilunarklappen der Aorta, Atheromatose mit Aortenektasie, Aneurysma aortae ascendentis. Das Gefässbündel zeigt in normalen Fällen bei jugendlichen, bei erwachsenen und alten Individuen folgende Kennzeichen. Die rechte Kontur zeigt sich rechts vom Sternum, blass, steigt regulär nach oben an, pulsiert nicht: sie wird bestimmt durch die Vena cava descendens. Die linke Kontur steigt links vom Sternum zuerst schräg nach innen an, sich immer mehr dem Sternalrand nähernd, dann bildet sie in ihrem letzten Teil eine kleine Kurve mit Konvexität nach rechts. Dieselbe pulsiert, und an der Bildung dieses Schattens participiert der Arcus der Aorta und der Pulmonalis. Das Gefäss-

bündel wächst mit fortschreitendem Alter an Länge und Breite. Bei endopleuraler und endoabdominaler Druckvermehrung durch Exsudate beobachtet man deutlich die Verschiebung des Schattens nach der dem Druck entgegengesetzten Seite des Sternums und eine Verkürzung des Gefässbündels. In Fällen von Kardioptosis ist das Gefässbündel verändert in Bezug auf Morphologie und Volumetrie: an seiner linken Kontur bemerkt man zwei Pulsationen, und besonders charakteristisch sind die Modifikationen bei Lageveränderungen, wenn der Körper aus der liegenden Stellung in die aufrechte kommt. Die Figur der reinen Atheromatose ohne Ecktasie und ohne Aorteninsufficienz hat Ähnlichkeit in Bezug auf Form und Grösse mit der des Greisenherzens. Die leichten Formen von Aortenektasie zeigen ein ausgedehnteres Gefässbündel mit zwei Convexisitäten links, die beide pulsieren können; die rechte wie linke Kontur entfernt sich weiter vom Sternalrande. Die Figur des Aneurysma der Aorta ascendens zeigt zwei kugelförmige Schatten, den einen oberhalb des anderen, der untere gehört dem Herzen, der obere mit scharfen Konturen und pulsierend entspricht der ausgedehnten Aorta. Besonders auch wird die Diagnose von Tumoren des Mediastinums durch die Röntgenoscopie erleichtert. Werner (Hamburg).

Brooklyn medic. journ. Jan. 1904.

Lester: **Some results in Röntgen diagnosis and therapeutics.** Hervorhebung der allgemeinen Vorteile des Verfahrens für Diagnose von Frakturen, Tumoren, Steinbildungen. Namentlich bei letzteren hat Verf. gute Erfahrungen zu verzeichnen. 305 Fälle derart sind untersucht, bei 89 wurden Steine (Nierensteine) gefunden, 60% derselben lagen im Ureter. Das negative Resultat war wichtiger als die positiven, Irrtümer kamen in 3% der Fälle vor. Er hebt die grossen Vorteile gegenüber den Probeoperationen, Sondierungen etc. hervor. Die therapeutische Verwendung bei bösartigen Neubildungen ist bereits von grosser Wichtigkeit und wird in Amerika viel angewandt. Er hält es nach den bisherigen Ergebnissen durchaus für berechtigt, nach Operationen, die es natürlich nicht ausschliessen will, als Prophylaktikum gegen Rückfälle länger dauernde Röntgenbestrahlung zu verwenden. Dabei soll aber die Bestrahlung lange genug fortgesetzt werden, da ein zu Wenig eher einen Reiz für die bösartigen Gebilde abgiebt als eine Schädigung. Fälle von besonderer Bedeutung: 1. Ulcus rodens am obern Augenlid mit Eindringen in den Knorpel völlig geheilt. 2. Drüsenrezidiv vom Brustkrebs im Plexus brachialis, inoperabel, mikroskopisch als Krebs festgestellt. 2 Monate lang behandelt, völlig verschwunden, seit 11 Monaten kein Rückfall. 3. Krebsknotenbildung oberhalb des Schlüsselbeins nach vor 12 Jahren operiertem Scirrhus mammae; der Knoten verursachte erhebliche Schluckbeschwerden, so dass zuletzt Mastdarmernährung nötig war. Jeden zweiten Tag 10 Minuten dauernde Bestrahlung von Achselhöhle, Hals, rechter Brust und Mediastinum mit dem Ergebnis, dass schon am vierten Tag Flüssigkeit, sehr bald danach auch feste Speisen geschluckt werden konnten. Hautulceration. Bedeutende Hebung des Allgemeinbefindens. 4. Sarkom der linken Tonsille, bei 40jährigem Mann, der sehr entkräftet war. Bestrahlung von aussen und vom Mund aus. Schnelle Hebung des Allgemeinbefindens, so dass er bald seinem Geschäft nachgehen konnte. 6. Panzerkrebs der Brust, inoperabel. Völlige Heilung der Ulcera, teilweise Aufsaugung des Tumors. Lebte beschwerdefrei noch 18 Monate nach der Behandlung, starb an intercurrenter Krankheit. 7. Gesichtsneuralgieen in zwei Fällen wurden nach drei bezw. fünf Bestrahlungen jeden zweiten Tag geheilt. 8. Lähmung des linken Armes und Beines nach Entleerung eines Hirnabszesses, die zehn Jahre zurücklag. Die Lähmungen waren frisch wieder aufgetreten und es wurde wegen Rückfallverdachtes trepaniert, es fand sich nur Narbe in dem psychomotorischen Centrum des Hirns. Bestrahlung durch die Trepanationsöffnung, um das Narbengewebe zur Resorption und Nervengewebe zur Regeneration zu bringen. Heilung. Es fehlen überall die näheren Angaben über Röhren, Abstand u. s. w. . . . p.

American medicine VI. No. 22. 1903.

Lester: **The Röntgen rays as a palliative in the treatment of cancer.** Krebsgewebe wird im Anfang seines Wachstums durch Röntgenstrahlen sicher zerstört. Deshalb soll nach jeder Krebsoperation eine längere Bestrahlung der erkrankt gewesenen Gegend stattfinden, um allenfalls der Entfernung entgangene kleinste Herde zu vernichten. Es soll bei Behandlung bösartiger Geschwülste überhaupt eine möglichst kräftige Bestrahlung verwandt werden, soviel wie das normale Gewebe überhaupt nur ertragen kann, da ein zu Wenig eher das Wachstum fördert. Seiner Ansicht nach kann man durch allmählich gesteigerte Strahlendosis gewissermassen die Haut „gerben", so dass die Bestrahlung später bis ins Ungemessene gesteigert werden kann. Diese Ansicht dürfte in Deutschland nicht geteilt werden.

Medical News. 9. Jan. 1904.

Lester: **The diagnostic value of the Röntgen rays.** Hervorhebung der allgemeinen diagnostischen Vorteile der Röntgenuntersuchung bei allen möglichen Krankheiten und Verletzungen, speziell aber bei der Diagnose von Nieren- und Uretersteinen. . . . p.

Druck von Hesse & Becker in Leipzig.

Aus dem pathologisch-anatomischen Institut des Allgemeinen Krankenhauses Hamburg-Eppendorf.

Untersuchungen über die Moeller-Barlowsche Krankheit.

Von

Eugen Fraenkel.

(Hierzu Tafel XXIII, XXVI, XXVII u. XXVIII.)

Das als Moeller-Barlowsche Krankheit bezeichnete Leiden hat im Laufe der letzten Jahre wiederholt teils zu casuistischen Mitteilungen, teils zu eingehenderen Erörterungen Veranlassung gegeben, ohne dass, wie auch von anderer Seite betont worden ist, eine genaue klinische, geschweige denn anatomische, Kenntnis von dem Wesen dieser interessanten Erkrankung Gemeingut der Ärzte geworden wäre. Eine ausführliche Besprechung der M.-B. K.[1]) hat zuletzt im vorigen Jahr Heubner, gestützt auf ein ausserordentlich grosses klinisches Material, in der Berliner med. Gesellschaft im Anschluss an einen von ihm über den Gegenstand gehaltenen Vortrag herbeigeführt und auch in einem Kapitel in seinem inzwischen erschienenen Lehrbuch der Kinder-Heilkunde der Erkrankung eine entsprechende Würdigung zu teil werden lassen. Aber nichtsdestoweniger harren immer noch einige Punkte hinsichtlich der Auffassung des Leidens der weiteren Erklärung, und schon aus diesem Grunde dürfte es nicht unangebracht erscheinen, weitere Beiträge zur Beurteilung desselben zu liefern. Mein gesamtes Beobachtungsmaterial entstammt — um das vorweg zu nehmen — dem Hospital, und zwar habe ich von insgesamt 9 in Betracht kommenden Fällen 8 in der Zeit von Ende März bis Anfang November 1903, also in weniger als 8 Monaten, zu sehen Gelegenheit gehabt, während der 9te Fall vor nunmehr 8 Jahren, im März 1896, zur Untersuchung gelangte. Weder in dem Zwischenraum von 1896 bis 1903 noch auch in den seit November 1903 vergangenen Monaten, ist, obwohl ich aufs sorgfältigste nach den die Diagnose der M.-B. K. rechtfertigenden Skelett-Veränderungen gefahndet habe, auch nur ein einziger Fall des in Rede stehenden Leidens zur Sektion gekommen.[2]) Sämtliche Fälle sind anatomisch kontrolliert, bei den meisten war es möglich, einen grossen Teil der in Betracht kommenden Knochen makroskopisch zu untersuchen und viele derselben auch für eingehende mikroskopische Forschung zu verwenden. Erweckt schon dieses gehäufte Auftreten der M.-B. K. ein gewisses Interesse, so wird dasselbe weiter noch dadurch gesteigert, dass sich der Verlauf aller dieser Fälle im Krankenhaus abspielte, während sonst, wie von allen Beobachtern übereinstimmend ausgeführt wird, die Krankheit vorwiegend bei Kindern der besser situierten Bevölkerungsklassen angetroffen wird und, wie auch Heubner in seinem Lehrbuch hervorhebt, in der Klinik und Poliklinik nur selten zur Beobachtung gelangt. Es liegt nun nicht in meiner Absicht, eine historische Darstellung von der Entwickelung unserer Kenntnisse über die Natur dieses Leidens zu geben; wer sich dafür interessiert, der sei auf die vortreffliche, unter der Ägide von Nauwerck und in Gemeinschaft mit diesem Autor erschienene, Arbeit von Schödel: „Untersuchungen über die Moeller-Barlowsche Krankheit, Jena 1900“ verwiesen, die auch sonst, ganz speziell für die Feststellung

[1]) M.-B. K. = Moeller-Barlowsche Krankheit.

[2]) Inzwischen habe ich zwei weitere Fälle gesehen; darunter einen sechsjährigen Knaben mit schwersten Knochenveränderungen, sogen. Epiphysenlösungen. Ich behalte mir vor, darauf gesondert zurückzukommen.

des pathalogisch-anatomischen Substrats der bei der M.-B. K. auftretenden Knochen-Veränderungen, als grundlegend bezeichnet werden kann. Ich wende mich vielmehr direkt zu dem Bericht über meine einschlägigen Beobachtungen und werde im Anschluss daran in eine Erörterung der meines Erachtens noch einer Klärung bedürftigen Gesichtspunkte eintreten.

Fall I betrifft die bei ihrer, am 20. Mai 1902 erfolgten, Aufnahme 9 Monate alte Johanna Gr. Bei dem wegen Ohrenlaufens aufgenommenen Kinde entwickelte sich laut Krankengeschichte allmählich eine schwere Rachitis. Das Kind war dabei dauernd fieberlos. Am 1. November erkrankte das Kind unter hohem Fieber an einer Pneumonie des linken Unterlappens, welche am 28. November absolut zurückgebildet war, so dass das Kind völlig genesen schien. Im Dezember berichtet die Krankengeschichte, dass das Kind seit einiger Zeit heftige Schmerzen in beiden Knien zu haben scheint, welche als rachitische Knieschmerzen gedeutet werden. Dieses Symptom bleibt nunmehr dauernd bestehen, und die Krankengeschichte enthält unterm 1. Februar 1903 die Notiz „Rachitis immer noch sehr im Vordergrunde, viel Schmerzen in den Knien". Am 1. März erwähnt das Krankenjournal eine starke Verdickung der Epiphysengegend an den Oberschenkeln, in beiden Kniegelenken Ergüsse.

Röntgen-Untersuchung ergiebt die Knochen normal. Das Kind wird allmählich immer blasser, es stellten sich Temperatursteigerungen ein, welche sich zwischen 38—39° bewegen und am 23. März 1903 geht das Kind zu Grunde. Die Sektion (Nr. 564/03) ergab einen tuberkulösen, verkästen Prozess im linken Unterlappen im Anschluss an die Perforation einer verkästen Hilusdrüse in einen Bronchus, ausserdem Thrombose des Stammes der rechten Nierenvene mit konsekutiver Schwellung und Cyanose der dazu gehörigen Niere. Bezüglich des Knochensystems wurde folgendes festgestellt: Die Rippen erscheinen an der Knochenknorpelgrenze verdickt, der Rippenknorpel ist gegenüber dem knöchernen Rippenteil pleurawärts verschoben, der angrenzende Teil der Diaphyse ist in einer Ausdehnung von annähernd 2 cm durch subperiostal angesammeltes Blut blaurot gefärbt. Auf einem Durchschnitt durch die Knorpelknochengrenze erweist sich die Knorpelwucherungszone gut 2 mm breit, die Verkalkungszone ist verbreitert und sendet an verschiedenen Stellen zackige Fortsätze nach der Diaphyse, die letztere selbst bietet in ihrem an den Knorpel grenzenden Teil eine schmutzig gelbe Färbung. Auf diese 1—2 mm breite Zone folgt normal rotes von Hämorrhagien durchsetztes Mark, die Corticalis erweist sich in unmittelbarer Nähe des Rippenknorpels auffallend verdünnt und scheint an einzelnen Rippen nicht bis an den Knorpel heranzureichen, das Periost der pleurawärts gelegenen Seite ist in einer Ausdehnung von 2 cm äußerst lose mit dem unterliegenden Knochen verbunden, weiter abwärts treten dann völlig normale Verhältnisse ein. An dem in frontaler Richtung durchsägten rechten Humerus ist die Verbindung zwischen Kopf und Schaft völlig aufgehoben und der Zusammenhang zwischen beiden nur durch das Periost hergestellt. Die Knorpelwucherungszone misst auch hier gut 2 mm, die Trennungslinie geht durch die obersten Spongiosa-Schichten, so dass dem Epiphysenknorpel ein dichtes Lager feinster Knochenbälkchen anhaftet. Der ganze Humeruskopf ist medialwärts gegen den Schaft verschoben; der dadurch zwischen Periost und Schaftoberfläche entstandene Raum ist durch eine blutig-markige Masse ausgefüllt; die Corticalis erscheint in der Länge von fast 2 cm, vom Epiphysenknorpel aus gerechnet, rauh und endet an der medialen Seite etwa $^1/_2$ cm unterhalb der Verbindung mit dem Epiphysenknorpel; am unteren Humerusende sind Knorpel und Knochen noch in festem Zusammenhang. Die Knorpelwucherungszone erscheint hier nicht verbreitert, das Mark im Bereich des Condylus ext. ist von einem umschriebenen Blutherd durchsetzt, auch am linken Humerus ist eine Verschiebung des Kopfes gegen den Schaft am inneren Umfang erfolgt, so dass, wie auf dem Sägedurchschnitt kenntlich, die Corticalis von ersterem um gut 1 cm überragt wird. Knorpelwucherungszone wie links, die Verkalkungszone wellig verlaufend und vielfach ausgebuchtet. Auf diese folgt eine 2—3 mm breite opakgelbe, etwas überquellende Zone, welche ohne scharfe Grenzen in das von Hämorrhagien durchsetzte rote Mark übergeht. Die Corticalis des eigentlichen Schaftes normal, am unteren Diaphysenende ist die Kortikalis im Bereich des äusseren Umfanges stark verdünnt, Knochenkern etwas unregelmässig begrenzt, aber frei von Blutungen und Erweichungsherden. Der rechte Femur zeigt auf dem Sägedurchschnitt das Periost am oberen Ende in einer Ausdehnung von 2 cm, am unteren in einer solchen von 4 cm, nur lose mit dem Knochen zusammenhängend. Der Zusammenhang zwischen Schaft und oberer Epiphyse ist am medialen Umfang äusserst locker, das Mark ist hier stark hämorrhagisch, die Corticalis am inneren Umfang in mehr als Centimeterlänge fehlend, Knorpelwucherungs- und Verkalkungszone makroskopisch nicht auffallend verändert, am unteren Ende misst die Knorpelwucherungszone bis 5 mm. Es folgt auf diese eine unregelmässige begrenzte gelbliche, pallisadenartige Fortsätze gegen die Diaphyse entsendende Zone, innerhalb welcher gegen den Condylus ext. hinein hämorrhagische Herde auftreten. Corticalis am inneren wie äusseren Umfang stark verdünnt und rauh; am Knochenkern nichts Auffallendes. Beide Kniegelenke völlig frei von abnormem Inhalt und in Bezug auf ihren Bandapparat in tadellosem Zustande. Der rechte Unterschenkel zeigt das Periost im Bereich der ganzen Tibia, am stärksten in deren unterer Hälfte, durch ein frisches Extravasat völlig abgehoben. Ein weniger mächtiges Extravasat nimmt das untere Ende der Fibula ein. Auf dem Sägedurchschnitt

ergiebt sich als auffallender Befund eine völlige Trennung des unteren Diaphysenendes vom Epiphysenknorpel. Die Trennung ist in einer ca 3 mm oberhalb des Knorpels verlaufenden Linie erfolgt, liegt also in der eigentlichen Diaphyse. Die Trennungsfläche ist rauh und uneben. Entsprechend dieser Kontinuitätstrennung ist das Eingangs erwähnte subperiostale Extravasat am dicksten. Es misst hier fast $^1/_2$ cm. Das Extravasat erstreckt sich, an Mächtigkeit abnehmend, bis 4 cm oberhalb der Epiphyse. An dieser zeigt die Knorpelwucherungszone einen Durchmesser von 3 mm, die Verkalkungszone ist schmal, auf diese folgt eine gallertartige überquellende rostbraune Zone. Auch die obere Epiphyse ist gegen den Schaft medialwärts um fast 1 cm verschoben. Die Corticalis an dieser Stelle ist sehr beträchtlich reduziert; im oberen Knochenkern multiple Hämorrhagien, am Knochenkern der unteren Epiphyse nichts Abnormes; an der Fibula entsprechend deren äusseren Umfang ein dünnes sich vom Malleolus ext. aus 2 cm nach aufwärts erstreckendes frisches subperiostales Extravasat. Knorpelwucherungszone am oberen und unteren Ende verbreitert, eine Verschiebung zwischen Diaphyse und Epiphyse besteht nicht; am linken Unterschenkel die gleichen Veränderungen wie rechts

Mikroskopische Untersuchung:[1])

Rippe A: Knorpelwucherungszone besonders durch Zunahme der Schicht der hypertrophischen Knorpelzellen beträchtlich verbreitert, die tieferen Lagen der letzteren ausserordentlich platt gedrückt, mit dem grössten Durchmesser quer stehend. Verkalkungszone nur streckenweise vorhanden, von wechselnder Breite. Zwischen ihr und der hypertrophischen Zellschicht sowie jenseits dieser vielfach osteoides Gewebe anzutreffen, das auch die Gegend der ersten Markräume einnimmt und unmittelbar übergeht in die oberste Diaphysenschicht, in welcher die Knochenbälkchen völlig regellos durcheinander geworfen scheinen. Die Spongiosabälkchen sind dabei zum Teil äusserst schmal, zum Teil hochgradig deformiert, bald in abnorm grossen Abständen voneinander, bald einander ungewöhnlich genähert, so dass sehr enge Spongiosaräume durch sie begrenzt werden. Ein grosser Teil der Bälkchen ist quer gelagert, andere unter mehr oder weniger spitzen und stumpfen Winkeln zur Verlaufsrichtung der knöchernen Rippe. Viele erscheinen mit Eosin schmutzig-rot gefärbt, einzelne wie zerfasert und in Zerfall begriffen. Zwischen diesen in der geschilderten Weise in ihrer Form und Lage veränderten Knochenbälkchen erblickt man ein aus stern- und spindelförmigen Zellen zusammengesetztes, von spärlichen dünnen Gefässchen durchzogenes, von Nauwerck und Schödel als Stütz- oder Gerüstmark bezeichnetes Gewebe, das an den verschiedensten Stellen meist sehr dichte Anhäufungen frischen und älteren Blutpigments enthält. Die Corticalis stellt in diesem ganzen Bereich weder an der äusseren, noch an der pleuralen Seite eine zusammenhängende Schicht dar, sondern ist vielfach unterbrochen, und es hat an der Innenseite der Rippe eine Verschiebung des Knorpels gegen den Knochen stattgefunden. Mit dem dislozierten Knorpel hängt noch eine Schicht von in der geschilderten Weise veränderten Spongiosabälkchen zusammen. Die Kambiumschicht des Periosts weist an beiden Flächen der Rippe lebhafte Zellproliferation auf, mit zwischen den Zellen angehäuftem, frischem Blutpigment. In einer schmalen Zone zeigen die unmittelbar an die Corticalis anstossenden, also ältesten Lagen der Zellen, gleichfalls ausgesprochen sternförmiges Aussehen und zwischen diesen sieht man einzelne nekrotische Knochentrümmer eingebettet. Allmählich folgen nach abwärts in Bezug auf Form und Verlaufsrichtung normale Knochenbälkchen, zwischen denen teils reines lymphoides Mark, teils solches neben Resten von Gerüstmark angetroffen wird.

Rippe B: Auch hier folgt auf die, namentlich im Bereich der hypertrophischen Zellschicht stark verbreiterte, Knorpelwucherungszone eine nur streckenweise vorhandene Verkalkungszone, von der aus sich streifige Fortsetzungen in das angrenzende Gebiet der Spongiosa erstrecken. Diese unterscheidet sich von der entsprechenden Zone der Rippe A dadurch, dass hier in den obersten Abschnitten der Diaphyse, und zwar etwa 2 mm vor der Knorpelknochengrenze, eine Kontinuitätstrennung im Knochen vorliegt, welche in etwa zwei Drittel der Dicke des Knochens annähernd quer verläuft, um dann leicht wellig gekrümmt knochenwärts umzubiegen. Auch hier in exquisiter Weise an myxomatöses Gewebe erinnerndes Mark, das namentlich an einer Stelle eine etwas stärkere Pigmentierung aufweist. Dieselbe ist bedingt durch ein grösseres frisches Extravasat, innerhalb dessen gröbere und feinere Schollen eines goldgelben und bräunlichen Pigments abgelagert sind. Die Spongiosabälkchen auch hier wieder durcheinander gewürfelt. In dieser an ein Trümmerfeld erinnernden Zone noch vielfach Inseln verkalkten Knorpels; viele der schmutzig rotgefärbten Spongiosabälkchen ganz dicht aneinander gepresst. Nur ein Teil der Bälkchen dieser, wie auch der angrenzenden, den Übergang zur normalen Diaphyse vermittelnden Zone trägt sowohl in dieser als in der erst beschriebenen Rippe Osteoblasten, nur vereinzelt sind Ostoklasten auffindbar. Unterhalb der Frakturstelle ziemlich unvermittelter Übergang des Gerüstmarks in normales lymphoides Mark. Periost wie bei Rippe A.

---

[1]) Bezüglich der Technik bemerke ich, dass die Knochenstücke nach Formolfixierung längere Zeit in Müllerscher Lösung konserviert wurden. Nach Behandlung mit Alkohol in steigender Konzentration Celloidin-Einbettung. Zur Färbung wurde benutzt: Eosin-Hämatoxylin, van Giesonsches Gemisch, Picrolithion-Carmin-Methylenblau nach Orth, Neutrales Carmin-Hämatoxylin.

Epikritisch möchte ich zu dem Fall folgendes bemerken: Es handelt sich um ein wegen Otitis media aufgenommenes Kind, das schon 2 Monate nach seiner Aufnahme die Zeichen einer schweren Rachitis darbot. Trotzdem übersteht es eine nach weiteren 4 Monaten den linken Unterlappen befallende Pneumonie, ohne sich freilich nach dieser Zeit wieder ganz zu erholen. Im Gegenteil, die rachitischen oder wenigstens für rachitisch gehaltenen Erscheinungen, speziell die Auftreibung der unteren Epiphysen beider Oberschenkel, nehmen zu, und Hand in Hand damit wird festgestellt, dass dem Kinde Bewegungen in den Knien äusserst schmerzhaft zu sein scheinen. Auch dieser Befund wird auf Kosten der Rachitis gesetzt. Unter zunehmender Blässe, und nachdem Anfang März „in beiden Kniegelenken" Ergüssse festgestellt sind, geht das Kind am 23. März, 10 Monate nach seiner Aufnahme im Krankenhaus, im Alter von mehr als $1^1/_2$ Jahren zu Grunde. Die Sektion deckt zunächst als Todesursache eine tuberkulöse Erkrankung der linken Lunge auf, bestätigt den klinisch festgestellten Befund einer allgemeinen Rachitis, lehrt aber weiterhin, dass daneben eine andere sehr ernste, auf einen grossen Teil des Skeletts ausgebreitete Knochenerkrankung besteht, welche schon makroskopisch mit absoluter Sicherheit als dem Bilde der M.-B. K. entsprechend gedeutet werden musste. Es kann keinem Zweifel unterliegen, dass sich die M.-B. K. erst während des Krankenhaus-Aufenthaltes des Kindes entwickelt hat. Über den Zeitpunkt des Beginns des Leidens dürfte es schwer sein, bestimmte Angaben zu machen. Die Krankengeschichte erwähnt zuerst am 24. Dezember, dass das Kind „seit einiger Zeit heftige Schmerzen in beiden Knien zu haben scheine". Um diese Zeit hat also bereits das ausgesprochene Bild der M.-B. K. vorgelegen, und ihr Anfang muss also sicher um mehrere Wochen zurückdatiert werden. Denn das Auftreten der auf eine Erkrankung der unteren Extremitäten hinweisenden Schmerzen hat zur Voraussetzung, dass sich in den Knochen bezw. deren das Kniegelenk zusammensetzenden epi- und diaphysären Abschnitten bereits schwere Veränderungen entwickelt haben. Man wird also wohl mit der Annahme nicht fehl gehen, dass die ersten Zeichen der M.-B. K. in diesem Fall in den November hinein zu verlegen sind, und dass somit die Erkrankung zur Zeit des Ende März 1903 erfolgten Todes des Kindes bereits 4—5 Monate bestanden hat. Klinisch wurde die Erkrankung als schwere Rachitis aufgefasst und die noch Anfang März besonders erwähnte „Auftreibung der Epiphysen" an den Knien mit einer Verschlimmerung der Rachitis in Verbindung gebracht. Was klinisch zu der Aufnahme von Ergüssen in beiden Kniegelenken Anlass gegeben haben kann, vermag ich nach dem Sektionsbefunde nicht zu erklären. Denn in diesen wie in allen späteren von mir untersuchten Fällen dieser Erkrankung konnte ich, in Übereinstimmung mit den Angaben aller anderen Beobachter von M.-B.schen Krankheitsfällen, auch dann, wenn es, wie im vorliegenden Falle, zu tiefgreifenden, mit einer Kontinuitätstrennung der dem Knorpel zunächstgelegenen Diaphysenschicht einhergehenden Veränderungen gekommen war, regelmässig völlige Integrität der entsprechenden Gelenke feststellen. Dass bei der Auffassung des Falles an die M.-B. K. nicht gedacht worden ist, erklärt sich aus verschiedenen Gründen. Zunächst sind derartige Fälle in unserem Krankenhaus seit 1896, in welchem Jahre ein einzelner Fall zur Beobachtung und später auch zur Sektion gelangte, gar nicht vorgekommen. Weiterhin fehlten aber sehr wichtige, für die klinische Diagnose des Leidens besonders ins Gewicht fallende Symptome, vor allem Blutungen ins Zahnfleisch und durch die äussere Bedeckung wahrnehmbare Blutungen an den unteren Extremitäten. Solche waren ja auch bei der Sektion nicht sichtbar und erst nach Durchtrennung der Haut und des Periosts bemerkte man an beiden Schienbeinen ein, besonders entsprechend dem unteren Ende, $^1/_2$ cm dickes, nach oben an Mächtigkeit abnehmendes Extravasat, dessen Feststellung bei Lebzeiten sicher auf grosse Schwierigkeiten gestossen sein dürfte. So wird es verständlich, dass bis zum Tode des Kindes an der Diagnose Rachitis gravis festgehalten wurde. Dass die Schwere der am Skelett vorhandenen Veränderungen indes weniger durch die Rachitis, als durch die M.-B. K. hervorgerufen war, kann nach dem Sektionsbefund und dem Ergebnis der mikroskopischen Unter-

suchung der Rippen nicht im mindesten zweifelhaft sein. Als Zeichen rachitischer Knochenerkrankung führe ich die Verbreiterung der Knorpelwucherungszone, die Unterbrechung der in wechselnder Breite nachgewiesenen Verkalkungszone, das Auftreten von osteoidem Gewebe innerhalb und jenseits der Knorpelwucherungszone an, Befunde, wie man sie bei keiner Rachitis vermisst und die auch im vorliegenden Fall so deutlich waren, dass sie ohne weiteres die Diagnose der Rachitis rechtfertigten. Aber zu diesen Veränderungen kommen andere, das Wesen des hier vorliegenden Krankheitsbildes, soweit es sich um die Knochen handelt, ausmachende, welche uns erst die Schwere der bei der Sektion an einem grossen Teil der untersuchten Knochen vorgefundenen Zerstörungen verständlich machen. Sie spielen sich gleichfalls an der Knorpelknochengrenze ab und dokumentieren sich in einer Substitution des normalerweise hier vorhandenen lymphoiden Marks durch ein an das Aussehen von Schleimgewebe erinnerndes, aus Stern- und Spindelzellen zusammengesetztes, im ganzen zellarmes, von Nauwerck und Schödel Gerüstmark benanntes Gewebe, das ausserdem herdförmige Anhäufungen älteren Pigments und frische Extravasate aufweist. Die in diesem ganzen Bereich sichtbaren Spongiosabälkchen zeichnen sich durch eine ganz abnorme Dünnheit aus, viele von ihnen befinden sich im Zustand der Nekrose, des scholligen Zerfalls, nur bei einem kleinen Teil erblickt man einen, nicht immer die ganze Länge des betreffenden Bälkchens einnehmenden Osteoblastensaum. Der in seiner Entwickelung zurückgebliebene Knochenteil ist naturgemäss weniger widerstandsfähig geworden, und so ist es, wie an den Rippen, auch am Humerus und Femur, an beiden Tibien zu Verschiebungen zwischen Epiphyse und Diaphyse ohne gleichzeitiges Einreissen des Periosts und damit zu jenen Deformitäten an den betreffenden Knochen gekommen, die, wenn sich mit diesen Verschiebungen stärkere subperiostale Blutaustritte vergesellschaften, auch klinisch in die Erscheinung treten und dann ein äusserst wertvolles Symptom für die Diagnose der M.-B. K. abgeben. Im vorliegenden Fall hatten sich trotzdem nur an den letztgenannten Knochen derartige Blutungen eingestellt, während sie beispielsweise an beiden Oberarmen, obwohl speziell am rechten die Kontinuitätstrennung am oberen Schaftende eine ziemlich vollständige und der Zusammenhang zwischen Kopf und Schaft nur durch das Periost gewährleistet war, ausgeblieben sind. Ich erwähne diesen Befund besonders deswegen, weil er ohne weiteres als Beweis dafür anzusehen ist, dass derartige subperiostale Blutungen keineswegs regelmässig als Ausdruck einer erfolgten Verschiebung zwischen Epiphyse und Diaphyse anzusehen, vielmehr im Sinne einer für die Krankheit charakteristischen, hämorrhagischen Diathese zu deuten sind. Dass es sich thatsächlich nicht um eine eigentliche Diaphysenlösung gehandelt hat, sondern dass die Zusammenhangsunterbrechung im Bereich der an die Epiphyse grenzenden Spongiosabälkchen, also in der Diaphyse selbst, erfolgt, geht sowohl aus der makroskopischen Schilderung des die verschiedenen Knochen betreffenden Befundes, als aus der Darstellung der mit Hilfe des Mikroskops an den Rippen konstatierten Veränderungen hervor und steht im besten Einklang mit den Angaben aller der Autoren, welche wie Schödel und Nauwerck, wie Schmorl und Nägeli, ausführliche Beschreibungen von Knochen bei der M.-B. K. geliefert haben. Irgendwelche reparatorische, auf eine Wiedervereinigung der in ihrer Kontinuität vollständig oder unvollständig unterbrochenen Knochen hinweisende, Veränderungen waren nirgends nachzuweisen, der Prozess war vielmehr von einer Heilung noch weit entfernt. Dafür spricht die Gegenwart noch ganz frischer Blutungen in das recht zellarme, eher an Schleimgewebe, denn an Knochenmark erinnernde Gerüstmark an der Knochenknorpelgrenze, dafür ist die Anwesenheit zahlreicher in diesem Gebiet vorhandener, jeglicher Osteoblastenbekleidung entbehrender Spongiosabälkchen, dafür endlich die am oberen Ende des rechten Humerus und an einzelnen Rippen in einem mehr oder weniger grossen Abstand vor der Vereinigung mit der Epiphyse bezw. den Rippenknorpeln als zusammenhängende Schicht aufhörende Corticalis zu verwerten. Worauf die Entstehung der M.-B. K. in diesem Fall zurückzuführen ist, dürfte mit absoluter Sicherheit kaum festzustellen sein. Es liegt aber nahe, daran zu denken, dass das an Rachitis leidende und den Keim der Tuberkulose, der es schliesslich erlegen ist, bei seiner Aufnahme doch wohl

schon in sich tragende Kind, das also mit 2 schweren Erkrankungen behaftet war, einen hohen Grad von Disposition für die M.-B. K. besass, deren Ausbruch in einer Jahreszeit, in der den Kindern der Genuss der frischen Luft nahezu vollständig verkümmert ist, um so eher verständlich wird, wenn die betreffenden Kinder, wie auch bei dem uns beschäftigenden Fall, fast ausschliesslich mit Milch und breiartigen Substanzen ernährt werden, während Fleischsaft, Bouillon, Gemüse und andere Nahrungsmittel aus bestimmten, den Digestionsapparat betreffenden Rücksichten nicht zur Anwendung kommen können.

Ich wende mich nun zur Besprechung des zweiten Falles, der 2 Monate später zur Beobachtung gelangte.

Der $1^3/_4$ Jahr alte Knabe Fritz G. wurde am 3. Mai 1903 aufgenommen. Das Kind wurde wegen Stimmritzenkrampfes ins Krankenhaus gesandt. Es handelte sich um einen kräftig gebauten, gut genährten Knaben mit auffallend grossem Kopf; deutlich rachitischer Rosenkranz, verdickte Gelenkgegenden; keine Craniotabes. Rachen ohne Besonderheiten; Herz und Lungen normal, Milz und Leber nicht vergrössert; Temperatur normal. An den ersten drei Tagen seines Aufenthalts ist das Kind sehr unruhig und schreit viel, so dass es den Eindruck macht, als ob es Schmerzen hätte; allmählich gewöhnt es sich an seine Umgebung, wird ruhig und nimmt alle Nahrung gut. Stimmritzenkrämpfe treten nicht auf. Die Temperatur erreicht einmal 38°, bleibt dann mehrere Tage normal, steigt dann am 10. und 11. gleichzeitig mit dem Auftreten übelriechender schleimiger Stühle bis 38,4° und fällt wieder zur Norm zurück. Am 13. Mai macht das Kind einen durchaus günstigen Eindruck. In den nächsten Tagen steigt die Temperatur kontinuierlich, und das Kind wird wieder unruhiger, trinkt schlecht und hat häufige leichte Anfälle von Stimmritzenkrampf; spärliches Rasseln links hinten unten lenkt die Aufmerksamkeit auf die Lungen; ausserdem erscheint das rechte Ohr schmerzhaft, indes ist mit dem Ohrenspiegel nichts Abnormes nachzuweisen. Am 17. Mai bemerkt man zuerst eine druckempfindliche, pralle, anscheinend nicht fluktuierende Schwellung am horizontalen Ast der rechten Unterkieferhälfte. Vom Mund aus sieht man an der entsprechenden Stelle eine erhebliche Schwellung und Rötung des Zahnfleisches. Am nächsten Tage entsteht bei der Reinigung des Mundes an der Stelle der Schwellung eine kleine Blutung, die Schwellung selbst etwas geringer, fluktuiert nicht; rechts hinten unten reichliches feines Rasseln, keine Dämpfung, Temperatur 40. Nach ruhiger Nacht am 19. Mai heftiger Krampfanfall mit nachfolgendem Collaps. Die Anfälle wiederholen sich, sie gehen mit heftigen Zuckungen des Gesichts und übrigen Körpers einher, und in einem solchen Anfall erfolgt der Tod. Die Ernährung hatte in Milch, Zwieback, Griesbrei und Welgen bestanden. Vom 6. Mai an war Phosphorleberthran gereicht worden. Die Sektion (Nr. 917/03) ergiebt ein mächtiges subperiostales, die ganze rechte Hälfte des Unterkieferkörpers einnehmendes, frisches, pralles Hämatom. Eine genauere Untersuchung des Kiefers war leider nicht möglich, es musste aus kosmetischen Rücksichten von einer Entfernung desselben Abstand genommen werden. An der labialen und gutturalen Seite des Zahnfleisches der oberen Schneidezähne befinden sich sehr kleine frische Blutungen; Herz dilatiert, im übrigen an den Brust- und Bauchorganen nichts regelwidriges; die weichen Hirnhäute erscheinen sehr blutreich, im Gehirn nichts von Herderkrankungen, Ventrikel nicht erweitert.

Knochensystem: Die Rippen sind an der Knorpelknochengrenze verdickt, auf dem Durchschnitt zeigt sich die Knorpelwucherungszone verbreitert, an einzelnen Rippen bis 6 mm, nicht überall eine zusammenhängende Schicht bildend, sondern vielfach ausgebuchtet und vaskularisiert; provisorische Verkalkungszone nicht überall sichtbar, das Mark der Diaphyse stark gerötet. An vielen Rippen ist das Periost an der pleuralen Seite auf kürzere oder längere Strecken in der Nachbarschaft der Knorpelknochengrenze abgehoben und in seiner Cambiumschicht hämorrhagisch; beide Oberschenkel zeigen eine verbreiterte Knorpelwucherungszone, welche an der unteren Epiphyse 5 mm misst und stark überquillt, von einer provisorischen Verkalkungszone im Bereich der oberen Epiphyse ist streckenweise nichts zu sehen; soweit sie kenntlich ist, erscheint sie nicht verbreitert, verläuft aber nicht geradlinig. Es folgt dann eine sowohl an der oberen als unteren Epiphyse bis 1 cm im Durchmesser haltende hämorrhagische Markzone, innerhalb deren am Übergang des Knorpels in die Diaphyse unregelmässig begrenzte erweichte Partien im Mark auftreten. Die Corticalis ist hier stark verdünnt, das Periost liegt überall fest an, eine Verschiebung zwischen Diaphyse und Epiphyse hat nicht stattgefunden; ein analoges Verhalten bieten beide Humeri. Auch hier ist es nirgends zu einer Trennung zwischen Epiphyse und Diaphyse gekommen. Auf dem Sägedurchschnitt bietet die untere Epiphyse und das angrenzende Mark vollkommen normale Verhältnisse, an der oberen Epiphyse misst die stark überquellende Knorpelwucherungszone 4 mm. Es folgt nun eine von hämorrhagischen Erweichungsherden durchsetzte Zone, an welche sich eine etwa 1 cm im Durchmesser betragende Zone osteoiden Gewebes anschliesst. Das Periost liegt allenthalben dem Knochen gut an; makroskopisch kenntliche subperiostale Blutungen bestehen nicht; am Knochenkern nichts Bemerkenswertes. Der rechte Unterschenkel zeigt an der Tibia, entsprechend der oberen

Epiphyse, eine 3 mm breite Knorpelwucherungszone, auf welche eine unregelmässig gestaltete, stark wellig verlaufende gelbliche Partie folgt. Dieser schliesst sich eine in einer Ausdehnung von knapp 1 cm stark hämorrhagische, gut verkalkte Spongiosabälkchen führende Zone der oberen Diaphyse an. Am unteren Tibiaende nichts Auffallendes. Ganz analoge Verhältnisse bietet die Fibula dextra; keine Verschiebung zwischen Diaphyse und Epiphyse, keine Periostabtrennung; Verbreiterung der Knorpelwucherungszone, unregelmässig gestaltete Verkalkungszone, hämorrhagische Infiltration der obersten Partien des Marks der Diaphyse. Zur mikroshopischen Untersuchung gelangte zunächst:

Rippe A: Knorpelwucherungszone besonders durch Zunahme der hypertrophen Zellen verbreitert, in dem unteren Abschnitt der hypertrophischen Knorpelzellen ist die Knorpelgrundsubstanz beträchtlich verbreitert, die provisorische Verkalkungszone bietet einen durchaus unregelmässigen Verlauf, an den Randpartien ist der Knorpel osteoid umgewandelt, die Knorpelzellen sind hier teilweise fächerförmig angeordnet, zwischen ruhendem und wucherndem Knorpel ein umschriebener, mit schleimigem Mark ausgefüllter Hohlraum, der von bluterfüllten Gefässchen durchzogen ist. Ähnliche, wenn auch kleinere, Hohlräume finden sich in dem unteren Abschnitt der Knorpelwucherungszone, wodurch die provisorische Verkalkungszone unterbrochen wird. Sie stellen die Verbindung her mit der unmittelbar darauffolgenden diaphysären Schicht, innerhalb welcher teils schmalere, teils breitere plumpe, unregelmässig gestaltete Knochenbälkchen verschieden weite, Gerüstmark führende, Spongiosaräume begrenzen. In den seitlichen Abschnitten der Rippe stehen diese Bälkchen in der Richtung der Diaphyse, während sie in den mittleren Teilen quer zur Verlaufsrichtung angeordnet sind. Hie und da geht osteoid veränderter Knorpel in Knochengewebe über. Die Corticalis ist vielfach unterbrochen, und es tritt an solchen Stellen direkt Gerüstmark mit den in herdweiser Wucherung begriffenen Zellgruppen der Kambiumschicht in Verbindung. An den Seitenteilen der Rippe erkennt man vereinzelte, nekrotische, der Knorpelwucherungszone angehörige Zellkomplexe, welche zum Teil in unmittelbarer Nachbarschaft der zwischen Perichondrium und Rippe eingeschobenen osteoiden Massen gelegen sind, viel frische, zum Teil sehr massige, Blutungen in den das schleimige Mark führenden Spongiosaräumen der oberen Diaphysenzone. Die Knochenbälkchen in diesem Bereich gut gefärbt, äusserst spärliche Osteoblasten, nirgends Riesenzellen in grösserer Zahl vorhanden.

Rippe B: Auch hier zeigt die Knorpelwucherungszone eine speziell durch Wucherung der Schicht der hypertrophischen Zellen bedingte, besonders in den mittleren Partien und gegen die pleurale Fläche zu, deutlich in die Erscheinung tretende Massenzunahme. Im Bereich der Säulchen Verbreiterung der Knorpelgrundsubstanz. Verkalkungszone unregelmässig, nur in einzelnen Zacken vorhanden. An der Aussenseite der Rippe schiebt sich zwischen Perichondrium und die hier exquisit fächerartig angeordneten Knorpelzellengruppen die, an ihrer Innenfläche Reste von Gerüstmark und einzelne anhaftende Trabekel tragende, Corticalis bis in die Gegend des ruhenden Knorpels vor. In den mittleren Partien des Schnittes geht die Zone der hypertrophischen Knorpelzellen zum Teil unter Vermittelung von kleinen Inseln osteoiden Gewebes in die Diaphyse über, welche hier genau dasselbe Verhalten zeigt wie bei Rippe A. Einzelne der hier befindlichen Knochenbälkchen schliessen zentrale Reste von Kalkbälkchen ein und sind frei von Osteoblasten, andere zeigen einen wohl entwickelten Osteoblastensaum, an anderen finden sich etwas zahlreichere Osteoblasten angelagert. Das in diesem Teil der Diaphyse befindliche Gerüstmark schiebt sich an einer Stelle weit in die stark verbreiterte Knorpelwucherungszone vor und füllt hier einen Hohlraum aus, der sich pleurawärts eine Strecke weit in den ruhenden Knorpel hinein fortsetzt. Das exquisit schleimige Mark der obersten Diaphysenschicht zeigt sehr zahlreiche frische und ältere hämorrhagische Herde und geht allmählich in den angrenzenden, kräftig entwickelte, normal angeordnete Bälkchen und normales lymphoides Mark tragenden, Teil der Diaphyse über. Am Periost im Bereich der erkrankten Diaphyse nur unwesentliche Proliferationsvorgänge, nichts von Osteophytenbildung.

Rippe C bietet im wesentlichen den gleichen Befund wie Rippe B. Das Gerüstmark dringt hier an verschiedenen Stellen in die untere Schicht der Knorpelwucherungszone ein, so dass auf diese Weise im Knorpel gelegene Markräume entstehen, welche seitlich durch schmälere und breitere kalklose Knorpelzungen begrenzt werden. Die dem untersten Lager der hypertrophischen Schicht angehörigen Zellen erscheinen stark abgeplattet; Corticalis in den dem Knorpel zunächst gelegenen Partien sowohl an der pleuralen als thorakalen Fläche stark verdünnt bezw. durchbrochen, so dass hier das zwischen den Spongiosabälkchen vorhandene Gerüstmark direkt an die Kambiumschicht des Periost angrenzt. An vielen im Bereich des obersten Diaphysenabschnittes gelegenen, ausserordentlich dünnen Knochenbälkchen ausgezeichnete Osteoblastenlager. Daneben an anderen ausgesprochen lakunäre Resorption durch Ostoklasten. Die Verlaufsrichtung der Bälkchen ist durchaus unregelmässig, meist quer zur Längsachse. Periost mit stellenweise stark gewucherter Kambiumschicht, vielfach von frischen Blutungen durchsetzt.

Femur; Untere Epiphyse. Ausserordentliche Verbreiterung der Knorpelwucherungszone durch mächtige Entwickelung der hypertrophischen Zellschicht. Die provisorische Verkalkungszone auf grosse Strecken völlig fehlend; Knorpelgrundsubstanz vielfach verbreitert und stellenweise faserig zerklüftet, einzelne der den untersten Abteilungen der Knorpelwucherungsschicht angehörige Zellkomplexe stark

hydropisch gequollen, andere völlig nekrotisch; nur hie und da Auftreten von spärlichem osteoidem Gewebe und entweder Übergang dieses letzteren in die oberste Diaphysenschicht oder unvermittelte Verbindung des in der geschilderten Weise veränderten Knorpels mit der Diaphyse; die Corticalis nur an einer Seite als zusammenhängende Schicht vorhanden, an der anderen präsentiert sie sich in Form kleiner, in Zwischenräumen gelegener, Bälkchen, zwischen denen das Gerüstmark direkt der Innenfläche des Periost angelagert ist. Spongiosabälkchen in dem der Epiphyse zunächst gelegenen Abschnitte äusserst dünn, meist noch in der Längsrichtung des Knochens, vielfach indes schräg und direkt quer gelagert, nur teilweise mit Osteoblasten besetzt, andere völlig nackt an das schleimgewebsartige Mark grenzend, meist gut gefärbt, vereinzelt indes ausgesprochen nekrotisch, wie aus der schmutzigroten Färbung mit Eosin und dem völligen Fehlen von Knochenzellen geschlossen werden darf; manche der Bälkchen faserig zerklüftet. Das Gerüstmark setzt sich mehrfach in die untersten Partien des Knorpels, diesen buchtig aushöhlend, fort und durchdringt an einer Stelle sogar die ganze Dicke der Knorpelwucherungszone; im Mark enorm viele, zum Teil sehr dichte, meist frische, Extravasate abwechselnd mit Herden älteren rostbraunen Pigments. Knochenkern ausserordentlich arm an Spongiosa. Der den Knochenkern begrenzende Knorpel ist nicht gewuchert und zeigt vielfache ihn senkrecht durchsetzende, mit Gerüstmark erfüllte Buchten; die Knorpelwucherungszone geht entweder direkt, oder unter Auftreten osteoiden Gewebes, in schmale, quer stehende, nirgends eine ununterbrochene Lage bildende Knochenbälkchen über. Das Mark teils Fettmark, teils von lymphoider Beschaffenheit, teils endlich exquisites Gerüstmark; letzteres ausserordentlich zellarm und von frischen Blutungen oder beträchtlichen Mengen rotbraunen Pigments erfüllt, nur Andeutungen von verkalkten, zwischen Knorpel und Knochenbälkchen gelegenen, Inseln.

Der Fall war klinisch als Rachitis und Stimmritzenkrampf gedeutet worden. Die Sektion hat die Diagnose der Rachitis bestätigt. Die starke Verbreiterung der Knorpelwucherungszone, welche schon bei der makroskopischen Betrachtung der Rippen, der Oberschenkel und Oberarme ohne weiteres in die Augen fiel, sowie das abnorme Verhalten der provisorischen Verkalkungszone an den genannten Knochen, mussten in diesem Sinne verwertet werden. Daneben verdienten, und zwar schon vor der Durchsägung der Rippen und Extremitätenknochen, zwei weitere Befunde eine besondere Berücksichtigung, ich meine die im Zahnfleisch der oberen Schneidezähne konstatierten frischen Blutungen und fernerhin die an der rechten Hälfte des Unterkiefers, bereits bei Lebzeiten nachgewiesene, pralle Anschwellung, welche sich bei der Autopsie als aus schwarz-roten Cruormassen gebildetes, sowohl der Innenfläche des Periost als beiden Flächen der rechten Hälfte des Unterkieferkörpers fest anhaftendes Hämatom herausstellten. Als dann auf dem Sägedurchschnitt durch verschiedene Röhrenknochen eine exquisite hämorrhagische Beschaffenheit des Marks im Bereich der Knorpelknochengrenze konstatiert wurde, wurde die Diagnose, dass wir es hier neben der Rachitis auch mit der als M.-B. K. bezeichneten Krankheit zu tun hatten, zur Gewissheit erhoben. Die mikroskopische Untersuchung hat diese Auffassung weiterhin nur noch bestätigt. Nach dem, was ich gelegentlich der Epikrise des ersten Falls über diesen Punkt gesagt habe, kann ich mich hier kurz fassen. Es ist vor allem die Substitution des lymphoiden Marks durch ein von frischen Blutungen und älterem Pigment durchsetztes, zellarmes Gewebe und die damit Hand in Hand gehende Verschmächtigung der im Bereich dieses so alterierten Marks gelegenen Spongiosabälkchen, sowie der dazu gehörigen Rindenpartien, welche die Auffassung des pathologischen Prozesses an den Knochen als M.-B. K. rechtfertigen. Über die Dauer der Erkrankung ist im vorliegenden Fall gar nichts auszusagen. Als sicher dürfte angenommen werden können, dass das Kind schon mit dem Leiden behaftet ins Krankenhaus aufgenommen worden ist. Indes machten sich unzweideutige, in diesem Sinne verwertbare, klinische Erscheinungen nicht bemerkbar. Das Kind war in gutem Ernährungszustande und bot nicht einmal eine irgendwie auffallende Blässe seiner Haut oder der sichtbaren Schleimhäute dar. Das in den ersten Tagen des Krankenhausaufenthaltes unruhige Verhalten des kleinen Patienten konnte mit Fug und Recht mit der bestehenden Rachitis in Verbindung gebracht werden. Die, 2 Tage vor dem Tode in die Erscheinung getretene, schmerzhafte Anschwellung der rechten Unterkieferhälfte wäre allerdings geeignet gewesen, den Gedanken an die Möglichkeit einer komplizierenden M.-B. K. wachzurufen, aber bei dem Fehlen anderer, mit Sicherheit darauf hinweisender Sypmtome unterblieb die Diagnose. Die bei der Sektion konstatierten Zahnfleischblutungen sind anscheinend erst kurze

Zeit vor dem Tode aufgetreten, wenigstens waren sie bei der nach Feststellung der Unterkieferschwellung vom 17. und 18. Mai vorgenommenen Besichtigung der Mundhöhle dem behandelnden Arzte nicht aufgefallen. Am 19. Mai erfolgte dann der Tod des Kindes. Man darf also als sicher annehmen, dass sie erst nach dem 18ten das Zahnfleisch befallen haben. Keinesfalls hat es sich hier um einen, wie man zu sagen pflegt, typischen und klinisch leicht zu deutenden Fall von M.-B. K. gehandelt, während die Diagnose am Leichentisch nicht die geringste Schwierigkeit bot. Über das feinere anatomische Verhalten der erkrankten Unterkieferhälfte vermag ich leider keine Angaben zu machen, da die Entfernung des Kiefers ohne wesentliche Entstellung des Gesichts des Kindes nicht durchführbar war. Nur soviel kann ich aussagen, dass die Aussenfläche des Knochens eine rauhe Beschaffenheit darbot, dass eine feste Corticalis, wenigstens an der Aussenfläche des Knochens, fehlte. Ob es sich bei dem ungewöhnlich mächtigen, hier lokalisierten Extravasat mehr um den Ausdruck der in solchen Fällen vorhandenen hämorrhagischen Diathese, oder um den Folgezustand einer den Knochen betreffenden schweren, in Parallele mit den an den Rippen und Röhrenknochen nachgewiesenen organischen Erkrankungen zu setzenden Veränderung handelte, muss also unentschieden bleiben. Ich möchte indes nach der makroskopischen Betrachtung des Kiefers doch der Ansicht Ausdruck verleihen, dass der Knochen keinesfalls gesund gewesen sein kann. Zu so schweren Folgezuständen wie im Fall I war es hier nicht gekommen, obwohl wir auch hier einen in voller Entwickelung begriffenen Fall von M.-B. K. vor uns sahen. Allenthalben haben wir es auch hier mit einer Kombination als rachitisch aufzufassender und andererseits auf Rechnung der M.-B. K. zu setzender, besonders bei der makroskopischen Untersuchung deutlich gewordener Veränderungen an den verschiedenen Knochen zu tun.

Knapp vier Wochen nach dem zweiten gelangte der dritte, die vier Monate alte Margarethe J. betreffende, Fall zur Sektion. Das kräftige und gut gebaute Kind wurde am 6. Juni mit den Erscheinungen eines fieberhaften und heftigen Darmkatarrhs aufgenommen. Temperatur 39, Stuhl grau, breiig. Am 7. Juni Temperatur 40, Stuhl dünn und reichlich, kein Erbrechen. Eismilch theelöffelweise; Kognakwasser. — 9. Juni: Heute finden sich mehrere subkutane Blutungen an der Stirn, am rechten Ohrläppchen, an der Brust und am rechten Unterschenkel; am After mehrere Rhagaden, die ganze Umgebung in 1 cm Breite bläulich gefärbt und etwas hart. 11. Juni: schneller Verfall im Lauf der Nacht; das Kind ist äusserst matt und sieht sehr blass aus, im Stuhl etwas Schleim und Blut. Exitus letalis.

Sektion (Nr. 1059/03): Haut hochgradig anämisch, an mehreren Stellen von Rumpf und Extremitäten die schon bei Lebzeiten beobachteten Blutaustritte. Die Sektion der Brustorgane ergiebt keinerlei pathologischen Befund. Im Ileum eine grosse Zahl breiter, flächenhafter Schleimhaut-Blutungen, in einem 10 cm langen Stück des Ileum ist die Schleimhaut herdweise oberflächlich verschorft und durch kotige Imbibition schmutzig gelb gefärbt. Der Dünndarm enthält schleimige, grünliche, stellenweise blutige Beimengungen aufweisende Massen; das Gewebe um den After ist bläulich-schwarz infiltriert; Nieren trübe mit zahlreichen Blutungen in die Markkegel. Bezüglich des Knochensystems erwähne ich, dass die makroskopische Untersuchung schwerere Veränderungen vermissen liess, und dass nur an den Diaphysenenden der Röhrenknochen an den unteren Extremitäten die Corticalis nach Durchtrennung der bedeckenden Weichteile blutrot durchschimmerte. Mit Rücksicht auf die bei Lebzeiten im Unterhautgewebe und bei der Sektion, ausser in diesem, in der Schleimhaut des Dünndarms und in den Markkegeln der Nieren festgestellten Hämorrhagien, hielt ich den klinisch ausgesprochenen Verdacht auf eine bestehende M. B. K. für durchaus gerechtfertigt und unterzog deshalb mehrere Knochen einer eingehenden mikroskopischen Untersuchung.

Rippe A: Knorpelwucherungszone verbreitert, hauptsächlich durch Dickenzunahme der hypertrophischen Schicht, deren unterste Zelllager vielfach ausserordentlich abgeplattet erscheinen, so dass der Knorpel hier fast den Eindruck eines faserigen Gewebes macht. Knorpel-Grundsubstanz nicht verändert, Verkalkungszone verbreitert und auf grössere Strecken völlig unterbrochen. Andererseits lassen sich weit in die Diaphyse hinein in den älteren Spongiosa-Trabekeln centrale Kalkbälkchen nachweisen. Innerhalb des breitesten Teils der provisorischen Verkalkungszone sieht man vereinzelt kleine Inseln osteoiden Gewebes; die dem obersten Diaphysenteile angehörigen Spongiosabälkchen, namentlich gegen die äussere und die pleurale Fläche der Rippe, stark verdünnt. Die Corticalis bildet keine zusammenhängende Schicht, so dass namentlich an der pleuralen Seite das von dichten, frischen Hämorrhagien durchsetzte, klassische Gerüstmark bis an das nicht verdickte Periost heranreicht. Solche Hämorrhagien finden sich auch in den mehr centralen, mit schleimigem Mark angefüllten Spongiosaräumen der obersten Diaphysen-

abschnitte. An einem grossen Teil der äusserst dünnen Spongiosabälkchen sieht man schöne Osteoblastenlager und schmale hellrote Säume neu gebildeten Knochens; auch in dem an das so veränderte Stück unmittelbar angrenzenden Teil der hier sonst normal erscheinenden Diaphyse sieht man im lymphoiden Mark frische Extravasate.

Rippe B: Hier fällt innerhalb der verbreiterten Knorpelwucherungszone, welche fast ausschliesslich durch die Schicht der hypertrophischen Zellen gebildet wird, eine hier und da sehr beträchtliche Zunahme der Knorpel-Grundsubstanz auf. Auch hier ist die verbreiterte provisorische Verkalkungszone nur stellenweise erhalten. Sowohl im Bereich der Verkalkungszone als auch zwischen dieser und gewuchertem Knorpel, sowie endlich in der Gegend der ersten Markräume finden sich an verschiedenen Stellen Inseln osteoiden Gewebes; die stark verkalkte Knorpel-Grundsubstanz lässt sich noch eine Strecke weit in den Spongiosabälkchen der obersten Diaphysenschicht, bald als schmale centre Streifchen, bald die Hauptmasse derselben darstellend, nachweisen. Viele dieser Bälkchen liegen ohne jeden zelligen Belag von Gerüstmark umgeben, andere zeigen schmale Säume neu gebildeten, leuchtend rotgefärbten Knochens, dem bei einzelnen eine zusammenhängende Schicht wohlgebildeter Osteoblasten aufgelagert ist. Die Spongiosabälkchen liegen nur etwa in der medialen Hälfte der Rippe in annähernd normalem Abstand voneinander. Allmählich rücken sie weit voneinander ab, so dass breite Spongiosaräume entstehen, und gegen die Aussenseite der Rippe fehlen sie vollständig, so dass hier unter der stark verdünnten, und an manchen Schnitten völlig fehlenden Cordicalis ein unregelmässig begrenzter, dreieckiger, mit der Spitze gegen die Diaphyse gerichteter, an seiner dem Knorpel zugekehrter Basis gut 2 mm messender, von stark hämorrhagisch durchsetztem, rostbraun pigmentiertem Gerüstmark erfüllter Hohlraum entstanden ist, welcher sich noch eine kurze Strecke in den Knorpel hinein verfolgen lässt. Die Basis verläuft nicht geradlinig, sondern wellig, indem zwischen zwei tieferen Buchten im Knorpel noch ein zapfenartiger Vorsprung gewucherter Knorpelzellen gegen die Diaphyse hineinragt. Zwischen Periost und Corticalis eine schmale Schicht osteoiden Gewebes; Riesenzellen nirgends sichtbar. Die Befunde an Rippe C decken sich ziemlich vollständig mit den an Rippe B erhobenen, nur ist der Mangel an Spongiosabälkchen an dem die Aussenhälfte der Rippe bildenden Abschnitt weniger ausgesprochen, dagegen fehlt die Corticalis sowohl an der pleuralen als äusseren Seite der dem Knorpel benachbarten Diaphyse jederseits in $^1/_2$ bis $^3/_4$ cm Ausdehnung. Die Begrenzung der Rippe geschieht hier durch, in grösseren oder kleineren Zwischenräumen voneinander gelegene, meistens in der Richtung des Knochens verlaufende, zum Teil unter spitzem oder stumpfem Winkel zu dieser gelagerte Knochenbälkchen, zwischen denen ausgesprochen myxomatöses Mark an das nicht verdickte Kambium des Periost heranreicht. Die Dicke der Knochenbälkchen ist in den centralen Teilen der obersten Rippendiaphyse sehr gering, die entsprechenden Spongiosaräume sind im ganzen recht weit, das sie erfüllende zellarme Gerüstmark nur an einer, etwa der Mitte dieses Teils der Rippe entsprechenden Stelle von einer etwas grösseren, ziemlich frischen Blutung durchsetzt, welche noch eine Strecke weit in den angrenzenden, hier osteoid umgewandelten Knorpel heranreicht. Auch am Übergang der erkrankten Diaphysenschicht in den normalen Teil der letzteren, welcher ziemlich unvermittelt erfolgt, sind noch einzelne frische hämorrhagische Herde im lymphoiden Mark nachweisbar.

Tibia: Der in der oberen Epiphyse gelegene Knochenkern erweist sich in Bezug auf Reichtum an Spongiosa und Qualität des Marks, sowie in Bezug auf das Verhalten des umgebenden Knorpels völlig normal. Das Mark ist ziemlich reich an Riesenzellen. Obere Epiphyse und angrenzende Diaphyse. Knorpelwucherungszone von normaler Breite; auch die provisorische Verkalkungszone ist als schmaler gradlinig verlaufender Saum vorhanden. Auf die Zone der ersten Markräume folgt die Schicht der ersten Bälkchen, welche namentlich in dem mitleren Teil der an den Knorpel grenzenden Diaphyse kräftig entwickelt und normal gelagert erscheinen. Nur ganz vereinzelt sieht man etwas dünnere und hier und da auch senkrecht zur Längsachse des Knochens angeordnete Bälkchen. Auch das hier befindliche Mark zeigt fast durchweg vollkommen lymphoiden Charakter. Nur in den Seitenteilen dieser Zone, stärker am medialen als am lateralen Umfang des obersten Schaftendes, finden sich besonders weite Markräume, welche exquisites Gerüstmark von auffallendster Zellarmut enthalten. In diesem Mark kleine, nicht mehr ganz frische Extravasate. Auch in den unmittelbar unter der sehr dünnen Corticalis gelagerten Markräumen findet sich in dieser Region derartiges Mark. Am medialen Umfang des Schaftes ist die Corticalis nicht mehr völlig in ihrer Kontinuität erhalten. Hier tritt das verdickte, sehr spärliche Osteophyten tragende, Periost durch seine Kambiumschicht mit den von Gerüstmark erfüllten Markräumen in Verbindung.

Untere Epi- und Diaphyse der Tibia: Knorpelwucherungszone völlig normal, die provisorische Verkalkungszone schmal und linear abschneidend. Im Bereich der ersten Knochenbälkchen, bei einem Teil derselben, central gelagerte Kalkbälkchen sichtbar. Im medialen Abschnitt des oberen Diaphysenendes findet sich ein annnähernd keilförmiger, mit der Basis gegen die Diaphyse gerichteter Herd, der sich in etwas geringerer Ausdehnung auch im lateralen Teil des Knochens wieder findet und von dem übrigen Knochengewebe dadurch unterschieden ist, dass hier zwischen den, übrigens durchaus gut

gefärbten, der Hauptsache nach vorschriftsmässig angeordneten, normal dicken Durchmesser darbietenden Bälkchen, ein ausgesprochen die Charaktere lockeren zellarmen Gerüstmarks darbietendes Gewebe angetroffen wird, welches an anderen Stellen ein etwas derberes Gefüge erkennen lässt. Namentlich gegen das Periost der medialen wie lateralen Fläche hin wird die Qualität des Marks als Stützmark ausserordentlich deutlich, und hier begegnet man mehrfach ganz umschriebenen frischen Blutungen. Die Corticalis an der lateralen Seite ist unmittelbar vor dem Übergang in den Epiphysenknorpel nur als äusserst dünne Lamelle vorhanden, um sich, in einem Abstand von $^1/_2$ cm weiter nach unten, in unzusammenhängende Knochenstückchen aufzulösen, zwischen denen das geschilderte Mark mit der mässig proliferierenden Kambiumschicht des Periost in Verbindung tritt. Einzelne dieser Knochenbälkchen, sowohl hier wie in den centralen Teilen dieses Abschnitts der Diaphyse, tragen sehr schmale Säume hellroter Knochensubstanz. An der medialen Seite hört die Corticalis etwa 1 cm unterhalb der Epiphyse als zusammenhängende Schicht auf. Osteoblasten finden sich nicht an allen Knochenbälkchen, Ostoklasten sind nur äusserst spärlich vorhanden. Auch in der darauf folgenden, kräftig entwickelte Spongiosabälkchen und reiches lymphoides Mark enthaltenden, Zone entbehrt ein Teil der Bälkchen des Osteoblastenlagers.

Der Fall ist in mehrfacher Beziehung ausserordentlich lehrreich. Hier ist, mit Rücksicht auf das zwei Tage ante mortem beobachtete Auftreten multipler Blutungen im Unterhautgewebe des Rumpfes und der Extremitäten, sowie des Anus, klinisch der Verdacht auf M.-B. K. erweckt worden, ohne dass sonstige Zeichen speziell von Seiten des Knochensystems Anlass zu einer Begründung dieser Diagnose gegeben hätten. Diese Annahme hat sich als vollkommen gerechtfertigt erwiesen. Freilich, auch die Sektion vermochte nicht ohne weiteres, die Diagnose zu stützen. Wohl fanden sich, abgesehen von den bereits intra vitam konstatierten Unterhaut-Blutungen, solche auch in inneren Organen, speziell in der Schleimhaut des Dünndarms und im Gewebe der Markkegel beider Nieren, aber die Betrachtung des Knochensystems bot keinen sicheren Anhalt für das Bestehen der M.-B. K.; nicht einmal die Besichtigung der Schnittfläche eines grossen Teils der Rippen erlaubte dem objektiven Beobachter ein definitives Urteil über das Bestehen von Veränderungen, welche auf Rechnung der M.-B. K. hätten gesetzt werden können. Um so eindeutiger war das Resultat der mikroskopischen Untersuchung der hierfür verwendeten Knochen. Vor allem waren an den Rippen die Befunde durchaus charakterisiert. Freilich auch hier wieder assoziiert mit in das Bereich der Rachitis gehörenden Veränderungen, wie sie durch die Verbreiterung der Knorpelwucherungszone, durch Verbreiterung der in ihrem Verlauf vielfach unterbrochenen provisorischen Verkalkungszone und durch das an den verschiedensten Stellen der Knorpelknochengrenze festgestellte Auftreten von osteoidem Gewebe charakterisiert sind. Dazu kam dann die als pathognomonisch für die M.-B. K. anzusehende Umwandlung des lymphoiden Marks an der Knorpelknochengrenze und dem daran unmittelbar angrenzenden Teil der Diaphyse in ein schleimgewebsartiges Produkt und die damit Hand in Hand gehende Hypoplasie der diesen Teil der Diaphyse bildenden Knochenbälkchen sowohl der kompakten als spongiosen Schicht, sowie die Anwesenheit frischerer und älterer Hämorrhagien in dem erkrankten Mark. Die M.-B. K. ist hier in verhältnismässig frühem Stadium. Es fehlen die Folgezustände, wie wir sie namentlich in Fall I, und in geringerem Grade, hier nur auf die Rippen beschränkt, auch bei Fall II gesehen haben, vollkommen. Es ist selbst nicht an den Rippen, an dem in seiner Widerstandsfähigkeit zwar auch schon geschwächten Teil der Knorpelknochengrenze, zu irgendwelchen Deformitäten gekommen. Der Zusammenhang der Teile besteht hier noch so, dass auch mikroskopisch keinerlei Verschiebungen des Knorpels gegen die knöcherne Rippe festgestellt werden können. Von Extremitätenknochen habe ich zwar nur eine Tibia untersucht; da indessen auch die übrigen bei der Sektion besichtigten Röhrenknochen sich makroskopisch, abgesehen von dem bereits erwähnten, blutigroten Exterieur der den Epiphysen benachbarten Diaphysenabschnitte, durchaus normal zeigten, sind Rückschlüsse aus den an diesem Knochen erhobenen Befunden auf das Verhalten der übrigen Röhrenknochen gestattet. Sowohl der Knochenkern als die obere und untere Epiphyse der untersuchten Tibia erwiesen sich gegenüber den Rippen als vollkommen frei von jeglichen, mit Rachitis in Verbindung zu bringenden, Veränderungen. Dagegen zeigten sich, und zwar in Form von Herden, auftretende, auf Rechnung der M.-B. K. zu setzende Gewebsläsionen. Dieselben waren auf die

Randzonen der betreffenden Knochenteile beschränkt, während deren zentrale Abschnitte noch eine vollkommen normale Beschaffenheit darboten. Hand in Hand mit dem Auftreten des wiederholt beschriebenen Gerüstmarks sehen wir auch hier wiederum eine mangelhafte Entwickelung der Knochenbälkchen und damit eine zweifellose Schädigung der Festigkeit des Knochengefüges. Der Prozess beginnt an den Seitenteilen und schädigt vor allem auch die kompakte Corticalis. An den Rippen, wo der ganze Querschnitt des Knochens im Bereich der Knorpelknochengrenze ergriffen ist, war eine Entscheidung über den Anfang der Erkrankung nicht möglich. Dort (sc. an der Tibia) gelingt es, die allerersten Etappen der Affektion zu kontrollieren und eine Vorstellung über die Art und Weise ihres Fortschreitens zu gewinnen. Ob dies freilich die Regel ist, lässt sich auf Grund dieser einen Beobachtung nicht entscheiden. Die Veränderungen sind hier so gering, dass ein makroskopisches Erkennen derselben ausgeschlossen erscheint, und selbst an den Rippen gelang es nicht, trotzdem doch das Mikroskop darüber Aufschluss gegeben hat, dass hier die M.-B. K. in voller Entwickelung ist, wenn sie auch noch nicht den Höhepunkt erreicht haben dürfte, auf Grund der Besichtigung mit dem blossen Auge mit absoluter Sicherheit der Diagnose auf M.-B. K. zu stellen. Dass solche Fälle sich der klinischen Erkennung erst recht entziehen, braucht wohl nicht betont zu werden. Hier bedarf es in der That schon eines sehr gewiegten, kenntnisreichen Beobachters, und es verdient daher besonders hervorgehoben zu werden, dass der behandelnde Arzt auf Grund des Auftretens der verschiedenen Blutungen an der Körperoberfläche den Verdacht auf M.-B. K. geäussert hat. Sehr wertvoll ist der mitgeteilte Fall auch für die Frage nach dem Zusammenhang der M.-B. K. mit Rachitis. Das Mikroskop hat uns darüber belehrt, dass eine absolut sichere Rachitis der Rippen bestand, dass dagegen die grossen Röhrenknochen nichts von rachitischen Veränderungen aufwiesen, weder makroskopisch noch mikroskopisch, und dass trotzdem an diesen, wenn auch ihrer Intensität nach wenig ausgesprochen, in den ersten Anfängen stehende, in das Gebiet der M.-B. K. gehörige Prozesse nachgewiesen werden konnten. Weiter möchte ich hier noch darauf hinweisen, dass neben den, wie erwähnt, noch nicht zu voller Höhe entwickelten Knochenläsionen eine ausgesprochene hämorrhagische Diathese bestanden hat, die sich im Auftreten von Blutungen an der allgemeinen Hautdecke, auf der Darmschleimhaut, im Mark beider Nieren und in einer stark hämorrhagischen Infiltration des Gewebes um den Anus bei völligem Freibleiben des Zahnfleisches dokumentiert. Zur Entleerung von blutigem Urin, einer Erscheinung, welche ja gleichfalls manche Fälle von M.-B. K. begleitet und zuweilen schon frühzeitig die Diagnose auf das Bestehen dieser Krankheit gestattet, ist es im vorliegenden Falle nicht gekommen. Endlich verdient noch hervorgehoben zu werden, dass hier die Erkrankung in einem unverhältnismässig frühen Lebensalter, bei einem erst viermonatlichem Kinde, in die Erscheinung getreten ist, „während für die M.-B. K. die Regel gilt, dass nur ausserordentlich wenige Fälle vor dem 8. Lebensmonat zum Ausbruch kommen“ (Schödel und Nauwerck pag. 125/126). Über die Dauer der Erkrankung lässt sich auch in diesem Falle nichts bestimmtes aussagen; nur so viel dürfte mit einiger Sicherheit behauptet werden können, dass dieselbe bereits vor der Aufnahme des Kindes ins Krankenhaus bestanden hat, und dass wir es mit einem ausserordentlich frühen Stadium zu thun haben, das hinsichtlich seines Beginns wohl nur auf wenige Wochen zurückzudatieren sein dürfte.

Nachdem die ersten drei vorstehend geschilderten Fälle in der Zeit von knapp drei Monaten im Laufe des Frühjahrs 1903, zwischen Ende März und Mitte Juni, zur Beobachtung gelangt waren, verging nunmehr ein Intervall von nahezu vier Monaten, bis der vierte Fall zur Sektion kam.

Er betraf ein am 4. April 1903 im Alter von vier Monaten aufgenommenes Mädchen Franziska K. Nach Angabe der begleitenden Angehörigen litt das Kind damals seit acht Tagen an Erbrechen. Es handelte sich um ein elendes Kind mit welker Haut und schlaffer Muskulatur, an dem irgend welche organische Krankheiten nicht nachweisbar waren. Das Kind fieberte beständig, ohne dass sich, abgesehen von zahlreichen, namentlich an der Kopfhaut lokalisierten kleinen Abscesschen etwas Bestimmtes hätte auffinden lassen. Es gesellte sich allmählich eine ekzematöse Erkrankung der Kopf- und Brusthaut

hinzu, welche sehr hartnäckig war. Dabei bestand kontinuierlich remittierendes Fieber. Zeichen einer bestimmten organischen Erkrankung fehlten. Anfang Oktober trat erneut heftiges Erbrechen ein. Objektiv war auch jetzt noch nichts von Organveränderungen festzustellen, speziell erwiesen sich die Lungen vollkommen frei; an den Gelenken keinerlei Abnormitäten, nirgends am Körper Blutungen. Dagegen fiel auf, dass die ganze Brustwand bei der Inspiration tief einsinkt: „so dass jedesmal eine förmliche Mulde entsteht". Allgemeinbefinden sehr schlecht. Die Untersuchung des Rachens ergiebt keinen Anhalt für Diphtherie, auch der bakteriologische Nachweis von Diphtheriebazillen gelingt nicht. Das Kind geht, ohne dass es Schmerzensäusserungen von sich gegeben hätte, am 6. Oktober zu Grunde. Während der ganzen Dauer der Erkrankung litt das Kind an bald stärkeren, bald schwächeren, allen angewandten therapeutischen Massnahmen widerstehenden Durchfällen.

Die am 7. Oktober vorgenommene Sektion (Nr. 1696/03) ergiebt folgenden Befund: Im Bereich des Halses, des Thorax und der behaarten Kopfhaut, entsprechend dem linken Seitenwandbein, vereinzelte, scharf begrenzte, linsengrosse subkutane Hämorrhagien; Haut blassgrau, Fettpolster leidlich, Muskulatur braunrot, mässig kräftig, am Zahnfleisch, um die allein vorhandenen zwei unteren Schneidezähne, gleichfalls frische Blutungen; grosse Fontanelle noch offen, ihre Durchmesser 4 zu 3 cm. Die die Pfeilnaht, sowie die Lambdanaht begrenzenden Ränder von Stirn und Seitenwand- sowie Hinterhauptbein zeigen herdweise hämorrhagische Streifchen und Flecken. Schädeldach allenthalben von normaler Dicke. Die Rippen sind an der Knorpelknochengrenze in dem Sinne deformiert, dass die knorpligen Rippen eingesunken sind und von den knöchernen Rippenenden überragt werden. Auf dem Sägedurchschnitt erweist sich die Knorpelwucherungszone nicht verbreitert, die Verkalkungszone ist anscheinend mehrfach unterbrochen. Im Bereich der ersten Markräume und eine Strecke weit nach der Diaphyse zu sieht man eine derbe, bröckelige, dem Gefühl nach nur spärliche Knochenbälkchen enthaltende Masse. Die Verbindung zwischen Knorpel und Knochen ist höchstgradig gelockert und bei einer Anzahl von Rippen, wie bereits erwähnt, der letztere stark gegen den Knorpel derart verschoben, dass die pleurale Seite der Corticalis von dem Rippenknorpel beträchtlich überragt wird. In dem durch diese Dislokation an der pleuralen Seite entstandenen Raum erkennt man ein hämorrhagisch durchsetztes markartiges Gewebe. Die Corticalis ist bei Betrachtung mit dem blossen Auge nicht bis zur Verbindung mit dem Knorpel hin zu verfolgen. Am linken Oberarm ist die Verbindung zwischen Kopfteil und Schaft stark gelockert, eine Auftreibung des Knochens besteht nicht. Die Corticalis unterhalb der oberen Epiphyse ist ausserordentlich verdünnt, das Periost am inneren Umfang dieses Abschnitts ist nur lose mit dem Knochen in Verbindung; Knorpelwucherungs- und Verkalkungszone für das blosse Auge völlig normal; das untere Humerusende erweist sich frei von Veränderungen. Rechter Femur, in seiner Form normal, lässt schon an dem undurchsägten Knochen einen nur lockeren Zusammenhang zwischen oberer Epiphyse und Schaft erkennen, ein Verhältnis, das auf dem Sägedurchschnitt noch evidenter zu Tage tritt. Die Corticalis ist namentlich am inneren Umfang in gut 2 cm Ausdehnung erheblich verdünnt, aber bis zum Knorpel hinein verfolgbar. Das Periost haftet der Unterlage nur lose an, indes besteht kein Extravasat zwischen beiden. Am unteren Femurende ist das Periost fest mit der Corticalis verbunden; Knorpelwucherungs- und Verkalkungszone bieten nichts Pathologisches. Die unmittelbar angrenzende Markhöhle ist in 2 cm Ausdehnung von stark hämorrhagischem Mark erfüllt. Knochenkern normal. Rechter Unterschenkel: Nach Durchtrennung der bedeckenden Weichteile schimmert das Periost der Tibia bläulich durch, am stärksten in den oberen zwei Dritteln des Schaftes. Auf dem Sägedurchschnitt erweist sich in diesem ganzen Bereich das Periost durch schwarz-rote Conormassen von der Corticalis abgedrängt. Die Knorpelwucherungszone ist nicht verbreitert, die Verkalkungszone verläuft nicht geradlinig und ist mehrfach durchbrochen, indem sich von der Gegend der primären Markräume aus buchtige Hohlräume gegen den Knorpel hinein erstrecken. Das Mark ist in der Gegend des oberen Schaftendes in der Ausdehnung von 2 cm, im unteren bis 1 cm Länge, ausgesprochen hämorrhagisch. Vom oberen Schaftende erstrecken sich streifige hämorrhagische Herde bis weit in die untere Schafthälfte herein. An der Fibula fehlen diese mehr centralen Blutherde, während das Mark in der unmittelbaren Umgebung der oberen und unteren Epiphyse gleichfalls ausgesprochen hämorrhagisch erscheint. Die Corticalis hört am oberen Ende der Tibia etwa 1 cm unterhalb des Knorpels auf, am unteren ist sie, wenn auch stark reduziert, bis zum Knorpel hin zu verfolgen. Ähnlich verhält sich die Rinde der Fibula. Am linken Unterschenkel ist die obere Epiphyse der Tibia medialwärts gegen den Knochenschaft verschoben, so dass der Knorpel diese auf dem Sägedurchschnitt um gut $^1/_2$ cm überragt. Am unteren Tibiaende ist die Verschiebung eine etwas geringere; Knochenkern in der oberen Epiphyse 11 zu 6 mm; Knorpelwucherungs- und Verkalkungszone weichen nicht von der Norm ab. Fibula wie rechts.

Aus dem übrigen Sektionsbefund ist nur noch das Bestehen einer Atelektase des linken Unterlappens hervorzuheben, während sonst Brust- und Bauchorgane frei von pathologischen Veränderungen sind.

Mikroskopische Untersuchung.

Rippe A: Schon die makroskopische Betrachtungen des Rippendurchschnitts lehrt, dass der

knöcherne Rippenteil 1—1½ mm vor dem Knorpel in seiner Kontinuität unterbrochen ist und dass eine Dislokation der Fragmente ad axim mit gegen die Aussenfläche der Rippe gerichteter Winkelspitze stattgefunden hat. Am gefärbten Präparat ergiebt sich zunächst, dass die Knorpelwucherungszone an den Stellen, wo sie in voller Breite erhalten ist, nichts von einer Zunahme des Dickendurchmessers aufweist. An solchen Stellen erkennt man auch deutlich Reste einer gleichfalls nicht verbreiterten Verkalkungszone. Eigentlich ist nur an dem die unmittelbare Begrenzung der pleuralen Fläche bildenden Abschnitt des Rippenknorpels diese verhältnismässig normale Knorpelwucherungszone mit, in ihren untersten Lagen stark abgeplatteten, Zellen anzutreffen. Je mehr man sich von dieser entfernt, desto schwerer erweist sich der Knorpel verändert, und im Bereich der thorakalen Fläche fehlt die Knorpelwucherungsschicht fast in ihrer ganzen Dicke. Zwischen den beiden ebengenannten Regionen findet sich an umschriebener Stelle deutliche Markraumbildung, sonst ist weder thorakal- noch pleurawärts etwas hiervon zu erkennen. Es folgt vielmehr noch eine Zone, welche, ganz ähnlich wie im Fall I, am ehesten mit einem Trümmerfeld zu vergleichen ist, wo alle an der Bildung der hier aneinander grenzenden Zonen beteiligten Gewebsbestandteile in wirrem Chaos gegeneinander verschoben erscheinen, so dass es nicht überall leicht ist, die einzelnen Gewebselemente zu charakterisieren. Zerquetschte Markmassen, von altem grobscholligem Pigment und frischen Hämorrhagien durchsetzt, zertrümmerte Kalkplättchen, erweichte und nekrotische Knorpelbestandteile, faserige Massen zweifelhafter Provenienz, endlich nekrotische, missfarbene, verbogene, vielfach in scholligem Zerfall begriffene, sowie andere zwar ausserordentlich schmächtige, aber gut gefärbte Spongiosabälkchen, sind hier, ohne jede Spur von regelrechtem Zusammenhang, wie willkürlich durcheinander gemengt, anzutreffen. In dieser Schicht ist die obenerwähnte Kontinuitätstrennung erfolgt, welche die gesamte Dicke der knöchernen Rippe, einschliesslich der ausserordentlich verdünnten Corticalis, betrifft. Während an der pleuralen Seite die Bruchfläche 1—2 mm unterhalb der Knorpelwucherungszone verläuft, reicht sie in der Mitte der Rippe ganz dicht an diese heran, um sich thorakalwärts wieder etwas von ihr zu entfernen. Das Periost ist an beiden Rippenflächen in seiner Kontinuität erhalten. In dem durch die Dislokation der Fragmente entstandenen, an der pleuralen Seite offenen Winkel befindet sich zwischen Periost und gebrochener Corticalis ein weiches, sehr zellreiches Gewebe, das von der Cambiumschicht des Periost produziert ist und vielfach von dichten Hämorrhagien so durchsetzt erscheint, dass die feinere Struktur der Gewebe dadurch vollständig unkenntlich gemacht worden ist. Das Mark im Bereich der Frakturstelle ist, soweit blutfreie Stellen eine Beurteilung desselben zulassen, reines Stützmark. Auch die umgebende Muskulatur ist an der Aussenfläche der Rippe im Bereich der Knorpelknochengrenze, wie das Mikroskop zeigt, in grösserer Ausdehnung hämorrhagisch infiltriert. Normale Spongiosabälkchen sind weder an der Bruchfläche noch distalwärts von dieser sichtbar; ein gewisser Zusammenhang zwischen beiden Fragmenten wird, abgesehen von dem beide Flächen bekleidenden Periost, auch durch, von dem oberen gegen das untere Fragment sich erstreckende, Markzapfen hergestellt.

Bei Rippe B. fehlt jede Spur von Verbindung zwischen beiden Fragmenten, so dass dieselben nach erfolgter Durchschneidung auseinander fallen und jedes Fragment für sich eingebettet und untersucht werden muss. Die dabei erhobenen Befunde decken sich in jeder Beziehung mit dem bei Rippe A beschriebenen.

Unteres Fibulaende: Knorpelwucherungszone von völlig normaler Breite, Verkalkungszone schmal. Es erstrecken sich von hier aus multiple kurzzackige Ausläufer in die angrenzende Schicht der Diaphyse; diese selbst zeichnet sich durch eine geradezu extreme Armut von Knochenbälkchen und hochgradige Verdünnung der, übrigens bis an den Knorpel heranreichenden, Corticalis aus. Auf grössere Strecken des Gesichtsfeldes fehlen Knochenbälkchen überhaupt. An einer Stelle erblickt man, unmittelbar an die Verkalkungszone anstossend, ein kleines Häufchen nekrotischer, ganz unregelmässig durcheinander geworfener Kalk- und kleinster Spongiosabälkchen. Allmählich treten, aber auch noch in weiten Abständen voneinander gelegen, kräftige Knochentrabekel auf, welche indes fast durchgehends des Osteoblastenbesatzes entbehren. Riesenzellen sind nirgends sichtbar. Das Mark ist, in der Ausdehnung von gut 1 cm vom Knorpel aus gerechnet, fast reines Gerüstmark, von zum Teil sehr massigen, nicht mehr ganz frischen Blutungen durchsetzt und von äusserst zahlreichen, dünnsten Kapillaren durchzogen. Weiter abwärts tritt von lymphoiden Herden durchsetztes Gerüstmark und schliesslich lymphoides und Fettmark auf.

Das Periost an der medialen Seite zeigt in der proliferierten Cambiumschicht frische Blutungen und von dieser ausgehende, kurze, senkrecht zur Oberfläche des Knochens stehende Osteophyten. In dem obersten, dem Knorpel zugekehrten Markschichten sieht man multiple derbfaserige, die hier liegenden Spongiosabälkchen partiell einscheidende Herde.

Seitdem im Frühjahre des Jahres 1903 anatomisch die ersten drei Fälle von M.-B. K. in unsrem Krankenhause festgestellt worden waren, wurde von den mit der Behandlung von Kindern betrauten Ärzten in erhöhtem Masse die Aufmerksamkeit auf das etwaige Bestehen

dieser Krankheit gerichtet, und die Krankengeschichte dieses Falles erwähnt ausdrücklich, dass im Bereich der Gelenke keinerlei Abnormitäten bestanden und dass am Körper nirgends Blutungen festzustellen waren — Beweis genug, dass auch im vorliegenden Fall mit der Möglichkeit der M.-B. K. gerechnet worden ist. Eine sichere klinische Begründung dieser Annahme liess sich aber nicht erbringen, weil grade die Schulsymptome: Schmerzhaftigkeit der Knochen, speziell der unteren Extremitäten, Auftreibung derselben, sich nicht feststellen liessen, und weil noch am Tage vor dem Tode des Kindes der behandelnde Arzt nichts von Blutungen, weder an der Haut noch am Zahnfleisch, entdecken konnte. Und trotzdem haben wir es mit einer der schwersten Formen von M.-B. K. zu thun, die man überhaupt zu Gesicht bekommen kann, und mit einer, wie aus der makroskopischen und mikroskopischen Beschreibung der untersuchten Knochen hervorgeht, vollkommen reinen Form dieses Leidens. Und grade deswegen erscheint dieser Fall von besonderer Wichtigkeit für die gesamte Lehre von der M.-B. K. In ganz besonders hohem Grade waren hier die Rippen ergriffen, und durch die an deren Knorpelknochengrenze zustande gekommene Dislokation hatte sich eine bei jeder Inspiration besonders stark in die Erscheinung getretene muldenförmige Einsenkung des Sternums eingestellt, welche allmählich solche Dimensionen annahm, dass dieselbe als inspiratorische Einziehung gedeutet wurde und zur Annahme einer eventl. diphtherischen Erkrankung der Luftwege führte. Dieselbe fand indes weder in dem Ergebnis der bakteriologischen Untersuchung des Rachensekrets eine Stütze, noch hat die anatomische Betrachtung der Halsorgane den geringsten Anhalt für eine auf den Löfflerschen Bazillus zurückzuführende Erkrankung dieser Teile geliefert. Das Sternum hatte bei der hochgradigen Lockerung der Verbindung zwischen knorpeligen und knöchernen Rippen seinen Halt verloren und wurde bei der Atmung nicht nur nicht emporgehoben, sondern sank sogar unter dem Einfluss der die Inspiration besorgenden Muskeln gegen die Wirbelsäule zu ein. In der mir zugänglichen Literatur über M.-B. K. habe ich fast nichts von ähnlichen klinischen Wahrnehmungen verzeichnet gefunden, und es erscheint daher geboten, die Aufmerksamkeit auf dies Symptom zu richten, weil es eventl. dazu angetan sein dürfte, bei dem Fehlen von sonst für M.-B. K. charakteristischen Skelettveränderungen die Diagnose auf die richtige Fährte zu lenken. Selbst Heubner führt in seiner auf die klinische Symptomatologie des Leidens bezüglichen, vortrefflichen Darstellung nichts von einem derartigen Befunde an, und es darf daher nicht Wunder nehmen, dass dem hier erörterten Symptom bei dem in Rede stehenden Falle nicht die Bedeutung beigelegt wurde, welche es meiner Ansicht nach verdient. Seitens der Extremitäten hat das Kind bis zu seinem Tode keinerlei Veränderungen dargeboten, welche auch nur mit einiger Wahrscheinlichkeit auf die M.-B. K. su beziehen gewesen wären, ein Verhalten, das, wenn man sich die bei der eingehenden Untersuchung eines grossen Teils des Skeletts erhobenen Befunde vergegenwärtigt, immerhin auffallend erscheinen muss. Bestand doch sowohl am linken Oberarm als am rechten Femur ein recht lockerer Zusammenhang zwischen oberer Epiphyse und Schaft, und war es am linken Unterschenkel sogar zu einer Verschiebung zwischen Epi- und Diaphyse gekommen, die sich allerdings, wie nicht verschwiegen werden darf, erst an dem aus der Muskulatur herauspräparierten Knochen bemerkbar machte und auch von mir durch die bedeckenden Weichteile hindurch nicht erkannt worden ist. Immerhin hätte man erwarten müssen, dass mit dem kranken Kinde vorgenommene Lageveränderungen bei diesem zu Schmerzensäusserungen hätten Anlass geben müssen; indes erwähnt die Krankengeschichte nichts hiervon, und man darf daher füglich annehmen, dass die kleine Patientin weder dem Wartepersonal noch dem behandelnden Arzte den Eindruck eines mit Knochen- bezw. Gelenkschmerzen behafteten Kindes gemacht hat. Trotz der erwähnten Lockerung des Zusammenhanges in den obersten Abschnitten der Diaphyse der genannten Röhrenknochen, die sich, wie aus dem an der Fibula mikroskopisch erhobenen Befunde ersichtlich, aus der hochgradigen Verarmung an Spongiosabälkchen und der starken Verdünnung der Rinde ungezwungen erklärt, war es nur an der linken Tibia zu einem stärkeren subperiostalen Bluterguss gekommen, der indes nicht so mächtig war, dass er zu einer durch

die Weichteile kenntlichen Auftreibung des Knochens geführt hat. Aus diesen Angaben erhellt, dass tatsächlich die Röhrenknochen für die klinische Begutachtung nicht den Eindruck von M.-B. K. befallener Knochen erwecken konnten. Es blieben also schliesslich als einziges im Sinne des Bestehens der M.-B. K. verwertbares Symptom die bei der Leichenuntersuchung an der Haut des behaarten Kopfes, des Halses, sowie des Thorax und am Zahnfleisch der unteren Schneidezähne konstatierten Blutungen. Die am 3. Oktober, also drei Tage vor dem Tode des Kindes, in die Krankengeschichte eingetragene Notiz bemerkt aber das ausdrückliche Fehlen von Blutungen an irgendwelchen Teilen des Körpers, und es bleibt somit nur die Annahme übrig, dass diese kleinen Sugillationen erst in den allerletzten Tagen a. m. aufgetreten sind. Ihr Aussehen bei der Sektion sprach jedenfalls nicht gegen diese Vermutung. Es kann also, das geht aus der Geschichte dieses Falles hervor, eine sehr schwere M.-B. K. bestehen, ohne dass es bis unmittelbar vor dem Tode zum Auftreten von Haut- und Schleimhaut-, speziell Zahnfleischblutungen gekommen ist, und es können recht schwere Veränderungen an der Knorpelknochengrenze der Röhrenknochen sich entwickeln, ohne dass sich klinisch wahrnehmbare Auftreibungen der Knochen an den Gelenkgegenden herausbilden, und ohne dass sicht- oder fühlbare, zu Auftreibungen der Knochen führende, subperiostale Blutungen entstehen. Auf den Wert der Röntgenuntersuchung für die Diagnose der Erkrankung werde ich später eingehen. Bezüglich der Dauer der Erkrankung sind wir auch in diesem Falle nur auf Vermutungen angewiesen. In einer Beziehung können freilich Zweifel nicht bestehen: ich meine darüber, dass sich die Erkrankung während des Hospitalaufenthalts des Kindes entwickelt hat. Aber über den ersten Beginn derselben sind wir nicht orientiert. Es erklärt sich dies aus der vorhin dargelegten Tatsache, dass das Kind zu keiner Zeit seines Lebens spezifische, auf den Ausbruch der Affektion hinweisende, Symptome geboten hat. Ätiologisch dürfte auch hier die ausschliessliche Ernährung des Kindes mit Backhausmilch in Betracht kommen. Der während des ganzen Krankenhausaufenthalts bis zum Tode des Kindes bestehende, allen medikamentösen Einflüssen trotzende Darmkatarrh hatte die Anwendung anderer Nahrungsmittel unmöglich gemacht. In anatomischer Beziehung liegt das Hauptinteresse des Falles, abgesehen von der ungewöhnlich schweren Form, in welcher hier die Rippen erkrankt waren, darin, dass wir es mit einem vollkommen unkomplizierten Fall von M.-B. K. zu thun haben, bei dem auch die mikroskopische Untersuchung das Fehlen jeglicher Zeichen der Rachitis dargethan hat. Selbst wenn man annehmen wollte, dass an den so intensiv alterierten Rippen grade wegen der hier so extrem weit gediehenen, auf Rechnung der M.-B. K. zu setzenden Veränderungen die Frage nach dem gleichzeitigen Bestehen rachitischer Prozesse nicht entscheidbar gewesen wäre, weil diese durch jene undeutlich gemacht, verwischt, verdeckt sein konnten, so hat doch auch die Untersuchung des eingehend mikroskopisch geprüften Teiles der einen Fibula, an welcher Dislokationen und Deformierungen vollkommen fehlten, in unzweideutiger Weise darüber Aufschluss gegeben, dass auch hier keine Spur von Rachitis bestanden hat. Es ist also der hier mitgeteilte Fall einer derjenigen, welcher beweist, dass die M.-B. K. thatsächlich auch allein für sich und ganz unabhängig von dem Bestehen anderer, als rachitisch aufzufassender, Knochenerkrankungen vorkommen kann. Zu erwähnen bleibt schliesslich noch der Umstand, dass trotz der geschilderten schweren Knochenveränderungen, welche an einem grossen Teil der Rippen zu Frakturen mit Dislokation der Fragmente Anlass gegeben hatten, und trotz der Lockerung des Zusammenhangs der oberen Schaftenden einzelner Röhrenknochen, subperiostale Blutungen entweder fehlten oder jedenfalls nur in bescheidenem Masse aufgetreten waren. Es beweist dies Verhalten, dass beide Veränderungen nicht ohne weiteres in Abhängigkeit voneinander gesetzt werden können, sondern dass, was namentlich auch von Schödel und Nauwerk betont worden ist, in diesen u. a. grade auch an den Knochen lokalisierten, sowohl periostalen als medullären Blutungen der Ausdruck einer hämorrhagischen, für diese Erkrankung charakteristischen Diathese, erblickt werden muss.

Der nunmehr zu erörternde, zehn Tage nach Fall 4 zur Sektion gelangte, fünfte Fall betrifft das $9^1/_2$ Monate alte weibliche Kind L., das am 9. März 1903 im Alter von $2^1/_2$ Monaten mit schwerer Enteritis aufgenommen war. Die profusen, der angewandten Therapie gegenüber ausserordentlich hartnäckig widerstehenden, stinkenden Durchfälle brachten das Kind sehr herunter, und nachdem es eben begonnen hatte, sich einigermassen zu erholen, wurde es im Juni von einer starken Bronchitis befallen, die sich bis zum Oktober hinzog und von andauerndem, unregelmässigem Fieber begleitet war. Am 5. Oktober wurden Schleimhautblutungen auf dem Alveolarfortsatz des übrigens zahnlosen Unterkiefers und eine geringe Auftreibung des Unterkiefers festgestellt, indes keine abnorme Empfindlichkeit desselben. Nichtsdestoweniger wurde daraufhin der Verdacht auf M.-B. K. geäussert. Unterm 15. Oktober findet sich im Krankenjournal der Vermerk, dass die Blutungen am Unterkieferzahnfleisch geschwunden sind. Rohe Milch, auch in stärkerer Verdünnung, wurde nicht vertragen. Es stellte sich wiederholt Erbrechen und gleichzeitig diarrhoischer, sehr dünner Stuhl ein, und am 16. Oktober ging das Kind zu Grunde.

Bei der Sektion (Nr. 1753/03) des mässig genährten Kindes erschien die Haut im Bereich des behaarten Kopfes teigig ödematös, die Oberhaut teilweise blasig abgehoben, teils in grösseren Fetzen gelöst; an der Oberlippe und den Rändern der Nasenlöcher einige von Schorfen bedeckte Rhagaden. Nach Abziehen der ödematösen Schädelweichteile erwiesen sich die Schädelknochen ohne pathologischen Befund. Im rechten Mittelohr etwas eitriges Exsudat. Haut des Rumpfes und der Extremitäten frei von jeglichen Blutungen, auch auf der Schleimhaut der Mundhöhle fehlen solche. Fettpolster und Muskulatur atrophisch. Brustorgane normal, ebenso die Tonsillen und der weiche Gaumen. Schleimhaut des Kehlkopfeingangs etwas ödematös, Milz $8:4:2^1/_2$ weich, blutreich mit überquellender Pulpa; in den Nieren vereinzelte Abszesschen, Solitärfollikel des Dünndarms geschwollen, Mesenterialdrüsen nicht verändert; Leber mit trübem Parenchym. Aus dem Herzblut der Leiche wuchsen Streptokokken in Reinkultur. Die anatomische Diagnose lautete auf Grund des vorstehend mitgeteilten Befundes: Erysipelas faciei mit konsekutiver Streptokokkämie. Mit Rücksicht auf den klinischerseits, wegen der vorübergehend aufgetretenen Mundschleimhautblutungen, geäusserten Verdacht auf das Bestehen von M.-B. K. wurde das Knochensystem einer eingehenden makroskopischen Untersuchung unterzogen, ohne dass sich der leiseste Anhalt zur anatomischen Begründung dieses Leidens ergeben hätte. Von einer Entfernung des Unterkiefers musste freilich aus kosmetischen Rücksichten Abstand genommen werden. Aber weder die ausgiebig revidierten Rippen noch eine Anzahl durchsägter Röhrenknochen liess für das blosse Auge auf die M.-B. K. hinweisende Veränderungen wahrnehmen. Nichtsdestoweniger entkalkte ich ein Rippenstück in Müller'scher Lösung zum Zweck der mikroskopischen Untersuchung und stellte dabei Folgendes fest.

Rippe: Die Knorpelwucherungszone erscheint fast ausschliesslich durch Zunahme der Zellen der hypertrophischen Schicht verbreitert. Im Bereich der hypertrophischen Zellgruppen ist die Knorpelgrundsubstanz auffallend vermehrt. Die untersten Partien der Knorpelwucherungszone vielfach osteoid. Zwischen die nicht verbreiterte, aber mehrfach unterbrochene, provisorische Verkalkungszone und die darüber gelegenen Knorpelzellen schiebt sich an mehreren Stellen hämorrhagisch durchsetztes Gerüstmark, das an einer Stelle an den ruhenden Knorpel heranreicht und diesen selbst sogar in umschriebener Ausdehnung durchsetzt. Hier führt das zellarme Stützmark grosse Mengen dicht gelagerten, grobklumpigen, orangegelben Pigments. Die Zone der obersten Spongiosabälkchen ist gegen die pleurale Rippenseite äusserst dürftig entwickelt, so dass weite Markräume bestehen, innerhalb deren man ausschliesslich jenes charakteristische, aus spärlichen Stern- und Spindelzellen bestehende, an das Aussehen von Schleimgewebe erinnernde, Mark mit angehäuften grobscholligem Pigment erkennt. Ein grosser Teil der hier vorhandenen Knochenbälkchen liegt völlig nackt im Markgewebe, andere tragen eine, übrigens nicht zusammenhängende, Schicht von niedrigen Osteoblasten, viele der Bälkchen sind kreuz und quer im Mark eingebettet. Die Bälkchen färben sich überall gut mit Eosin und lassen allenthalben deutliche Knochenzellen erkennen. Innerhalb der Zone so veränderter hypoplastischer Knochenbälkchen trifft man an einzelnen Schnitten einen kleinen, völlig aus seinem Verband gelösten, früher anscheinend mit der Knorpelwucherungszone im Konnex gewesenen, Herd verkalkter Knorpelzellen, welche, soweit ich zu urteilen vermag, hierher verschoben worden sind und demnach nicht als Zeichen der sonst am Knochen deutlichen rachitischen Erkrankungen angesehen, sondern mit den an der Knorpelknochengrenze durch die M.-B. K. gesetzten Störungen in Verbindung gebracht werden müssen. Sie entstammen möglicherweise jenen Stellen der Knorpelwucherungszone, wo wir in Lücken derselben das als Gerüstmark erkannte Gewebe haben eindringen sehen. Gegen die Aussenfläche der Rippe hin zeigen die Bälkchen ein dichteres Gefüge. Die Corticalis hört an der pleuralen Seite 1—2 mm vor dem Übergang in den Knorpel auf. Hier dringt die altes Pigment führende und mit frischen Hämorrhagien durchsetzte Markmasse bis an die Innenfläche des den Knochen noch voll überziehenden Periosts. Die dem Periost zunächst gelegenen Knochenbälkchen tragen grossenteils wohlentwickelte Osteoblasten. Das Periost zeigt an der pleuralen Seite eine in starker Proliferation begriffene Kambiumschicht mit eingesprengten herdförmigen frischen Blutungen.

Der vorstehend mitgeteilte Befund rechtfertigte den klinisch ausgesprochenen, sich, wie erwähnt, ausschliesslich auf die vorübergehend beobachteten Unterkieferschleimhautblutungen stützenden Verdacht einer in diesem Fall bestehenden M.-B. K. im vollen Masse, und ich bedauerte, nicht über weiteres Knochenmaterial zu verfügen. Immerhin reichte die mikroskopische Untersuchung dieser einen Rippe aus, um uns darüber zu belehren, dass bei dem Kinde rachitische und auf M.-B. K. zu beziehende Veränderungen bestanden. Ich habe speziell von diesem Fall Schnitte an einen der besten Kenner der M.-B. K., an Herrn Nauwerk, eingesandt, der die Güte hatte, die Präparate zu durchmustern und meine Deutung hinsichtlich der Kombination von Rachitis und M.-B. K. vollauf zu bestätigen. Der Fall ist ein lehrreiches Beispiel für die Schwierigkeit der Erkennung leichterer Grade der in Rede stehenden Erkrankung, die ja hier so wenig prägnant war, dass selbst an den der Leiche entnommenen, durchsägten Knochen eine sichere Entscheidung nicht möglich war. Auch die durch das Mikroskop als sichere Rachitis erkannten Veränderungen waren für das blosse Auge nicht deutlich wahrnehmbar. Solche Befunde mahnen zur Vorsicht gegenüber manchen, sich in Krankengeschichten von Barlowfällen verfindenden, klinischen Angaben hinsichtlich des Fehlens rachitischer Veränderungen. Ich komme auf diesen Punkt noch später zurück und möchte nur schon hier, ganz in Übereinstimmung mit Nauwerk, meiner Ansicht Ausdruck verleihen, dass die Ausschliessung leichterer Grade von Rachitis am Krankenbett, wenigstens soweit es sich um den Befund an Rippen und Röhrenknochen handelt, ganz unmöglich ist, und dass auch die, auf Grund lediglich makroskopischer Beobachtungen von Präparaten gestellte Diagnose auf Fehlen der Rachitis nicht beweiskräftig ist. Dass das Kind bei der ja sicher noch nicht weit gediehenen M.-B. K. keine auf das Knochensystem hinweisende Symptome dargeboten hat, kann nicht Wunder nehmen, nachdem ich an der Hand der Krankengeschichte des Falles IV nachgewiesen habe, dass solche selbst in den späteren Stadien der Erkrankung durchaus nicht ausgesprochen zu sein brauchen. Ich habe eine weitere Bestätigung hierfür erst jetzt wieder bei der klinischen Beobachtung eines neunmonatlichen Kindes gehabt, das bereits deutliche Difformitäten, namentlich an den unteren Rippen, aufwies, das geradezu klassische Blutungen am Zahnfleisch der unteren Schneidezähne und grössere Extravasate um die dem Durchbruch nahen, medialen Schneidezähne des Oberkiefers zeigte, das ausserdem an Hämaturie litt und bei dem jede Spur von Druckempfindlichkeit der der Betastung zugänglichen Knochen, selbst bei forcierten Bewegungen, fehlte. Der Ausbruch der Erkrankung ist auch hier in die Zeit des Hospitalaufenthalts des Kindes zu verlegen. Aber bei der Schwere der sich schon Monate hinziehenden, auch der sorgfältigen Behandlung im Krankenhause trotzenden Darmerkrankung, welche, als sich das Kind eben zu erholen begann, von einem gleichfalls ernsten, fieberhaften, sich auch über einen langen Zeitraum erstreckenden Bronchialkatarrh abgelöst wurde, kann es füglich nicht Wunder nehmen, dass sich die M.-B. K. im Krankenhause entwickelte, trotzdem das aus ärmlichen Verhältnissen stammende Kind in Bezug auf Pflege und Ernährung sich in bei weitem günstigeren Verhältnissen befand als früher. Der Ernährung waren freilich durch die so schwere zu bekämpfende Darmaffektion sehr enge Grenzen gezogen, und der Versuch, dem Kinde damals, als der, wie sich herausstellte, sehr berechtigte Verdacht auf bestehende M.-B. K. sich aufdrängte, rohe Milch darzureichen, musste, weil dieselbe absolut nicht vertragen wurde, wieder aufgegeben werden. Das Kind ist schliesslich einer erysipelatösen Affektion der Gesichts- und Kopfhaut erlegen, ohne dass es zu höheren Graden von auf Rechnung der M.-B. K. zu setzenden Veränderungen der Röhrenknochen gekommen ist.

Nach weiteren zehn Tagen hatte ich Gelegenheit, einen sechsten Fall von schwerer M.-B. K. zu untersuchen. Er betrifft einen bei seiner, am 4. Juni 1903 erfolgten, Aufnahme $1^1/_2$jährigen Knaben August N. Das Kind war erst am 27. Mai aus dem Krankenhause entlassen worden, nachdem es damals während dreier Monate wegen eines Drüsenabszesses am Halse in Behandlung gestanden hatte. Es handelte sich um ein kräftig entwickeltes und gut genährtes Kind mit auffallend blasser Hautfarbe; Respiration beschleunigt und durch heftige und kurze Hustenstösse unterbrochen. Rachenorgane normal; Thorax gut gewölbt. Bei der Atmung bleibt die rechte Seite anscheinend etwas zurück; Perkussion

über dem ganzen rechten Oberlappen tympanitisch gedämpft, sonst überall hell und voll. Im Bereich der Dämpfung lautes, nahe klingendes Bronchialatmen; kein Rasseln, kein Reiben; Herz mit normalen Grenzen, Töne rein, Puls 160, mässig voll; Milz überragt den Rippenbogen ca. 2 cm. Leber nicht vergrössert. T. 40. Diagnose: Pneumonie des rechten Oberlappens. Am 9. Juni wird auch im Unterlappen ein kleines handtellergrosses Dämpfungsgebiet nahe der Wirbelsäule festgestellt, in dessen Bereich feines Rasseln zu hören ist. 24. Juni: Immer noch erhöhte Temperatur und bronchitische Geräusche über beiden Lungen; dabei schlechte Stühle. 27. Juni: Keuchhustenverdacht. 9. Juli: Ausgesprochener Keuchhusten. 18. Juli: Durchfall und Fieber. 24. Juli: Darmtätigkeit normal, Temperatur normal. 18. August: Fortgesetzte Gewichtsabnahme. 24. September: auf den Lungen noch vereinzelte Rhonchi, sehr wenig Keuchen, trinkt gut, Stuhl in Ordnung, nimmt trotzdem an Gewicht ab. 22. Oktober: Immer noch tägliche Keuchhustenanfälle. Am 26. Oktober wird das Kind cyanotisch und ist $^1/_4$ Stunde später tot.

Sektion (Nr. 1816/03). Abgemagerte männliche Kindesleiche mit Zeichen starker Rachitis. An der Haut keine Veränderungen; in der Bauchhöhle eine geringe Menge klarer seröser Flüssigkeit. Herz nicht vergrössert, Myocard schlaff, Klappenapparat intakt. Atelectase im linken Unterlappen. Auf der Pleura des rechten Oberlappens frische fibrinöse, leicht abstreifbare Auflagerungen. Kein Erguss im Pleuraraum. Im oberen Teil des Oberlappens ein pneumonischer Herd. Die untere Hälfte dieses Lappens atelektatisch; multiple atelektasische Herde auch im rechten Unterlappen. Milz weich, wenig vergrössert, Nieren blutarm, herdfrei, nicht vergrössert. An der Leber und den übrigen Bauchorganen nichts Bemerkenswertes.

Knochensystem: An der Innenfläche der acht oberen Rippenpaare schimmert der Knochen an der Knorpelknochengrenze in der Ausdehnung von mehreren Centimetern lividrot durch. Die Färbung ist bedingt durch subperiostale Blutungen, welche teilweise einen Dickendurchmesser von 1 mm darbieten. Ähnliche Blutungen sieht man an der Konvexität des Stirnbeines sowie an den, die nicht geschlossene grosse Fontanelle begrenzenden, Rändern von Stirn- und Seitenwandbein; desgleichen finden sich frische Blutungen im Periost beider Orbitaldächer, frische Blutungen sind endlich am Zahnfleisch der vier Oberkieferschneidezähne, am Zahnfleisch der beiden medialen Schneidezähne des Unterkiefers sowie an dem, die durchbrechenden Backenzähne des Ober- und Unterkiefers bedeckenden, Zahnfleisch vorhanden. Grosse Fontanelle $6^1/_2$ zu 5 cm. Am Schädel weder osteophytische Auflagerungen, noch Zeichen von Craniotabes. Die Rippen zeigen einen deutlichen Rosenkranz. Auf dem Durchschnitt misst die Knorpelwucherungszone 4 mm; der dem Knochen zugekehrte Teil des Knorpels weist Blut führende Räume auf. Die Corticalis der benachbarten knöchernen Rippe ist stark verdünnt und in dem, unmittelbar an den Knorpel grenzenden, Teil als zusammenhängende Schicht nicht mehr sichtbar. Das Periost an der pleuralen Seite ist in einer Ausdehnung bis zu $3^1/_2$ cm durch darunter befindliches geronnenes Blut abgelöst, die geronnenen Massen haften sowohl dem Periost als der Corticalis fest an. Die Verbindung von knorpligem und knöchernem Teil ist wenig fest, indes hat eine für das blosse Auge sichtbare Verschiebung zwischen beiden nicht stattgefunden. Der linke Oberarm zeigt im Bereich der oberen Epiphyse eine stark verbreiterte Knorpelwucherungszone, Verkalkungszone undeutlich, es schliesst sich vielmehr eine von multiplen erweichten Herden durchsetzte Zone an, welche ca $^1/_2$ cm breit ist und sowohl den Anfangsteil der Diaphyse als die untersten Abschnitte der Knorpelwucherungszone betrifft. In diesem Bereich ist die Verbindung zwischen Knorpel und Schaft äusserst locker, ohne dass es zu einer vollkommenen Kontinuitätstrennung gekommen wäre. Die Corticalis ist in der Ausdehnung von 1—2 cm von der Epiphyse aus auffallend verdünnt, die mittleren $^2/_3$ des Schaftes bieten nichts Abnormes. Das Periost liegt dem Knochen fest an. Das untere Humerusende bietet nichts Bemerkenswertes. Am linken Femur erscheint auf dem Sägedurchschnitt die Knorpelwucherungszone nur im Bereich der unteren Epiphyse beträchtlich verbreitert, bis 4 mm; die Verkalkungszone verläuft durchaus unregelmässig und geht ohne scharfe Grenze in eine stark hämorrhagische, gleichfalls bis 4 mm breite Zone des unteren Schaftendes über. Auch diese Zone weist, namentlich in ihrem medialen Umfange, multiple, von zackigen Wandungen begrenzte, Hohlräume auf, und hier ist der Zusammenhang zwischen Knorpel und Knochen stark gelockert. Ähnliche Verhältnisse bietet das obere Femurende dar, und hier ist es zu einer Infraktion der Corticalis am inneren Umfang gekommen. Der Zusammenhang zwischen Knorpel und Knochen ist nur durch die ineinander übergehenden fibrösen Aussenteile, Perichondrium und Periost, hergestellt. In der Markhöhle befindet sich $1^1/_2$ cm oberhalb der unteren Epiphyse ein kirschkerngrosses, frisches Extravasat; die Knochenkerne der oberen wie unteren Epiphyse zackig begrenzt und von Knorpelinseln durchsetzt. Der linke Unterschenkel zeigt sowohl an Tibia als Fibula, am oberen wie unteren Ende, ausgesprochene Verbreiterung der Knorpelwucherungszone, unregelmässig welligen Verlauf der nicht verbreiterten Verkalkungszone. An der oberen Epiphyse der Tibia befindet sich am medialen Umfang der Knorpelwucherungszone ein, fast ausschliesslich in dieser gelegener, mit seinem grössten Durchmesser quer stehender, gelblicher Erweichungsherd. Die Corticalis ist an der fibularen Seite stark verdünnt, wie angenagt und stellt keine zusammenhängende Begrenzung des Knochens dar. Der Knochenkern nimmt das mittlere Drittel der Epiphyse ein und reicht nach unten bis dicht an den Epiphysenknorpel heran. Am unteren Fibulaende

ist die Knorpelwucherungszone stellenweise bis 7 mm breit und in ihrem medialen Teil von weiten, Gefässe führenden, Buchten durchsetzt.

Mikroskopische Untersuchung:

Rippe A: Knorpelwucherungszone stark verbreitert, und zwar sowohl die Schicht der Säulchen als der hypertrophischen Zellen. Die Knorpelgrundsubstanz ist am Übergang der Säulchen in die folgende Schicht verbreitert; im Bereiche der untersten Abschnitte der Knorpelwucherungszone ist das Gewebe vielfach osteoid, auch an der Grenze von mittlerem und innerem Drittel des Knorpels und nahe der Aussenfläche der Rippe. Die provisorische Verkalkungszone ist nur streckenweise angedeutet; das unterste Drittel der Knorpelwucherungszone zeigt teils ausgesprochen verkalkte Zellen, teils nekrotischen, feinste Kalkkrümelchen aufweisenden, Knorpel, teils wohl erhaltenes, schön rosarot gefärbtes, osteoides Gewebe, teils endlich eine eigentümlich faserige, sich schmutzig ziegelrot färbende Substanz, welche zum Teil die untere Hälfte der Knorpelwucherungszone einnimmt. Die untersten Zelllager der in ihrer Struktur erhaltenen Knorpelwucherungszone sind vielfach auffallend abgeplattet; es folgt hierauf der in seiner pleuralen Hälfte gemischtes lymphoides und Gerüstmark, in seiner der Thoraxwand zugekehrten Hälfte reines zellarmes Gerüstmark führende Teil der Diaphyse, dessen dünne Spongiosabälkchen fast durchweg quer zur Verlaufsrichtung der knöchernen Rippe gestellt sind. Der grösste Teil dieser Bälkchen liegt ohne jeden zelligen Belag im Mark eingebettet, andere lassen wohlgebildete Osteoblastenlager erkennen. Riesenzellen sind nicht sichtbar, speziell keine Ostoklasten. Das Mark ist an verschiedenen Stellen von frischen und älteren Blutungen durchsetzt; die Corticalis stellt weder an der Aussen- noch Innenfläche eine zusammenhängende Schicht dar, vielmehr bilden an beiden Flächen nur dünne, in verschieden grossen Zwischenräumen voneinander gelegene, Bälkchen die Begrenzung der in ihrer Form durch das anliegende Periost erhaltenen knöchernen Rippe; nichts von Proliferationsvorgängen am Periost.

Rippe. B. Die Verbreiterung der Knorpelwucherungszone ist hier etwas weniger ausgesprochen als bei Rippe A. Sehr auffallend ist an dieser Rippe die höchst ungleichmässige Art der Verkalkung, welche streckenweise die ganze Dicke der hypertrophischen Zellschicht betrifft und bis nahe an den ruhenden Knorpel heranreicht. An andern Stellen wird die verkalkte Schicht durch eingelagerte schmale Streifchen osteoiden Gewebes unterbrochen, an wieder andern Stellen setzt sich osteoides Gewebe über die Zone der ersten Markräume hinaus in die Diaphyse hinein fort. An der pleuralen und Aussenseite der Rippe sind die gewucherten Knorpelzellen fächerartig angeordnet und gleichfalls zum Teil osteoid. Die verbreiterte Knorpelgrundsubstanz ist in den oberen Teilen der Wucherungszone stellenweise kalkhaltig. Das Verhalten der Spongiosa-Bälkchen ähnelt den Befunden bei Rippe A: höchst dürftige, dünnste Plättchen darstellende, ganz regellos gelagerte Bälkchen von zum Teil recht bizarren Formen. Sie sind stellenweise sehr eng aneinandergedrängt und schliessen fast allenthalben ein durchweg als Gerüstmark imponierendes Gewebe ein. Viele dieser zelligen Bälkchen tragen deutliche Osteoblasten, andere grenzen völlig unbekleidet an das umgebende Stützmark. Ausser diesen Bälkchen sieht man andere, welche, ihrer Form und ihrem Verhalten dem Farbstoff gegenüber, sich als tieferen Teilen der Diaphyse entstammend dokumentieren und von denen also anzunehmen ist, dass sie aus ihrem Zusammenhang getrennt von ihrem früheren Standort entfernt und gegen den Knorpel zu verschoben worden sind. Manche dieser Bälkchen liegen direkt quer zur Längsachse des Knochens. Die Corticalis bildet an der Aussen- wie Innenseite der Rippe keine zusammenhängende Schicht mehr, die zwischen den Spongiosa-Bälkchen frei zu Tage liegenden Markmassen gehen durch die Lücken der Corticalis an die innere Schicht des Periost heran. Sowohl in den unteren Schichten des osteoid umgewandelten Knorpels als in den angrenzenden Spongiosaräumen ist es an verschiedenen Stellen zu Extravasaten gekommen, welche zum Teil so massig sind, dass die Struktur des angrenzenden Knorpelknochengewebes verdeckt wird. Es besteht auch an der Knorpelknochengrenze vielfach ein sehr buntes Bild, indem verkalkter Knorpel, osteoides, streifiges Gewebe, hämorrhagisches Schleimmark und missgestaltete Spongiosa-Bälkchen in wirrem Durcheinander zu Tage treten.

Rippe C unterscheidet sich von der vorigen dadurch, dass hier die Knorpelwucherungsschicht wieder einen grösseren Raum einnimmt, und dass sowohl innerhalb dieser als am Übergang in die Diaphyse nur äusserst geringe Mengen von Kalk nachweisbar sind; ausserdem ist es an verschiedenen Stellen zur Bildung von Hohlräumen im Knorpel gekommen, welche zum Teil die ganze Dicke der Wucherungszone durchsetzen, ja sogar noch eine Strecke weit in den ruhenden Knorpel hineinreichen. Die begrenzenden Wandungen sind durch faserig zerklüftete Knorpelgrundsubstanz gebildet. Der Inhalt dieser Räume besteht aus Massen von Gerüstmark mit vereinzelten eingesprengten, ganz unregelmässig gelagerten, Trümmern von Knochenbälkchen. Periost, Corticalis und von Hämorrhagien durchsetztes Gerüstmark wie bei Rippe B. Zahlreich finden sich insbesondere auch in der streifigen, zerfaserten Knorpelgrundsubstanz und an den Stellen des Übergangs derselben in osteoides Gewebe frische dichte Extravasate.

Fibula, unteres Ende. Knorpelwucherungszone stark verbreitert, hauptsächlich durch Zunahme der Säulchen. Die Verbreiterung ist am deutlichsten in dem mittleren Drittel der Epiphysenlinie. Nach den Seiten zu, speziell nach der medialen, ist die Knorpelwucherungszone vielfach ausgebuchtet, der die

Buchten begrenzende Knorpel ausgesprochen osteoid. Zwischen Periost und so umgewandeltem Knorpel ein grosser Komplex von mit dem Periost zusammenhängenden Spongiosabälkchen. In den durch letztere begrenzten Hohlräumen zahlreiches, von älteren Blutungen durchsetztes Gerüstmark, das auch die in den Knorpel nach der Mitte zu eindringenden Hohlräume erfüllt. Die Spongiosabälkchen äusserst dünn und regellos gelagert, meist sehr kalkreich, einzelne mit schmalen Säumen jugendlichen Knochens, die Mehrzahl ohne jede Osteoblastenbekleidung. Im Bereich des mittleren Drittels eine mässig breite, gleichfalls hier und da von osteoidem Gewebe umgebene Verkalkungszone, welche indes eine nicht vollkommen zusammenhängende Schicht bildet und nach dem lateralen Drittel in eine, ähnlich wie das mediale Drittel beschaffene, Gewebsschicht übergeht. Nur zu einer Verschiebung von spongiosem Knochengewebe zwischen Periost und Knorpel ist es hier nicht gekommen; vielmehr erkennt man in diesem ganzen Bereich Trümmer verkalkter Knorpelgrundsubstanz, zum Teil in gitterartiger Anordnung, abwechselnd mit eingesprengten, aus dem Zusammenhang gelösten Teilen osteoiden Gewebes, das Ganze zusammengehalten durch etwas weniger zellreiches, gleichfalls von Blutungen durchsetztes Gerüstmark. Die Corticalis an beiden Seiten verdünnt, stärker an der medialen als an der leteralen, hört vor dem Übergang in den Knorpel als zusammenhängende Schicht auf und wird durch dünne, voneinander getrennte Knochenlamellen gebildet, zwischen denen das von dichten Hämorrhagien durchsetzte Mark an das nicht proliferierende Periost heranreicht. Auch in den zentralen, subperiostal gelegenen Teilen der Epiphyse sind die Spongiosabälkchen sehr dürftig, z. T. ganz quer gelagert, durchaus unregelmässig geformt und ohne Zellbelag an das umgebende Gerüstmark heranreichend, hier und da mischen sich kleine Inseln lymphoiden Marks dem Gerüstmark bei.

Fibula, oberes Ende. Auch hier, ähnlich wie am unteren Ende, eine beträchtliche, hauptsächlich durch Zunahme der Säulchen bedingte Verbreiterung der Knorpelwucherungszone und, namentlich an den Seitenteilen, aber auch in der Mitte, osteoid umgewandelter Knorpel, unter fächerförmiger Anordnung der Knorpelzellen an den seitlichen Partien. Zwischen Perichondrium und osteoid verändertem Knorpel frische Extravasate. Verkalkungszone nur auf kurze Strecken vorhanden. Das den untersten Schichten der Knorpelwucherungszone angehörige osteoide Gewebe vermittelt den Übergang zu den ersten kurzen Bälkchen, welche nur zum geringsten Teil normal dick, meist hochgradig verschmächtigt, in bizarrster Weise gestaltet, von zellarmem, durchaus charakteristischem, frisches extravasiertes Blut und älteres Pigment führendem Gerüstmark umgeben sind. Ein Teil der hier vorhandenen Knochenbälkchen trägt zusammenhängende Lager meist sehr platter Osteoblasten. In diesem ganzen Bereich fehlt die Corticalis als zusammenhängende Schicht. Der Übergang in die anstossende normale Diaphysenschicht erfolgt ziemlich unvermittelt. Periost und umgebende Muskulatur bieten nichts Bemerkenswertes.

Fibula-Schaft nach allen Richtungen normal.

Hatten wir es bei der vorigen Beobachtung mit einem, wie ich bewiesen zu haben glaube, völlig reinen Fall von M.-B. K. zu tun, so kann der jetzt zur Erörterung stehende als Typus einer Kombination schwerer Rachitis mit M.-B. K. angesehen werden. In klinischer Beziehung hat die letztere freilich vollkommen im Hintergrund gestanden, ja es haben markante Symptome derselben eigentlich vollkommen gefehlt. Es bestand weder Schmerzhaftigkeit des Skelets bei Bewegungen des Kindes, noch Hämorrhagien der Haut, noch blutige Beschaffenheit des Urins, noch irgendwelche sicht- oder fühlbare Auftreibungen der Röhrenknochen, so dass es in der Tat nicht möglich war, an das Bestehen einer, die vorhandene schwere Rachitis komplizierenden, M.-B. K. zu denken. Die an der Leiche nachgewiesenen Zahnfleischblutungen sind freilich der klinischen Beobachtung entgangen, und sie wären also schliesslich der einzige Befund gewesen, der den behandelnden Arzt auf die richtige Fährte hätte leiten können. Jedenfalls verdienen sie die vollste Beachtung der Pädiater, und eine möglichst häufige Kontrolle der Mundhöhle bei kranken Kindern dieses Lebensalters ist dringend erwünscht. Das Fehlen von Zahnfleischblutungen berechtigt indes, wie schon hier hervorgehoben werden kann, keineswegs dazu, die Diagnose der M.-B. K. auszuschliessen. Die Erkrankung hat hier, wie die Untersuchung eines grossen Teils des Skelets, und zwar schon die makroskopische Betrachtung lehrte, sicher längere Zeit bestanden, aber nicht so lange, dass man annehmen könnte, das Kind wäre mit den durch die M.-B. K. bedingten Knochenveränderungen schon ins Krankenhaus aufgenommen worden. Die Erkrankung hat sich also auch bei diesem Kinde im Hospital entwickelt. Aber das dürfte auch hier nicht übermässig befremdlich erscheinen. Handelte es sich doch um ein schon bei der Aufnahme rachitisches Kind, das zunächst eine hochfieberhafte Oberlappenpneumonie durchmachte und unmittelbar darauf von einem, sich bis zum Tode hin-

ziehenden Keuchhusten befallen wurde, in dessen Verlauf mehrfach Störungen seitens des Darmkanals auftraten. Dass darunter die Ernährung des Kindes schwer leiden musste, ist ohne weiteres ersichtlich, und so kann es nicht Wunder nehmen, dass sich allmählich auf dem Boden der Rachitis die bei dem Tode des Kindes zu höherem Grade gediehene M.-B. K. entwickelte. Für die Schwere der bestehenden Rachitis führe ich das bei dem zur Zeit des Todes bereits $1^3/_4$ Jahr alten Kinde noch extrem weite Offensein der grossen Fontanelle sowie den Umstand an, dass das Kind erst im Besitz seiner Schneidezähne war, während die ersten Backzähne noch vom Zahnfleisch bedeckt waren. Weiterhin fiel an einem grossen Teil der untersuchten Röhrenknochen die ausserordentliche Verbreiterung der Knorpelwucherungsschicht und der unregelmässige Verlauf, bezw. das Fehlen der provisorischen Verkalkungszone auf. Diese makroskopisch wahrnehmbaren Befunde erfuhren ihre Bestätigung und Ergänzung durch die mikroskopische, an drei Rippen und einer Fibula vorgenommene Untersuchung, bezüglich deren ich auf die detaillierte, hierüber gegebene Schilderung verweise. Daneben wurden aber die zum Bilde der M.-B. K. gehörigen Veränderungen aufgedeckt, wie sie durch die Substitution des lymphoiden Marks durch Gerüstmark, durch das Auftreten von Hämorrhagien in diesem, sowie durch die hochgradigen Störungen der endochondralen Ossifikation, die Hypoplasie der Spongiosabälkchen in der Nachbarschaft des Knorpels und den mehr distalwärts von diesem gelegenen Teilen der Diaphyse, in einer regellosen Lagerung und teilweisen Verschiebung dieser Bälkchen, in einer Lockerung des Zusammenhangs zwischen knöchernen und knorpligen Rippen, in Verschiebung zwischen oberer Humerusepiphyse und Schaft, sowie zwischen Schaft und oberer wie unterer Epiphyse des linken Femur charakterisiert sind. Dass es sich bei allen diesen Verschiebungen nicht um eigentliche Epiphysenlösungen, sondern um Trennungen in der Kontinuität der unmittelbar an den Knorpel grenzenden Diaphyse gehandelt hat, bedarf nach dem gelegentlich der Epikrise der andern Fälle hierüber Gesagten keiner besonderen Auseinandersetzung mehr. Trotzdem ist es an keinem dieser Knochen zu makroskopisch wahrnehmbaren, subperiostal den Knochen mantelartig umscheidenden, Blutungen gekommen. Nur in der Markhöhle des linken Femur befand sich im unteren Diaphysendrittel ein grösseres Hämatom, das natürlich zu einer klinisch erkennbaren Deformierung dieses Knochens nicht geführt hat. An den Rippen freilich hatten sich, die Innenflächen derselben einnehmend, nahe der Knorpelknochengrenze übrigens nicht über Millimeterdicke, subperiostale Blutungen entwickelt, wie sie fast konstant auch bei allen früheren Fällen gefunden wurden. Klinisch konnten sie ebensowenig in die Erscheinung treten, wie die bei der Sektion aufgedeckten Hämorrhagien am Stirnbein und die, die knöchernen Begrenzungsränder der grossen Fontanelle betreffenden Blutungen, die ja nicht so mächtig waren, dass sie zu einer Vorwölbung der bedeckenden Weichteile geführt hätten und zu tief lagen, um durch die bedeckende Haut hindurch zu schimmern. Die M.-B. K. befand sich in voller Entwickelung; keiner der Knochen zeigte irgendwelche auf einen Stillstand des Leidens hinweisende Befunde, vielmehr liessen die sowohl an den drei mikroskopisch untersuchten Rippen als den Durchschnitten durch das untere Ende der linken Fibula noch sichtbaren frischen Hämorrhagien den Schluss zu, dass der Prozess ein durchaus florider war. In diesem Sinne müssen auch die schon für das blosse Auge kenntlichen Erweichungsherde an der Knorpelknochengrenze der oberen Epiphyse des linken Humerus und Femur und das Fehlen jeglicher, auf eine Konsolidierung der in ihrem Zusammenhang gelockerten Knochen, speziell der Rippen, hinweisenden Callusbildung verwertet werden. Dass es sich um eine auf dem Boden der Rachitis entstandene M.-B. K. gehandelt hat, habe ich bereits oben erwähnt. Von einem bestimmten Verhältnis der Stärke der rachitischen und durch die M.-B. K. veranlassten Störungen in dem Sinne, dass an den am stärksten von der Rachitis ergriffenen Knochen auch besonders intensive, auf die M.-B. K. zu beziehende Veränderungen nachweisbar gewesen wären, hat sich nichts feststellen lassen. Der Tod des, durch die sich über zwei Monate hinziehende Erkrankung des Respirationsapparates und interkurrierende Diarrhöen geschwächten, Kindes ist in letzter Instanz wohl durch die erneute pneumonische Infiltration eines Teils des

schon bei der Aufnahme ergriffen gewesenen rechten Oberlappens und die über beide Lungen zerstreut gefundenen atelectatischen Herde herbeigeführt worden. Ätiologisch kommt für die Entstehung der M.-B. K. ausser den bereits erwähnten, zur Genese dieses Leidens disponierenden, weil mit einer Schwächung der Gesamtkonstitution einhergehenden Erkrankungen, wie sie in der anfänglichen Pneumonie des rechten Oberlappens, in dem sich daran anschliessenden Keuchhusten und in der schon vor dem Auftreten der ersten Pneumonie bestehenden Rachitis gegeben waren, als wesentliches Moment auch in diesem Fall die Einseitigkeit der Ernährung in Betracht. Es war zwar wiederholt, wie aus der Krankengeschichte ersichtlich ist, der Versuch gemacht worden, dem Kinde ausser der, die Hauptnahrung darstellenden Backhausmilch, gehacktes Fleisch und Gemüse darzureichen, indes musste regelmässig, mit Rücksicht auf die sich dann einstellenden Verdauungsstörungen, dieser Versuch bald wieder aufgegeben und das Kind auf Milch, Griesbrei und Zwieback beschränkt werden. Bemerkenswert ist, dass die in den letzten drei Wochen des Lebens eingeleitete, spezifisch antirachitische Therapie, bestehend in der Verabfolgung von Phosphor-Lebertran, sich als durchaus erfolglos gegen die fortschreitende M.-B. K. erwiesen hat. Endlich halte ich für der Erwähnung wert, dass das Kind ein Alter von $1^3/_4$ Jahren und damit annähernd jene Altersgrenze erreicht hat, bis zu welcher das Auftreten der M.-B. K. überhaupt noch beobachtet wird.

Den siebenten Fall bekam ich schon zehn Tage nach dem vorhergehenden zur Untersuchung.

Die halbjährige Martha L. war am 17. Oktober ins Krankenhaus aufgenommen worden. Sie war im Alter von zwei Monaten am „Ausschlag" erkrankt, über dessen Charakter sich weiter nichts feststellen liess. Bei der Aufnahme zeigten sich einige Excoriationen an beiden Nates; sonst wurde durch die Untersuchung nichts Pathologisches festgestellt. Während das Kind anfänglich zu gedeihen schien, stellten sich schon in der zweiten Woche seines Hospitalaufenthalts starke, von hohem Fieber begleitete Diarrhöen ein, sowie katarrhalische Geräusche über beiden Lungen. Am 4. November erwähnt die Krankengeschichte Druckempfindlichkeit der Beine und fügt ausserdem noch hinzu, dass das Zahnfleisch, speziell auch über den unmittelbar vor dem Durchbruch stehenden unteren Schneidezähnen frei von Blutungen ist. Bereits am 5. November, also nach achtzehntägiger Verpflegung im Krankenhause, tritt der Tod ein.

Die Sektion (No. 1875/03) zeigt eine weibliche, mässig genährte Kindesleiche. Haut blass, frei von Ödemen. Durch die Haut fühlt man an der Knorpelknochengrenze der Rippen eine Reihe rosenkranzartiger Anschwellungen. Der Schädel fühlt sich ziemlich fest an. Die Epiphysengegend an den oberen und unteren Extremitäten lässt nichts von auffallender Verdickung erkennen, die beiden medialen unteren Schneidezähne sind dem Durchbruch nahe, jedoch noch von einer dünnen Schleimhautschicht bedeckt. An einer Stelle dieses Überzuges sieht man eine frische linsengrosse Blutung; Herz und Lungen ohne Abweichungen, an den Bronchien Zeichen diffusen Katarrhs, an den Unterleibsorganen nichts Pathologisches.

Knochensystem: Das Schädeldach zeigt die grosse Fontanelle noch häutig geschlossen, ihre Durchmesser 20 zu 18 mm, nirgends Verdickung der Schädelknochen durch rachitisches Osteophyt, nichts von Craniotabes; Rippen mit deutlicher Auftreibung der Knorpelknochengrenze, namentlich an der pleuralen Seite, und hier durch die bedeckenden Weichteile blutigrot durchschimmernd. Auf dem Durchschnitt erscheint die Knorpelwucherungszone nicht verbreitert, ebensowenig die provisorische Verkalkungszone. Der Knorpel ist gegen die Diaphyse stark verschieblich, die Corticalis hört an der pleuralen Seite, etwa 1 cm vor dem Knorpel auf; das Markgewebe erscheint hier schmutzig rötlichgelb gefärbt und reicht direkt bis an das Periost heran, welches auch noch eine Strecke weit abwärts von der hier wieder vorhandenen Corticalis durch eine ähnlich gefärbte, etwa Millimeter dicke, weiche Masse abgedrängt ist. Weiter nach unten hin ist Mark und Corticalis von normaler Beschaffenheit. Beide Oberschenkel lassen in der unteren Epiphyse einen normalen Knochenkern erkennen. Die Knorpelwucherungszone erscheint nicht verbreitert, auch die Verkalkungszone erweist sich normal. Im Bereich der ersten Markräume ist der Knochen in gut 2 mm breiter Zone opak-gelblich gefärbt, sehr weich, die Corticalis dünn, aber anscheinend bis an den Knorpel heranreichend; im eigentlichen Schaft nichts Bemerkenswertes; auch an der oberen Epiphyse bieten Knorpelwucherungs- und Verkalkungszone nichts Abnormes. 8 mm unterhalb des Knorpels beginnend und sich in geschwungen bogenförmigem Verlauf nach oben aussen erstreckend, befindet sich eine Unterbrechung des Zusammungenhangs im Schaft. Die Spongiosa erscheint hier, im rechten Oberschenkel, mit schmutziggelb-rötlichen, links mit mehr schwarzroten Markmassen erfüllt; das Periost im Bereich der Fissur ist völlig erhalten und liegt dem Knochen fest an. Das

Periost, namentlich im äusseren Umfang des mittleren Drittels des Schaftteils, teils blutig, teils rotbraun gefärbt und mit der analog tingierten Corticalis nur in lockeren Zusammenhang. Die Unterschenkelknochen zeigen auf dem Sägedurchschnitt gut entwickelte Knochenkerne; Knorpelwucherungs- und Verkalkungszone weisen normale Verhältnisse auf. Die Gegend der ersten Markräume und die angrenzende Schicht des Schaftes sind mit ähnlichen Massen erfüllt, wie die entsprechenden Stellen des Oberschenkels; am unteren Schaftende ist diese Zone noch breiter. Zu einer ausgesprochenen Deformierung des Knochens durch Verschiebung ist es an keiner der bezeichneten Stellen gekommen, wenngleich am unteren Fibulaende, etwa 3 mm oberhalb der Epiphysenlinie, die Konsistenz des Schaftes ausserordentlich weich und dieser selbst hier abnorm beweglich ist. Das Periost ist an der unteren Hälfte des Schienenbeines durch eine dünne Schicht rostbraunen Blutes von der rauhen Corticalis abgedrängt. Die Fibula bietet in der Gegend des äusseren Knöchels ein ganz analoges Verhalten dar; auch das intermuskuläre Gewebe im Bereich der Peronei vom unteren Drittel des Unterschenkels ab etwas blutig infiltriert. Die Humeri erscheinen äusserlich normal; auf dem Sägedurchschnitt sieht man normale Wucherungs- und Verkalkungszone, im Bereich der ersten Markräume und den angrenzenden Spongiosaschichten nur spärliche Knochenbälkchen, zwischen denen gelblich gefärbtes Markgewebe überquillt. Nur in der unmittelbarsten Umgebung der Epiphysenlinie erkennt man vereinzelte kleine hämorrhagische Herde; an der unteren Epiphyse völlig normale Verhältnisse. Die Vorderarmknochen sind an den oberen Enden völlig intakt, dagegen ist die Verbindung zwischen den unteren Epi- und Diaphysen sehr locker. Das untere Ende der Diaphyse von radius und ulna ist ausserordentlich spongiosaarm, und die hier vorhandenen weiten Markräume sind mit einer gallertartigen, schmutziggelblich erscheinenden Markmasse erfüllt. Gegen den Knorpel zu ist die Begrenzung eine ziemlich scharfe. Nach aufwärts erstreckt sich diese Zone in einer Ausdehnung von gut $2^1/_2$ cm in die Diaphyse hinein und geht allmählich in den makroskopisch normal erscheinenden Teil des Schaftes über. In diesem ganzen Gebiet begegnet man einzelnen frischen Hämorrhagien. Das Periost haftet der dünnen Corticalis fest an. In den Weichteilen keine Blutungen.

Mikroskopische Untersuchung:

Rippe A: Knorpelwucherungszone wenig verbreitert; es überwiegt die Zone der hypertrophischen Zellen über die der Säulchen. Knorpelgrundsubstanz stellenweise stark verbreitert. Die provisorische Verkalkungzone fehlt fast vollständig, nur hier und da einzelne Kalkbröckel im Bereich der untersten Lager der hypertrophischen Zellen als feinste Trümmer die Grundsubstanz imprägnierend; hier und da ist der Knorpel osteoid umgewandelt, an einer Stelle befindet sich eine bis fast an den ruhenden Knorpel heranreichende Ausbuchtung, welche durch Pfeiler stehen gebliebener Knorpelgrundsubstanz in kleinere Abschnitte geteilt und mit blutig infiltriertem Gerüstmark, innerhalb dessen vereinzelte, nekrotische Spongiosabälkchen gelagert sind, erfüllt ist. Im Bereich der ersten Knochenbälkchen erblickt man, etwa dem mittleren Drittel der Rippe entsprechend, in wirrem Durcheinander völlig nekrotische, in scholligen Zerfall begriffene, Trümmer von Spongiosabälkchen, zum Teil äusserst dicht aneinandergedrängt; sie sind schmutzig ziegelrot gefärbt und begrenzen engste, das charakteristische Mark beherbergende, Räume. Nach der thorakalen und pleuralen Seite hin nehmen die Spongiosabälkchen eine mehr normale Färbung an. In einzelnen derselben lassen sich zentrale Kalkbälkchen erkennen. Aber sowohl diese Partien, als die mehr dem Rippencentrum angehörigen, mehr trümmerartigen, Knochenbälkchen sind äusserst dünn und zeigen meist ganz regellose Verlaufsrichtung. Die Corticalis hört gut 1 cm vor dem knorpligen Ende als zusammenhängende Schicht auf. Ein grosser Teil der Spongiosabälkchen trägt normale Osteoblastensäume, während andere von den spindligen Zellen des Gerüstmarks, ohne dass dieselben einen zusammenhängenden Überzug bilden, bekleidet sind. An vielen Stellen weist das Mark frische Hämorrhagien, an anderen Anhäufungen rostbraunen Pigments auf. Hier und da erblickt man in den im Mark verlaufenden Capillaren Pigmentthromben. Das Periost zeigt beiderseits nur geringe Proliferationsvorgänge.

Rippe B unterscheidet sich von der vorigen dadurch, dass, bei übrigens nicht verbreiterter Knorpelwucherungszone, hier wenigstens an der der thorakalen Seite zugekehrten Hälfte des Knochens die provisorische Verkalkungszone in normaler Breite als zusammenhängende Schicht erhalten ist. Es lassen sich von hier ab noch zahlreiche Fortsetzungen verkalkter Bälkchen, welche durch quere Verbindungen gitterartige Figuren bilden, über die Schicht der ersten Bälkchen hinaus in die Diaphyse hinein verfolgen. Am Übergang in die provisorische Verkalkungszone ist der Knorpel vielfach ausgesprochen osteoid und gegen die pleurale Hälfte hinein von massigen frischen Hämorrhagien durchsetzt, welche sich an verschiedenen Stellen in die Diaphyse hinein erstrecken und hier die stark verdünnten, gleichfalls zum Teil völlig nekrotischen Spongiosabälkchen auseinandergedrängt haben. Manche derselben schliessen zentrale Kalkbälkchen ein. Die Corticalis hört auch hier an der thorakalen wie pleuralen Seite als kontinuierliche Begrenzung ca. 1 cm unterhalb des Knorpels auf, um dann unmittelbar vor dem Knorpel als dünne Lamelle wieder aufzutreten. Das sehr zellarme Gerüstmark führt in diesem Bereich ziemlich zahlreiche, bluterfüllte Capillaren und zeigt, neben scholligem, orangegelbem

Pigment, multiple Extravasate. Die Spongiosabälkchen tragen nur spärliche Osteoblastensäume und liegen bis gut 2 cm in die Diaphyse hinein regellos durcheinander. Gegen die pleurale Seite zu ist ein Teil der Spongiosabälkchen zwischen Knorpel und Perichondrium verschoben. Am Periost keinerlei Wucherungsvorgänge. Oberes Femurende mit Epiphyse: Knorpelwucherungszone von normaler Breite, Knorpelzellen in ihren unteren Lagen hydropisch gequollen, keine Spur von Protoplasmafärbung zeigend. Die provisorische Verkalkungszone fehlt; Corticalis am äusseren Umfang sehr dünn, aber bis an den Knorpel heranreichend, am inneren Umfang unterbrochen; Periost am äussern Umfang mit etwas gewuchertem Cambium. Die oberen Spongiosabälkchen ausserordentlich dünn. Hier befindet sich eine, die ganze Dicke des Schaftes einnehmende, Unterbrechung der Continuität. Die Trennung des Zusammenhanges beginnt am inneren Umfang etwa 3 mm unterhalb der Epiphyse in der Spongiosaschicht und erstreckt sich in bogenförmigem Verlauf bis 1 mm unterhalb der Epiphyse lateral. Die Spongiosabälkchen oberhalb der Frakturstelle sind dünn, viele mit kalkhaltigen, aussen von hellroten Säumen jungen Knochens bekleideten, Zentren versehen, aufs äusserste aneinandergerückt, ein Teil missfarben nekrotisch und in scholligem Zerfall. Unterhalb der Fraktur liegen die Knochenbälkchen in weiteren Abständen und zwischen ihnen befindet sich ein von einem auffallend dichten Kapillarnetz durchzogenes schleimiges Mark mit spärlichen Blutungen und reichlichen Mengen alten orangegelben Pigments. Die Knochentrabekel verlaufen hier bald quer, bald schräg und haben zum Teil höchst wunderliche Formen angenommen. Hier und da sieht man ein schmäleres, in der Richtung der knöchernen Rippen gelagertes, Bälkchen den Zusammenhang zwischen oberem und unterem Bruchende vermitteln. Beiden Bruchflächen haften massige Extravasate an. Erst in einem Abstand von mehr als 2 cm unterhalb der Epiphyse treten normale Bälkchen und lymphoides Mark auf; nichts von Callus.

Schon während der sich über den knappen Zeitraum von kaum drei Wochen erstreckenden klinischen Beobachtung hat sich, wenn auch erst sub finem vitae, der Verdacht des Bestehens der M.-B. K. dem behandelnden Arzt aufgedrängt. Er wurde begründet durch den Nachweis der Druckempfindlichkeit der Beine, trotz fehlender Zahnfleischblutungen, und die Sektion hat den unwiderleglichen Beweis der Richtigkeit dieser klinischen Auffassung erbracht. Ja, wir haben es hier sogar mit einem weit gediehenen Stadium dieser Erkrankung zu tun. Es erhebt sich zunächst die Frage, ob es sich um einen reinen, völlig unkomplizierten Fall von M.-B. K. oder um eine Kombination derselben mit Rachitis handelt. Die makroskopische Betrachtung der untersuchten Knochen vermochte in dieser Beziehung keine Entscheidung herbeizuführen, das Verhalten der Schädelknochen musste sogar gegen die Annahme einer rachitischen Erkrankung verwertet werden. Die grosse Fontanelle zeigte eine für das Alter von sechs Monaten durchaus entsprechende Grösse und auch sonst verhielten sich die Schädelknochen völlig normal. An den Rippen fiel allerdings eine der Knorpelknochengrenze entsprechende rosenkranzartige Anschwellung auf, welche namentlich an der pleuralen Fläche deutlich in die Erscheinung trat, aber, wie die weitere Untersuchung lehrte, doch in der Hauptsache durch, zwischen Rippenoberfläche und Periost gesetzte, millimeterdicke Extravasate bedingt war. Auch die makroskopische Besichtigung der zur Untersuchung herangezogenen Röhrenknochen gewährte keinen Anhalt für die Diagnose rachitischer Knochenveränderungen. Nach der mikroskopischen Untersuchung der Rippen kann indes kein Zweifel darüber obwalten, dass hier als rachitisch aufzufassende Prozesse bestehen. Dafür spricht das Auftreten osteoiden Gewebes und das teils völlige, teils streckenweise Fehlen der provisorischen Verkalkungszone. Allerdings sind diese Befunde nur an den Rippen zu erheben. An den das obere Ende eines Femur, sowie das untere Ende einer Fibula betreffenden Schnitten fehlen rachitische Zeichen jeglicher Art. Hier haben wir es mit ganz reinen, ausschliesslich auf Rechnung der M.-B. K. zu setzenden Veränderungen zu thun, sie sind zum Teil sogar schwerer Art und haben am oberen Femurende zu einer, die ganze Dicke des oberen Schaftteiles betreffenden, bogenförmigen Kontinuitätstrennung, ohne Dislokation der Fragmente, geführt. Dabei ist das untere in das obere Bruchende, wie aus dem mikroskopischen Befund abgeleitet werden kann, bis zu einem gewissen Grade eingekeilt gewesen. Für diese Auffassung ist, wie ich meine, die ausserordentlich dichte Zusammendrängung der dem oberen Fragment angehörigen Spongiosabälkchen zu verwerten. Das Periost ist nirgends eingerissen, und deswegen ist jede weitere Deformierung des Knochens an dieser Stelle ausgeblieben. Das Gefüge des Knochens ist vor dem Eintritt dieses Ereignisses

sehr alteriert gewesen, wie die auffallende Dünnheit und partielle Nekrose der regellos gelagerten Knochenbälkchen und das von alten Pigmentmassen durchsetzte Gerüstmark evident beweisen. Wann sich die Fissur am oberen Femurende eingestellt hat, ist aus den klinischen Daten nicht abzuleiten. Von einer Druckempfindlichkeit der unteren Extremität ist erst am Tage vor dem Tode des Kindes die Rede; wesentlich früher dürfte wohl der Spaltbruch kaum erfolgt sein, weil noch jede Spur einer Callusbildung an der Bruchstelle vermisst wird. Um einen ganz ähnlichen Zustand wird es sich vermutlich auch am unteren Schaftende der Tibia und Fibula des untersuchten Unterschenkels gehandelt haben. Mikroskopisch habe ich das freilich nicht festgestellt, indes macht der makroskopisch erhobene Befund der Verschiebbarkeit des unteren Schaftendes gegen die entsprechende Epiphyse diese Annahme mehr als wahrscheinlich. Auch die Gegenwart eines, wenn auch nur dünnen, Extravasats an der unteren Hälfte der Tibia und in der Malleolargegend der Fibula darf als Stütze hierfür herangezogen werden. In recht hohem Grade waren hier auch die Vorderarme erkrankt, speziell deren karpale Enden, ohne dass es hier zu subperiostalen Blutungen gekommen ist. Überhaupt fehlte es in diesem Falle an Erscheinungen einer stärkeren hämorrhagischen Diathese. Für die an den Rippen nachweislich rosenkranzartige Verdickung kommen rachitische Veränderungen kaum in Betracht, es fehlt vor allem hier eine irgendwie nennenswerte Verbreiterung der Knorpelwucherungszone. Die Deformität an der Knorpelknochengrenze ist vielmehr mit, durch die M.-B. K. hervorgerufenen, Schädigungen des Knochens in Verbindung zu bringen. Es ist hier zu einer Art Einkeilung der knorpligen in die knöchernen Rippen, wenigstens bei einzelnen derselben, und dadurch zu einer Zunahme des Dickendurchmessers der obersten Diaphysenschicht gekommen. In diesem Sinne ist meines Erachtens die als Kompressionszone aufzufassende Schicht der obersten Spongiosabälkchen aufzufassen, welche chaotisch durcheinander geworfen, namentlich bei Rippe A aufs engste aneinander gelagert, angetroffen wurden. Das Zustandekommen dieses Vorgangs wurde an den Rippen durch das entweder völlige Fehlen oder eine hochgradige Verdünnung der Corticalis in der Nachbarschaft des Knorpels begünstigt. So war der Zusammenhang, die Erhaltung der äusseren Form des Knochens an dieser Stelle, nur durch das ihn überziehende fibröse, dehnbare Periost bewirkt, und so erklärt es sich, dass, wie ich dies bei Rippe B feststellen konnte, eine ganze Lage von Spongiosabälkchen nach aufwärts verschoben und zwischen Perichondrium und Knorpel verdrängt worden ist. Es hat sich also hier thatsächlich gar nicht um einen echt rachitischen Rosenkranz gehandelt, und es ist notwendig, zu wissen, dass eine, das klinische Bild des rachitischen Rosenkranzes vorspiegelnde, Veränderung der Rippen bestehen kann, welche pathologisch-anatomisch auf durchaus andere Vorgänge zurückzuführen ist. Trotz dieser als recht hochgradig anzusehenden Erkrankung der Rippendiaphyse an der Knorpelknochengrenze ist es zu keinen irgendwie stärkeren Blutungen in diesem Bereich gekommen, ein zwingender Beweis für die Auffassung, dass ein kausaler Zusammenhang zwischen diesen und dem Grad der für die M.-B. K. charakteristischen Knochenerkrankung nicht besteht, und dass die, wie ich dies schon bei anderer Gelegenheit ausgeführt habe, sowohl im Mark als im Periost auftretenden Extravasate als Ausdruck einer allgemeinen, die Fälle von M.-B. K. begleitenden, hämorrhagischen Diathese anzusehen sind. Über die Dauer der Erkrankung in diesem Falle fehlt jede Vorstellung. Sicher hat sie schon vor der Aufnahme des Kindes ins Krankenhaus bestanden. Der Prozess ist hier noch auf der vollen Höhe, wie die sowohl bei der makroskopischen Besichtigung festgestellten und auch bei der mikroskopischen Untersuchung von Rippe, Femur und Fibula nachgewiesenen frischen Blutungen neben den gleichfalls vorhandenen, älteren Pigmentmassen beweisen. Ätiologisch kommt auch hier, abgesehen von der als disponierend anzusehenden, wenn auch keineswegs hochgradigen und nur an den Rippen nachgewiesenen Rachitis, das Moment der einseitigen Ernährung mit, in diesem Fall nach Soxleth sterilisierter, Milch, bei Ausschluss von Gemüse, Fleischsaft usw., in Betracht. Freilich darf nicht vergessen werden, dass, wenigstens während des Krankenhausaufenthalts, der Zustand des Verdauungskanals des Kindes die Einleitung einer anderen Ernährungsweise erschwerte bezw. unmöglich machte.

Der letzte Fall von M.-B. K., den ich im Jahre 1903 anatomisch zu untersuchen Gelegenheit hatte, kam schon drei Tage nach dem vorstehend erörterten zu meiner Beobachtung.

Er betrifft einen, am 19. Juni 1903, an seinem fünften Lebenstage, damals mit der stillenden Mutter, aufgenommenen Knaben Herbert H. Die Mutter war wegen Parametritis p. part. bis zum 11. September 1903 im Hospital behandelt worden. Sie liess dann das Kind, das grade an starkem Intertrigo litt, in der Anstalt. Das Kind war bis znm Abgang der Mutter von dieser an der Brust ernährt worden. Bei ihrem Abgang musste zu künstlicher Ernährung übergegangen werden. Von diesem Moment ab ist das Kind nicht mehr ordentlich gediehen. Es stellte sich unter zunehmender Atrophie allgemeine „Furunculose" ein, das Kind sah blass und verfallen aus und zeigte Anfang November Ödeme über beiden Fussgelenken, besonders auch den Fersen, die sich allmählich auch über die Fussrücken ausbreiteten. Nirgends am Skelett war etwas von Auftreibungen, speziell nicht im Bereich der Epiphysen, nachzuweisen. Das Zahnfleisch war, wie noch am 4. November in der Krankengeschichte bemerkt ist, frei von Blutungen. Der Kräfteverfall schritt immer weiter fort und am 8. November erfolgte der Tod. Die Ernährung des Kindes hatte in Milch und Welgen bestanden.

Sektion am 9. November 1903 (No. 1889/03): Stark abgemagerte Leiche eines männlichen Kindes; Haut blassgrau, an beiden Fussrücken Ödeme. Am ganzen Körper befinden sich, nicht über kirschkerngrosse, die ganze Decke der Haut durchsetzende, Abszesschen, am reichlichsten an Brust, behaartem Kopf und Rücken. Muskulatur atrophisch. Fettpolster sehr dünn. Bauchsitus normal. Die Untersuchung der Brustorgane ergiebt, abgesehen von Atelectase des rechten Unterlappens, nichts Abnormes. Zähne nicht durchgebrochen, keine Zahnfleischblutungen. Bauchorgane ohne pathologische Veränderungen.

Knochensystem: Am Schädeldach zahlreiche, kaum pfennigstückgrosse, blaurote Flecke, die sich als frische subperiostale Blutungen erwiesen; die grosse Fontanelle noch offen. Die Schädelnähte klaffen nicht, auch in der unmittelbarsten Umgebung der Nähte frische subperiostale Extravasate. Die Schädelknochen sind hart, nirgends verdickt. An den Part. orbital. des Stirnbeins beiderseits, entsprechend dem oberen äusseren Winkel des Dachs, eine linsengrosse Hämorrhagie. Die Rippen zeigen an der Knorpelknochengrenze, in besonders starkem Masse an der pleuralen Seite hervortretende, Auftreibungen. Die knöchernen Rippenenden schimmern sowohl an der Aussen-, ganz besonders aber an der Innenfläche, in 1—2 cm Ausdehnung rötlich-blau durch. Auf dem Durchschnitt ergiebt sich, dass die Auftreibung bedingt ist durch, zwischen Knochen und Periost gesetzte, an der Knorpelknochengrenze am mächtigsten entwickelte, sich knochenwärts verschmächtigende Extravasate und durch einen, an der pleuralen Seite hervortretenden, Vorsprung des Knorpels über das knöcherne Rippenende, welches von dem Knorpel um gut 3 mm überragt wird. Die Corticalis reicht anscheinend weder an der Aussen- noch Innenseite bis an den Knorpel heran. Die Knorpelwucherungszone ist nicht verbreitert, die Verkalkungszone wellig verlaufend, nur stellenweise vorhanden. Im Bereich der ersten Markräume und des Anfangsteils der knöchernen Rippe sieht man ein etwas überquellendes, schmutzig-rötlich-braunes Gewebe zwischen den spärlichen, kaum fühlbaren, Spongiosabälkchen. Beide Humeri erscheinen bei äusserer Betrachtung, auch nach Abtrennung der bedeckenden Weichteile, nicht verändert, abgesehen davon, dass die Verbindung zwischen Dia- und Epiphyse wenig fest erscheint. Auf dem Sägedurchschnitt bieten Knorpelwucherungs- und Verkalkungszone nichts Bemerkenswertes. Das Mark des obersten Diaphysenabschnitts ist in gut 1 cm Ausdehnung durch eine ganz ähnliche Masse substituiert wie an dem Epiphysenende der Rippe. Corticalis am äusseren Umfang stark verdünnt und rauh; 2 cm unterhalb des Epiphysenknorpels bemerkt man einen frischen hämorrhagischen Herd im Mark. Das Periost hängt am äusseren Umfang nur lose mit der Rinde zusammen. Knochenkern unverändert. Beide Oberschenkel auf dem Sägedurchschnitt im Bereich der oberen wie unteren Epiphyse, in einer Ausdehnung bis zu 3 cm nach ab- bezw. aufwärts, von frischen Extravasaten eingenommen. Die Verbindung zwischen Epi- und Diaphyse am oberen wie unteren Ende gelockert, sodass eine Verschiebung beider gegeneinander möglich ist. Corticalis $1^1/_2$ cm vor der Epiphyse nicht mehr in ununterbrochener Schicht vorhanden. Mitte des Schafts von normal dicker Rinde; Periost im Bereich der oberen und unteren Epiphyse leicht abziehbar, an seiner Innenschicht teils rot, teils rostfarben. Knochenkern makroskopisch nicht verändert. Knorpelwucherungs- und Verkalkungszone ohne Besonderheiten. Einen ganz gleichen Befund liefern die Unterschenkel beiderseits; auch hier unveränderte Knorpelwucherungs- und Verkalkungszone, auch hier frische hämorrhagische Infiltration des Marks der Diaphysenenden in 2—3 cm Ausdehnung, auch hier endlich Lockerung des Zusammenhanges zwischen Schaft und oberer wie unterer Epiphyse und äusserste Verdünnung der Corticalis im ganzen Umfang des oberen und unteren Schaftendes.

Mikroskopische Untersuchung. Der Rippenknorpel misst an mikroskopischen Schnitten $1^1/_2$ mm vor dem Übergang in die Diaphyse 7 mm, an der Knorpelknochengrenze 11 mm; die knöcherne Rippe dicht darunter 9 mm.

Schon bei Betrachtung mit dem blossen Auge kann man erkennen, dass die Verbreiterung

bedingt ist durch eine Einkeilung des Knorpels in die angrenzende Diaphyse und das damit zusammenhängende Auseinanderweichen der die Rippe begrenzenden Knochenflächen. Mikroskopisch ergiebt sich, dass die Knorpelwucherungszone durchaus nicht verbreitert ist. Die provisorische Verkalkungszone ist in grosser Ausdehnung im Bereich der pleuralen Hälfte der Rippe erhalten, sonst nur bruchstückweise; an der thorakalen wie pleuralen Seite des Rippenknorpels ist es, entsprechend den untersten Abschnitten der Knorpelwucherungszone, zur Bildung von mit schleimigem Mark erfüllten, durch Bälkchen verkalkter Grundsubstanz begrenzten Hohlräumen gekommen, welche nach abwärts direkt in die Zone der ersten Markräume übergehen und seitlich an die hier befindlichen, aus dem Schaft dislozierten, zwischen Perichondrium und Knorpel verlagerten Spongiosabälkchen grenzen, zwischen denen gleichfalls charakteristisches Gerüstmark sichtbar ist. Wo eine provisorische Verkalkungszone besteht, vermittelt sie den Übergang zur Zone der ersten Bälkchen, wo sie fehlt, gehen Knochenbälkchen direkt an die untersten stark abgeplatteten Zelllagen der Knorpelwucherungszone heran. In der nunmehr folgenden Bälkchenzone liegen die sehr zahlreichen, ausserordentlich schmächtigen Trabekel ziemlich dicht aneinander und lassen zwischen sich ein von frischen Blutungen durchsetztes, stellenweise etwas zellreicheres Stützmark. Viele dieser Bälkchen stellen kurze stummelartige Trümmer von Knochengewebe dar und liegen, jeder Zellbekleidung bar, nackt im Markgewebe. An den wenigsten derselben sieht man einen Belag von niedrigen Osteoblasten. Es folgt nun eine fast völlig der Knochenbälkchen entbehrende, ca. $^1/_2$ cm im Durchmesser haltende, Zone, innerhalb deren es zu frischen, mächtige Blutlachen darstellenden, Extravasaten gekommen ist, welche das hier befindliche, äusserst zellarme, Gerüstmark in grosser Ausdehnung durchsetzen. Die hier sichtbaren Knochenbälkchen sind kräftig und nach Form und Lage normal. Ausser den frischen Blutungen sieht man an verschiedenen Stellen auch grobscholliges, ockergelbes, altes Pigment. Die Corticalis an der Aussenfläche der Rippe bis in unmittelbare Nähe des Knorpels als zusammenhängende Schicht vorhanden, löst sich dann in eine Reihe dünner Splitter auf, zwischen denen gleichfalls Gerüstmark an die, von einem frischen flächenhaften Gerinnsel bedeckte, Cambiumschicht heranreicht. Diese selbst zeigt deutliche Proliferation. An der pleuralen Seite endet die Corticalis etwa 8 mm vor dem Knorpel und durch die so entstandene Lücke ist das, dem obersten Abschnitte der Diaphyse angehörige, schwer erkrankte Gewebe, bestehend aus hämorrhagisch durchsetztem Gerüstmark mit regellos gelagerten dünnsten Spongiosabälkchen, weit vorgedrungen, bis es an dem, den Knochen nach aussen begrenzenden, Periost einen Widerstand fand. Das Periost selbst ist in seiner ganzen Dicke von frischen Hämorrhagien und alten Pigmentmassen durchsetzt und zeigt mässige Proliferation der Cambiumschicht und an einer umschriebenen Stelle zierliche, der hier wieder als zusammenhängende Lamelle auftretenden Corticalis aufsitzende, von frischen Blutmassen umscheidete, Osteophyten.

Unteres Tibiaende: Knorpelwucherungszone von normaler Breite, an vielen Stellen dadurch unterbrochen, dass zwischen erhalten gebliebenen, in den angrenzenden Diaphysenteil hineinragenden Pfeilern verkalkter Knorpelgrundsubstanz, lockeres, von Anhäufungen alten Pigments durchsetztes, Gerüstmark gegen den Knorpel vordringt. An denjenigen Stellen, wo die Wucherungszone gradlinig aufhört, lagern sich an diese mehrfach, vollkommen quer stehende, Bälkchen fertigen Knochens an. Es folgt nunmehr eine 1—2 mm breite, aus dünnsten Kalk- bezw. Knochenbälkchen gebildete Zone, innerhalb deren eine durchaus regellose Anordnung der zum Teil dicht aneinander gepressten Trabekel erkennbar ist. Diese Bälkchen sind meist ausserordentlich kurz, andere erscheinen geweihartig verzweigt, zum Teil stehen sie durch quere Brücken mit einander in Verbindung. An diese Zone grenzt eine durch hochgradigen Mangel an Trabekeln ausgezeichnete, Spongiosapartie, innerhalb deren sich ältere, gleichfalls sehr schmächtige, in ihrer Entwickelung zurückgebliebene, Bälkchen befinden. Die Spongiosaräume sind hier abnorm weit, von ausserordentlich zellarmem, ein reichlich entwickeltes Capillarnetz führendem Gerüstmark erfüllt, welches grosse Massen, in Haufen angeordneten, bräunlichen Pigments und sehr spärliche frischrote Extravasate enthält. Eine grosse Zahl jener, dem jüngsten Diaphysenabschnitt angehörigen, wirr durcheinander gelagerten, Bälkchen trägt Osteoblastensäume, während die weiter nach abwärts gelegenen, älteren Knochen repräsentierenden, Trabekel fast durchgehends frei von solchen sind. Zwischen der sehr dünnen Corticalis und dem Periost erkennt man ein, aus jugendlichen, sehr reichlich Knochenzellen enthaltenden, Osteophyten bestehendes zierliches Balkenwerk, dessen Maschen gleichfalls von Gerüstmark ausgefüllt sind.

Der Fall unterscheidet sich von allen bisher mitgeteilten klinisch in einer Beziehung sehr wesentlich insofern, als es bei ihm möglich gewesen ist, den deletären Einfluss der eingeleiteten künstlichen Ernährung bei dem vorher von der Mutter gestillten, leidlich entwickelten Kind in eklatantester Weise zu beobachten. Von dem Moment ab verfällt das Kind sichtlich und geht in der kurzen Spanne Zeit von acht Wochen, nachdem sich an beiden Füssen Ödeme entwickelt haben, ohne dass es an irgend einer Stelle der Haut oder der sichtbaren Schleimhäute zu Blutungen gekommen ist, und ohne dass sich durch Palpation oder

fürs Auge nachweisbare Veränderungen am Skelet entwickelt haben, unter den Erscheinungen allgemeiner Atrophie und nach dem Auftreten zahlreicher „Furunkel" in dem Alter von fünf Monaten zu Grunde.

Die Sektion ergiebt das ausgesprochene Bild der M.-B. K. Sowohl makroskopisch als mikroskopisch fehlten hier jegliche Zeichen von Rachitis, wir haben vielmehr einen Fall ganz reiner M.-B. K. vor uns. Gegen das Bestehen rachitischer Veränderungen spricht hier das völlige Fehlen einer Verbreiterung der Knorpelwucherungszone und die Abwesenheit osteoiden Gewebes. Für Rachitis verwerten liesse sich höchstens die nur auf kurze Strecken vorhandene provisorische Verkalkungszone, indes ist dieser Befund, wie ich glaube, in anderer Weise zu erklären. Wir haben gesehen, dass es hier zu einer ausgesprochenen Verschiebung zwischen Knorpel und oberster Diaphyse, zu einer Einkeilung des ersteren in die letztere, zu Verdrängungserscheinungen der hier vorhandenen Gewebe nach den Seitenteilen der Rippe gekommen ist, und es erscheint mir danach sehr wohl verständlich, dass bei dieser Dislokation der weniger widerstandsfähige, wegen seiner Imprägnation mit Kalk spröde, Teil der Knorpelwucherungszone zertrümmert und dem Untergang geweiht worden ist. Die in der Umgebung der chaotisch durcheinander gelagerten obersten Knochenbälkchen befindlichen Kalktrümmer dürften in der Hauptsache wohl als Reste der zertrümmerten vorläufigen Verkalkungszone aufzufassen sein. Auch in diesem Falle hat, im Zusammenhang mit dem Auftreten jenes eigentümlichen, als Gerüstmark bezeichneten, Gewebes an der Knorpelknochengrenze eine schwere Störung des Knochenwachstums stattgefunden, die sich in besonders markanter Weise an den Rippen bemerkbar machte und zu jenen, schon mit dem blossen Auge erkennbaren, das Bild des rachitischen Rosenkranzes vortäuschenden Verdickungen und Auftreibungen am Übergang des Knorpels in den Knochen geführt haben. Dass wir es hier tatsächlich mit einem durchaus andern, von der Rachitis völlig unabhängigen Prozess zu tun hatten, geht aus der ausführlichen Schilderung des mikroskopischen Befundes hervor. Es ist hier zu einer Einkeilung der knorpligen Rippe in den in seiner Widerstandsfähigkeit ausserordentlich geschwächten Anfangsteil des knöchernen Rippenschaftes und dadurch zu einer Auseinanderdrängung des, gewissermassen als Intussuscipiens dienenden, Knochenschaftteiles und damit zu einer umschriebenen Auftreibung derjenigen Rippenpartie gekommen, die wir auch beim rachitischen Rosenkranz verändert sehen. Durch die damit zusammenhängende Verdrängung von Knochenbälkchen aus den mehr zentralen Abschnitten der Diaphyse nach den Rippenseitenteilen, wird es verständlich, dass unterhalb der mit dem Knorpel in direkter Verbindung stehenden, schmalen Lage von Spongiosabälkchen zunächst ein Abschnitt der Diaphyse folgt, der von Spongiosabälkchen fast vollständig frei ist und in welchem nur vereinzelte, kräftige, älteren Knochen repräsentierende, möglicherweise aus tieferen Teilen der Rippen kommende, hierher dislozierte Trabekel angetroffen werden. Zu einer Neubildung von Knochenbälkchen in diesem Rippenteil ist es nirgends gekommen, und auch in der höher oben, mehr dem Knorpel nahe gelegenen Zone werden appositionelle Vorgänge an den, in jeder Beziehung kümmerlichen, Spongiosabälkchen vollkommen vermisst. Zeichen gesteigerter Resorption durch Ostoklasten fehlen freilich auch, aber auch schon die normal vorhandene, physiologische Resorption reicht aus, um bei dem Mangel von Knochenanbildung die Knochenstruktur an der Wachstumsgrenze in so hervorragender Weise zu schädigen. Die Gegenwart mächtiger, frischer Blutungen neben den in reichlicher Menge vorhandenen Anhäufungen klumpigen Pigments spricht auch dafür, dass der Prozess durchaus nicht in der Rückbildung begriffen ist. Ähnlich mangelhaft wie die Entwickelung der Spongiosa gestaltet sich auch die Anlage der Corticalis, welche, namentlich an der pleuralen Seite der Rippe, schon in einiger Entfernung vor dem Knorpel völlig aufhört und dadurch das Zustandekommen der besprochenen Verschiebung zwischen knorpligen und knöchernen Rippen und die Verdrängung der mehr zentralen Spongiosa- und Markteile nach der pleuralen Seite in hohem Masse begünstigt hat. Auch an einem grossen Teil der Röhrenknochen ist es an den Wachstumsgrenzen zu schweren Schädigungen gekommen, wenn auch nirgends in so grossartiger Weise wie an

den Rippen. Auch hier lässt sich die Abwesenheit echter, rachitischer Veränderungen und die Gegenwart einer, ausschliesslich auf die M.-B. K. zu beziehenden, Erkrankung der Spongiosa und Corticalis feststellen. Auch hier nichts, was auf ein Erlöschen dieser Erkrankung hinweist, auch hier Lockerung des Zusammenhangs der oberen Schaftteile, ohne dass es direkt zur Entstehung von Fissuren, Infraktionen oder mit Dislokationen einhergehenden Kontinuitätstrennung gekommen wäre. Die die M.-B. K. begleitende hämorrhagische Diathese fehlte auch in diesem Falle nicht, ohne indes irgendwie höhere Grade erreicht zu haben. Sie beschränkte sich ausschliesslich auf das Knochensystem, aber nirgends hatten sich grössere, flächenhafte, zu Auftreibungen der entsprechenden Knochen führende, subperiostale Blutungen etabliert, welche der klinischen Wahrnehmung zugängig gewesen wären, und da auch subjektive, sich in einer irgendwie nennenswerten Druckempfindlichkeit der Knochen, speziell der unteren Extremitäten, dokumentierende Erscheinungen fehlten, kann es nicht Wunder nehmen, dass, zumal auch Zahnfleischblutungen, nach denen eifrig gefahndet wurde, nicht vorhanden waren, die Diagnose auf M.-B. K. in diesem Fall nicht gestellt wurde. Ich komme auf die Besprechung der Diagnose der M.-B. K. noch später zurück. Aber grade dieser Fall lehrt unzweideutig, dass die klinische Erkennung des Leidens keineswegs immer leicht ist, und dass alle Cardinalsymptome fehlen können. Über die Dauer der Erkrankung sind wir hier mit ziemlich grosser Sicherheit imstande, Angaben zu machen. Man kann nämlich auf das Bestimmteste darüber Aufschluss geben, dass die Erkrankung erst nach der Entwöhnung des Kindes von der Mutterbrust zum Ausbruch gekommen ist. Während man, wenn nicht unabweisbare Gründe vorliegen, den Übergang zu künstlicher Ernährung, in welcher Weise diese immer gehandhabt werden mag, möglichst allmählich herbeizuführen pflegt, erfolgte derselbe hier durch den Zwang der Verhältnisse durchaus brüsk, und von da ab datierte der bis zum Tode des Kindes fortschreitende Verfall. Es kann sich also zur Zeit des Ablebens des Kindes höchstens um ein zweimonatliches Bestehen der M.-B. K. gehandelt haben. Inwieweit die M.-B. K. mit dem Tode des Kindes in Zusammenhang zu bringen ist, dürfte schwer zu entscheiden sein. Ich halte die über einen grossen Teil des Körpers ausgebreiteten, sogenannten „furunkulösen“ Prozesse, bei denen es sich vielmehr um eine im Corium bezw. der Subcutis lokalisierte Abszessbildung handelt, als Todesursache für vollkommen ausreichend, wenn auch zugegeben werden soll, dass die, ja zu einem recht hohen Grade gediehene, M.-B. K. den letalen Ausgang beschleunigt haben wird. Und was die Ätiologie des Falles anlangt, so habe ich schon oben erwähnt, dass man nur selten Gelegenheit haben dürfte, in einer fast an die Schärfe eines Experiments grenzenden Genauigkeit den kausalen Zusammenhang zwischen M.-B. K. und künstlicher Ernährung so festzustellen, wie es hier möglich gewesen ist.

Es erübrigt über einen letzten Fall zu berichten, welcher genau acht Jahre zurückliegt und einen bei seinem Tode fast zweijährigen Knaben Johannes W. betraf. Das blasse, anämische, mässig genährte Kind wurde am 9. September 1895 wegen Keuchhustens aufgenommen und bot die Erscheinungen eines diffusen Katarrhs über beiden Lungen, sowie einer Infiltration des linken Oberlappens dar; ausserdem bestanden am Skelet die Zeichen einer entwickelten Rachitis. Es traten täglich 12—15, zum Teil mit Erbrechen einhergehende, Keuchhustenanfälle auf. 15. September: Pneumonie in Lösung, Temperatur zur Norm. Gegen Ende des Jahres ist der Keuchhusten abgelaufen. Das Kind hat seit der Aufnahme 1,8 kg zugenommen. Auch während des Januar erfolgt noch eine weitere Gewichtszunahme, aber das Kind sieht auffallend anämisch aus; es stellen sich erneut Temperatursteigerungen ein, welche auf Residuen einer Bronchitis bezogen werden. 16. Februar: Das Kind liegt ruhig im Bett, weint aber, wenn es berührt wird. Der Ernährungszustand geht entschieden zurück, fahle Gesichtsfarbe. Das rechte Bein wird flektiert, abduziert und nach aussen rotiert gehalten. Hüftgelenk frei. Ausser einem caput quadratum keine Zeichen von Rachitis mehr vorhanden; an beiden Beinen in der Kniegegend Sugillationen, die wie Kontusionsblutungen aussehen. 15. März: Zunehmende Anämie; 55 % Hämoglobin; zahlreiche kernhaltige Blutkörperchen, geringe Poikilocytose; Erbrechen, dauernde Körpergewichtsabnahme. Auf den Lungen beiderseits diffuse katarrhalische Geräusche, keine nachweisbaren Herde in den Lungen, kein Blut im Stuhl. Unter zunehmender Schwäche erfolgte der Tod am 21. März. Die klinische Diagnose lautete auf Pertussis und M. B. K.

Sektion (No. 242/1896) hochgradig anämisches, abgemagertes Kind. An den Knien, Unter-

schenkeln, Oberschenkeln, an Brust, Bauch und Stirn disseminierte fleckige Blutaustritte; rechter Ventrikel mit starkverdickten Wandungen, Klappen intakt; auf dem Pericard multiple kleinfleckige Extravasate, linker Ventrikel ohne Besonderheiten. In den Oberlappen beider Lungen eitrige Bronchitis. Beide Unterlappen sind derb, induriert und mit schiefrig grauer Schnittfläche und weisen eine deutliche Verringerung des Luftgehalts auf. Nirgends finden sich tuberkulöse Herde. Milz etwas vergrössert, schlaff, blutarm; Nieren anämisch mit erhaltener Zeichnung, Parenchym nicht getrübt; Leber anämisch sonst ohne Besonderheiten; Magen und Pankreas normal. Die Solitär-Follikel im Dünndarm geschwollen; Augenhintergrund frei von Blutungen, Mittelohren frei; mässiger Hydrocephalus internus.

Knochensystem: Die Knorpelknochengrenze der Rippen ist nur wenig verdickt, etwas stärker an der pleuralen Seite, das Periost hier nur lose haftend und ebenso wie die entsprechende, etwas rauhe, Corticalis in 1—2 cm Ausdehnung schmutzigrot gefärbt. Knorpelwucherungszone nicht verbreitert; zwischen diese und die Diaphyse eine schmutziggelbe, 1—2 mm breite, etwas eingesunkene, den obersten Abschnitten der Diaphyse zugehörige Zone mit kaum sichtbaren Spongiosabälkchen eingeschoben. Sämtliche Rippen gleichmässig erkrankt.

Linker Oberarm: Die Rinde im medialen Teil des oberen Diaphysenendes erheblich verdünnt, die Spongiosaräume erscheinen hier mit hämorrhagischen Markmassen erfüllt, die Widerstandsfähigkeit der obersten Diaphysenschicht ist herabgesetzt, es ist indes nicht zu einer Verschiebung zwischen Epi- und Diaphyse gekommen. Das Periost liegt dem Knochen allenthalben gut an, der eigentliche Schaft ist in Bezug auf Corticalis und Mark ganz intakt, auch das untere Humerusende ohne Abnormitäten.

Linker Oberschenkel: Das Periost im Bereich der oberen und unteren Epiphyse leicht von der Unterlage abziehbar, keine sichtbaren Extravasate zwischen Periost und Knochen. Auf dem Sägedurchschnitt erkennt man einen, die mediale Hälfte einnehmenden, im oberen Teil der Diaphyse gelegenen, annähernd kugeligen, cystischen Hohlraum, der etwa 2 cm in der Diaphyse nach abwärts reicht und durch einen schmalen, auf dem Durchschnitt halbrinnenförmigen, Kanal in den Schenkelhals reicht. Er grenzt mit seinem oberen Ende an eine derb-elastische, fibröse Masse, welche die ganze Dicke des Schenkelhalses schräg von unten-aussen nach oben-innen durchsetzt, und endet in einer tellerförmigen, etwa $^3/_4$ cm hinter der Ansatzstelle des Ligamentum teres gelegenen, Vertiefung am Schenkelkopf. Die Wandungen des Hohlraumes sind glatt und, ebenso wie jene des den Schenkelhals durchdringenden Kanals, rostfarben. Im Bereich der oberen Wand ragt ein kurzer, knapp 1 cm langer und kaum $^1/_2$ cm breiter, mit der Epiphyse in Verbindung stehender, Knorpelzapfen in das Lumen des Hohlraumes hinein. Der Hohlraum selbst war mit einer synoviaartigen, fadenziehenden, rostgelben Flüssigkeit erfüllt. Die untere Begrenzung des Hohlraums wird in der Hauptsache gebildet durch dem obersten Abschnitt der Diaphyse angehörigen Spongiosabälkchen, an einer Stelle dagegen durch einen vom Epiphysenknorpel ausgehenden spornartig in die Höhle vorspringenden Fortsatz. An dem lateralen Abschnitt des Sägedurchschnitts erkennt man, dass die unmittelbar an den Epiphysenknorpel angrenzende spongiosaarme Schicht der Diaphyse weicher als normal ist. Die Corticalis der eigentlichen Diaphyse ist von normaler Dicke und zeigt nichts Pathologisches. An der unteren Epiphyse ist die direkt an diese angrenzende Diaphysenschicht in 1—2 mm Ausdehnung schmutzig-gelb gefärbt, morsch und der Zusammenhang mit der darauf folgenden, 1—2 cm breiten, dunkel gerötet erscheinenden Diaphyse sehr wenig fest.

Am rechten Femur fehlt der im oberen Schaftende des linken gefundene, cystische Hohlraum, sonst bietet dieser Schenkel die gleichen Veränderungen wie der linke, insbesondere erweist sich auch an ihm die Knorpelwucherungszone der unteren Epiphyse verbreitert und verläuft auf dem Sägedurchschnitt ziemlich stark wellenförmig gegen die Diaphyse zu. An der rechten Tibia ist das Periost im Bereich der oberen Epiphyse nur locker mit der Corticalis verbunden und an seiner Innenfläche leicht rostfarben. Epiphyse und Diaphyse stehen im festen Zusammenhang miteinander. Der an die glasig durchscheinende, überquellende und verbreiterte Epiphysenlinie angrenzende Teil der Diaphyse ist in 2 cm Ausdehnung hämorrhagisch infiltriert. Das Gewebe ist spongiosaarm, die Markräume auffallend weit. Ähnlich ist der Befund am unteren Tibiaende.

Mikroskopische Untersuchung: Die Betrachtung mikroskopischer Schnitte durch eine der, wie erwähnt, an der Knorpelknochengrenze gleichartig veränderten, Rippen mit blossem Auge lässt deutlich erkennen, dass der Rippenknorpel gegen das obere Diaphysenende verschoben ist. Die Rippe ist an dieser Stelle aufgetrieben und springt sowohl nach der pleuralen als thorakalen Fläche buckelförmig vor. Mikroskopisch wird festgestellt, dass die Knorpelwucherungszone nicht verbreitert ist. Die der Schicht der hypertrophischen Knorpelzellen angehörigen Zellen sind auffallend gross und erscheinen wie gequollen, die provisorische Verkalkungszone ist schmal, nicht allenthalben erhalten, verläuft entsprechend dem in seinem zentralen Teil am tiefsten gegen die Rippe verschobenen Knorpel, bogenförmig mit nach unten gerichteter Konvexität. Auf die Zone der ersten Markräume folgt eine an das Aussehen eines Trümmerfeldes erinnernde Schicht, in welcher neben bizarr geformten und durchaus unregelmässig

gelagerten nekrotischen, faserig und schollig zerklüfteten Bälkchen ohne jede Spur von Kernfärbung, neben eingesprengten Resten erhaltener Knorpelgrundsubstanz, gut gefärbte Spongiosabälkchen mit Osteoblastensäumen, hier und da Bälkchen mit Howshipschen Lacunen und angelagerten Ostoklasten sichtbar sind. Dieselben sind einander stark genähert und bilden dadurch sehr enge Räume, innerhalb deren sich ein ziemlich zellreiches, fast ausschliesslich aus Spindelzellen bestehendes Mark befindet, das sich an mehreren Stellen auch in buchtige, die untersten Knorpelzellenlagen einnehmende, Aushöhlungen hineinerstreckt. An einer, der thorakalen Rippenfläche entsprechenden, Stelle sieht man ein aus dem Zusammenhang gelöstes, aus Zellen der hypertrophischen Schicht gebildetes Stück Knorpel, eingesprengt zwischen jene Trümmerfeldzone und deren Übergang in die, normale Struktur aufweisende, Diaphysenpartie. An der pleuralen Rippenseite ist ein etwas grösserer Herd völlig nekrotischer Knochenbälkchen, in dessen unmittelbarer Nähe sich multiple Riesenzellen befinden. Die Corticalis hört sowohl an der Aussen- wie Innenfläche als zusammenhängende Schicht schon einige Millimeter vor dem Übergang in den Knorpel auf. Die Cambiumschicht ist an beiden Rippenflächen in lebhafter Zellproliferation.

Linker Femur; oberes Ende am Übergang in die Erweichungshöhle: Die Knorpelwucherungszone erscheint eher verschmächtigt; schon die Zone der Säulchen erscheint verkürzt und geht direkt über in eine fast kontinuierliche, in der Mitte breitere, nach den Seiten zu schmäler werdende, nur an ganz umschriebener Stelle fehlende Verkalkungszone, welche da, wo die in den Femurkopf hineinragende Höhle beginnt, aufhört. Hier bildet der Knorpel einen pfeilerartigen Vorsprung, welcher nach beiden Seiten hin, besonders aber an der, der Höhle zugekehrten, Seite mit kalkhaltigen Knochenbälkchen, zwischen denen sich teils Fett-, teils Gallertmark befindet, in Verbindung steht. Jenseits dieses Knorpelvorsprungs zeigt der Knorpel an seiner, den Hohlraum begrenzenden, Fläche eine ganz faserige Struktur und geht an der, direkt an die Cyste grenzenden, Fläche in eine Lage uncharakteristischer spindliger Zellen über, zwischen denen in wechselnder Menge ein bald dichteres, bald loser angeordnetes, aus groben Kugeln bestehendes, schwarzbraunes Pigment eingesprengt liegt. An dem nach aussen von dem Hohlraum befindlichen Teil des oberen Femurendes geht die, wie bereits erwähnt, eher verschmächtigte Knorpelwucherungszone in eine schmale, kurze Zacken in den oberen Schaftteil aussendende, Verkalkungszone über, an welche, etwa $^1/_3$ des Breitendurchmessers einnehmend, ein umschriebener Trümmerherd grenzt, innerhalb dessen man Kalk- und Knochentrümmer, streifig faseriges, schmutzig rotgefärbtes Gewebe und spärliche Mengen Gerüstmark zu erkennen vermag. Es folgt dann an den Randteilen eine, durch untereinander im Zusammenhang stehende, normal gestaltete und kräftig entwickelte Bälkchen zusammengesetzte, Corticalis und zwischen dieser und der lateralen Wand des Hohlraums gelegen, äusserst dünne, meist regellos in grösseren Abständen voneinander befindliche, teils nur aus Kalk-, teils aus stark kalkhaltigem Knochengewebe bestehende Bälkchen, zwischen denen wiederum das charakteristische, ziemlich zellarme, an einer Stelle eine grössere Anhäufung alten, in Kugeln angeordneten, Pigments beherbergende Gerüstmark sichtbar ist. Das Gros der Bälkchen ist nackt in das Markgewebe eingebettet, andere tragen schmale Säume jugendlichen Knochens mit darüber gelagerten, einfach geschichteten Osteoblasten, noch andere sind in scholligem Zerfall. Allmählich folgen auch in dem mehr zentralen Teil des Schaftes normale, wenn auch der Zahl nach spärliche Knochenbälkchen, zwischen denen man gemischtes, teils lymphoides, teils Gerüstmark und herdweise angesammeltes Pigment erblickt.

Linkes Femurende unten: Knochenkern spongiosaarm mit Fett- und lymphoidem Mark, sonst ohne wesentliche Abnormitäten; Epi-Diaphyse mit stark verbreiteter Knorpelwucherungszone, an deren Verbreiterung namentlich die hypertrophischen Zellen stark beteiligt sind. Grundsubstanz etwas streifig, Verkalkungszone ununterbrochen, kaum verbreitert; von ihr aus lassen sich, zum Teil durch quere Leisten untereinander in Verbindung stehende und so förmliche Kalkgitter bildende, Bälkchen in die angrenzende Diaphysenschicht verfolgen. Die zwischen ihnen befindlichen Räume sind mit exquisitem Gerüstmark angefüllt, die Bälkchen teils länglich, teils schief und quer gelagert; eigentliches Knochengewebe fehlt hier vollkommen. Erst allmählich treten höchst spärliche, vielfach stark verunstaltete, regellos gelagerte, Knochenbälkchen auf, welche, je weiter nach abwärts um so mehr, sowohl nach Form als Dicke normales Verhalten darbieten. Aber auch in den tieferen Teilen der Diaphyse, noch in einem Abstand von gut 2 cm vom Epiphysenknorpel entfernt, begegnet man zwischen solchen ähnlich verunstaltete Kalk- und Knochenbälkchen, wie in den an die Knorpelwucherungszone angrenzenden Teilen. Das Knochenmark ist ausserordentlich zellarm und sehr reich an altem meist in kugeligen Klumpen angeordneten Pigment; frische Hämorrhagien fehlen. Selbst in den tieferen Partien des Schnitts sind die übrigens normalen Knochenbälkchen fast durchgehends frei von Osteoblasten. Am Periost nichts Bemerkenswertes.

Linke Tibia; Knochenkern; Knorpelwucherungszone schmal, Verkalkungszone fast in der ganzen Circumferenz in normaler Breite vorhanden, nur hie und da einzelne zackige Ausläufer gegen das Zentrum des Knochenkerns aussendend, welche ihrerseits teils in osteoide Bälkchen, teils in schmächtige Knochentrabekel übergehen. Der Knochenkern sehr spongiosaarm. Zwischen den zierlichen, aus altem Knochen bestehenden, meist des Osteoblastenbelags entbehrenden, Bälkchen sieht man hier

und da Inseln von teils kalkfreiem, teils stark kalkhaltigem Knorpel. Einzelne dieser kalkfreien Knorpelherde zeigen die Knorpelzellen in ausgesprochener Säulenform angeordnet neben anderen, zu grösseren, rundlichen Komplexen vereinigten, Knorpelzellen. Die Ränder mehrerer solcher Inseln auf der einen Seite mit fertigem Knochen in Verbindung, auf der andern einen schmalen Saum verkalkter Grundsubstanz aufweisend, das Knochenmark in der Hauptmasse Fettmark mit kleinsten eingesprengten Herden lymphoiden Marks.

Epi-Diaphyse: Knorpelwucherungszone verbreitert; es partizipieren an der Verbreiterung hauptsächlich die Knorpelzellensäulchen; es folgt eine etwas verbreiterte, unregelmässig wellig verlaufende, Verkalkungszone, von der aus schmale Fortsetzungen in die obere Diaphysenschicht hinein zu verfolgen sind. Dieselben verlaufen in den mittleren $^3/_5$ des oberen Schaftendes in der Längsachse des Knochens, sind gegen den äusseren Umfang der Diaphyse schräg gerichtet und gehen in eine, am besten wieder als Trümmerfeld zu bezeichnende, Zone über, innerhalb deren Kalk- und Knochentrümmer neben kleinsten, erst gegen die Corticalis zu auftretenden, Herdchen teils noch hyalinen, teils osteoid umgewandelten Knorpels, zum Teil eingebettet in ein durch Eosin schmutzig rotgefärbtes, streifig faseriges Gewebe, nekrotische und andere, zwar in ihrer Form erhaltene, aber kreuz und quer gelagerte, Knochenbälkchen miteinander abwechseln. Es folgt eine von schmächtigen, aus alten Knochen bestehenden, in weiten Abständen voneinander gelagerten Bälkchen zusammengesetzte Zone mit echtem, massenhaft Pigmentkugeln enthaltendem, von spärlichen grösseren Gefässen aber ziemlich reichlichen Capillaren durchzogenem Gerüstmark. Die Corticalis bildet gegen die Epiphyse zu keine zusammenhängende Schicht mehr. Das Periost zeigt eine Dickenzunahme seiner Cambiumschicht, ist aber ebenso wie das Mark der Diaphyse frei von frischen Blutungen.

Der vorstehend mitgeteilte Fall betrifft ein bei seinem Tode nahezu zweijähriges Kind, und repräsentiert damit diejenige Altersgrenze, jenseits welcher die M.-B. K. nur ausnahmsweise aufzutreten pflegt. Die Affektion hatte hier zu den in klinischer Beziehung klassischen Erscheinungen geführt und es ermöglicht, die Diagnose intra vitam mit aller Sicherheit zu stellen. Ich rechne dahin die im Laufe des Februar, etwa acht Wochen vor dem Ableben des Kindes, beobachteten Sugillationen an den unteren Extremitäten und die, bei mit ihm vorgenommenen Lageveränderungen sich bemerkbar machenden Schmerzen, welche, wie nicht bezweifelt werden kann, mit einer abnormen Empfindlichkeit der Knochen in Verbindung zu bringen sind. Die Krankengeschichte berichtet auch von einer pathologischen Lagerung des rechten Beines, welches flektiert, abduziert und nach aussen rotiert gehalten wurde. Die Sektion hat eine Erklärung für dieses Verhalten nicht zu geben vermocht, im Gegenteil, man hätte erwarten sollen, dass es das linke Bein gewesen ist, welches das Kind zu der geschilderten pathologischen Lagerung veranlasst hat. Wenn also nicht ein Schreibfehler vorliegt und eine Verwechselung zwischen rechtem und linkem Bein stattgefunden hat, dann muss nach dem Ergebnis der Autopsie jenes, das rechte Bein betreffende, Symptom als unaufgeklärt bezeichnet werden. Falls aber meine Vermutung zutrifft, würde es gar keine Schwierigkeiten haben, einen Zusammenhang zwischen der, am linken Bein beobachteten, abnormen Lagerung und der am oberen Femurende festgestellten, höchst eigenartigen, sich bis in den Schenkelkopf hinein erstreckenden Veränderung zu konstruieren. Es ist hier, wie erwähnt, zur Bildung eines cystischen, vom oberen Schaftende in den Femurkopf hineinreichenden, mit einer fadenziehenden, synovia-ähnlichen, rostfarbenen Flüssigkeit erfüllten Hohlraumes gekommen, über dessen Entstehung meines Erachtens Zweifel nicht obwalten können, und der auf die durch die M.-B. K. gesetzten, auch an den Rippen, dem unteren Ende des gleichen Femur und einer Tibia durch das Mikroskop als noch bestehend nachgewiesenen Veränderungen zurückzuführen ist.

Wir haben bei einer ganzen Anzahl von Knochen der, die anatomische Grundlage dieser Untersuchungen bildenden, Fälle an der Knorpelknochengrenze das Auftreten von Hohlräumen beobachtet, welche, von der Zone der obersten Knochenbälkchen aus durch die Knorpelwucherungszone hindurchgehend, sich bis in den ruhenden Knorpel, ja über diesen hinaus fortgesetzt haben und mit, in der bekannten Weise verändertem, von Blut- und Pigmentmassen durchsetztem Mark, sowie einzelne Male mit Trümmern von aus dem Schaft nach oben verdrängten Spongiosabälkchen erfüllt waren. Es hat durchaus nichts Gezwungenes, sich vorzustellen, dass in diesem Fall solche Hohlraumbildungen etwas grössere Dimensionen angenommen haben

und dass nach Erweichung jener Massen, nach Auflösung etwa in diese Hohlräume versprengter Spongiosatrümmer durch Vermittelung von Riesenzellen, nach Auftreten der sich in jedem Extravasat allmählich vollziehenden Metamorphosen jene viscide, an das Aussehen von Synovia erinnernde, Flüssigkeit entstanden ist, welche wir in dem durchsägten Femur angetroffen haben. Da die Höhle bis nahe an die Gelenkfläche des Femurkopfes heranreichte, würde es füglich nicht Wunder nehmen können, wenn es zu einer gesteigerten Empfindlichkeit des Hüftgelenks gekommen wäre, die dann zu jener abnormen, von dem Kind gewohnheitsgemäss eingenommenen, Lagerung des Beines, deren Beseitigung sich bei dem Kinde nur mit Gewalt ermöglichen liess, ihren Ausdruck gefunden haben würde. Jedenfalls haben wir mit diesem Befunde einen bis dahin unbekannten Ausgang der M.-B. K. am Knochensystem kennen gelernt, der vielleicht für die Genese mancher, ihrer Entstehung nach rätselhaften, Knochencysten belangreich ist. Weder Schödel — Nauwerck, noch Schmorl, weder Nägeli noch Jacobsthal (Zieglers Beiträge zur pathologischen Anatomie, Bd. 27, Heft I: zur Pathologie der Knochenerkrankung bei Barlowscher Krankheit), also diejenigen Autoren, welche bisher erschöpfende, anatomische Untersuchungen über die M.-B. K. angestellt haben, haben über etwas Ähnliches berichtet, noch habe ich in der fremdländischen Literatur Angaben über analoge Knochenveränderungen bei M.-B. K. gefunden. Man darf also jedenfalls behaupten, dass dieser Ausgang der M.-B. K. zu den seltensten gehört. Was schliesslich aus einem solchen Hohlraum wird, ist schwer zu sagen; für möglich halte ich es aber, dass es zu einer Entleerung der Flüssigkeit in das Gelenk, zu einer Resorption der letzteren und zu einer Schrumpfung der ursprünglichen Höhle mit evtl. nur geringgradiger Deformität des betreffenden Skeletteils kommt.

Auf den an den Rippen konstatierten Vorgang der Verschiebung zwischen knorpligem und knöchernem Rippenteil habe ich schon früher aufmerksam gemacht. Das Ereignis muss sich hier schon einige Zeit vor dem Tode vollzogen haben, denn es fehlte jedes Zeichen von frischen Veränderungen, speziell waren Hämorrhagien nicht vorhanden. Auch die zahlreichen, in völliger Auflösung begriffenen Spongiosatrümmer, mit deren Aufräumung wohl die in ihrer Umgebung angehäuften Riesenzellen betraut gewesen sein dürften, weisen darauf hin, dass es sich um einen bereits älteren Prozess handelt. Abgelaufen war er indes keineswegs; darauf deutete das, wenn auch etwas zellreichere, im übrigen die Charaktere des Gerüstmarks tragende Mark und der fast vollständige Mangel gut entwickelte Osteoblasten tragender Knochenbälkchen hin. Von der Schwere der bei der Dislokation des Knorpels gegen den Knochen zustande gekommenen Schädigung der aufeinander treffenden Gewebe legt beredtes Zeugnis die Thatsache ab, dass es dabei zur Absprengung eines, dem untersten Abschnitt der Knorpelwucherungszone angehörigen, Zellkomplexes gekommen ist, der in die Rippendiaphyse jenseits der Trümmerfeldzone verlagert worden ist. An den übrigen eingehend untersuchten Knochen sind schwere, als traumatisch aufzufassende, Folgezustände nicht zur Entwickelung gelangt. Hier hat es sich vielmehr ausschliesslich um eine, auf die Hypoplasie und den teilweisen Untergang der Spongiosabälkchen zurückzuführende, Abnahme der Widerstandsfähigkeit in dem dem Knorpel zunächst gelegenen Teil der Diaphyse gehandelt, ohne dass es indes zu Kontinuitätstrennungen in Form von Fissuren, Frakturen oder Infraktionen gekommen wäre. Dass wir es mit einem auf dem Boden der Rachitis entstandenen Fall von M.-B. K. zu tun haben, ist vor allem durch die klinische Beobachtung sicher gestellt worden. Die histologische Untersuchung der Knochen hat ausgesprochen rachitische Veränderungen nicht mehr feststellen lassen, es sei denn, dass man die am unteren Femurende nachweisbare, stärkere Verbreiterung der Knorpelwucherungszone in diesem Sinne verwerten will. Unter allen Umständen ist also, das darf behauptet werden, die Rachitis hier in der Rückbildung begriffen, und zwar trotz des Ausbruchs der M.-B. K. Eine direkte Beeinflussung beider hat also nur insofern stattgefunden, als die Rachitis den Eintritt der M.-B. K. begünstigt hat, während von einer ungünstigen Rückwirkung dieser auf die erstere nicht die Rede sein kann. Über den Beginn der M.-B. K. im vorliegenden Falle gestattet die Krankengeschichte ziemlich genaue Vorstellungen. Wenn

man erwägt, dass die für die Diagnose des Leidens so wertvolle Empfindlichkeit der Knochen gut fünf Wochen vor dem Tode des Kindes in die Erscheinung getreten ist, und wenn man weiter erwägt, dass die als Ausdruck dieses Symptoms aufzufassenden Knochenveränderungen zu ihrer Entwicklung doch sicher auch einen Zeitraum mehrerer Wochen beanspruchen, dann wird man mit der Annahme nicht fehl gehen, dass hier die M.-B. K. wohl mindestens 8—10 Wochen vor dem Tode des Kindes eingesetzt hat. Ätiologisch haben wir auch hier wieder ein, durch eine schwere, den kindlichen Organismus erheblich angreifende, Infektionskrankheit — den Keuchhusten — geschwächtes Kind vor uns, das ausserdem klinische Zeichen der Rachitis darbietet und im Anschluss an den Keuchhusten und auf der Basis desselben eine, den Ausgang in Induration des Parenchyms nehmende, chronisch verlaufende Pneumonie beider Unterlappen acquiriert, als deren Effekt wir die bei der Sektion festgestellte, nicht unerhebliche Hypertrophie des rechten Ventrikels anzusehen haben. Dieses Lungenleiden hat in letzter Instanz den Tod des Kindes herbeigeführt. Dass endlich auch in diesem Falle die Art der Ernährung des Kindes als den Ausbruch der M.-B. K. mitauslösendes Moment anzusehen ist, muss bedingungslos anerkannt werden; somit auch hier Rachitis, Infektionskrankheit und Einförmigkeit der Ernährung mit Kuhmilch bei Ausschluss von Fleischsaft und Gemüse, jenes Trias von Faktoren, das wir bei einem grossen Teil der Fälle von M.-B. K. in der Ätiologie eine hervorragende Rolle haben spielen sehen. (Schluss folgt.)

Aus der II. medizinischen Universitätsklinik, Berlin.

Zur Diagnose der Pleuraadhäsionen an Pericard und Zwerchfell.

Von

Stabsarzt Dr. **Stuertz**, Assistent der Klinik.

(Hierzu Tafel XX und XXI, Fig. 1.)

In den letzten anderthalb Jahren hatte ich mehrere Fälle von Pericard- und Zwerchfelladhäsionen zu beobachten Gelegenheit, welche zum Teil dadurch ein ganz besonderes Interesse boten, dass die Diagnose nur durch den Röntgenbefund mit Sicherheit gestellt werden konnte, zum Teil auch dadurch, dass das radiologische Verfahren die bereits durch andere physikalische Untersuchungsmethoden sichergestellte Diagnose in auffallend prägnanter Weise bestätigte und sich auch bei diesen Krankheitszuständen als wertvolles diagnostisches Hilfsmittel erwies.

Auskultation und Perkussion lassen bekanntlich nicht selten bei Pleura- und Pericardverwachsungen im Stich.

Circumscripte Adhäsionen z. B. an der Zwechfellkuppe ausserhalb des Gebietes der Pleurasinus können eventuell weder durch Auskultation noch durch Perkussion nachgewiesen werden, da die unteren Lungenränder sich dabei noch gut respiratorisch verschieben können. Und doch bestehen wesentliche Beschwerden durch solche basalen centralen Verwachsungen.

Mit der Diagnose von externen Herzbeuteladhäsionen ist es ebenfalls oft misslich bestellt. Totale oder wenigstens ausgedehntere Obliterationen der Pericardblätter nebst mediastinitischen ausgedehnten Adhäsionsschwarten sind wohl meist diagnostizierbar. Da geben systolische Einziehungen der Zwischenrippenräume ein diagnostisches Mittel an die Hand.

Aber einzelne extern-pericarditische schwielige Stränge werden überhaupt nicht diagnostiziert, wenn es sich nicht gerade um solche handelt, welche den grösseren Gefässen anhaften und durch pulsus paradoxus oder durch inspiratorisches Anschwellen der Hals-

venen auf sich aufmerksam machen. Es bedarf nun keiner Erwähnung, dass auch anderwärts, als gerade an den grossen Gefässen lokalisierte Adhäsionsschwielen bedeutsame Herzstörungen machen können, welche unter dem Bilde zunächst einer anscheinend harmlosen Herzneurose verlaufen, schliesslich aber doch ernsteren Charakter annehmen können. Da ist es sicherlich ein Fortschritt, zu wissen, dass das Röntgenverfahren für die Diagnose der Pleura- und Pericardverwachsungen nicht nur als brauchbare ergänzende Untersuchungsmethode, sondern in einzelnen Fällen sogar als das einzige physikalisch-diagnostische Mittel in Betracht kommt.

Der praktische Wert möglichst frühzeitiger Erkennung von Pleura- und Pericardverwachsungen liegt auf der Hand. Die Prognose wird durch dieselbe beeinflusst. Therapeutisch würde man eventuell eine Dehnung der Adhäsionen ins Auge zu fassen haben und einem Kranken mit Pericardadhäsion im allgemeinen weniger körperliche Leistungen zumuten, als einer Herzneurose, welche eventuell gerade durch reichliche Körperbewegung günstig zu beeinflussen ist.

Das Röntgenverfahren als diagnostisches Mittel auf diesem Gebiet gilt bekanntlich noch als sehr unzuverlässig und mangelhaft. Man wird nicht von dem Röntgenverfahren erwarten können, dass es direkt feinere und zartere Verwachsungsstränge zur Wahrnehmung bringt. Dieselben werfen keine Schatten. Auch auf der Röntgenplatte, welche im allgemeinen schärfer zeichnet, als der Röntgenschirm, sind sie nicht wahrnehmbar. Aber die durch die Adhäsionen verursachten Bewegungsstörungen und Unregelmässigkeiten an den Schattenkonturen des Herzens und des Zwerchfells können sichtbar werden.

Liegen dickere schwielige Adhäsionsstränge vor, so wird man erwarten können, dass dieselben an Stellen, welche der Röntgenuntersuchung zugänglich sind, selbst sichtbar werden.

In Misskredit ist das Röntgenverfahren auf diesem speziellen Gebiet wohl hauptsächlich durch die oft nicht genügend berücksichtigten Fehlerquellen gekommen, die es in sich birgt.

Es ist selbstverständlich, dass die Röhrenstellung im allgemeinen eine einheitliche sein muss. Genaue Angabe über die Entfernung der Röhre von der Platte bezw. von der der Lichtquelle abgekehrten Thoraxwand, ferner genaue Angabe über die Höhenstellung der Röhre ist erforderlich. Eine dorsal höherstehende Röhre wird von den vorderen Pleurasinus und z. B. von dem Herz-Leberwinkel mehr sichtbar machen, als eine tieferstehende Röhre, deren Licht zum Teil von der Leberwölbung abgefangen wird. Ferner kommt es auf genaueste Medianstellung der Röhren an. Bei seitlicher Strahlenrichtung bedarf es genauester Angaben über den Standort der Lichtquelle.

Vor allen Dingen dürfen photographische Befunde nur neben ausgiebigster Heranziehung des radioskopischen Verfahrens in allen üblichen Durchstrahlungsrichtungen diagnostisch verwertet werden.

Moritz[1]) hat 1900 in der Münchener medizinischen Wochenschrift speziell vor voreiliger Deutung höckerartiger, zackenartiger oder kantiger Vorsprünge an den Herzkonturen gewarnt, da man unter Umständen von einem Gegenstande einen Schatten erhalten könne, der dem gesuchten Umriss des Gegenstandes überhaupt nicht ähnlich sei. Durch eine dorsal sehr nahe eingestellte Lichtquelle können z. B. beim Herzen Prominenzen, welche der Architektur der Hinterfläche des Herzens ihre Entstehung verdanken, gewissermassen aufgedeckt und dazu noch in starker Vergrösserung auf die der Brust anliegende Platte projiziert werden.

In Anbetracht der mannigfachen Zweifel, welche auf diesem speziellen Gebiete noch herrschen und in Anbetracht der Spärlichkeit der diesbezüglichen Litteratur glaube ich durch einige einschlägige Beobachtungen einen willkommenen Beitrag zur Diagnostik liefern zu können.

Ich berichte nun kurz über die von mir beobachteten Fälle unter Beifügung der Röntgenbilder.

---

[1]) Moritz, Münchener mediz. Wochenschrift, 1900, No. 29.

Fall I.

Tafel XX, Fig. 1 (dorso-ventrale Durchstrahlung) und Fig. 2 (ventro-dorsale Durchstrahlung).

Der 50 Jahre alte Barbier Adolf L., welcher bis 1898 stets gesund gewesen war, machte 1898 und 1908 eine sehr schwere und langdauernde linksseitige Pneumonie durch. Ob damals ein Pleura-Erguss vorlag, weiss er nicht anzugeben.

Seitdem klagt er über Atemnot, Herzklopfen bereits bei sehr geringen körperlichen Bewegungen und über trocknen Husten. Er kann nur langsam gehen. Treppensteigen fällt ihm sehr schwer. Er kann seit 1903 nicht mehr tief einatmen wegen eines bei tiefer Inspiration rechts im Epigastrium und unten am rechten Sternalrand fühlbaren hemmenden Schmerzes. Es ist ihm so, als wenn bei tiefem Atmungsversuch dort in der Brust etwas zu kurz sei.

Wegen dieser Beschwerden sucht er die Klinik auf.

Status praesens: Grosser mittelkräftig gebauter Mann, welcher bei Bettruhe ruhig atmet und gesunde Gesichtsfarbe hat. Muskulatur ist schlaff, Fettpolster gering. L. ist mässiger Potator. Fassförmiger Thorax ohne seitlich inspiratorische Ausdehnungsfähigkeit.

Links Zwerchfelltiefstand. Der Lungenschall reicht hinten bis Höhe des 12. proc. spinos herab, vorne bis zum unteren Rand der 7. Rippe. Äusserst spärliche inspiratorische Verschieblichkeit der unteren Lungengrenze.

Rechts ist die Lungengrenze respiratorisch unbeweglich und steht hinten in Höhe des 11. proc. spin., vorne am oberen Rande der 6. Rippe.

Es besteht also rechts vorne unten relativer Hochstand der Lungengrenze mit Fehlen jeglicher respiratorischer Verschieblichkeit. Überall tiefer voller Lungenschall und etwas Bronchitis, kein Pleuraerguss.

Cirkulation: Spitzenstoss nicht sichtbar und nicht fühlbar. Die flache käseglockenartige Herzdämpfungsfigur ist erheblich nach rechts verlagert, so dass dieselbe grösstenteils rechts der Mittellinie liegt. Systolische Einziehungen am Brustkorb sind nicht sichtbar.

Herzgrenzen: links: 1 cm innerhalb der linken Parasternallinie, rechts: rechte Parasternallinie, oben: oberer Rand der fünften Rippe. Herztöne sehr leise, begrenzt. Puls regelmässig, von mässiger Spannung, 86. Geringe, aber deutliche Arteriosklerose, kein inspiratorisches Anschwellen der Halsvenen. Urin frei von pathologischen Bestandteilen.

Diagnose: Es kann hier kein Zweifel bestehen, dass es sich um stärkere nach Pneumonie zurückgebliebene Pleuropericardadhäsionen handelt, welche das Herz in verdrängter Stellung fixiert haben. Der relative Hochstand und die absolute Unbeweglichkeit der Lungengrenze rechts vorn unten, ferner die Hemmungserscheinung bei tiefer Inspiration dortselbst sprechen für eine Beteiligung der rechten Zwerchfellhälfte.

Trotzdem nun die Röntgenuntersuchung in diesem Fall etwas wesentlich Neues kaum hinzubrachte, ist es doch interessant, in wie excellenter Weise das Röntgenverfahren die Adhäsionen hier sichtbar macht.

Die Radioskopie in dorsoventraler Durchleuchtung wurde unter Strahlenrichtung von hinten oben (Höhe des vierten Rippenknorpels) vorgenommen, sodass eine Ableuchtung der vorderen Pleurasinus ermöglicht wurde.

Lichtquellenabstand von der Platte betrug 50 cm. Die Lungenfelder sind wenig hell, wohl ein Ausdruck diffuser Bronchitis. Das Herz sieht man stark nach rechts verzogen. Der Herzleberwinkel ist gänzlich verstrichen, ebenso der Winkel, welcher die Herzspitze mit dem Zwerchfell in der Regel bildet.

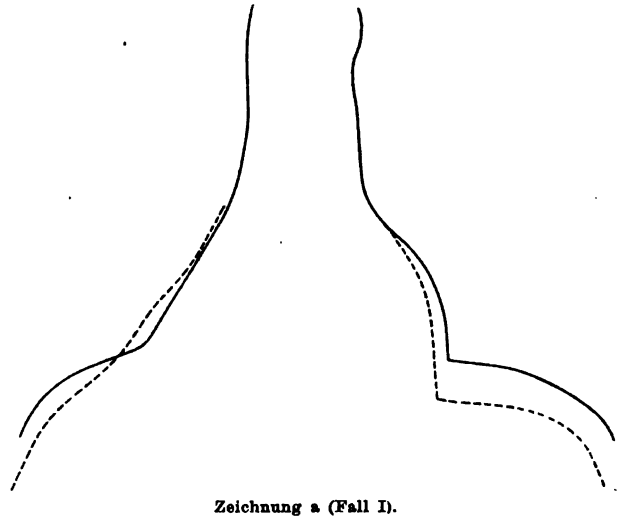

Zeichnung a (Fall I).

Der ganze Herzschatten liegt wie ein stumpfwinkliges gleichschenkliges Dreieck dem Zwerchfell auf. Das Pericard der rechten Vorhofgegend scheint durch dichte Stränge mit der Zwerchfellkuppe verwachsen.

Bei tiefer Inspiration bildet der ziemlich steil abfallende seitliche Zwerchfellschenkel mit der Kuppe des Zwerchfelles und mit den inspiratorisch sichtlich straff gezogenen Pericardsträngen fast eine gerade Linie, in deren oberem Drittel die synchron mit der Herzaktion leicht flatternde Pulsation des rechten Vorhofs erkennbar ist.

Dabei tritt die rechte Zwerchfellkuppe inspiratorisch nur eine Spur abwärts, die linke zeigt deutliche, wenn auch geringe Exkursionsfähigkeit.

Die Platte konnte nicht in einer bestimmten Respirationsstellung aufgenommen werden, da der Kranke den Atem nicht so lange anhalten kann, zeigt aber dennoch unzweideutig die zur rechten Zwerchfellkuppe ziehenden dichten Pericardadhäsionen, welche auch bei ventro-dorsaler Durchstrahlung (dann aber bei Tiefstand der Röhren) ebenso deutlich auf Platte und Schirm sichtbar werden.

Dass in diesem Falle nicht der Moritzsche Einwand einer optischen Projektionstäuschung vorliegt, braucht wohl nicht des weiteren erhärtet zu werden.

Das wesentliche Moment für die röntgenologische Deutung des Krankheitsbildes ist die radioskopische Beobachtung der Bewegungen des Zwerchfelles und des rechten Herzrandes während tiefer Inspirationen.

Dieser Fall zeigt, dass die Röntgenuntersuchung auch für sich allein, sogar ohne Blendeneinschaltung, Pleura- und Pericardadhäsionen so deutlich erkennen lassen kann, dass an der Diagnose nicht zu rütteln ist.

Die Diagnose konnte in diesem Falle allerdings auch durch die andern physikalischen Untersuchungsmethoden gestellt werden.

In dem nächsten Falle war die Diagnose nur durch die Röntgenuntersuchung möglich.

Fall II

betrifft einen 25jährigen Gelegenheitsarbeiter, Casimir D., dessen Vater an Blutsturz gestorben sein soll.

Er hat seine Militärpflicht ohne Beschwerden abgeleistet. Er ist in den letzten Jahren mehrfach wegen Kehlkopfkatarrh, Bronchitis und Brustschmerzen behandelt worden, namentlich Januar 1902 in einem städtischen Krankenhause drei Wochen lang an schwererem Lungenkatarrh mit stärkeren rechtsseitigen Brustschmerzen.

Als Patient nach seiner Freilassung aus dem Krankenhause und nach Ablauf einer längeren Schonung die Arbeit wieder aufnehmen wollte, vermochte er dieses nicht wegen starker Schmerzen in der Gegend des rechten Rippenbogens und dem unteren Teile des Brustbeins. Er wurde als simulationsverdächtig der Charité zur Beobachtung und Begutachtung überwiesen. Dort fand sich zunächst ausser einem geringen chronichen Kehlkopfkatarrh absolut nichts Krankhaftes.

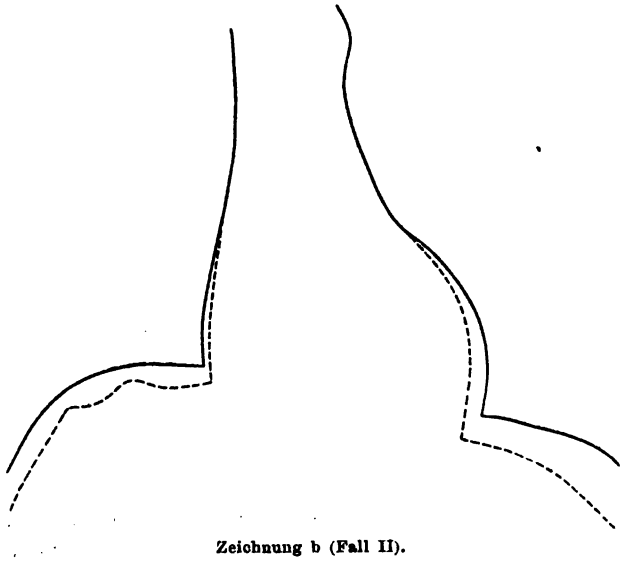

Zeichnung b (Fall II).

Insbesondere war an der rechten Lunge keinerlei krankhafte Erscheinung. Da die Verschieblichkeit der unteren Lungenwände rechts und links eine durchaus gute war, die Komplementärräume der Pleurasäcke sich also anscheinend gut erweiterten, und kein Reiben hörbar war, wurde von dem anfänglichen Verdacht einer Pleuraaffektion Abstand genommen.

Zwecks Vollständigkeit der Untersuchung wurde der Kranke noch geröntgt.

Die Lungenfelder waren hell. Am Zwerchfell war in Exspirationsstellung nichts Abnormes zu erkennen, wohl aber zeigten sich während der Inspirationsbewegung zwei Zacken an der rechten Zwerchfellkuppe, welche das Herabtreten des Zwerchfells deutlich behinderten und in tiefer Inspirationsstellung am schönsten sichtbar wurden.

Es handelt sich da zweifellos um basale Adhäsionen zwischen Pleura pulmonalis und diaphragmatica, welche selbst nicht zu sehen waren, sondern nur durch die ihrerseits verursachten Bewegungsstörungen wahrnehmbar wurden. Die Ableuchtung der Pleurasinus ergab nichts Krankhaftes. Die Komplementärräume erweiterten sich inspiratorisch überall gut.

Der Kranke, welchem weder durch Auskultation, noch durch Perkussion zu seinem Rechte verholfen werden konnte, wurde allein durch den Röntgenbefund von dem Verdacht der Simulation befreit. Die Adhäsionszacken waren auch bei ventro-dorsaler Durchleuchtung sichtbar. In meinem Gutachten für das Schiedsgericht ist der Befund bei Beurteilung der Erwerbsfähigkeit des Kranken in gebührender Weise gewürdigt worden.

Zwei ähnliche Fälle aus der äusserst spärlichen Litteratur möchte ich im Anschluss an diesen Fall kurz erwähnen, nämlich 1. einen Fall von Lungenechinococcus, veröffentlicht von Levy Dorn & Zadeck[1]). Da ist ein deutlich sichtbarer Adhäsionsstrang der rechten Zwerchfellkuppe in derselben Weise sichtbar. Derselbe ist zweifellos hervorgerufen durch den grossen Echinococcusherd in der rechten Lunge.

Das Röntgenbild hat Holzknecht[2]) in seinen Atlas aufgenommen.

2. verdient ein von Strauss[3]) erwähnter Fall von Ösophagusstenose der Erwähnung, bei dem durch Röntgenverfahren eine linksseitige basale retrahierende Pleuraschwarte festgestellt wurde, welche als Ursache einer Ösophagusstenose aufgefasst werden musste.

Fall III.

Tafel XX, Fig. 3.

Ein Privatpatient, 35 Jahre alt, hat als Knabe eine Pleuritis durchgemacht und vor mehreren Jahren eine schwere Sepsis nach Infektion einer Fingerwunde.

Seit mehreren Jahren klagt er über Erscheinungen von Angina pectoris mit Tachycardie und Herzschmerz sowie häufige Pulsunregelmässigkeiten, welche namentlich in letzter Zeit gelegentlich grösserer physischer Affekte einen für ihn beängstigenden Charakter annahmen.

Seit Beginn dieser Beschwerden hat er stets bei tieferen Atemzügen das Gefühl, als wenn etwas rechts neben dem Herzen die tiefe Inspiration hemme.

Die Untersuchung ergab bei dem kräftig und regelmässig gebauten Patienten nichts Krankhaftes an den Lungen.

Herzdämpfung war nach links etwas verbreitert (Mammillarl.). Herztöne rein. Deutliche, wenn auch geringe Verschieblichkeit der unteren Lungengrenzen, links stärker als rechts. Puls, abgesehen von 2—3mal sich einstellenden kurzen Unregelmässigkeiten, völlig regelrecht.

Keine Spur von Arteriossklerose, geringer Meteorismus, Magengegend etwas aufgetrieben und tympanitisch.

Urin war frei.

Mässige, allgemeine Neurasthenie, vorwiegend durch die erwähnten Symptome von Herzneurose mit leichter Hyperchondrie sich manifestierend.

Die Durchleuchtung ergab ein wenig nach links verbreitertes Herz, dessen Spitze sich jedoch nicht abhebt, sondern bei respiratorischen Bewegungen dem Zwerchfell wie aufgeheftet ist. Ferner ergab sich auch eine leichte Verbreiterung nach rechts. Die rechte Herzkontur war auffallend undeutlich. Zwerchfellstand war hoch und zeigte auf beiden Seiten relativ geringe Exkursionen.

Die Pleurasinus erwiesen sich bei allseitiger Durchleuchtung als frei. Sonst war bei ruhiger Atmung nichts Besonderes zu sehen.

Bei tiefer Inspirationsstellung verzog sich die Gegend des rechten Vorhofes eine Spur nach rechts. Normal hat bekanntlich beim Tiefertreten des Zwerchfelles das Herz die Neigung, Tropfenform anzunehmen und seine Achse der senkrechten zu nähern, wobei gewöhnlich die seitlichen Herzkonturen sich der Mittellinie nähern.

Die unmittelbar darauf in dauernder tiefer Inspirationsstellung aufgenommene Platte zeigt folgendes:

Der dem rechten Vorhof entsprechende Schattenrand zeigt eine ausgeprägte stumpfe Zacke, welche sofort als Pleurapericardadhäsion angesprochen wurde. Vor der Herzspitze sieht man deutliche Adhäsionsstränge zum Zwerchfell verlaufen. Dieselben füllen den linksseitigen Herzzwerchfellwinkel aus.

---

[1]) Berl. Klin. Woch. 1899 No. 2.

[2]) Holzknecht, Archiv u. Atlas der normalen u. patholog. Anatomie in typischen Röntgenbild. Hamburg 1901.

[3]) Strauss, Berl. Klin. Woch. 1898. No. 38.

Lag nun hier am rechten Herzschattenrande eventuell eine durch technische Fehler hervorgerufene Täuschung vor, oder ist die Zacke wirklich eine Pericardzacke an der rechten Herzkontur?

Für eine Pericardzacke spricht:

1. der Umstand, dass die Zacke nur in tiefer Inspirationsstellung zur Geltung kommt, also die rechte Herzschattenkontur sich in einer Stellung nach rechts hin verbreitert, in welcher das Herz eher eine Tendenz zeigt, sich der Form eines hängenden Tropfens zu nähern und mit seinem rechten Rande ein wenig medianwärts sich zu bewegen;

2. das sehr bestimmt angegebene Inspirationshemmungsgefühl im Anschluss an die in der Anamnese hervortretende Brustfellentzündung;

3. die gleichsam wie durch Abheben mit einer Pincette entstandene Form der Zacke;

4. die gleiche Schattenintensität der Zacke und der angrenzenden Herzkontur;

5. eine Täuschung durch Rippendeckungsschatten liegt nicht vor.

Gegen eine Pericardadhäsion spricht der Umstand, dass die Zacke bei ventro-dorsaler Durchleuchtung nur sehr undeutlich erkennbar ist.

Für absolut sichergestellt möchte ich meine Deutung dieses Bildes nicht halten, ich glaube aber nicht zu weit zu gehen, wenn ich die Zacke mit hoher Wahrscheinlichkeit als Pericardadhäsion deute, zumal die Adhäsion des Pericards an der Herzspitze als einwandsfrei gelten darf und die Anwesenheit mediastinitischer Verwachsungen beweist.

Fall IV.

Tafel XX, Fig. 4.

Anamnese: Der 26 Jahr alte Kaufmann Max B. ist nicht Soldat gewesen, angeblich weil er zu schwach war. Als Kind machte er Masern und Scharlach durch. Seine Frau und ein Bruder starben an Tuberkulose. Im 14. Jahre überstand er Lungenentzündung, im 20. Jahre Brustfellentzündung, im 23. und 35. Jahre wiederum Lungenentzündung. Seit seiner ersten Lungenentzündung will er beständig an Husten und Auswurf leiden. Die Beschwerden haben sich langsam aber stetig vermehrt. Atemnot und Luftmangel stellten sich ein. Eine geschlechtliche Infektion will er nicht erlitten haben. Er ist etwas Potator (in den letzten Jahren trank er 6—8 Glas Bier und 5—6 Schnäpse täglich). Er wurde am 14. Oktober 1903 in die Charité aufgenommen.

Status praesens: Mittelgrosser, mittelkräftiger Mann. Stark abgemagert. Leicht cyanotischer Teint des Gesichts. Beiderseits gleichmässige costoabdominale Atmung. Lungengrenzen h. u. wenig verschieblich. Über dem rechten Unterlappen bronchopneumonische Herde. Über beiden Unterlappen pleuritisches Reiben. Pro Tag ca. 100 ccm dreischichtigen vorwiegend eitrigen nicht stinkenden Auswurfs.

Cirkulation: Herzgrenzen; einen Finger breit ausserhalb der Mamillarlinie, linker Sternalrand, vierte Rippe. Spitzenstoss im fünften Intercostalraum etwas ausserhalb der Mamillarlinie fühlbar. Abgesehen von einem leichten systolischen Aortengeräusch sind die Töne rein. Puls voll, von guter Spannung.

Digestion: Leber ragt $1^1/_2$ Querfinger unter dem Rippenbogen hervor und ist palpabel. Milz nicht palpabel. Urin frei von Eiweiss und Zucker. Regelrechte Harnmengen.

Nervensystem: deutliche Tabes.

Die Röntgendurchleuchtung am 15. ergibt ein etwas quergestelltes Herz, dessen Pulsation kaum zu erkennen ist. Links gute Zwerchfellbewegung, über dem rechten Unterlappen intensiver Schatten, der bis zur fünften Rippe hinaufreicht.

Die am 15. aufgenommene Röntgenplatte zeigt wie bei der Durchleuchtung intensiven Schatten über dem rechten Unterlappen. Spitzen hell. Am linken unteren Herzschattenbogen eine spitzwinklige Abknickung mit der Spitze nach der linken Mamilla. Es liegt hier offenbar eine Verwachsung des Pericards mit der Pleura vor. Die Stelle entspricht ungefähr dem Ansatz des vierten Rippenknorpels. Ein Pleuraerguss ist nicht zu konstatieren.

Besondere Beschwerden scheint die Pericardadhäsion nicht zu verursachen.

Im weiteren Verlauf der Krankheit nahm die handbreite Dämpfung über der unteren Lungengrenze im achten Intercostalraum rechts in der Scapularlinie zu. Bronchialatmen tritt hinzu. Es entwickelte sich das deutliche Bild einer bronchiectatischen Caverne mit peripneumonischen Herden. Die

Probepunktion fördert aus einer Tiefe von 4 cm etwas grünlich-schmutzigen Eiter. Dauerndes pleuritisches Reiben über beiden Unterlappen mit dicker Bronchitis.

Körpergewicht wie bei der Aufnahme 60 kg.

Am 30. November wird der Kranke mit brochektatischer Höhle klinisch vorgestellt.

5. Dezember wird der Kranke, da er sich wohler fühlt, Auswurf und Husten nachgelassen hat, als gebessert entlassen. Keinerlei Beschwerden sind aufgetreten, welche auf eine Pericardverwachsung hindeuten.

Es handelt sich also hier um eine chronische Bronchitis nach Lungenentzündung und Pleuritis mit rechtsseitiger Bronchiectasie und einseitiger Pericardadhäsion und basaler Pleuraadhäsion.

Diese Adhäsionen, welche durch die übrigen physikalischen Untersuchungsmethoden nicht feststellbar sind, da die unteren Lungenränder sich links gut inspiratorisch verschieben, wurden als unwesentlicher Nebenbefund bei der radiologischen Untersuchung entdeckt.

Fall V.

Tafel XXI, Fig. 1.

Karl K., 35 Jahre alt, Fabrikarbeiter, will bis zum Frühjahr 1903 stets gesund gewesen sein. Er ist starker Potator und machte April bis Mai 1903 nach Erysipel eine schwere Lungenentzündung des linken Unterlappens durch, welche mit ganz besonders starken Beschwerden und Symptomen einer Pleuritis diaphragmatica verlief.

Ein pneumonischer Herd im rechten Unterlappen gesellte sich hinzu. Bei lytischem Temperaturabfall erfolgte eine sehr langsame Lösung des linken Unterlappens. Ein Erguss war nicht nachweisbar, wohl aber reichliches pleuritisches Reiben.

Am 26. Juni 1903 in der Rekonvalescenz klagt K. noch über starken stechenden Schmerz unter dem linken Rippenbogen bei tiefer Einatmung. Der Schmerz soll von jener Stelle nach der Mitte der Brust ausstrahlen. „Es sei ihm bei tiefen Atemzügen so, als wenn in der Herzgegend plötzlich etwas zu kurz sei.“ Dieses Gefühl sei noch deutlicher, wenn er sich vornüber beuge. Seine Arbeitsfähigkeit sei durch das Leiden erheblich vermindert. Beim Treppensteigen und bereits leichten Anstrengungen tritt Kurzatmigkeit auf und öfters auch Opressionsgefühl in der Herzgegend. Die Herzdämpfung und Herztöne waren regelrecht. Die Lungen bis auf eine geringe respiratorische Beweglichkeitseinschränkung frei. Starke Magentympanie war fast andauernd zu konstatieren.

Die Röntgendurchleuchtung ergiebt deutliche Adhäsion des Herzbeutels links, erkenntlich an einer stumpfzackigen Ausknickung am linkeren unteren Herzschattenbogen. Ein Adhäsionsstrang war nicht sichtbar. Hochstand des Zwerchfells und mangelhafte respiratorische Exkursion desselben. Die Kuppe zeigt bei Inspirationsstellung eine deutliche Abknickung.

Die Röntgenplatte zeigt deutliche Adhäsionszacke am linken Herzrand und der linken Zwerchfellkuppe, auch sind von den zwei Zacken ausgehend zarte Schattenstränge sichtbar.

Die Auszackungen scheinen mir einwandsfreie Adhäsionen zu sein. Die Adhäsionszacke an der Zwerchfellkuppe ist durch die typische inspiratorische Bewegungsstörung sicher gestellt. Ob die Schattenstränge durch Hilusschatten verursacht sind oder durch pleuritische Schwartenstränge oder durch peribronchitische Bindegewebswucherungen, ist nicht mit Bestimmtheit zu sagen. Es scheint sich wegen der deutlichen Verbindung zwischen beiden Zacken vorwiegend um Schwartenstränge zu handeln. Deckungsschatten liegen jedenfalls nicht vor.

Die Magentympanie bezw. Atonie scheint mir durch die Fixation des Zwerchfelles hervorgerufen zu sein.

Experimentelles.

Experimentell habe ich versucht, zackenartig abgehobene Falten des gesunden nicht verdickten Herzbeutels auf der Röntgenplatte zur Anschauung zu bringen:

An zwei menschlichen Leichen mit normalen Lungen wurde vom Sternum ein Stück reseziert und der Herzbeutel in der Gegend des rechten Vorhofes mit einem Faden gefasst und an einen Widerhaken befestigt, welcher von der rechten Mamillargegend her durch den

Pleurasack eingestossen wurde. Darauf wurden durch Trachealkanüle die Lungen mit Sauerstoff aufgebläht und die Pericardzacke straff nach rechts angezogen. Die Platte ergab nur eine mässige Verlagerung des ganzen Herzens nach rechts, aber keinerlei zackenartigen Schattenvorsprung an der rechten Herzkontur. Der Versuch wird übrigens an der menschlichen Leiche durch die seröse Durchtränkung des Lungenparenchyms etwas gestört, welche das Lungenfeld beschattet. Immerhin waren die Herzkonturen als völlig glatt und regelrecht verlaufend erkennbar.

Klarer und einwandsfreier war das Bild beim Versuch am lebenden Hunde. Auch hier ergab der in gleicher Weise angestellte Versuch keine Pericardschattenzacke.

Schlusssätze.

1. Zarte Adhäsionen sind beim Durchleuchten nicht selbst sichtbar und auch nicht auf der Platte darstellbar, wie auch einige Experimente an der menschlichen Leiche und am lebenden Hunde beweisen. Die häufigen bei Obduktionen sich findenden dünnen Adhäsionen müssen bei der Röntgenuntersuchung dem Beobachter entgehen, wenn sie nicht Bewegungsstörungen an Herz- oder Zwerchfellkonturen machen.

Die radioskopisch wahrnehmbaren, durch Adhäsionen bewirkten Bewegungsstörungen an Herz- oder Zwerchfellkonturen können für sich allein die Diagnose sichern.

2. Die Moritzschen Bedenken bezüglich trügerischer Projektionsfehler sind nicht zu unterschätzen. Diesbezüglich müssen jedoch noch an einschlägigen Obduktionsfällen Beobachtungen erfolgen. Zacken und winklige Unregelmässigkeiten an den Herz- und Zwerchfellkonturen sind nur dann diagnostisch verwertbar, wenn deutliche Bewegungshindernisse radioskopisch sichtbar werden.

3. Bei Herz- und Atmungsstörungen, welche durch die gewöhnlichen physikalischen Untersuchungsmethoden nicht einwandsfrei erklärt werden, bedarf es ganz besonders der Röntgenuntersuchung auf Adhäsionen, namentlich wenn Lungen oder Herzerkrankungen vorausgegangen sind. Bei Ösophagusstenosen in Höhe des Zwerchfelles ist eventuell auf pleuritische Abschnürungen zu fahnden.

4. Für pleuritische Basaladhäsionen ist besonders charakteristisch ein plötzliches Hemmungsgefühl während tiefer Inspiration.

5. Ein Röntgenbild in Exspirationsstellung kann auch bei vorliegenden Adhäsionen völlig regelrecht erscheinen. Zur Darstellung einer Adhäsion ist vor allen Dingen eine Aufnahme in tiefer Inspirationsstellung erforderlich. Das Wesentliche bleibt aber immer die radioskopische Untersuchung auf Bewegungsstörungen an den Konturen.

6. Von hervorragendem Werte ist die Röntgenuntersuchung zur Feststellung basaler pleuritischer Adhäsionen an der Zwerchfellkuppe bei freien Pleurasinus. Hier führt allein das Röntgenverfahren zur sicheren Diagnose und giebt allein das Mittel an die Hand, einen Simulationsverdacht bei vorliegenden Adhäsionen als ungerechtfertigt zu beseitigen.

Aus dem städtischen Krankenhause zu Brandenburg a. d. H. (Chefarzt: Dr. med. Appel.)

Ein Fall von Brachydaktylie an allen Extremitäten.

Von

Dr. med. **Kurd Hochheim**, Assistenzarzt.

(Hierzu Tafel XXII, Fig. 1—3.)

Fälle von Brachydaktylie, einer Abnormität, die darin besteht, dass Finger oder Zehen auffallend kurz sind infolge einer mangelhaften Längenausbildung der zugehörigen Metakarpal- bezw. Metatarsalknochen, und bei denen die Verkürzung dieser Knochen wirklich den einzigen Fehler in der Skelettausbildung darstellt, sind im Laufe des letzten Jahrzehnts mehrfach beschrieben worden, — ein Zeichen dafür, dass diese Abnormität, wenn sie auch wohl zu den Seltenheiten gehört, bei darauf gerichteter Aufmerksamkeit doch hier und da zur Beobachtung gelangt. Gemeinsam ist den bisherigen Fällen in der Litteratur, dass durch die Abnormität keine Funktionsstörungen bedingt waren. Dies mag der Grund sein dafür, dass früher die Brachydaktylie den Augen der Ärzte entgangen ist. Zuletzt hat Sternberg[1]) zwei Fälle veröffentlicht und die bis dahin bekannt gewordenen besprochen.

Da immerhin die Zahl der hierher gehörigen Beobachtungen eine beschränkte ist, und über die Art der Entstehung der Abnormität bislang keine einstimmige Meinung herrscht, erscheint mir die Besprechung eines neuen Falles berechtigt, über den ich in der Sitzung des ärztlichen Vereins zu Brandenburg a. d. H. vom 6. Juli 1903 bereits berichtet habe.

Ein 18jähriges Dienstmädchen suchte am 8. 5. 1903 das Krankenhaus auf, weil es bei der Arbeit durch Schmerzen in der linken Hand gestört wurde. Sie gab auf Befragen an, dass sie schon früher öfters zeitweise durch dieselben Beschwerden belästigt worden sei. Sie sei sonst nicht krank gewesen. Ein Bruder von ihr leide an Schwindsucht, und ihre Eltern seien an Schwindsucht gestorben.

Das Mädchen war von kleiner Statur, hatte eine leichte Kyphoskoliose der Brustwirbelsäule. Die Bulbi ragten etwas vor. Die Gesichtshälften waren symmetrisch. Auffallend war eine Andeutung von Sattelnase, eine dürftige Ausbildung der Schneidezähne, deren Gestalt Ähnlichkeit mit der der Hudginsonschen Zähne hatte, und ein mässiger Grad von Caput obstipum. Herz und Lungen waren gesund. An den Bauchorganen liess sich nichts Regelwidriges nachweisen. Auch zeigten Motilität, Sensibilität und Reflexe keine Störungen. An der linken Hand, welche, wie erwähnt, beim Arbeiten schmerzhaft war, liess die Dorsalseite eine kaum nennenswerte Schwellung erkennen. Die Betastung der Distalenden des dritten und vierten Mittelhandknochens wurde als etwas schmerzhaft bezeichnet. Die Gestaltung der Hand erregte sofort bei der Untersuchung meine Aufmerksamkeit. Der Zeigefinger überragte nämlich um 8 mm die Spitze des Mittelfingers, der Mittelfinger war um etwa 4 mm länger als der Ringfinger, und die Längendifferenz zwischen dem Ringfinger und dem kleinen Finger betrug etwa 21 mm. Wurde die Hand zur Faust geballt, so zeigte sich ulnarwärts von dem Köpfchen des zweiten Metakarpale eine tiefe Einsenkung zum Köpfchen des dritten, während die distalen Grenzlinien des dritten, vierten und fünften Metakarpale einen schwachgekrümmten Bogen bildeten.

An der rechten Hand dagegen war der Mittelfinger länger als der Zeigefinger, dessen Kuppe er um etwa 8 mm überragte. Den Ringfinger überragte er um etwa 16 mm, und dieser war etwa 22 mm länger als der kleine Finger. An der Faust trat das Köpfchen des Mittelfingers nur sehr wenig neben dem des Zeigefingers zurück, zwischen dem Köpfchen des dritten und vierten Metakarpale zeigte sich aber eine ähnlich tiefe Stufe wie zwischen dem zweiten und dritten Metakarpalköpfchen der linken Hand, während das Köpfchen des vierten das des fünften nur wenig überragte.

[1]) Wiener klin. Wochenschr. 1902, Nr. 41.

An dem von mir gemachten Röntgenbild (Fig. 1) lässt sich die Difformität genau studieren: Man sieht auf ihm, dass an der linken Hand der dritte, vierte und fünfte Mittelhandknochen, an der rechten nur der vierte und fünfte stark verkürzt sind. Der dritte Mittelhandknochen der rechten Hand zeigt nur eine ganz geringe Verkürzung und keine Gestaltveränderung, welche bei den stark verkürzten Knochen dagegen sehr auffallend ist. Diese haben in ihrer Gestaltung das gemeinsam, dass sich die Diaphyse gleich hinter dem proximalen der Norm entsprechend verdickten Anfangsteil schnell verjüngt, sich dann distalwärts zunächst allmählich, schliesslich unter der distalen Epiphyse aber plötzlich verdickt. Die distalen Epiphysen sind kurz und breit, und auf dem Negativ erscheinen sie dunkler als die distalen Epiphysen normal gebildeter Metakarpalknochen, — ein Zeichen dafür, dass sie in der dorsal-volaren Richtung wohl etwas verdünnt sind. In der ulnar-radialen Richtung erscheinen die Epiphysen verdickt, wohl deshalb, weil ihre Längenausdehnung auffallend gering ist, während die Breite nicht vermindert ist. Ferner ist die Wölbung der distalen Gelenkfläche in seitlicher Richtung eine auffallend geringe, — der Wölbungsteil ist ebenso wie die ganze Epiphyse verkürzt. — Die Knochen sehen also aus, als seien sie in der Längsrichtung zusammengedrückt. Nur die proximalen Epiphysen lassen eine Verkürzung nicht mit Sicherheit erkennen. Ferner zeigen die Mittelhandknochen des vierten und fünften Fingers eine deutliche Verbiegung mit der Konvexität nach der Ulnarseite.

An den Füssen fand sich beiderseits eine mässige Verkürzung der dritten und eine sehr starke Verkürzung der vierten Zehe und bei Beugung eine mässige bezw. starke Einsenkung an der Stelle der zugehörigen Metatarsalköpfchen. Kompliziert war die in Rede stehende Difformität durch das Vorhandensein einer Klumpfussstellung mässigen Grades, welche es mit sich brachte, dass auf den Röntgenbildern die proximalen Teile der Metatarsalknochen von Nachbarknochen teilweise verdeckt sind. Das Radiogramm (Fig. 2) lässt, wie sich vermuten liess, ein mässige Verkürzung des dritten und eine starke Verkürzung des vierten Metatarsale erkennen, vorwiegend bedingt durch eine mangelhafte Längenausbildung der Diaphyse. Die distalen Epiphysen sind nicht nur verkürzt, sondern auch in der Breitendimension wenig entwickelt. Infolgedessen ist auch eine so auffallende Verjüngung der Diaphyse unter der Epiphysengrenze wie bei den verkürzten Handknochen nicht festzustellen. Die distalen Epiphysen erweisen sich durch ihre dunklere Schattierung auf der Platte in der Tiefendimension als etwas verdünnt. — Die verkürzten Mittelfussknochen sind mithin in der Gesamtheit ihrer Ausbildung, — nicht nur in der Längen-, sondern auch in der Dickendimension zurückgeblieben.

Es handelt sich also bei dem Mädchen um eine mangelhafte Ausbildung mehrerer Mittelhand- und Mittelfussknochen beider Körperseiten. An den Füssen ist die Störung genau symmetrisch, da beiderseits der dritte und vierte Mittelfussknochen verkürzt sind. An den Händen ist sie dagegen nur teilweise symmetrisch; denn beiderseits zeigt zwar der vierte und fünfte, aber nur links der dritte Mittelhandknochen eine auffallende Verkürzung.

Unter den bisher publizierten elf Fällen sind in einem Fall Hände und Füsse von der Störung betroffen (Roughton)[1]), ebenso in einem Falle nur die Füsse (Kümmel)[2]). In beiden Fällen zeigt sich die Störung symmetrisch, im Roughtonschen Fall allerdings nur an den Händen, während an den Füssen Metatarsalknochen verkürzt sind, die einander nicht entsprechen. In den übrigen neun Fällen findet sich die Abnormität auf die Hände beschränkt. Dieselbe ist in drei Fällen einseitig, in den übrigen sechs doppelseitig vorhanden. Im ganzen hat sich also die Brachydaktylie unter elf Fällen achtmal doppelseitig gefunden.

Unter den Fällen beiderseitiger Brachydaktylie sind einmal alle Metakarpalien verkürzt (Lebouc q)[3]), einmal die Metakarpalien III—V und je ein Metatarsalknochen, links der vierte und rechts der erste (Roughton). Ferner weist ein Fall Verkürzung der Metatarsalien IV

[1]) The Lancet. 1897. Bd. II, pag. 19.

[2]) Kümmel: Die Missbildungen der Extremitäten usw. Biblioth. medic. E 3, 1895.

[3]) H. Lebouc q, Bull. de l'Académie royale de médecine de Belgique.

und V auf (Kümmel), drei Fälle zeigen die Abnormität an den vierten Metakarpalien (Joachimsthal[1]) zwei Fälle: Nr. V und VI; Klaussner[2])), einer zeigt sie an den fünften (Joachimsthal, Nr. IV) und einer an den dritten allein (Sternberg). — Fast immer betrifft also die Abnormität, wenn sie sich auf beiden Seiten findet, symmetrisch gelegene Knochen. In den Fällen einseitiger Brachydaktylie ist einmal das erste und vierte Metakarpale (Pfitzner)[3]), einmal das vierte (Rieder)[4]) und einmal das fünfte allein verkürzt (Sternberg).

In sieben Fällen (Joachimsthal: zwei Fälle —, Klaussner, Sternberg, Pfitzner, Rieder, Roughton) findet sich also Verkürzung von solchen Knochen, deren Nachbarknochen normale Länge haben. Diesen Fällen entspricht auch der Befund an den Füssen meines hier beschriebenen Falles, sowie der Befund bei einem weiteren Falle, den ich anhangsweise noch besprechen werde. Die Entstehung der Brachydaktylie wird zum mindesten für diese Fälle m. E. durch Kümmel, welcher in der Brachydaktylie eine exogene Missbildung sieht, verursacht durch mechanischen Einfluss von seiten der Umhüllung auf den Fötus, nicht erklärt. Eher könnte diese Theorie befriedigen in Fällen, in denen die Störung die äussersten Knochen oder diese mit ihren Nachbarknochen zusammen betrifft.

Sternberg nimmt für die Genese der Brachydaktylie in seinem ersten Falle eine Affektion der Knochenkerne im Capitulum an, in welchem er überhaupt den Sitz der Störung sieht, und ist geneigt, die Verkürzung auf eine Epiphysenlösung an dieser Stelle zurückzuführen. Er stützt diese Ansicht auf die für seinen ersten Fall vorliegende anamnestische Mitteilung, die Difformität habe sich im dritten Lebensjahre nach einem Sturz auf die Fäuste ausgebildet, also in einem Alter, in dem bereits der Knochenkern im Capitulum vorhanden sei. Ausserdem sind seiner Erfahrung nach die Basen und proximalen Diaphysenteile normal und gut ausgebildet, und damit ist es seiner Ansicht nach sehr wahrscheinlich, dass in der distalen Epiphyse die Ursache der Difformität liegt. In seinem Résumé erkennt er allerdings auch der embryonalen Veranlagung eventuell eine Beteiligung an der Produktion der Verbildung zu, wodurch er m. E. seine Erklärung, wie er sie einmal gegeben hat, in unnötiger Weise kompliziert.

Zur Erklärung meines Falles kann ich die Sternbergsche Annahme nicht heranziehen. Denn an den verkürzten Mittelhandknochen ist nicht nur das Capitulum und der distale Diaphysenteil verändert, sondern auch der proximale, und die verkürzten Metatarsalknochen erscheinen im Ganzen verkümmert, während der einzelne von ihnen in den Proportionen seines Baues nur geringe Störungen aufweist. Einer Verallgemeinerung der Sternbergschen Theorie würde m. E. überhaupt die Häufigkeit des symmetrischen Vorkommens der Brachydaktylie entschieden widersprechen. Die Richtigkeit der Kümmelschen Annahme einer exogen begründeten Missbildung wird m. E. am meisten durch das häufige Vorkommen von Brachydaktylie mit Verkürzung mittlerer Mittelhand- bezw. Mittelfussknochen bei normaler Ausbildung der Randknochen in Frage gestellt.

In Anbetracht der Unzulänglichkeit der bisherigen Erklärungen möchte ich die Brachydaktylie für eine Entwicklungshemmung endogener Art halten. Abgesehen von den Fällen isolierter Verkürzung mittlerer Mittelhand- und Mittelfussknochen spricht, wie auch Sternberg zugiebt, der Fall von Rieder, in welchem es sich um einen Mann mit Brachydaktylie des rechten vierten Metakarpale handelt, der ein Kind hatte mit hochgradigen Annomalien an allen Extremitäten. Muss man doch in diesem Falle eine progressive Entartung in der Descendenz bei geringer Entartung des Vaters annehmen.

Für meinen Fall kann ich eine gewisse Disposition in der Familie für die in Rede

---

[1]) Joachimsthal, Ergänzungsheft 2 der Fortschritte auf dem Gebiete der Röntgenstrahlen. Hamburg 1900. S. 24.

[2]) Klaussner, Über Missbildungen der menschlichen Gliedmassen und ihre Entstehungsweise. Wiesbaden 1900. S. 90.

[3]) Pfitzner, Beiträge usw.. III Abt. Morpholog. Arb. 1895, Bd. IV, S. 545.

[4]) Rieder, Deutsch. Arch. f. kl. Med. Bd. LXVI, S. 334.

stehende Bildungshemmung selbst nachweisen. Ich war in der Lage, vier jüngere Geschwister des Mädchens selbst genau zu untersuchen. Während drei von ihnen keinerlei Abnormitäten erkennen liessen, fand ich bei einem 13jährigen, sonst durchaus normal entwickelten Knaben eine beträchtliche Verkürzung der rechten vierten Zehe. Das Röntgenbild (Fig. 3) zeigt eine Verkürzung des zugehörigen Metatarsalknochens. Derselbe wird von dem fünften Metatarsalknochen um 3—4 mm überragt, während an dem andern Fusse der vierte Metatarsalknochen um 8—9 mm länger ist als der fünfte. Der verkürzte Metatarsalknochen ist leicht verbogen, so dass die Konvexität nach aussen gerichtet ist, und die Dickenzunahme der Diaphyse unter dem Köpfchen ist sehr auffallend. Das Köpfchen selbst erscheint nicht verkürzt und kaum verdickt. Besonders bemerkenswert ist wohl, dass ein der knorpligen Epiphysenlinie entsprechender Schatten unter dem Köpfchen, wie er an den übrigen Metatarsalknochen, mit Ausnahme des ersten, deutlich zu sehen ist, an dem verkürzten vierten Metatarsalknochen völlig fehlt. Hervorheben möchte ich an dieser Stelle, dass auf der von Joachimsthal gelieferten Röntgenaufnahme: Tafel 6, Fig. II, welche die Hand eines 12jährigen Mädchens mit verkürzten fünften Metakarpalien darstellt, ebenfalls die Epiphysenlinie nicht zu erkennen ist, während sie bei den Metakarpalien II—IV deutlich hervortritt.

Aus diesem Befunde glaube ich mit Sicherheit entnehmen zu können, dass die Verkürzung wenigstens zum Teil die direkte Folge einer vorzeitigen Verknöcherung der Epiphysenlinie sein kann. Die letzte Ursache für die Brachydaktylie sehe ich indessen, den obigen Auseinandersetzungen zufolge, in einer endogenen Anlage.

Es sei mir gestattet, eine kurze Bemerkung über die Funktionsstörungen bei dem von mir ausführlich beschriebenen Falle zu machen: Wie schon erwähnt, klagte das Mädchen über zeitweilig nach schwerer Arbeit auftretende Schmerzen in den Händen. Dieselben hatten ihren Sitz in der Gegend der Köpfchen des dritten und vierten linken und des vierten rechten Metakarpalknochens. Bei Ruhigstellung der Hände schwanden die Beschwerden im Verlauf von etwa acht Tagen vollkommen. Es fragt sich, wie die Beschwerden zu erklären sind. Möglich ist es vielleicht, dass die Bandapparate der missbildeten Knochen gleichfalls mangelhaft ausgebildet sind, und dass diese infolge von Dehnung und Zerrung zu Entzündungszuständen leichter Art neigen. Jedenfalls aber ist es unzweifelhaft, dass die Verbindungsbänder zwischen den Capitula eines normal ausgebildeten und eines stark verkürzten Metakarpal- bezw. Metatarsalknochens (Ligamenta capitulorum transversa) eine Verlängerung, vielleicht auch eine Verschmälerung erfahren haben müssen. Man darf daher wohl wenigstens an diesen Stellen eine verminderte Widerstandsfähigkeit des Bandapparates mit Sicherheit annehmen.

Meinem hochverehrten Chef Herrn Dr. med. Appel spreche ich an dieser Stelle für die Überlassung des Materials und für das Interesse, welches er der Bearbeitung desselben geschenkt hat, meinen ergebensten Dank aus.

Aus der chirurgischen Abteilung des Luisenhospitals zu Aachen. Professor Dr. Marwedel.

Gehirnabscess im Röntgenbild.

Von

Dr. **Sträter**, leitender Arzt des Röntgen-Laboratoriums.

(Hierzu Tafel XXI, Fig. 2.)

Der Diagnose der Gehirnerkrankungen und Neubildungen hat durch die Entdeckung der Röntgenstrahlen keine wesentliche Bereicherung erfahren. Schädelverletzungen und ins Gehirn eingedrungene Fremdkörper — falls sie für Röntgenstrahlen genügend undurchlässig sind —

können gefunden und ihre Lage bestimmt werden. Dagegen ist es nur in wenigen Fällen gelungen, Hirntumoren nachzuweisen. Es hat dies einerseits seinen Grund darin, dass die dicke Schädeldecke ein Hindernis bietet und die Diffussion der Röntgenstrahlen in der weichen Gehirnmasse beträchtlich ist, andrerseits hauptsächlich darin, dass die Neubildungen keine wesentlichen Schattendifferenzen gegenüber den sie umgebenden Gehirnmassen aufweisen, da ihre Durchlässigkeit für Röntgenstrahlen nur in geringem Masse von der des Gehirns abweicht.

Infolgedessen beschränken sich die Veröffentlichungen über den Nachweis von Hirntumoren auf die Fälle, bei denen entweder eine Verkalkung des Tumors stattgefunden hat, wie im Falle Fittig, oder aber bei denen durch Usurierung der Schädelknochen indirekt der Sitz der Hirntumoren festgestellt wurde, wie dies Albers-Schönberg bei einem Gliom der Dura mater, Holzknecht, Oppenheimer und andern bei Hypophysistumoren gelungen ist. Einen Hirnabscess durch Röntgenstrahlen nachzuweisen, ist meines Wissens bisher nicht geglückt, und es dürfte dies in den oben erwähnten Umständen begründet sein. Und doch gelingt es, wie folgender Fall zeigt, unter günstigen Verhältnissen Gehirnabscesse zur Anschauung zu bringen. Da der Fall mir genügend interessant erscheint, gebe ich in folgendem die vollständige Krankengeschichte.

Es handelt sich um den 7jährigen Knaben Peter F. aus G., der am 7. Januar 1904 aufgenommen wurde.

Anamnese: Der Junge stammt aus gesunder Familie und war früher nie ernstlich krank.

Vor 17 Wochen etwa ging der Junge, einen gespitzten Griffel in der Hand haltend, zur Schule, als ein andrer Junge ihm von hinten auf den Rücken sprang, so dass F. zu Boden stürzte. Dabei drang ihm der Griffel oberhalb des rechten Auges ein. Er soll danach am gleichen Tage leicht benommen gewesen sein. Ob die abgebrochene Griffelspitze wieder vollständig entfernt wurde, vermag der zur Hilfe gerufene Bader, der die kleine Wunde mit Karbol desinfizierte, nicht anzugeben.

Am andern Tage war das Befinden wieder besser, das Sensorium frei. Das rechte Auge „stand schief". Der Junge konnte aber ganz gut mit dem rechten Auge sehen. Seit der Verletzung besuchte der F. nicht mehr die Schule. Erbrochen hatte der Junge zum ersten Male vor elf Wochen. Seitdem fühlte er sich nicht mehr so wohl wie früher, scheint in seinem ganzen Wesen etwas verändert und klagte immer über Kopfschmerzen, die besonders nachts sehr stark gewesen sein sollen. Zirka sechs Wochen nach der Verletzung sollen die Kopfschmerzen nachts so heftig gewesen sein, dass der Vater einen Arzt holen musste. Bei der Rückkehr des Vaters war der Junge bewusstlos und hatte am ganzen Körper klonisch-tonische Krämpfe. Bewusstlosigkeit und Krämpfe dauerten angeblich vier Stunden. Speichel floss aus dem linken Mundwinkel. Nach dem Erwachen war der Junge noch einen Tag leicht benommen. Drei Wochen später fand ein gleicher Anfall, doch in geringerer Stärke, statt. Hierbei soll er leichtere Temperatursteigerung gehabt haben (bis 38° ?).

Das ganze rechte Auge sei bei dem Anfall stark geschwollen gewesen und aus der Orbita hervorgetreten. Am 28. Dezember war der letzte Krampfanfall mit Bewusstlosigkeit.

Der Junge wurde bereits von fünf verschiedenen Ärzten behandelt. Da der Zustand sich in letzter Zeit verschlimmerte, wurden die Eltern besorgt und brachten ihn zur genaueren Untersuchung mit Röntgenstrahlen ins Hospital.

Status: 7. I. 1904. Für sein Alter genügend entwickelter Junge in leidlichem Ernährungszustand, stupider Gesichtsausdruck. Haut- und Schleimhäute blass. Geringer Exopthalmus rechts und leichte Ptosis des rechten obern Augenlides. Abendtemperatur 38,1°, Puls 96, Atmung ruhig. Brust und Baucheingeweide ohne Besonderheit. Urin frei von Alb. und Sacch. reagiert sauer, spez. Gewicht 1012.

Das Beklopfen des Schädels ergiebt nirgends besondere Druckempfindlichkeit. Am nasalen Teil des obern rechten Augenlides befindet sich eine rundliche Narbe von 3 mm Durchmesser. Leichte Abducenslähmung und Facialisparese rechts. Die Sensibilität im Gesicht regelrecht. Reflexe beiderseits gleich von regelrechter Stärke.

Genauere Augenuntersuchung: (Dr. Mengelberg).

Bei Tageslicht rechte Pupille etwa $4^2/_3$ mm weit, linke etwa 5 mm. Rechte Pupille starr auf Lichteinfall sowohl direkt als indirekt; ebenso unverändert bei Konvergenz.

Linkes Auge: normale Reaktion (doch etwas langsam). Rechtes Auge: leichter Exopthalmus. Das Auge steht etwas nach unten und aussen. Bewegungen des rechten Auges nach oben stark eingeschränkt, sonst anscheinend normal.

Visus: R. Auge: Handbewegung vor den Augen unsichere Projektion.

L. Auge: Finger in 6 m.

Fundus: R. Auge: Papillengrenze verwaschen. Gefässe teilweise verdeckt. Vom Gefässtrichter nichts zu sehen. Gefässe stark geschlängelt, aber nicht besonders stark gefüllt. Keine deutliche Vortreibung der Papille. Rings um dieselbe die Retina mit weissem Exsudat in streifiger Anordnung durchsetzt. Fundus unverletzt.

L. Auge: Stärkere Füllung der Gefässe, sonst derselbe Befund. Nach oben hin eine Vene in geringer Entfernung von der Papille auf etwa 3 mm mit Exsudat bedeckt.

8. I. 1904. Eine Röntgenaufnahme zeigt auf der Platte den von der rechten Orbita aus eingedrungenen Griffel in seiner ganzen Länge sehr deutlich (Tafel XXI, Fig. 2). Die Spitze des Griffels reicht annähernd bis zu einer, die beiden äussern Gehörgänge verbindenden Linie. Das Ende des Griffels liegt im hintern Teil der Orbita. Er muss offenbar durch die Fossa orbitalis superior eingedrungen und auf dem Boden der mittleren Schädelgrube nach hinten gedrungen sein. Merkwürdigerweise ohne Nerven oder Gefässe zu verletzen.

9. I. Im Einverständnis mit den Eltern wird die Extraktion des Griffels beschlossen und in Äther-Chloroform-Narkose ausgeführt.

Hautschnitt bogenförmig, 3 cm lang, dicht unter der rechten Augenbraue längs des Orbitalrandes verlaufend, Trennung der Fasern des m. orbicularis und der Fascia tarsoorbitalis. Mit einem Spatel wird der rechte Bulbus nach abwärts gedrängt. Am Dache der Orbita stumpf vordringend erreicht man das Ende des Griffels. Dasselbe wird mit einer Zange erfasst und nach einigen lockernden Bewegungen gelingt die Extraktion ohne Schwierigkeiten. Tamponade mit Jodoformgazeverband. Der extrahierte Griffel ist 7 cm lang, vollkommen rund und nirgends mit Eiter bedeckt, auch aus der Tiefe der Wunde entleerte sich nach der Extraktion kein Eiter. Die Temperatur war mit Ausnahme der ersten Messung 38,1°, nicht über 37,7° hinaus gegangen.

10. I. Allgemeinbefinden gut. Kein Erbrechen, keine Krämpfe. Temperatur 37,7°.

11. I. Rechtes Auge freier beweglich. Der Junge erkennt Finger und Zeiger der Uhr.

12. I. Lignor cerebrospinalis in geringer Menge im Verband.

Bei der Augenuntersuchung sieht man deutlich die grossen Gefässe bis zur Austrittstelle auf der Papille, wenn auch nicht ganz rein. Einzelne kleinere Gefässe von der macula herkommend kann man bis zum Gefässtrichter verfolgen. Auch die nach oben innen ziehende Vene ist nur auf eine kurze Strecke verdeckt. (Umgekehrtes Bild.)

14. I. Die im Augenhintergrund mit Exsudat durchsetzte Fläche schmäler. Gefässe deutlicher sichtbar.

15. I. Seit der Operation zum ersten Male Erbrechen während der Mahlzeit. Auffallend war das Benehmen des Jungen beim Abendessen. Er verunreinigte das Essen durch Kot.

16. I. Visus links $^5/_{12}$, rechts werden die Finger in 1 m Entfernung erkannt. Im Augenhintergrund sind die Entzündungserscheinungen erheblich zurückgegangen. Exsudat schrumpft weiter.

18. I. In der Nacht vom 17. I. bis zum 18. I. klagte der Junge über heftige Kopfschmerzen und hat zweimal Erbrechen. Temperatur 37,5°.

Morgens 6 Uhr bekam der Junge epileptiforme Konvulsionen von $^1/_4$ Std. Dauer. Diese Anfälle wiederholten sich noch mehrmals am Tage. Den ganzen Tag hindurch war der Junge apathisch, gegen Abend comatös.

In der Annahme, dass, von dem Fremdkörper ausgehend, ein intracerebraler Abscess sich entwickelt haben könne, der die cerebralen Erscheinungen hervorruft, wird eine osteoplastische Trepanation beschlossen und mit Einwilligung der Eltern ausgeführt. Der Sitz des fraglichen Abscesses kann im Stirnhirn wie im Schläfenlappen liegen, deshalb soll der Lappen so geformt werden, dass von ihm aus nach beiden Gehirngegenden Zugang möglich ist.

Osteoplastische Trepanation am gleichen Abend in leichter Chloroformnarkose.

Bildung eines grossen Hautknochenlappens, dessen untere Ende 7 cm voneinander entfernt sind und dessen obere Kuppe 7 cm über der Basis liegt. Des hintern Schenkels unteres Ende liegt nach hinten und oben vom rechten Ohr 2 cm hinter der Ohrrandlinie. Nach Durchtrennung von Haut und Periost werden an 5 Stellen zunächst mit dem Kümmelschen Bohrer Löcher in den verhältnismässig dünnen Knochen gebohrt, dann der Knochen in der Schnittlinie mit der Sudeckschen Fräse (Elektromotor) durchtrennt, was ohne Nebenverletzung gelingt. Durch kleine Meisselschläge wird beiderseits an der Basis der Knochen eingekerbt, worauf er sich leicht nach aussen beziehungsweise unten in toto umklappen lässt. Nun liegt die Dura in breiter Fläche frei. Sie ist stark und prall vorgewölbt und zeigt kaum merkliche Pulsation, nirgends Verfärbung der harten Hirnhaut. Mit einer über stricknadeldicker Punktionsnadel bez. Spritze wird zunächst in der Richtung gegen das Stirnhirn nahe dem vordern Rand der Lappenöffnung nach zwei verschiedenen Richtungen eingestochen, ohne Erfolg. Ebenso von einer dritten Stelle aus mehr in der Mitte. An einer vierten Punktionsstelle im hintern Drittel der Gehirnoberfläche stösst man plötzlich auf dicken, gelbgrünen Eiter. Er muss unter ziemlichem Drucke stehen, da auch neben der Nadel aus der kleinen Gehirnwunde Eiter ausströmt. Die Nadel wird vom Assistenten in der betreffenden Lage

in situ gehalten, die Dura an der Punktionsstelle gespalten und nun neben der Nadel im Sealpell langsam in die Tiefe geführt. Es stösst auf den Eiterherd erst in einer Tiefe von wenigstens 3 bis 4 cm, vorher auf eine ziemlich derbe Abszesswand, die durchstossen wird, wonach in grossem Schuss der Eiter nach aussen sprudelt, der eingeführte Finger gelangt in eine stark über gänseeigrosse, glattwandige Höhle, die im obern, hintern rechten Schläfenlappen gelegen ist und sich von hier noch weit nach dem Hinterhauptslappen erstreckt. Nach unten, innen und hinten liegt ein kleiner zirka wallnussgrosser Abschnitt der Höhle, der durch eine fingerdicke Öffnung mit dem Hauptsacke kommuniziert. Aus der ganzen Höhle mag sich ungefähr 150—200 ccm Eiter entleert haben, der zur bakteriologischen Untersuchung aufgefangen wird. Einlegen eines Drainrohres, sowie eines Gazestreifens. Aus dem hintern Rand des Knochenlappens wurde zur Ableitung der Drainage ein zirka halbthalergrosses Knochenstück ausgebrochen. Nach der Entleerung des Eiters sank die rechte Gehirnhälfte stark ein. Puls und Atmung blieben ungestört, keine Krämpfe. Nach Toilette der Wunde mit warmer Kochsalzlösung wird der Knochenlappen zurückgeklappt und die Hautwunde im vordern und mittleren Drittel durch tiefgreifende Seidenknopfnähte geschlossen. Verband.

Anatomische Diagnose: Grosser tiefliegender Abscess im rechten Schläfen- und Hinterhauptslappen durch osteoplastische Trepanation entleert.

Verlauf: Anfangs schien derselbe recht günstig. Der Junge erwachte schon bald nach der Operation aus seinem Coma, verlangte zu trinken, gab Antwort auf Fragen, nannte seinen Namen, hob auf Verlangen die rechte oder linke Hand, den Fuss usw.

Am zweiten Tag Temperatur 38,6. Ausserer Verbandwechsel.

Am vierten Tag Ödem der Lider und des Gesichtes. Verbandwechsel. Drainrohr entfernt. Wunde sieht gut aus. Temperatur gefallen.

Am fünften Tag p. op. Hemiparese der linken Körperhälfte. Allgemeinbefinden gut. Junge spricht, isst mit Appetit, ist vollkommen bei klarem Bewusstsein.

Verbandwechsel. Aus dem Knochenspalt hat sich ein halb hühnereigrosser Prolapsus cerebri hervorgedrängt. Entfernen des Gazetampons, wonach kein Eiter mehr abfliesst. Kleiner Gazezipfel eingelegt. In den nächsten Tagen verliert sich das Ödem der Lider und Stirn, die Hemisslegie besteht aber unverändert fort.

Leider vergrössert sich trotz aller sorgfältig komprimierenden Verbände der Gehirnprolaps, der schliesslich stark gänseeigross wird und mehrfach blutet. Zweimalige Abtragung von Stellen des zerfallenden, erweichenden Prolapses mit dem Thermocanter. Unter zunehmendem Fieber verschlechtert sich das Aussehen des Jungen. Puls wird schwach, irregulär. Zeitweise Tremor, Zähneknirschen.

Am 16. Tage Junge bewusstlos.

4. II. Exitus am 18. Tage post trepanationem in coma.

Die Sektion ergab eitrige Meningitis, von der Prolapsstelle ausgehend. Kein Abscessherd mehr im Gehirn vorhanden; die alte Abscesshöhle zusammengefallen.

Aus der Krankengeschichte ergiebt sich, dass die Diagnose auf einen Gehirnabscess nicht durch das Röntgenbild gestellt wurde; es hat dies darin seinen Grund, dass anfangs Symptome eines Hirnabscesses nicht vorhanden waren, und dass die Aufmerksamkeit vor allem auf einen Fremdkörper, dessen Anwesenheit man in der Gegend der Orbita vermutete, gerichtet war. Als dann der unerwartet grosse, 7 cm lange Griffel entdeckt wurde, der 17 Wochen im Gehirn lag, wurde der übrigen Platte nicht die genügende Aufmerksamkeit gewidmet. Zudem traten auf der unverstärkten Platte die Konturen des Abscesses und der Abscess selbst nicht annähernd so scharf hervor wie auf der verstärkten. Die klaffenden Nähte zwischen Stirn- und Seitenwandbeine wurden als Folge des Falles und des beim Falle eingedrungenen grossen Fremdkörpers gedeutet.

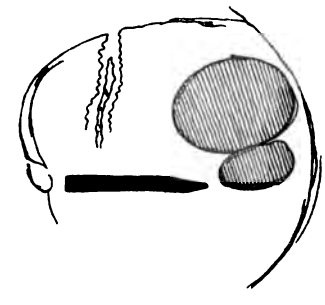

Erst nach der Operation konnte ich an der inzwischen verstärkten Platte eine teilweise scharf umgrenzte hellere Fläche sehen, die nicht nur ihrer Lage nach dem Abscess entsprach, sondern die auch deutlich eine Umgrenzung zweier Herde zeigte, wie man sie bei der Operation in situ konstatieren konnte.

Die Photographie wurde mit der Kompressionsblende gemacht. Der Kopf — ohne Verband — lag mit der rechten Seite der Platte auf. Das Bild zeigt den grössten Teil des

Schädels mit Ausnahme der unteren Partien desselben und eines kleinen Teiles des Hinterkopfes. Die Linien sind scharf, nicht verwaschen. Deutlich sieht man die klaffenden Nähte zwischen Stirn- und Seitenwandbeinen, auch die Nähte zwischen Hinterhauptbein, Schläfenbein und Seitenwandbein lassen sich verfolgen. Der Meatus auditorius externus und die Struktur des Felsenbeines, die Cavitas glenoidales mit dem abgehenden Unterkiefer treten in voller Klarheit hervor, auch kann man die Gefässfurchen im Schädeldach — namentlich im Stirnbein — streckenweise verfolgen. Das Bild entspricht daher technisch den Anforderungen, welche wir zur Zeit an Schädelaufnahmen stellen.

Über der Pars petrosa des Schläfenbeins, etwas zum Hinterkopf hingelegen, sieht man eine hellere, teilweise scharf umgrenzte Fläche von ellipsoider Gestalt, die im senkrechten Durchmesser 2 cm, im Querdurchmesser 5 cm beträgt. Unmittelbar über dieser liegt eine grössere, hellere Fläche von annähernd derselben Form, welche im horizontalen Durchmesser 8, im senkrechten Durchmesser 6 cm beträgt. Vom obern Rande des Abszesses bis zur Schädeldecke misst die Entfernung $2^1/_2$ cm.

Ergiebt sich schon aus diesem Bild eine volle Übereinstimmung mit dem Befunde bei der Operation, so mussten diese hellern Flächen nach Entfernung des Eiters auch verschwinden. Eine Aufnahme, die einige Tage nach der Operation gemacht wurde, lässt die umgrenzten hellern Flächen nicht mehr sehen. Der Griffel befindet sich nicht mehr auf der Platte, dagegen sieht man die durch die Trepanation hervorgerufene Verletzung des Knochens. Interessant ist die schon nach wenigen Tagen eingetretene Atrophie des durch die Trepanation in seiner Ernährung beschränkten Teiles der Schädeldecke, die sich in grösserer Durchlässigkeit des losgetrennten Knochenstücks zu erkennen giebt.

Fragen wir uns nun, wodurch die Differenzierung zwischen Gehirnmasse und Abscess auf der Platte stattgefunden hat, so ist nach meiner Ansicht sowohl die Beschaffenheit des dickflüssigen Eiters der Grund, als auch der Druck, unter welchem derselbe stattgefunden hat. Ausserdem lagen die Verhältnisse insofern günstig, dass es sich um die Schädeldecke eines 7jährigen Knaben handelte.

Dieser Befund dürfte unter ähnlich günstigen Verhältnissen von neuem dazu anregen, die Röntgenphotographie als wichtiges, diagnostisches Hilfsmittel bei Schädelerkrankuugen mit Erfolg in Anwendung zu bringen. Jedoch muss man auf dem mit Knochenstruktur versehenen Bilde nicht nur hellere, d. h. für Röntgenstrahlen undurchlässigere Stellen sehen, sondern diese hellern Partien müssen möglichst scharf umgrenzt sein; dann erst lässt sich mit Sicherheit sagen, dass eine vom Gehirn verschiedene Substanz im Gehirn vorhanden ist.

Aus dem physiatrischen Institut in Scheveningen.

Die Bewegung der Halsorgane beim Anstrengen.

Von

P. H. Eijkman, Dirig. Arzt.

(Hierzu Tafel XXI, Fig. 3 u. 3a.)

In seinem vorzüglichen Buche: La médication par l'exercice beschreibt Lagrange den Akt des Anstrengens (effort) folgendermassen:

„Der Akt des Anstrengens besteht wesentlich in der Zusammenwirkung der Exspirationsmuskeln, welche unwillkürlich und oft unbewussterweise in Kontraktion treten, um mitzuwirken an der willkürlichen Arbeit andrer Muskeln, welche mehr oder weniger entfernt sind. Der Akt vollzieht sich jedesmal, wenn eine Muskelgruppe durch den Willen in Wirkung gesetzt wird mit aller Energie, wozu sie imstande ist.

Den Typus des Anstrengens kann man beobachten beim Lastträger, der eine schwere Last von dem Boden aufhebt, um sie auf seine Schultern zu stellen. Wenn man den Mann studiert in dem Augenblick, wo er sich vorbereitet zu dem „Akt des Anstrengens", sieht man ihn erstens seinen Händen einen festen Halt versichern. Er greift, aber ehe er die Last vom Boden aufhebt, hält er einen kurzen Augenblick ein, wie um den Akt vorzubereiten. Und diese Zeit wird wirklich benutzt zu wichtigen Vorbereitungen. Eine tiefe Inspiration wird gemacht; die Luft wird in grosser Quantität in die Lungen gesogen und die Stimmritze schliesst sich sogleich, um den Ausgang zu verhindern. Der Brustkorb ist erweitert. Die Rippen stehen auseinander und in die Höhe. Aber in demselben Augenblick vollzieht sich eine energische Kontraktion der Bauchmuskeln, welche sie nach unten zu ziehen strebt. In die Höhe gedrückt von der Luft, welche die Lungen anfüllt, wird die Brustwand in der Weise immobilisiert von zwei sich entgegenwirkenden Kräften, welchen sie unterworfen ist. Die Immobilisierung der Brustwand ist wirklich das Ziel von dieser Art Streit zwischen den Antagonisten der Respiration. Es ist nötig, dass die Rippen augenblicklich fixiert sind, um einen kräftigen, widerstandsfähigen Stützpunkt darzustellen, für alle Muskeln, welche an ihnen festsitzen, und hauptsächlich für die grossen Muskelmassen, welche den Arm, die Wirbelsäule und das Becken bewegen. Nur wenn diese Bedingung erfüllt ist, treten diese Muskeln energisch ins Spiel und wird die Last gehoben. Die Stimmritze öffnet sich dann und eine Art von charakteristischem Stöhnen, verschuldet von dem heftigen Ausstossen der Luft, macht dem Akte des Anstrengens ein Ende.

Beobachten wir weiter jemand, der in seiner Hand kräftig eine Nuss presst, um sie zu zerbrechen. Wenn die Finger kräftig sind und die Nuss wenig Widerstand leistet, bleibt die Muskelwirkung lokalisiert auf dem Vorderarm und nichts stört die normale Funktion der Organe. Das Angesicht bleibt ruhig und die Atmung wird nicht angehalten; die Nuss wird gebrochen „ohne den Akt des Anstrengens". Aber wenn die Schale widersteht, und wenn der Mann all seine Kräfte zu Hilfe rufen muss, wird man sehen, dass die Muskelkontraktion den Arm ergreift, dann die Schulter und sich endlich ausstreckt über den Hals, den Brustkorb und den Bauch. Die Respiration hört auf, das Antlitz errötet, die Adern des Halses und der Stirne füllen sich an und treten hervor, und wenn die Nuss endlich gebrochen ist, tritt eine Art Stöhnen hervor, ähnlich mit dem des Lastträgers, der seine Last vom Boden aufhebt. Das Bild des Anstrengens ist komplett."

Es schien mir interessant die Veränderungen am Halse beim Akte des Anstrengens weiter zu studieren, vor allem um zu untersuchen, ob die Schliessung des Kehlkopfes in derselben Weise von statten ging, als bei dem Schlingakt. Dafür stand dieselbe Versuchsperson von früher mir zur Verfügung und traf ich dieselben Anordnungen für die Aufnahme des Bildes, wobei die Versuchsperson die Aufgabe hatte, seine Hände um die Ränder des Sitzes zu schlagen und mit grosser Kraftanwendung zu versuchen, diese Ränder emporzuziehen, was ihr natürlich nicht gelang. Lange kann diese Spannung mit dem Anhalten des Atems nicht dauern, aber die Zeit reicht eben aus, um ein gutes Bild zu erhalten (siehe Fig. 3, Tafel XX).

Beschreibung des Bildes.

Das Zungenbein ist so weit als möglich gehoben, darin stimmt es überein mit 5 und 6 der Schlingbilder.[1]) Auch ist das Hyoid um $^1/_2$ bis 1 cm nach vorn gerückt, auch das zeigt sich bei den Schlingbildern.

Der Larynx ist stehen geblieben, d. h. Hyoid und Thyreoid sind einander nicht näher gerückt, im Gegenteil, sie haben sich eine Kleinigkeit, vielleicht um ein Millimeter, voneinander entfernt. Das war auch der Fall auf Fig. 2 der Schlingphotographien; daraus resultiert, dass die Pars laryngea epiglottidis nicht schiefer steht, vielmehr ein wenig steiler verläuft.

Die Schliessung der Luftwege wie beim Schlingakte, durch das feste Aneinanderschliessen der falschen und wahren Stimmbänder und des Epiglottiswulstes kommt hier nicht vor. Im Gegenteil, der Luftabschluss erfolgt hier durch die wahren Stimmbänder allein und demgemäss sieht man einen schwarzen Schatten, welche die Lufträume des Larynx und der Trachea voneinander scheidet.

Der Larynx und die Trachea haben die Vorwärtsbewegung des Hyoids mitgemacht; daraus resultiert die Eröffnung des Ösophagus, analog die Figuren 5 und 6 des Schlingaktes;

[1]) Siehe Band 5 Fortschr. a. d. G. der Röntgenstrahlen.

nur mit dem Unterschied, dass auf dem heutigen Bilde Luft in die Speiseröhre getreten ist, wodurch der Flecken heller scheint, was bei dem Schlingakte nicht sein konnte, da die Schluckatmung im Voraus die vorhandene Luft weggesogen hatte.[1])

Durch die Emporbewegung des Hyoids hat die Zunge einigermassen die Form angenommen, die sie beim Schlingakte hat, d. h. ihre Hinterfläche strebt der hinteren Pharynxwand zu. Auf meinem Bilde bleibt noch eine enge Spalte zwischen beiden offen, und ich stelle mir die Frage, die ich nicht beantworten kann: Verschwindet diese Spalte vielleicht bei der höchsten Anstrengung, so dass dann die Zunge eine feste Abschliessung abgiebt für die Luft?

Der Ösophagus steht an seinem Oberende offen. Wir fragen weiter: wofür ist das dienlich oder ist es etwas ganz Nebensächliches?

Wenn die Zunge nicht abschliesst, ist also nur die Cardia da, um dem intra-abdominalen Druck entgegenzutreten, ebenso wie die Stimmbänder das machen für den jetzt stark positiven intra-thorakalen Druck.

Ich habe noch nicht gesprochen von der Pars pharyngealis epiglottidis. Diese ist nach hinten gebogen, so dass der Apex die hintere Pharynxwand berührt oder fast berührt, das lässt sich nicht genau bestimmen. Auch was die Plicae aryepiglotticae anbetrifft, bin ich im Ungewissen, ob sie im Oberteil der hinteren Pharynxwand entlang laufen; in diesem Falle scheinen sie mir doch nicht imstande zu sein, einen einigermassen kräftigen Verschluss abzugeben.

Aus dem Röntgenlaboratorium des Rochusspitales in Budapest.

Zur Technik der Röntgenphotographie der Harnsteine.

Von

Dr. **Adolf Stein**, Leiter des Röntgenlaboratoriums.

(Hierzu Tafel XXII, Fig. 4.)

Im VII. Bande, H. 1, der Fortschritte auf dem Gebiete der Röntgenstrahlen hat Wittek-Graz einen einfachen Kunstgriff zur photographischen Darstellung der Blasensteine angegeben. Derselbe bereitet dem Arzte keine Schwierigkeiten, und verursacht dem Kranken keine Schmerzen und bringt die Sache dennoch um einen Schritt nach vorwärts. Das Verfahren besteht darin, dass man dem Kranken ungefähr 150 ccm Luft in die entleerte Blase bläst, und den Katheter (beim Manne auch den Penis) um das Entweichen der Luft zu verhindern, abbindet. Die Aufnahme erfolgt in dorso-ventralem Durchmesser, das heisst der Kranke liegt mit dem Kreuzbein auf der Platte.

Bei diesem Verfahren gelingt es, die meisten Blasensteine, auch die spezifisch leichtesten, und solche von kleinen Dimensionen auf die Platte zu bringen, vorausgesetzt, dass die Kranken ein nicht zu dickes Fettpolster haben. Bei Patienten mit stark entwickeltem Panniculus können wir im Bereiche des Bauches und Beckens auch mit dem besten Instrumentarium wenig ausrichten. Da ist die Albers-Schönbergsche Kompressionsblende fast unentbehrlich. Es ist wichtig, um Irrtümern bei der Deutung von Schatten auszuweichen, für ausgiebige Entleerung des Kranken zu sorgen. Auch gewinnt man bei relativer Leere des Intestinaltraktes viel bessere Aufnahmen des Beckens, als wenn man sich darum nicht kümmert.

Eppinger-Graz empfiehlt bei photographischer Aufnahme der Nierensteine das Lufteinblasen in den Mastdarm. Wo eine Kompressionsblende nicht zur Verfügung steht, kommt

[1]) Vergleiche meine Arbeit in Pflügers Archiv, Bd. 99.

man eventuell auch damit aus. Freilich ist eine gewisse Grazilität des Patienten hier noch mehr erwünscht als bei den Blasensteinen. Schade, dass man mit der Albers-Schönbergschen Kompressionsblende ein kleines Gesichtsfeld bekommt, und die beiden Nierengegenden vergleichshalber nicht auf einmal sichtbar machen kann.

Die Blasen- und Nierensteine werden übrigens auch in Zukunft, trotz der vorgeschrittenen Technik und andern Behelfen, bei der Aufnahme, in einer ansehnlichen Zahl von Fällen Schwierigkeiten machen. Negativ wird die photographische Aufnahme in solchen Fällen sein, in welchen wir die physikalischen Hindernisse nicht überwinden können, wie die Kleinheit und chemische Beschaffenheit des Konkrementes oder Körperbeschaffenheit des Kranken. Diese zwei Umstände leuchten wohl jedem ein, der Röntgendiagnostik betreibt, den Fernstehenden erfüllt es mit Befremden.

Bei einem 27jährigen Patienten von schlankem Körper und normalem Fettpolster machte ich nach Witteks Anweisung, diese Aufnahme, die in keiner Hinsicht etwas zu wünschen übrig lässt. Dieselbe dauerte 30 Sekunden mit einem Transformator von 60 cm Funkenlänge, Walterscher Schaltung und Wehneltunterbrecher mit drei Platinspitzen. Zum Entwickeln von Röntgenplatten empfehle auch ich den energisch arbeitenden Metol-Hydrochinon-Entwickler. Er gab mir stets die besten Resultate. Der Stein wurde mit hohem Blasenschnitt entfernt. Über seine physikalischen und chemischen Eigenschaften bin ich leider nicht informiert.

Aus der Fabrikation.[1])

Eine Röntgeneinrichtung für Kriegszwecke.

Von

W. Otto.

Elektrizitätsgesellschaft „Sanitas“ Berlin.

Unsere Abbildungen veranschaulichen eine von den Kriegs-Röntgeneinrichtungen, mit denen die Elektrizitätsgesellschaft „Sanitas“ zu Berlin die russischen Lazarette für den gegenwärtigen russisch-japanischen Krieg ausgestattet hat.

Wie das erste Bild zeigt, ist der gesamte Apparat — mit Ausnahme der Vorrichtung zum Laden der Akkumulatoren (s. weiter unten) — in drei starken, eisenbeschlagenen Holzkästen mit Tragringen untergebracht; die Kästen sind so fest gebaut und in ihrem Innern für die Aufnahme der verschiedenen Teile des Instrumentariums so zweckentsprechend eingerichtet,

Fig. 1.
Das Röntgeninstrumentarium transportfähig verpackt.

[1]) In dieser Rubrik soll künftig den Fabrikanten Gelegenheit gegeben werden, über ihre Neuheiten wissenschaftlich zu berichten und somit in nähere Beziehung zu dem Ärztepublikum zu treten. Es liegt im Interesse der weiteren Ausbildung der Röntgentechnik, dass auch den Fabrikanten, welchen bisher nur der Annoncenteil in den medizinischen Zeitschriften zur Verfügung stand, das Wort erteilt wird. Es werden nur solche Arbeiten zur Publikation aufgenommen werden, welche etwas Neues bringen und bisher in anderen Zeitschriften oder Katalogen noch nicht publiziert waren. Die Red.



Fig. 2.
Röntgenapparat für Kriegszwecke
geliefert von der Elektrizitätsgesellschaft „Sanitas"-Berlin für die russischen Lazarette im russisch-japanischen Kriege.

dass Beschädigungen des Apparates oder Bruch einzelner Teile vollkommen ausgeschlossen sind.

In dem obersten Kasten ist die aus sechs Zellen bestehende Akkumulatorbatterie untergebracht, deren Zellengefässe aus Zelluloid hergestellt sind. Ihre Kapazität beträgt 60 Ampèrestunden.

Den mittleren Kasten sehen wir auf Abbildung 2 geöffnet vor uns. Die Vorderwand des Kastens ist aufzuklappen, worauf dann die Schalttafel mit dem gesamten Schaltapparate sichtbar wird. Wie die Abbildung zeigt, wird die Akkumulatorbatterie vermittels der Leitungsschnüre an die Tafel angeschlossen. Der Funkeninduktor liegt hinter der Schalttafel, im Innern des Kastens, während die Unterbrechungsvorrichtung an der rechten Seite des Kastens vom Beschauer aus sich findet, und nach Öffnen einer Klappe, zu Zwecken der Bestimmung der Unterbrechungszahl von aussen zugänglich ist. Auf dem Dache des Kastens sehen wir das Stativ aufgebaut, welches die Röntgenröhre und die von dieser zum Induktor führenden Kabel trägt. Die Anschlussklemmen des Induktors sind auf dem Dache sichtbar. Rechts neben dem Kasten steht das Kryptoskop, welches den Leuchtschirm birgt.

Das Stativ ist zusammenlegbar und findet, wie



Fig. 3.
Aufbewahrung von Röntgenröhren und Utensilien.



Fig. 4.
Ladevorrichtung für die Accumulatorbatterie.

Abbildung 3 zeigt, unter dem Deckel des untersten der drei auf Abbildung 1 veranschaulichten Kästen Aufbewahrung. Das Innere dieses Kastens besitzt zwei sorgfältig gepolsterte Fächer, in denen die beiden Röntgenröhren aufbewahrt werden, während in einem Nebenfache das zusammenschiebbare Kryptoskop untergebracht ist.

Die für die photographischen Aufnahmen benötigten Chemikalien sind in kleine Tuben verpackt und haben ebenso wie die photographischrn Platten ihren Platz in einem anderen Nebenfache des Kastens No. 3.

Für die Wiederaufladung der Accumulatorbatterie ist eine besondere Ladevorrichtung vorgesehen, die in einem, wie Abbildung 4 zeigt, starken, gleichfalls eisenbeschlagenen und von zwei Männern bequem zu transportierenden Kasten untergebracht ist und aus einer Dynamomaschine und einem Benzinmotor besteht. Der Motor gleicht in seiner Konstruktion den bei Automobilen üblichen. Er besitzt Wasserkühlung und automatische elektrische Zündung. Ein Widerstand mit Regulierkurbel dient zur Regulierung der Spannung der Dynamomaschine auf 16 Volt, welche man am Voltmeter abliest.

Bücherbesprechungen.

G. C. Schmidt. **Die Kathodenstrahlen.** Braunschweig, F. Vieweg & Sohn, 1904. — 120 Seiten. — Preis geheftet Mk. 3,—, geb. Mk. 3.60.

Wenn auch der Referent schon im ersten Bande unserer Zeitschrift einen ziemlich eingehenden Bericht über den damaligen Stand der Forschungen auf dem Gebiete der Kathodenstrahlen gegeben hat, so wird doch mancher unserer Leser gern noch eine etwas ausführlichere Darstellung dieses Gegenstandes wünschen; und diesem kann nun das oben genannte Buch um so mehr empfohlen werden, als der Verfasser nicht bloss die neuesten Forschungen auf dem betreffenden Gebiete berücksichtigt, sondern auch mehrere verwandte Probleme, wie z. B. die Dissociationstheorie von Arrhenius und die Lorentzsche Theorie des Zeemannschen Phänomens mit in den Kreis seiner Darlegungen bezogen hat. Dabei sind die letzteren speziell für Chemiker und Mediziner berechnet und dementsprechend einfach und leicht verständlich gehalten. Walter (Hamburg).

Schär: **Die Behandlung der krebsartigen Erkrankungen mit Röntgenstrahlen.** — Bern 1904.

Die kurze monographische Behandlung des Gegenstandes bezeichnet Verfasser als eine Studie über die bisherigen Erfahrungen von über 500 Fällen. Diese Fälle sind aus einer grossen Anzahl von Publikationen aus der internationalen Litteratur (Ref. zählt über 80) zusammengestellt. Den Lesern der Referate dieser Zeitschrift wird diese Kasuistik nicht viel Neues bringen. Naturgemäss können die aus diesem Material gewonnenen Schlussfolgerungen auch nur allgemeine sein, da ja die verschiedenen Autoren in ihren Publikationen nicht von gleichen Gesichtspunkten ausgegangen sind. Sehr mit Recht macht Verfasser auf das bedauerliche Fehlen von histologischen Berichten in vielen Publikationen aufmerksam. Ob aber wirklich die bisher erzielten Erfolge durchweg so vortrefflich waren, wie das aus einer grösseren Anzahl von Veröffentlichungen hervorzugehen scheint, ist doch noch sehr zu bezweifeln. Es ist ja klar, dass die günstigen Fälle mit grosser Emphase in die Welt hinausposaunt wurden. Von dem negativen Ergebnis schweigt man gern.

Als günstigen Erfolg der Bestrahlung sind neben dem Rückgang des Tumors vor allem das Aufhören der Jauchung und die entschiedene Abnahme der Schmerzen zu konstatieren. Eine Fernwirkung auf Drüsenmetastasen und eine Beseitigung der Kachexie können die Röntgenstrahlen nicht ausüben. Über die Länge der Kur lässt sich selbst vom gewiegtesten Radiologen auch nicht annähernd etwas Bestimmtes angeben. Auch über die Technik sind allgemein geltende Vorschriften nicht zu machen. Oberflächliche und tiefe Krebse brauchen verschieden starke und verschieden lange Bestrahlungen. Auch über die angewandte Dosis Röntgenlicht bringt eine Reihe von Publikationen ungenügende Angaben. In den Schlusskapiteln bespricht Verfasser die Konkurrenzmethoden in der Behandlung inoperabler bösartiger Neubildungen und vergleiche sie mit der Radiotherapie. Hierzu gehören Serumbehandlung, die Erysipelkokkenimpfung, innerliche Therapie (Arsen u. a.), Excochleation und Thermokaustik, Radiumapplikation und ähnliches. Werner (Hamburg).

Vereine und Kongresse.

Berliner medizinische Gesellschaft. 1904. 4. Mai.

Lassar: **Zur Radiotherapie** (Demonstration von Patienten und Projektionen). L. demonstriert eine grosse Anzahl von Melanomen und Cancroiden, die er im letzten Halbjahr mit Radium behandelt hat. Die Kranken wurden täglich $^1/_2$ Stunde lang mit Kapseln, die 1 mgr Radiumbromid enthielten und die durch Heftpflasterstreifen auf den Geschwüren fixiert wurden, behandelt. Das Resultat skizziert L. folgendermassen: „So viel steht fest, und dies bildet den Ausgangspunkt für weiter anzubahnende Fortschritte: mit Radium lassen sich prinzipiell pathologische Neubildungen zur Ausheilung bringen. Das war die Frage, die man überhaupt zunächst hat stellen müssen, und einen Vorteil besitzt diese Methode gegenüber den anderen vergleichbaren radiotherapeutischen Massnahmen: sie lässt sich ohne viel Umstände und ohne besondere Verantwortlichkeit in die Hand jedes Arztes legen." Vor Misserfolgen, vor allem vor schweren, tiefen Ulcerationen schützt man sich durch Aufhören bei der leisesten Andeutung einer Reizung. So vermeidet man die Summation der inadäquaten Reize und erzielt auf der anderen Seite das Gute, dass das von dem erstmaligen Angriff ausgeruhte Gewebe eine gesteigerte Widerstandskraft, eine Art Schutzenergie erfährt, so dass man hernach ungestraft die Exposition länger und häufiger anwenden kann als vorher.

Im weiteren Verlauf seiner Demonstrationen erörtert L. sodann seine Röntgenerfolge: bei Psoriasis, sodann vor allem bei den Lysol- oder Sublimat- oder Orthoformekzemen der Arzte. Die seiner Zeit vorgestellten geheilten Cancroide sind sämtlich geheilt geblieben. Besonders aufmerksam macht Vortragender auf die Möglichkeit, durch Röntgenbestrahlung solche Mammacarcinome in bessere Lage zu versetzen, die nach erfolgter Vornahme von Operationen später an inoperablen Recidiven leiden. Aus den tiefer gelegenen Mammatumoren sind meist post operationem recidivierende Hautkrebse geworden. Liegen sie oberflächlich und den R.strahlen zugängig, so kann man sie bessern und auch wohl heilen. Dafür führt Vortr. eine Reihe eklatanter Beispiele vor, in denen die Kranken an Stelle der jauchenden, schmerzenden Recidivgeschwüre thatsächlich feste glatte Narben aufweisen, schmerzfrei sind und erhebliche Gewichtszunahmen erzielten. Vortr. betont, dass die Röntgentherapie keine Konkurrenzmethode mit dem schneidenden Messer, sondern nur eine Ergänzung sein soll, wenn des Chirurgen Können zu Ende ist. — Der Vortrag, dem 24 Abbildungen beigegeben sind, sei nicht nur wegen der glänzenden Resultate, sondern vor allem wegen der massvollen, jedes Enthusiasmus baren Kritik dem Studium der Fachgenossen wärmstens empfohlen: In extenso publiziert in der Berliner klinischen Wochenschrift, 1904, Nr. 20.

Diskussion:

von Bergmann äussert sich sehr skeptisch über den Begriff „Heilung" bei den vorgestellten Fällen. Die Knoten, die das Röntgenverfahren beseitigt hat, finden sich reichlich an anderen Stellen. Es liegt in der Natur jedes Carcinoms, wie das schon Virchow gelehrt hat, dass es Neigung hat zu heilen. Die Epithelzellen, aus denen die Krebskörper bestehen, verfetten, schwinden und das bindegewebige Gerüst fällt zusammen. Eine Beeinflussung durch Röntgen ist sicher vorhanden. Eine spezifische Wirkung kann v. B. aber nicht annehmen. Er hält die Wirkung nur für Ätzwirkung. Die Krebsbehandlung mit Ätzmitteln ist uralt, die Resultate sind auch früher keineswegs so schlecht gewesen. Das Aufhören der Jauchung, die Besserung im Aussehen des Geschwürs kann man auch durch andere Massnahmen: Antisepsis, Adstringentia usw. erzielen. v. B. kann nur anerkennen, dass in dem Röntgenverfahren ein Ätzmittel und zwar eins, das nicht tief wirkt und deswegen vielleicht ganz besonders die Vegetationsverhältnisse in einem carcinomatösen Geschwür bessert, besteht.

Schlesinger berichtet über Resultate der Radiumbehandlung in 15 Fällen von Angiomen und Carcinomen der Haut. Die ursprüngliche Begeisterung, für die Behandlung der entstellenden grossen Teleangiektasieen ein Heilmittel gefunden zu haben, muss nach diesen Mitteilungen erheblich niedriger geschraubt werden. Die Heilung ist nur nach tiefen Zerstörungen und mit grossen weissen Narben möglich, unter denen zu oft noch ein bläulicher Schimmer zu sehen ist. Auch in der Cancroidtherapie sind die Resultate nicht besonders glänzend. Vortr. betont, dass die Epitheliome benigner Natur sind, mit allem Möglichen heilen und den Namen Krebs gar nicht verdienen. Bei wirklichen Krebsen soll jedenfalls durch Radiumbehandlung keine kostbare Zeit verloren werden, während welcher sich inzwischen Metastasen in den Drüsen oder in anderen Organen ausgebildet haben können.

Lassar wendet sich vor allem gegen die Annahme einer Ätzwirkung. Es ist eine die normalen Gewebe ganz und gar nicht tangierende Resorptionsenergie, die durch Röntgenstrahlen und durch das Radium hervorgerufen wird. Vor Ätzung hat er seine Kranken besonders gehütet. L. betont nochmals, dass die Kranken zunächst vor ein chirurgisches Forum gehören; sind sie für die Chirurgen erledigt, so treten radiotherapeutische Massnahmen in ihr Recht.

Gesellschaft der Charité-Ärzte. 1903. 23. Juli.

Menzer: **Die Streptokokkenserumbehandlung der Tuberkulosemischinfektion. Mit Krankenvorstellungen und Mitteilungen über Ergebnisse der Röntgenkontrolluntersuchungen** (Prof. Grunmach). Hier interessiert nur, dass die 24 Fälle verschiedener Stadien durch Schirmuntersuchung und Actinogramme Aufhellung kranker Lungenpartien während der Behandlung erkennen liessen, was vom Vortr. als objektiver Beweis der Besserung erläutert wird.

de la Camp: Die Helligkeitsdifferenzen auf einer Röntgenplatte hängen von der verschiedenen Absorptionsfähigkeit der einzelnen durchstrahlten Gewebe ab und diese wieder von der Summe der Atomgewichte, der Dichte und der Ausdehnung der Materie in der Durchstrahlungsrichtung. Auf die Lungentuberkulose angewandt, besagen die Grundsätze, dass wir eine frische, selbst ausgedehnte Tuberkelentwickelung nicht auf der Röntgenplatte sehen können, und zweitens, dass wir, wenn wir einen patholog. Schatten dargestellt haben, niemals wissen können, ob es sich nur um eine aktive oder inaktive latente Tuberkulose, um längst abgeheilte, abgekapselte, ev. verkalkte Herde oder die Summe solcher und einer frischen Ausbreitung handelt. In der Natur der Grundbedingungen liegt es, dass gerade die ältesten Herde mit ihren regressiven Metamorphosen für die R.untersuchung die ergebnisreichsten sind. — Ausserdem giebt es für die beste Schattendifferenzierung bestimmter Gewebe stets eine beste, die sog. „kritische" R.-Röhre. Diese zu finden, ist langwierig; jede R.-Röhre ändert sich bekanntlich im Gebrauch, wird härter, giebt für dasselbe Gewebe weniger differente Schatten. — Selbst wenn also die Stellung des Objektes eine jedesmal gleiche ist, selbst wenn die Belichtung eine annähernd gleiche war — wogegen die verschiedenen dichten und dünnen Bilder sprechen —, sind überhaupt Vergleichsbilder, die ein Urteil über doch nur minimale Änderungen in den oben genannten Grundbedingungen der Absorptionsfähigkeit für Röntgenstrahlen zulassen sollen, nach dem heutigen Stande der Röntgentechnik kaum erreichbar.

Helmbold: Röntgenaufnahmen können nicht als beweiskräftiges Vergleichsmaterial erwartet werden. Die Exposition ist niemals gleichmässig, die Aufnahmen können nicht kongruent gemacht werden.

19. November. Schaper: **Mitteilungen über Finsens medizinisches Lichtinstitut usw.** Im Anschluss an einen Besuch dieses Instituts schildert Vortr. Einrichtungen und Resultate der Anstalt. Vgl. Finsens jüngste Publikation über 800 Lupusfälle.

Freie Vereinigung der Chirurgen Berlins. 1904. 14. März.

Immelmann: Röntgenbilder bei **Nierensteinen** mit der Albers-Schönbergschen **Kompressionsblende**, welche Vortr. demonstriert, ist es möglich, in der grössten Mehrzahl der Fälle Nierensteine durch Röntgenstrahlen nachzuweisen. Massgebend ist der Unterschied in Bezug auf das Atomgewicht der Weichteile und der Nierensteine. Am besten gelingt es, die Oxalate, dann die Phosphate und zuletzt die harnsauren Konkremente auf die Platte zu bringen. Vortr. zeigt im Kryptoskop zehn Röntgennegative, welche sämtlich Nierensteine aufweisen. Sämtliche Fälle sind von Prof. Israel operiert; die operierten Steine werden ebenfalls demonstriert; die Gestalt der einzelnen Steine harmoniert mit den betreffenden Schatten deutlich. Werner (Hamburg).

Journallitteratur.

Münchener med. Wochenschr. 1904. Nr. 18.

Heineke: **Über die Einwirkung der Röntgenstrahlen auf innere Organe.** (Aus der chir. Klinik in Leipzig.) Heineke hat die von ihm früher schon beschriebenen Versuche an kleineren und grösseren Tieren fortgesetzt und fand jedesmal Veränderungen in der Milz und in den Lymphdrüsen. Dabei fand er, dass die Veränderungen in den Milzfollikeln zeitlich von allen andern zu trennen sind, sie treten schon wenige Stunden nach der Bestrahlung ein und sind nach spätestens 24 Stunden abgeschlossen. Ebenso verhalten sich die Lymphfollikel anderer Körpergegenden, die des Darmkanals eingeschlossen, und die Thymus bei jungen Tieren. Er beschreibt die gefundenen histologischen Veränderungen. Es war einerlei, ob er als Versuchstiere Mäuse, Meerschweinchen oder Hunde benutzte, bei allen traten die gleichen Veränderungen nach denselben Zeiten und in gleichen Zeitabständen auf. Die Dauer der Bestrahlung, um diese Veränderungen zu erzeugen, ist auffallend gering: $^1/_4$ Stunde genügte, um bei mittelgrossem, erwachsenem Hund, dem mit harter Röhre der Bauch bestrahlt wurde, deutlichen Kernzerfall in Milz- und anderen Lymphfollikeln des Unterleibes hervorzurufen. Das Allgemeinbefinden wurde nicht gestört. Diese Veränderungen, wenn nicht zu hochgradig, verschwinden bald und machen normalem Befund Platz. Im Gegensatz zu früheren Anschauungen ist also nicht die Haut, sondern das

Lymphsystem für Röntgenstrahlen am empfindlichsten. Er schliesst aus seinen Versuchen, dass in gleicher Weise auch das menschliche Lymphsystem beeinflusst wird, bespricht die therapeutische Verwendbarkeit bei Erkrankungen desselben, z. B. Leukämie u. ä. Inzwischen sind thatsächlich Heilungen solcher erzielt, wie er in Anmerkung mitteilt (s. Referate in dieser Zeitschrift). . . . p.

No. 19. Jesimen: **Lichttherapie nach Prof. Tappeiner.** (Aus der k. dermatol. Klinik zu München [Prof. Posselt].) Im Anschluss an die früher in der M. med. Wochenschrift mitgeteilten Versuche an Tieren und Menschen hat J. eine Anzahl kranker mit ulcerösen Prozessen, besonders Hautkrebsen, mit fluorescierenden Stoffen, hauptsächlich Eosin, unter Einwirkung des Sonnenlichtes behandelt. Folgende Ergebnisse: 1. Wässerige oder mit physiol. Kochsalzlösung angesetzte Eosinlösung 0,1—0,01%, erwiesen sich am wirksamsten. Stärkere Lösungen sind unbrauchbar, weil sie auf den Geschwürsflächen für fluorescenzerregende Strahlen undurchsichtige Borken bilden. 2. Sonnenlicht, besonders mit Linsen (Schusterkugeln) konzentriertes, ist bei weitem wirksamer als Bogenlicht. 3. Während der Behandlung muss fortwährend dünne Eosinlösung, event. auch nur Wasser oder Kochsalzlösung auf das Geschwür gepinselt werden, da nur in Lösung die Fluorescenz entsteht. 4. Minimale Mengen fluorescierender Stoffe scheinen zu genügen, um therapeutische Wirkung zu erzielen. 5. Die Injektionen fluorescierender Stoffe in Geschwülste, Granulationsmassen usw. ist weniger wirksam als Aufpinseln auf Geschwürs- und Granulationsflächen. Selbst die wallartigen Ränder der Hautkrebse schwanden unter Pinselungen. ...p.

No. 20. Schmidt: **Frühreaktion nach Röntgenbestrahlung.** (Aus der Univ.-Poliklinik f. Haut- und Geschl.-Krankheiten in Berlin [Prof. Lesser].) Unter Frühreaktion versteht er die Erytheme, die sich unmittelbar oder einige Stunden nach einer wirksamen Röntgenbestrahlung zeigen. Diese Frühreaktion ist unabhängig vom Alter der Röhren, sie tritt sowohl bei neuen wie bei alten, violett gefärbten Röhren auf Die Frühreaktion zeigt sich nur bei ganz bestimmten Individuen und tritt bei Verabreichung der wirksamen Strahlenmenge jedesmal auf. Sie beruht nach Ansicht des Verf. auf besonderer Empfindlichkeit des Gefässsystems für Röntgenstrahlen, wie sie ja auch für psychische, toxische, thermische Einflüsse erwiesen ist. . . . p.

No. 21. Dessauer und Wiesner: **Ein weiterer Fortschritt der Durchleuchtungstechnik.** Konstruktion eines aufrechtstehenden Blendenorthodiagraphen, bei dem Blende, Schirm und Messapparat sich gleichzeitig verschieben. Die Beweglichkeit des Gestänges zum Zeichnen ist sehr leicht, weil nur ein kleines Gebiet, nämlich nur ein in Grösse der Blendenöffnung entsprechendes, zu bestreichen ist und so die Verschiebung grosser, toter Massen wie bei den früheren Apparaten fortfällt. Besonders zur Herzmessung eignet sich der Apparat, da er bei ganz enger Blendenöffnung sehr scharfe Konturen und viel Einzelheiten darzustellen erlaubt. Damit der Patient feststeht, sind Achselstützen vorhanden. Von der Leistungsfähigkeit konnte Ref. sich persönlich überzeugen. . . . p.

No. 22. Baermann und Linser: **Beiträge zur chirurgischen Behandlung und Histologie der Röntgenulcera.** In der Neisserschen Klinik wurden Fälle von sehr schwerem Lupus mit gutem Erfolg mit Röntgenstrahlen behandelt durch so starke Einwirkung, dass starke Nekrosen auftraten. Der Lupus heilte völlig aus, namentlich auch Schleimhautlupus der Nase, aber es blieben die hartnäckigen, schmerzhaften, der Therapie fast unzugänglichen Röntgengeschwüre, oder deren zu Aufbruch neigende Narben. Letztere heilten durch Aufpflanzen gestielter Hautlappen. Histologische Untersuchungen ergaben, dass die Veränderungen der Haut in Enarteriitis bestehen, die die Gefässe teils völlig zum Schwinden bringt, teils so verengt, dass sie nur wenig mehr zu leisten vermögen. Deshalb versagen alle therapeutischen Massnahmen bis auf die Überpflanzung gestielter Lappen, mit denen neue Gefässe dem verbrannten Gebiet zugeführt werden. . . . p.

Deutsche med. Wochenschrift. 1904. No. 13.

Mertens: **Ein durch Behandlung mit Röntgenstrahlen günstig beeinflusstes Spindelzellensarkom.** Rezidivierendes Sarkom, wahrscheinlich vom Mark des Schulterblattes ausgehend, bei elfjähr. Kind. Nach vergeblicher, unvollständiger Operation wurde bestrahlt, harte Röhre, 20 cm Abstand, 20 Sitzungen zu 6 Min. Nach 10 Sitzungen war ein nussgrosser Knoten geschwunden, die geschwollenen regionären Lymphdrüsen schwanden. Ein nach 10 Wochen auftretendes lokales Recidiv schwand nach kurzer Bestrahlung ebenfalls. Nebenbei beobachtete er eine stark beeinträchtigende Wirkung der Strahlen auf die junge Operationsnarbe, die dünn und atrophisch wurde. Er erklärt die Wirkung bei Tumoren ebenfalls dadurch, dass deren Zellen zum grössten Teil „junge" Zellen sind. — Die menschliche Haut ist für „harte" Strahlen gut durchgängig. Bei einem Fall von **Peritonitis tuberculosa** mit Aufrollung des erkrankten Netzes schwand der Tumor erst nach Bestrahlung mit harten Röhren, während er durch weiche unbeeinflusst blieb. . . . p.

Grunmach: **Über die Leistungen der X-Strahlen zur Bestimmung der Lage und Grenzen des Herzens.** Das Ergebnis der Arbeit ist: Die Durchleuchtung mit Röntgenstrahlen mit gleichzeitiger Anwendung der Mess- und Zeichenapparate des Verf. ist als diagnostisches Mittel allen anderen über-

legen. Die Friktionsmethode ist wertlos. Der Durchleuchtung am nächsten kommt die sorgfältige Bestimmung der relativen Herzdämpfung. Ihre Figur deckt sich in vielen Fällen nahezu mit dem Durchleuchtungsbild. . . . p.

Weber: **Unsere heutige Kenntnis der Radioaktivität.** 1. Kathodenstrahlen sind materielle Teilchen, die mit äusserster Geschwindigkeit fortgeschleudert werden. 2. Röntgenstrahlen, durch Auftreffen ersterer auf feste Gegenstände erzeugt, sind wahrscheinlich Lichtstrahlen kleinster Wellenlänge, daher nicht brechbar. Die „Sekundärstrahlen" sollen den Kathodenstrahlen wieder näher kommen. (?) 3. Becquerelstrahlen gehen von Uran und seinen Salzen aus, durchdringen Körper, gleichen sehr den Röntgenstrahlen. Radium, Thorium, Polonium, Aktinium sind ebenfalls radioaktiv, vor allen am stärksten Radium. Radium ist nach den bis jetzt angestellten Untersuchungen wahrscheinlich ein Element der Erdalkaligruppe. 4. Radium strahlt dauernd aus, ohne eine nachweisbare Energiezufuhr zu erhalten oder Gewichtsverlust zu erleiden. Da dies dem Gesetz von Erhaltung der Kraft widerspricht, muss eine bisher unbekannte Reaktion oder Umsetzung stattfinden, welcher Art, ist noch nicht sicher festgestellt. Die unsichtbaren Becquerelstrahlen lassen sich noch in drei verschiedene Unterarten einteilen: α-, β- und γ-Strahlen, die sich in ihrer Durchdringungsfähigkeit in ihrem elektrischen Verhalten unterscheiden. 5. Induzierte Aktivität ist das vorübergehende radioaktive Werden von Körpern, die sich mit Radiumsalzen im selben Raum befinden. Rutherford glaubt, dass sie diese Eigenschaft durch eine „Emanation" der wirklich aktiven Körper erhalten. Diese Emanation ist ein gasförmiger Körper, vielleicht ein Gas aus der Argongruppe, wie experimentell nachgewiesen sein soll. Dieses Gas ist ein Produkt der radioaktiven Körper und seine Erzeugung vielleicht die Energiequelle für die Strahlung und Wärmeabgabe des Radiums. 6. Falls die Emanation ein Gas ist, ist es weit verbreitet; namentlich in der Erde und dicht an ihrer Oberfläche soll es sich nach Elster, Saake, Rutherford und a. finden. . . . p.

Apolant: **Über die Einwirkung von Radiumstrahlen auf das Carcinom der Mäuse.** Impfcarcinom der Mäuse ist leicht zu erreichen, dasselbe ist oft sehr bösartig und rasch wachsend. A. hat nun 11—14 Tage nach der Impfung beginnend, mit Radium bestrahlt, in sehr wechselnder Länge. Die Radiumkapsel berührte das Tier nicht. Bei allen bestrahlten Tieren trat sehr schnell Stillstand im Geschwulstwachstum ein, dem in fast allen Fällen völlige Resorption folgte, während bei den Kontrolltieren erhebliches Weiterwachsen die Regel war. . . . p.

Greeff: **Über Radiumstrahlen und ihre Wirkung auf das gesunde und blinde Auge.** Die Mitteilungen von Prof. London, dass Erblindete durch Radiumstrahlen ein gewisse Sehvermögen erhalten sollen, beruhen auf fehlerhaften Versuchsanordnungen. Ein völlig erblindetes Auge nimmt keinerlei Licht mehr wahr. London hat auch nirgends eine genaue Sehschärfenbestimmung seiner Patienten angeführt. Die Versuche am gesunden Auge ergaben, dass 1. Radium in den verschiedensten Gegenständen Fluorescenz erregt. Dies Licht gleicht dem gewöhnlichen, ist durch Gegenstände verdeckbar. 2. Radium wirkt durch die eigentlichen Radiumstrahlen ohne Zwischenschaltung fluorescierender Körper auf das Auge. Man sieht ein gleichmässiges meergrünes Licht, das durch nichts zurückgehalten werden kann. Man kann deshalb auch diese Strahlen nicht projizieren, da sie von allen Seiten, auch durch Knochen usw. ins Auge dringen. Der Sehpurpur wird durch Radiumstrahlen nicht ausgebleicht. Die Erfolge Londons erklärt Gr. so, dass jener eben nicht Amaurotische sondern Amblyopische, die noch Lichtwahrnehmung haben, zu seinen Versuchen benutzte. Dieselben Erfolge, wie mit Radium- und Bariumplatincyanürschirm, auf dem dunkle Gegenstände im Umriss wahrgenommen wurden, liessen sich durch einfache Mattscheibe und Petroleumlampe erzielen. Eigene Versuche mit Amaurotischen führt Gr. nicht an. — In No. 21 derselben Zeitschrift verwahrt sich Prof. London gegen Greeff und behauptet, er habe nie versprochen, Blinde mittelst Radium sehend zu machen, auch widerlegt er die Vorwürfe, keinen Spezialarzt zugezogen zu haben, da solche stets bei seinen Experimenten zugegen waren. . . . p.

No. 15. Strebel: **Kathodenstrahlen als therapeutische Konkurrenz der Röntgen- und Radiumstrahlen.** Versuch, Kathodenstrahlen, die aus der Röhre durch ein Aluminiumfenster austreten, auf die Haut wirken zu lassen. Sie erzeugen Entzündung, die aber milder verläuft als die durch Röntgen- und Radiumstrahlen erzeugte. . . . p.

No. 17 und 18. Perthes: **Versuche über den Einfluss der Röntgenstrahlen und Radiumstrahlen auf die Zellteilung.** Beobachtungen an befruchteten Eiern von Ascaris megalocephala. Bei diesen tritt gewöhnlich die Furchung innerhalb der ersten 24 Stunden nach Verlassen des Eierstockes ein, nach 14 Tagen ist der Embryo fertig gebildet und lebhaft beweglich innerhalb der Eihüllen zu sehen. — Versuchsanordnung: Die Eier werden aus dem Eierstock ausgestreift, in hängenden Tropfen auf hohlgeschliffenen Objektträgern beobachtet und aufgehoben. Die Bestrahlung fand einmal statt mit mittelweicher Röhre in 8—10 cm Abstand, bei weitaus der grössten Zahl der Versuche wurden 24 H des Chromoradiometers verabreicht, bei einzelnen 6, 8, 12 und 20 H. Vor sichtbaren Licht- und Wärmestrahlen waren die Eier geschützt. Kontrollkulturen wurden von jedem einzelnen Mutterwurm unter

gleichen Bedingungen wie die bestrahlten gehalten. 200 Kulturen wurden im ganzen untersucht, die jedesmal etwa 200—300 Eier enthielten. Ergebnisse: 1. Bestrahlung, selbst stärkere, tötet die Eier nicht sofort, sondern hat Entwickelungsstörungen zur Folge. 2. Die Störung besteht zunächst in Verzögerung der Furchung, dann in sehr verlangsamter Entwickelung. Während z. B. nach 36 Stunden das normale Ei vier Zellen aufweist, sind unter den bestrahlten noch einzellige neben zweizelligen vorhanden. 3. Unregelmässige Entwickelung des Embryos tritt in späteren Zeiträumen ein. Während im normalen Ei völlig entwickelte Tiere liegen, finden sich in den bestrahlten unregelmässige Zellhaufen (bei Anwendung von 24 H). 4. Geringe Dosen von Strahlen haben geringere Störungen zur Folge. Bei 20 H bildet sich der Embryo teilweise normal aus, zeigt aber an einzelnen Stellen Auswüchse in Form unregelmässiger Zellhaufen. Bei noch geringeren Dosen treten neben den unentwickelten und missgebildeten Embryonen wohlentwickelte auf. 5. Auch die feineren histologischen Vorgänge in den Zellen bestrahlter Eier zeigen Abweichungen von der Norm. 6. Die Röntgenstrahlen wirken auf die Zellteilung, einerlei ob diese gerade ruht oder im Gang ist. Radiumstrahlen wurden durch unmittelbares Auflegen von 10 mg Radiumbromid in Kapsel auf die eierhaltige feuchte Kammer appliziert. Die Strahlungsenergie betrug in 12 Stunden 8 H. Ergebnisse: 1. Wesentliche Verlangsamung der Entwickelung bei Bestrahlung von mindestens 2 Stunden Dauer. 2. In so bestrahlten Eiern entwickelte sich kein Embryo zu Ende. 3. Bei weniger bestrahlten Eiern kamen ähnliche Missbildungen zu stande wie bei Röntgenbestrahlung. 4. Die Hauptwirkung der Strahlen trat auch hier nicht unmittelbar, sondern erst nach einem gewissen Zeitraum in Erscheinung. — Einwirkung von Röntgen- und Radiumstrahlen auf Pflanzen (keimende Bohnen). Versuchsanordnung: Mit feuchtem Sägemehl gefüllter Holzkasten, der zur Hälfte aussen mit starkem Bleiblech beschlagen war, wurde mit Bohnenkeimlingen, die genau gleichlange Wurzeln zeigten, bepflanzt, dann den Röntgenstrahlen ausgesetzt bis zu 24 H. Das Radium wurde in seiner Kapsel neben den Keim gepflanzt. Ergebnis: Die Keime der bestrahlten Bohnen blieben ganz bedeutend im Wachstum zurück, die der Radiumbohne am stärksten. Auch hier trat das Maximum der Wirkung erst nach mehreren Tagen ein. Die Pflanzenversuche werden noch fortgesetzt. Die vorliegende Arbeit beweist aufs neue, dass hauptsächlich lebhaft wachsende und sich teilende Zellen durch die beiden Strahlenarten geschädigt werden. Diese Erkenntnis bringt uns auch das Verständnis für die Wirkungsweise der Strahlen auf Tumoren immer näher, da diese ja auch meistens aus schnell und lebhaft wachsenden Zellen bestehen.

Grenzgebiete der Medizin und Chirurgie. 1903.

Lossen: **Über die idiopathische Erweiterung des Ösophagus.** Aus der medizin. Universitätsklinik in Königsberg (Geh. Rat Lichtheim). Fünf selbstbeobachtete Fälle derart kann Verf. aufführen. Hier ist von Interesse, dass zu ihrer Diagnostizierung das Röntgenverfahren, sowohl Durchleuchtung wie Aufnahme, sich vorzüglich bewährt hat. L. sagt geradezu, dass die idiopathische Erweiterung des Ösophagus eine der wenigen Erkrankungen ist, die sich ohne weiteres aus dem Röntgenbild diagnostizieren lassen. Zur Sichtbarmachung des Verlaufes der Speiseröhre bediente er sich mit bestem Erfolg einer Mischung von Kartoffelbrei mit Magisterium Bismuthi, da einfache wässerige Aufschwemmung das Pulver zu schnell fallen lässt. Auch Sonden sind unpraktisch, weil sie nicht so gut alle Ecken und Winkel ausfüllen. Man kann bei dem Breiverfahren unter Umständen sogar den Vorgang des Eindringens der Speise in den Magen (sehr verzögert bei bespr. Leiden) deutlich wahrnehmen. Stets ist Durchleuchtung und Aufnahme sowohl in Rückenlage wie bei sogen. Fechterstellung (von links hinten nach rechts vorne) zu machen. Die Bestrahlung muss eine ziemlich kräftige sein, um die nötige Differenzierung zwischen dem Wismut und Herzschatten zu erzielen. ...p.

Druck von Hesse & Becker in Leipzig.

Aus dem pathologisch-anatomischen Institut des Allgemeinen Krankenhauses Hamburg-Eppendorf.

Untersuchungen über die Moeller-Barlowsche Krankheit.

Von

Eugen Fraenkel.

(Hierzu Tafel XXIII, XXVI, XXVII u. XXVIII.)

(Schluss.)

Wenn ich an der Hand des vorstehend mitgeteilten Materials versuche, auf eine Reihe mehr allgemeiner, für die Lehre der M.-B. K. in Betracht kommender Fragen einzugehen, so möchte ich zunächst, worauf ich schon in der Einleitung zu dieser Arbeit die Aufmerksamkeit gelenkt habe, auf das gehäufte Auftreten der Erkrankung hinweisen, die, nachdem seit 1896 überhaupt kein einziger Fall im Krankenhaus zur Behandlung gekommen war, im Laufe des Jahres 1903 in dem verhältnismässig kurzen Zeitraum von knapp acht Monaten mit acht, zum Teil ausserordentlich schweren Fällen in, man möchte fast sagen, aufdringlicher Weise auf dem Plan erschien. Zeitlich lagen die Fälle freilich nicht dicht bei einander, vielmehr verteilen sie sich so, dass die ersten drei in den Monaten März bis Juni, die restierenden fünf innerhalb fünf Wochen, in Zwischenräumen weniger Tage aufeinander folgend, von Anfang Oktober bis Anfang November zur Beobachtung gelangen. Der aus dem Jahre 1896 stammende Fall kam, wie der erste des Jahres 1903, Ende März zur Sektion. Alle diese Daten beziehen sich auf den Zeitpunkt des Ablebens der betreffenden Kinder; sie geben über den Termin des Ausbruchs der Krankheit nicht ohne weiteres Aufschluss. Mit einiger Sicherheit vermag ich hinsichtlich dieses Punktes bei drei meiner Fälle Angaben zu machen, welche sich auf den Fall I und VIII des Jahres 1903 und den einzigen Fall des Jahres 1896 beziehen; indes auch bei den sechs übrigen kann man wenigstens zu Vermutungen über den Beginn der Erkrankung kommen, und es lässt sich dann bei den drei Fällen des Jahres 1903 und dem Fall aus dem Jahre 1896 der Ausbruch der Krankheit in die Monate November bis April und Mai verlegen, während bei den fünf übrigen der im Oktober des Jahres 1903 letal verlaufenen Fälle für den Anfang des Leidens die Monate September und auch noch das letzte Drittel August in Betracht kämen. Im wesentlichen würde mit diesen Feststellungen der Ausspruch von Hirschsprung, einem der besten Kenner der in Rede stehenden Erkrankung, welcher „den Ausbruch der Krankheit am häufigsten in der kälteren Jahreszeit stattfinden lässt", eine Bestätigung finden. Nach Heubner dagegen, der sich um die Verbreitung der Kenntnis dieses Leidens unter den Ärzten des Festlandes Verdienste erworben hat, kommen die weitaus zahlreicheren Fälle im späten Frühjahr vor. Aus seinen, im vorigen Jahre in der Berliner med. Ges. gehaltenen Vortrag (Berl. klin. Wochenschrift, Nr. 13, 1903), in welchem er genaue Angaben über die Zeitabschnitte, in denen er die einzelnen Fälle beobachtet hat, macht, geht hervor, dass sich dieselben auf die Monate März bis Juni und Oktober bis November verteilen, wobei der Mai mit fünfzehn, Oktober und November mit je vier Fällen vertreten ist, während auf die übrigen genannten Monate je sieben Fälle kamen. Es ist ja möglich, dass in dieser Beziehung

regionäre Verschiedenheiten obwalten, und dass Berlin andere Verhältnisse aufweist als Dänemark und gewisse, nördlicher als Berlin gelegene, Teile Deutschlands. Einige Fälle, die ich klinisch, teils auf den Kinderabteilungen unseres Krankenhauses, teils in der Stadt zu sehen Gelegenheit hatte, waren ihrer ersten Entwickelung nach auch mehr in den Spätherbst oder die eigentlichen Wintermonate zu verlegen.

Was das Geschlecht anlangt, so befanden sich, wenn ich ausschliesslich mein eigenes Material berücksichtige, unter den neun obduzierten Fällen fünf Mädchen und vier Knaben. Verwerte ich drei auch klinisch von mir beobachtete Fälle, dann sind beide Geschlechter in ganz gleicher Weise vertreten. Eine deutliche Präponderanz eines der beiden Geschlechter macht sich also hier nicht bemerkbar. Heubner, welcher rund 80 Fälle klinisch gesehen hat — wohl die grösste Zahl von Fällen, über welche ein einziger Beobachter verfügt —, macht auf ein nicht unerhebliches Überwiegen des männlichen Geschlechts über das weibliche aufmerksam.

In Bezug auf das Alter meiner Fälle ist zu erwähnen, dass vier der Kinder das erste Lebensjahr überschritten hatten; drei davon waren dem zweiten Lebensjahre nahe oder hatten dasselbe sogar erreicht; von den übrig bleibenden fünf befanden sich zwei unter einem halben Jahre, zwei zwischen neuntem und zehntem Lebensmonat, das fünfte endlich war sechs Monate. Aber auch diese Daten entsprechen dem Alter der Kinder zur Zeit des Todes. Berücksichtigt man dagegen die Zeit des vermuteten Ausbruchs der Krankheit, dann ergiebt sich, dass bei drei Kindern dieser Termin bereits in die Zeit zwischen drittem und viertem Lebensmonat zu verlegen ist (Fall III, VII, VIII), drei der Kinder standen zwischen sechzehntem und neunzehntem Monat, drei endlich zwischen siebentem und achtem bis zehntem Lebensmonat. $^2/_3$ befanden sich demnach vor, $^1/_3$ nach dem Ende des ersten Lebensjahres. Unter den Heubnerschen Fällen gehörten $^3/_4$ den letzten vier Monaten des ersten Lebensjahres an, wobei der achte Lebensmonat am häufigsten vertreten war, während an dem übrigen Viertel die beiden Vierteljahre vor und nach der genannten Periode gleichmässig beteiligt sind; fünf der Kinder standen zwischen fünfzehntem bis neunzehntem Monat, ein verhältnismässig kleiner Prozentsatz, wenn man erwägt, dass sich unter meinen neun zur Sektion gelangten Fällen drei in gleichem Lebensalter befanden. Die Angaben von Hirschsprung, dass sich die Krankheit auf das Alter vom sechstem bis vierundzwanzigstem Monat beschränkt, bedarf einer gewissen Korrektur, indem aus meinem Material hervorgeht, dass auch schon vor zurückgelegtem sechstem Lebensmonat Kinder von der M.-B. K. ergriffen werden können. Barlow selbst giebt als unterste Altersgrenze den zurückgelegten vierten Lebensmonat an.

Die grösste Mehrzahl der Autoren, welche zahlreiche Fälle von M.-B. K. behandelt haben, an der Spitze Barlow, bekundet das Auftreten der Krankheit „in den besser situierten Kreisen der Mittelklasse“ (Heubner). So sagt Baginsky (Berl. klin. Wochenschrift, Nr. 7, pag. 151, 1895): „Was nun sehr beachtenswert ist, das ist, dass die Krankheit keineswegs Kinder aus armen Familien befällt, die etwa in besonders ungünstigen Bedingungen sich befinden, im Gegenteil handelt es sich in der Regel um Kinder gut situierter Familien“. Hirschsprung dagegen in seiner vorher zitierten Arbeit äussert sich dahin, dass „die häuslichen Verhältnisse, aus denen die von der Krankheit ergriffenen Kinder stammen, meist sehr bescheiden sind, doch fehlt es nicht an Beispielen scheinbar günstiger Verhältnisse“. Also auch in dieser Beziehung ein gewisser Unterschied gegenüber den in Deutschland gesammelten Erfahrungen. Meine insgesamt zwölf, hauptsächlich im Krankenhaus gesammelten, Beobachtungen würden zunächst auch zu Gunsten der Ansicht sprechen, dass es durchweg aus ärmlichen Verhältnissen stammende Kinder sind, welche das Opfer der M.-B. K. geworden sind. Denn die im Hospital aufgenommenen Kinder gehören fast ausnahmslos den sich in ungünstigen materiellen Verhältnissen befindenden Bevölkerungsklassen an. Thatsächlich liegen aber die Dinge anders. Von den sämtlichen zwölf (neun anatomisch und drei klinisch) Fällen meines Materials ist nämlich bei sechs die Krankheit während ihres Hospitalaufenthalts zum Ausbruch gekommen,

d. h. also: die Kinder haben in Bezug auf Verpflegung und Ernährung unter Bedingungen gestanden, welche mit jenen in Parallele gesetzt werden können, wie sie bei Kindern der besseren Stände angetroffen zu werden pflegen. Die sechs andern freilich waren schon bei ihrem Eintreten ins Krankenhaus mit dem Leiden behaftet, und man darf demnach auf Grund dieser Beobachtungen Hirschsprung wenigstens insofern beipflichten, als nicht in Abrede zu stellen ist, dass die M.-B. K. auch bei Kindern der ärmeren Bevölkerungsklassen keineswegs selten vorkommt. Aber nach dem übereinstimmenden Urteil so erfahrener Kinderärzte, wie es Heubner und Baginsky sind, mit denen übrigens auch die Wahrnehmungen zahlreicher Ärzte übereinstimmen, muss eine gewisse Bevorzugung von Kindern aus besser situierten Familien bei dem Auftreten der M.-B. K. zugegeben werden.

Ich wende mich nunmehr zur Erörterung der Diagnose des Leidens. Nach dem mir in unerwarteter Fülle zugeströmten, durch die Kontrolle am Leichentisch besonders wertvoll gewordenen, Material kann ich die klinische Erkennung der M.-B. K. nicht für so leicht halten, wie es vielfach hingestellt wird. Ich sehe dabei von sogenannten Schulfällen ab, bei denen sich das als klassisch anzusehende Trias von Symptomen vorfindet, wie es in dem Auftreten von Blutungen, speziell am Zahnfleisch, in dem Bestehen mehr oder minder lebhafter Schmerzen bei mit den Kindern vorgenommenen Bewegungen und endlich in dem Vorhandensein von meist auf die unteren Extremitäten beschränkten oder wenigstens diese zuerst befallenden Anschwellungen der Gelenkgegenden, besonders an den Knien, bei Freibleiben der Gelenke, gegeben ist. Diese Fälle bilden sicher nicht die Regel, und ich habe bei der epikritischen Beleuchtung der einzelnen, dieser Abhandlung zu Grunde liegenden, Beobachtungen wiederholt darauf hingewiesen, dass, wenigstens bei einem Teil der zur Sektion gekommenen Fälle, auch an der Leiche nichts von Anschwellungen durch die Haut wahrzunehmen war, dass dieselben vielmehr erst nach völliger Entfernung der sie bedeckenden Weichteile kenntlich wurden, ja dass sie, wenigstens in stärkeren Graden, auch dann fehlten, wenn die charakteristischen Veränderungen an den Röhrenknochen beträchtliche Dimensionen angenommen hatten. Auch Baginsky scheint ähnliche Erfahrungen, und zwar am Krankenbett, gemacht zu haben, wenigstens äussert er sich in der Diskussion zu einem, von Eduard Meyer im Jahre 1896 in der Berliner med. Ges. über Barlowsche Krankheit gehaltenen Vortrage (Berliner klin. Wochenschrift, Nr. 4, pag. 84) dahin, dass „man nicht notwendig grade auf die Knochen zu achten habe. Die Schmerzen sind nicht das allein Charakteristische. Man kann die M.-B. K. schon frühzeitig erkennen aus der schweren Anämie; das tiefbleiche Aussehen der Kinder, das allgemeine Übelbefinden bei zeitweiligem Fieber ohne nachweisbare Ursache leitet sofort zur Diagnose, auch zu einer Zeit, wo die subperiostalen Blutungen noch gar nicht vorhanden sind". Das Auftreten sicht- und fühlbarer, mit Deformierung der betreffenden Extremitäten verbundener, Anschwellungen, die auf subperiostale Blutungen zurückzuführen sind, setzt ja eine gewisse Mächtigkeit dieser Ergüsse voraus, und solche können, wie ich durch mein anatomisches Material bewiesen habe, bis zum Tode der Kinder fehlen. Ein dies Epitheton verdienendes, am Unterschenkel lokalisiertes, zu einer gewissen Dicke gediehenes Extravasat, das die Tibia mantelartig einhüllte, habe ich nur zweimal (Fall I und IV) durch die Sektion nachgewiesen. In den anderen Fällen fehlten solche hämorrhagische Ergüsse, oder man hatte es nur mit dünnen, flächenhaften, blutigen Infiltrationen des Periost zu thun, welche sich, selbst an dem von Weichteilen entblössten Präparat, weder dem Auge noch dem tastenden Finger bemerkbar machten, und ganz ähnlich verhielten sich die Oberschenkel. In keinem einzigen meiner Fälle ist es bei Lebzeiten der Kinder möglich gewesen, etwas von Auftreibung an den Röhrenknochen wahrzunehmen, dagegen ist bei drei der kleinen Patienten (I, VII, IX) „Druckempfindlichkeit der Beine", „sehr heftiger Schmerz in den Knien", „Schmerzhaftigkeit des rechten Beines, wenn es gerührt wird" konstatiert worden. Aber keiner dieser noch der übrigen Fälle wies das klassische, oben skizzierte Symptomentrias auf, das, wenn es vorhanden ist, allerdings als pathognomonisch aufgefasst und mit absoluter

Sicherheit für das Bestehen der M.-B. K. verwertet werden kann. Schödel und Nauwerck haben hinsichtlich des hier erörterten Punktes günstigere Erfahrungen gemacht, indes haben bei dem einen ihrer fünf Fälle doch Auftreibungen an den Röhrenknochen gefehlt und ich kann daher dem Ausspruch von Hirschsprung nicht beipflichten, dass „da, wo von M.-B.scher Krankheit die Rede sein soll — abortive Fälle ausgenommen — die Intumescenz nicht vermisst werden darf". Wer diese Ansicht als Dogma anerkennt, wird unter allen Umständen in einer grossen Zahl von Fällen Fehldiagnosen machen und die M.-B. K. ausschliessen, wo sie tatsächlich bestehen kann.

Wie steht es nun mit den andern am Krankenbett wahrnehmbaren und für die M.-B. K. als charakteristisch bezeichneten Symptomen, vor allem den Blutungen an der Haut und besonders dem Zahnfleisch? Bezüglich der letzteren ist darauf aufmerksam zu machen, dass sie, wie von allen Autoren übereinstimmend zugegeben wird, nur bei Kindern angetroffen werden, deren Kiefer bereits Zähne trägt. Ihr Fehlen bei noch zahnlosen Kindern spricht also durchaus nicht gegen bestehende M.-B. K. Aber auch bei Kindern mit Zähnen brauchen sie, wenigstens nicht in allen Stadien der Krankheit, vorhanden zu sein. Wenn ich mein eigenes Material in Bezug auf diesen Punkt einer Revision unterziehe, so ergiebt sich, dass von den klinischen Beobachtern nur bei zwei Fällen hierher gehörige Befunde erhoben worden sind, und zwar handelte es sich hierbei einmal (Fall II) nicht sowohl um Extravasate im Zahnfleisch als vielmehr um eine das Gefühl der Fluktuation vortäuschende subperiostale Blutung, welche die rechte Hälfte des Unterkiefers einnahm, und einmal (Fall V) um Blutungen in die Schleimhaut des Alveolarfortsatzes des Unterkiefers, die indes zehn Tage nach ihrem Auftreten wieder verschwunden waren, die aber den behandelnden Arzt trotzdem veranlasst hatten, die Diagnose auf M.-B. K. zu stellen. Nun ist durch die Sektion freilich bei vier weiteren Fällen (II, IV, VI, VII) die Anwesenheit von Zahnfleischblutungen nachgewiesen worden, die (Fall II) um die Schneidezähne des Oberkiefers, (IV) um die unteren Schneidezähne, (VI) um die vier oberen und unteren Schneidezähne, (VII) an dem die durchbrechenden unteren Schneidezähne bedeckenden Zahnfleisch lokalisiert waren. Diese Extravasate sind ja selbstverständlich intra vitam, wenn auch, wie aus den Krankengeschichten der betreffenden Fälle abgeleitet werden kann, meist erst kurze Zeit (1—2 Tage) vor dem Tode aufgetreten, und sie hätten also, wenn auf ihre Anwesenheit gefahndet worden wäre, entdeckt werden können. Jedenfalls zeigt diese kleine Zusammenstellung, dass das in Rede stehende Symptom häufiger anzutreffen ist, als die, wenn sie vorhanden sind, so charakteristischen Anschwellungen, speziell der unteren Extremitäten. Mit diesen Hämorrhagien in Parallele zu setzen ist der in Fall II konstatierte mächtige Bluterguss um die rechte Unterkieferhälfte. Daneben war es, wie die Sektion lehrte, auch zu Zahnfleischblutungen um die Schneidezähne des Oberkiefers gekommen. Heubner hat in seinem grossen klinischen Material sechsmal keine Zahnfleischblutungen angetroffen, obwohl die Kinder bereits Zähne hatten, also jedenfalls eine Bestätigung dafür, dass dies Symptom fehlen kann, und dass seine Abwesenheit selbstverständlich nicht gestattet, die Diagnose der M.-B. K. auszuschliessen. Barlow giebt an, dass die Erkrankung des Zahnfleisches ganz bedeutend sein kann, namentlich wenn bereits mehrere Zähne vorhanden sind. Man gewahrt dann eine aus dem Munde hervortretende derbe Schwellung, welche wiederum Blutungen und Foetor ex ore veranlassen kann. Heubner betont hingegen, dass es bei der M.-B. K. im Anschluss an die Zahnfleischblutungen, abweichend von dem Verhalten desselben beim Skorbut, fast nie zu Nekrose oder fauliger Verschwärung kommt. Ich selbst habe in Bestätigung dieser Angabe auch in dem von schwerer Erkrankung der rechten Unterkieferhälfte begleiteten Fall nichts von nekrotischen Prozessen am Zahnfleisch beobachtet.

Sehr viel seltener als diese am Zahnfleisch anzutreffenden Blutungen begegnet man solchen an anderen Schleimhäuten und der allgemeinen Körperdecke. An der Haut habe ich solche unter meinem Material bei drei Fällen beobachtet, und zwar fanden sie

sich im Bereich des Kopfes, des Thorax, eines Unterschenkels und am After im Fall III, am Hals, Thorax und behaarten Kopf im Fall IV, am Knie in Fall IX.

Auch dieses Symptom kann, wie bei Fall III, erst einige Tage vor dem Ableben des Kindes auftreten, während es andere Male (Fall IX) bereits mehrere Wochen vor diesem Abschluss in die Erscheinung tritt. Heubner hat nur siebenmal Hautblutungen gesehen, etwa ebenso häufig Schleimhautblutungen, und zwar an der Conjunctiva, der Zungenspitze und, wie aus dem Auftreten von blutigen Stuhl gefolgert werden konnte, auf der Schleimhaut des Darms. In dem Schödel-Nauwerckschen Beobachtungsmaterial, das sich auf fünf Fälle bezieht sind subkutane Blutungen zweimal, Zahnfleischblutungen dreimal erwähnt; über Hämorrhagien an anderen Schleimhäuten verlautet nichts. Ich selbst habe, abgesehen von den ebenerwähnten Örtlichkeiten, Zahnfleisch und Haut, nur einmal im Ileum (des Falles III) über grössere Strecken ausgebreitete Sugillationen der Mucosa gesehen. Über einigen derselben war es zur Nekrose der obersten Schleimhautschichten gekommen.

Es erübrigt noch, über ein in diese Kategorie gehöriges Symptom zu berichten, das der klinischen Wahrnehmung zugängig ist und bisweilen, wie schon Barlow betont hat, die einzige Erscheinung der in Rede stehenden Erkrankung bilden und bei richtiger Bewertung als Ausgangspunkt für eine rationelle Therapie dienen kann, ich meine die Ausscheidung von blutigem Urin[1]). Ich habe das Auftreten dieses Symptoms bei zwei Kindern gesehen, einmal bei einem, den besten Ständen angehörigen, damals achtmonatlichen, mit Gärtnerscher Fettmilch genährten, sehr anämischen Knaben und einmal bei einem gerade jetzt im Krankenhaus befindlichen gleichalterigen Knaben, bei welchem ausserdem noch klassische Zahnfleischblutungen bestanden, während jegliche charakteristische Schwellung an den Extremitätenknochen und jede Schmerzhaftigkeit des Skelets fehlte. Bei meinem anatomischen Material wies das mit Blutungen in die Ileum-Schleimhaut behaftet gewesene Kind auch zahlreiche frische Hämorrhagien in den Markkegeln beider Nieren auf. In allen diesen Fällen ist die Hämaturie lediglich als Ausdruck einer hämorrhagischen, auch die Nieren mitbetreffenden, Diathese und nicht etwa als Zeichen einer hämorrhagischen Nephritis zu betrachten. Ich habe weder bei der mikroskopischen Untersuchung der betreffenden Urine noch auch an Schnitten durch jene, in ihrem Markteil hämorrhagisch infiltrierten, Nieren sowie bei der mikroskopischen Prüfung der Nieren des inzwischen verstorbenen, mit Hämaturie behaftet gewesenen, Knaben irgendwelche, auf eine entzündliche Parenchymerkrankung hinweisende, Befunde erhoben. Auch bei einigen anderen, das anatomische Material für meine Untersuchungen bildenden, Fällen habe ich eine eingehende mikroskopische Prüfung der drüsigen Unterleibsorgane, speziell der Nieren, vorgenommen und dabei nichts anderes als eine geringe Trübung des Epithels der gewundenen Harnkanälchen festgestellt. Entzündliche Veränderungen jeglicher Art, Cylinder, Extravasate im interstitiellen Gewebe, Wucherung des Kapselepithels, Nekrose der Harnkanälchen-Epithelien fehlen durchaus.

Als ein recht wichtiges Symptom wird von den meisten Autoren eine auffallende Blässe der an M.-B. K. leidenden Kinder angeführt. In den Krankengeschichten meiner neun hier besprochenen Fälle wird bei dreien (III, VI, IX) die Blässe der Kinder gleichfalls betont, und auch bei den Sektionen der Fälle III, IX, I machte sich die Blässe der Haut ausserordentlich bemerkbar. Senator ist geneigt, diese Erscheinung mit einer primären Erkrankung des Knochenmarks in Verbindung zu bringen. Er führt in der Diskussion über den Heubnerschen Vortrag den Blutbefund eines an M.-B. K. leidenden Kindes an, bei welchem die polynucleären Leucocyten auf 14.3 % gesunken waren; ausserdem fanden sich nur wenig eosinophile Zellen und keine kernhaltigen roten Elemente (Berl. klin. Wochenschr. No. 20 pag. 463, 1903 und Berl. klin. Wochenschr. No. 15 pag. 404/405, 1904). Ich halte die Schlussfolgerung Senators

[1]) Eine kasuistische von Neter herrührende Mitteilung über diesen Gegenstand: „Hämaturie als einziges Symptom Barlowscher Krankheit" [Dt. med. Wochenschr. No. 19 p. 705, 1904] enthält absolut nichts Neues.

auf diesen Befund hin für mehr als gewagt und bin nicht in der Lage, seine Ansicht zu teilen, zumal auf Grund anatomischer Untersuchungen an mit Eosin-Hämatoxylin und nach der Prösscherschen Methode gefärbten Ausstrichpräparaten des Knochenmarks einiger der von mir obduzierten Fälle (I, II, IV, VI), wobei mir ebensowenig, wie bei Schnittuntersuchungen durch die, anderes als Gerüstmark führenden, Teile der Knochen eine Umwandlung des Knochenmarks in dem von Senator ausgesprochenen Sinne einer aplastischen Umwandlung aufgefallen ist. An Ausstrichpräparaten liessen sich alle, auch sonst im roten Mark anzutreffenden, Elemente, vor allem reichlich kernhaltige rote Zellen von normo- und megaloblastischem Typus, eosinophile und neutrophile Zellen, Myelo- und Lymphocyten in einer, meiner Schätzung nach, ihrem normalen Mengenverhältnis entsprechenden, Zahl nachweisen. Aber auch der bei Fall IX klinisch erhobene Blutbefund ist durchaus anders ausgefallen, als der von Senator mitgeteilte. Hier zeigten Blutausstrichpräparate von dem, einen Hämoglobingehalt von 55 % aufweisenden, Blut zahlreiche kernhaltige Blutkörperchen und eine geringe Poikilocytose, aber nichts von Abnormitäten der weissen Elemente. Aus solchen Präparaten lassen sich selbstverständlich irgend welche Schlüsse auf das Bestehen einer M.-B. K. ebensowenig ziehen, wie aus den Senatorschen, und es wird in dieser Richtung noch viel Material gesammelt werden müssen, ehe man in der Lage sein wird, ein Urteil darüber abzugeben, ob es einen für M.-B. K. charakteristischen mikroskopischen Blutbefund gibt. Einstweilen muss ich dies auf Grund meiner eigenen Erfahrungen und auf Grund der spärlichen, in der Literatur hierüber vorliegenden, Mitteilungen in Abrede stellen.

Ziehe ich das Resumé aus den über die Diagnose der M.-B. K. gemachten Bemerkungen, so komme ich zu dem Ergebnis, dass den durch das charakteristische Symptomentrias Zahnfleischblutungen, Schmerzhaftigkeit bei Bewegungen, Auftreibung und Deformierung der Röhrenknochen, besonders der unteren Extremitäten, gekennzeichneten Fällen eine nicht geringe Anzahl anderer gegenübersteht, welche eins oder das andere dieser, in ihrer Gesamtheit als pathognomonisch anzusehenden, Merkmale vermissen lassen, und bei denen es neben der als wichtig anzusehenden, hochgradigen Blässe Störungen mehr allgemeiner Art, Abnahme der Esslust, Abneigung gegen aktive und passive Bewegungen, das Auftreten durch den sonstigen somatischen Befund nicht recht erklärlicher, kurz dauernder, unregelmässiger Temperatursteigerungen sind, welche bei dem Arzt die Vermutung auf den Ausbruch der M.-B. K. lenken und diese zur Gewissheit werden lassen, sobald sich nur eines der vorher erwähnten Symptome hinzugesellt. Auch unter dem grossen Heubnerschen Material bot „eine Reihe der Fälle nicht den gesamten Symptomenkomplex“ und Heubner tat sicher, wohl gerade mit Rücksicht auf solche Vorkommnisse, den sehr beherzigenswerten, den Ärzten aufs Dringendste ans Herz zu legenden Ausspruch, dass „man die Krankheit nicht übersehen wird, wenn man immer an die Möglichkeit ihres Vorhandenseins denkt.“ Wer es sich zur Aufgabe gemacht hat, bei kranken Kindern, sie mögen noch zahnlos oder schon im Besitz von Zähnen sein, regelmässig, und mit besonderer Aufmerksamkeit dann, wenn sie sich durch auffallende Blässe auszeichnen, die Mundhöhle, speziell mit Rücksicht auf die Anwesenheit etwaiger Blutungen, zu untersuchen und das Skelet auf die Beschaffenheit der Epiphysenenden und auf Druckempfindlichkeit zu prüfen, der wird, wenn er eingedenk der Heubnerschen Mahnung, immer an die Möglichkeit des Vorhandenseins der M.-B. K. denkt, auch leicht den Beginn der M.-B. K. und erst recht das entwickelte Krankheitsbild derselben nicht übersehen und so in der Lage sein, durch entsprechende therapeutische Massnahmen dieses, sonst den kindlichen Organismus arg gefährdende, Leiden rasch zu bannen.

Im Gegensatz zu der bisweilen von nicht unbeträchtlichen Schwierigkeiten umgebenen klinischen Erkennung der M.-B. K. gestaltet sich die Diagnose des uns beschäftigenden Leidens am Leichentisch meist ausserordentlich leicht und in jenen seltenen Fällen, wo das makroskopische Ergebnis der Obduktion Zweifel über den Charakter des Leidens bestehen lässt, setzt uns die mikroskopische Untersuchung mit absoluter Sicherheit in den Stand,

die Diagnose der M.-B. K. zu stellen bezw. auszuschliessen. Es ist ein Verdienst von Nägeli, ganz besonders aber von Schödel und Nauwerck, sowie von Schmorl, in dieser Richtung unsere Kenntnisse so gefördert zu haben, dass wir über die feineren, histologischen Details der diesem schweren Leiden zu Grunde liegenden Knochenveränderungen aufs beste unterrichtet sind. Während Barlow in einer im Jahre 1895 (Centr. Bl. für innere Med. 1895, Nr. 21, pag. 504 ff.) erschienenen Arbeit noch behauptete, dass „das Wichtigste bei diesem Krankheitsprozess die subperiostalen Blutungen mit ihren weiteren Folgen sind", wissen wir heut durch die Untersuchungen der obengenannten Forscher, die ich auf Grund der an meinem Material durch das Mikroskop gewonnenen Ergebnisse bis ins Einzelne zu bestätigen in der Lage bin, dass die der ganzen Krankheit ihrem Stempel aufdrückende Skeleterkrankung, wie sie namentlich an den Rippen und den Extremitätenknochen in die Erscheinung tritt, im wesentlichen auf eine bestimmte, sich vor allem an den Knorpelknochengrenzen abspielende Affektion des Knochenmarks zurückzuführen ist, welche darin besteht, dass an den bezeichneten Stellen aus dem sonst hier vorhandenen, zellreichen, lymphoiden Mark ein an zelligen Elementen armes, aus einer homogenen Grundsubstanz und mehr oder weniger reichlichen, spindel- und sternförmigen Zellen bestehendes, meist auch nur spärliche Gefässchen enthaltendes, von Schödel und Nauwerck als Gerüst- oder Stützmark bezeichnetes, Gewebe tritt. Aus dieser eigentümlichen Umwandlung des Knochenmarks und dem damit im Zusammenhang stehenden Fortfall der die Anbildung jungen Knochens bedingenden, als Osteoblasten bekannten, Zellen bei fortbestehender normaler, ausnahmsweise vielleicht auch einmal über das Mass des Gewöhnlichen hinausreichender Knochenresorption erklärt es sich, dass die an den Wachstumsgrenzen entstehenden, die jüngsten Diaphysenabschnitte darstellenden Knochenbälkchen hinter der diesen Trabekeln normalerweise zukommenden Dicke zurückbleiben und damit selbstverständlich auch eine erhebliche Einbusse an Festigkeit erfahren. Dazu kommt, dass unter dem Einfluss dieser, auch auf die Rindenpartien der Knochen an den Diaphysenenden übergreifenden Markerkrankung eine Verdünnung der Corticalis herbeigeführt wird, so dass die Widerstandsfähigkeit des Knochenschaftes an den Diaphysenenden aufs äusserste herabgesetzt ist. Erhöht wird dieser Zustand noch dadurch, dass sowohl in der Zone der ersten Knochenbälkchen als auch noch auf Strecken weiter nach abwärts, wie Nauwerck hervorhebt, „Kalkbälkchen und Kalkgitter in ungewohnter Ausdehnung angetroffen werden", ein Befund, der darauf zu beziehen ist, dass „die den Überschuss zerstörende Fähigkeit des Knochenmarks der vorläufigen Verkalkungszone gegenüber hinter der Norm zurückbleibt". Wir haben dann also nicht nur ein mit dünner, vielfach unterbrochener Corticalis und durch hochgradige Armut an, noch dazu stark verschmächtigten, Trabekeln ausgezeichnetes Schaftende vor uns, sondern gleichzeitig grade wegen dieser Persistenz zahlreicher Kalkbälkchen, auch einen morschen, abnorm brüchigen Knochen, der selbst dem leichtesten Trauma, ja der physiologischen Wirkung des Muskelzuges gegenüber, sich haltlos erweist und demzufolge eine Reihe schwerster Veränderungen erleidet, wie wir sie als Infraktionen, Frakturen und an den Rippen als Einkeilungen des Rippenknorpels in die knöchernen Rippen kennen gelernt haben. Die Kenntnis dieser histologischen Einzelheiten[1]) macht uns die in den Schulfällen der M.-B. K. klinisch am Knochensystem zu beobachtenden Erscheinungen in jeder Beziehung aufs beste verständlich. Der an der Epidiaphysengrenze im Bereich der jüngsten Diaphysenbälkchen erfolgende Zusammenbruch des Knochens ist es, welcher die am Krankenbett so häufig festzustellende Druckempfindlichkeit des Knochens an diesen Stellen, die im weiteren Verlauf hier auftretenden Auftreibungen und anderweitigen Deformierungen in ungezwungener Weise erklärt. In einer ganzen Anzahl dieser Fälle kommt es dann, namentlich wenn ein solcher Zusammenbruch sich plötzlich einstellt, zu grösseren, weit über die Epiphysengrenze hinausreichenden, mitunter den ganzen Schaft mantelartig von allen Seiten einhüllenden Blutungen,

[1]) Die geschilderten Veränderungen decken sich mit den von Ziegler, bei dem von ihm als Osteotabes infantum bezeichneten Leiden, erhobenen Befunden. (cf. Lehrbuch. 10. Auflage, Bd. II, p. 192 ffd.)

die sich für den tastenden Finger als pralle, tiefgelegene, häufig das Gefühl der Fluktuation vortäuschende Anschwellungen bemerkar machen und nicht selten der Deutung Schwierigkeiten entgegenstellen. Aber diese Blutungen brauchen jedenfalls keine grosse Mächtigkeit zu erlangen, und oft genug steht die Geringfügigkeit des Blutergusses in einem auffallenden Missverhältnis zur Schwere der Knochenveränderungen. Ich habe auf diese Eigentümlichkeit bei der epikritischen Besprechung der einzelnen Fälle wiederholt hingewiesen und benutze diese Gelegenheit dazu, um zu betonen, dass wir in dem Auftreten der Blutungen zwischen Periost und Knochen einmal nicht das Wesentliche der die M.-B. K. charakterisierenden Knochenkrankheit und ferner nicht den Gradmesser für die Intensität der letzteren, vor allem nicht den Ausdruck einer an solchen Knochen entstandenen Kontinuitätstrennung, zu erblicken haben. Mikroskopisch werden diese in das Periost und zwischen dieses und Rinde gesetzten Blutungen niemals vermisst. Man überzeugt sich dabei zugleich durch das Mikroskop, dass man es meist mit, zu verschiedenen Zeiten der Erkrankung entstandenen, Extravasaten zu tun hat, die allmählich in ein, die verschiedenen Nüancen vom rot zum orangegelb und gelbbraun aufweisendes Pigment übergeführt werden. Bei weitem am häufigsten bin ich diesen, sich auch makroskopisch als spindlige oder kuglige Auftreibungen der Knorpelknochengegend markierenden, Verdickungen an den Rippen begegnet, an denen dadurch, dass meist eine grosse Zahl von Rippen von dieser Veränderung betroffen ist, das Bild des Rosenkranzes entsteht, welches für den klinischen Beobachter, zumal wenn nebenbei andere, diese Auffassung stützende, Erscheinungen vorhanden sind, zur Diagnose der Rachitis Veranlassung giebt. Bei schwereren Fällen bildet sich ein Befund an den Rippen heraus, der meines Erachtens eine Unterscheidung von der Rachitis zulässt, auf den übrigens schon Barlow hingewiesen hat, der aber von den deutschen Autoren unberücksichtigt geblieben ist und dessen auch Heubner, weder in seinem in der Berl. med. Ges. gehaltenen Vortrag, noch in der trefflichen Darstellung des Leidens in seinem neuen Lehrbuch, Erwähnung thut, und der darin besteht, dass die knorpligen Rippenenden mit dem Sternum nach rückwärts sinken, wodurch die knöchernen, über die Rippenknorpel prominierenden, Rippenenden als die Haut etwas verwölbende Unebenheiten sicht- und noch besser fühlbar werden. Es handelt sich hier also um den Effekt einer Verschiebung zwischen knorpliger und knöcherner Rippe, die auf eine Lockerung des Zusammenhangs der, die jüngste Dyaphysenschicht zusammensetzenden, Trabekularsysteme zurückzuführen ist. Sehr drastisch drückt Barlow das mit folgenden Worten aus (l. c. pag. 507): „Das Sternum nämlich, die angrenzenden Knorpel und die dazu gehörigen Rippenenden erscheinen nach hinten eingesunken, gleichsam, als ob sie von vorn her durch einen Stoss zerbrochen und nach hinten getrieben wären". In extremster Weise war dies Phänomen bei dem Fall IV meines Materials[1]) zur Entwickelung gelangt, und hier hatte sich Hand in Hand mit dieser Deformität eine Erscheinung eingestellt, deren Kenntnis ich für ausserordentlich wichtig halte, und welche sich darin äusserte, dass es in solchen Fällen bei der Inspiration regelmässig zu einem Einsinken des Sternums kommt, wodurch der Eindruck inspiratorischer Einziehung entsteht, und der Verdacht eines, in den oberen Atmungswegen gelegenen, Hindernisses erweckt wird. Ich habe das gleiche Symptom noch in einem zweiten von Hämaturie begleiteten Falle konstatieren können (cfr. auch Krankengeschichte des Falles II von Schmorl l. c. pag. 355: „Das Sternum ist etwas nach innen eingesunken"), bei dem sich gleichfalls, auf Grund des Prominierens der von ihrem knorpligen Teil partiell getrennten, knöchernen Rippen die Diagnose auf M.-B. K. stellen liess, um so leichter, als gleichzeitig klassische Zahnfleischblutungen bestanden. Jedenfalls erfordert die Untersuchung des Brustkorbes bei solchen Kindern die besondere Aufmerksamkeit des Arztes. Auf der anderen Seite geht aber aus dieser Darstellung hervor, dass die Häufigkeit, mit welcher die Knorpelknochenenden der Rippen bei M.-B. K., meist sogar recht schwer ergriffen, angetroffen werden, es verständlich macht, warum solche Kinder auch an ihrem Brustkorb recht empfindlich gegen Berührung und bei mit ihnen vorgenommenen Lageveränderungen sein können, und dass das,

[1]) cf. pag. 242 ff.

gemeinhin zu Gunsten einer etwaigen Rachitis gedeutete, Symptom der stärkeren Empfindlichkeit des Thorax beim Aufheben differenziell diagnostisch nicht zu verwerten ist. Im Gegenteil, ich halte, gestützt auf die Angaben von Barlow selbst und auf Grund des Studiums der Beschreibungen, welche speziell Schödel und Nauwerck. sowie Schmorl über das Verhalten der Rippen in ihren Fällen geliefert haben, sowie endlich in Anlehnung an meine eigenen, an einem Material von neun Fällen, durch anatomische Untersuchung gewonnenen Ergebnisse, eine Erkrankung der Rippen an der Knorpelknochengrenze für etwas so häufiges, dass sie als zum Krankheitsbild der M.-B. K. gehörig gerechnet werden muss. Ihrem Verhalten ist daher um so mehr eine regelmässige und gesteigerte Aufmerksamkeit zuzuwenden, als sie der Inspektion und Palpation in bequemster Weise zugängig sind.

Nächst den Rippen sind es die unteren Extremitäten, an deren Diaphysenenden sich entsprechende Veränderungen abspielen. Wenn ich von dem Fall V, bei dem ich leider eine Untersuchung der Röhrenknochen unterlassen habe, absehe, dann haben sich unter den restierenden acht Fällen nur zwei (II und III) als frei von schwereren Veränderungen der Röhrenknochen erwiesen, insofern es hier nicht zu stärkeren, auf eine Lockerung des Zusammenhangs der jüngsten Diaphysenabschnitte zurückzuführenden, Deformationen gekommen ist, wohl aber boten sie, und zwar entweder in der ganzen Dicke des Schaftes, oder nur herdweise (sc. im Bereich der Erkrankung) die charakteristischen Knochenmarkveränderungen dar. In 4 dieser Fälle waren (I, IV, VI, VII), ausser den Knochen der unteren, auch die der oberen Extremitäten, im Fall VII die Vorderarmknochen sogar ausserordentlich schwer erkrankt. Es hat sich dabei gezeigt, dass nicht immer die oberen und unteren Diaphysenenden der betreffenden Knochen gleichmässig stark ergriffen zu sein brauchen, sondern dass in dieser Beziehung ein durchaus wechselndes, nichts weniger als gesetzmässiges, Verhalten zu verzeichnen ist. In manchen der Fälle war es dabei, wie z. B. bei Fall VIII, trotz einer hochgradigen Verdünnung der Rinde und trotz einer ganz extremen Reduzierung des Trabekelsystems auf ganz vereinzelte, noch dazu recht stark verdünnte, Bälkchen doch nicht zu Infraktionen oder Frakturen an den so widerstandsunfähigen Abschnitten der Diaphyse gekommen, eine Erscheinung, die vielleicht darin ihre Erklärung findet, dass — ich habe dabei das speziell daraufhin untersuchte untere Tibiaende im Sinn — vom Periost aus zierliche Balkenwerke senkrecht zur Knochenachse stehender Osteophyten entstanden waren. Stärkere subperiostale Blutungen fehlten in diesem Falle vollkommen, ein zwingender Beweis dafür, dass, wie ich mehrfach betont habe, ein direktes Verhältnis zwischen dem Grad der Knochenläsion und der Grösse des, speziell zwischen Periost und Knochen gesetzten, Blutergusses nicht besteht. Ich habe andererseits mehrfach an weitab von der Knorpelknochengrenze gelegenen Stellen, im Markcylinder der eigentlichen Diaphyse, ganz beträchtliche Hämorrhagien beobachtet, und es kann demnach keinem Zweifel unterliegen, dass in diesen am Knochensystem, speziell bei der mikroskopischen Untersuchung, mit grosser Regelmässigkeit anzutreffenden Blutungen ein von der charakteristischen Erkrankung der Knochen unabhängiges, aber zum Krankheitsbild der M.-B. K. gehöriges, als Ausdruck der dieses Leiden begleitenden hämorrhagischen Diathese aufzufassendes, Symptom zu erblicken ist, das, soweit die Knochen in Betracht kommen, in Bezug auf seine Intensität bis zu einem gewissen Grade von den sich an den Knochen abspielenden, bald mehr langsam und allmählich, bald stürmisch und plötzlich auftretenden Kontinuitätstrennungen beeinflusst wird. In sehr entschiedener Weise sind auch Schödel und Nauwerck dafür eingetreten, in den am Knochensystem zu beobachtenden Blutungen nur ein Symptom der zum Krankheitsbild der M.-B. K. gehörigen hämorrhagischen Diathese zu erblicken. Auch sie geben zu, dass an den Diaphysenenden auftretende Zusammenhangstrennungen intra- und subperiostale Blutungen herbeizuführen und zu verstärken vermögen, aber sie stellen, und zwar mit Recht, wie ich meine, in Abrede, dass darin die einzige Ursache dieser Blutungen zu erblicken sei; auch sie führen als Gründe gegen eine solche Auffassung die Tatsache an, dass man derartige Blutungen auch an Stellen trifft, wo Kontinuitätsunterbrechungen am Knochen fehlen,

und ferner das Vorkommen von Blutungen „an Stellen, wo von Frakturen nicht die Rede sein kann, wie in der Orbita und in dem doch gewiss geschützt gelegenen Knochenkern in den Epiphysen". Ich möchte weiterhin speziell das Auftreten von Blutungen im Nierenparenchym, also in einem Organ, das gegen traumatische Einwirkung so geschützt als möglich ist, als Beweis dafür anführen, dass wir tatsächlich in jenen, an den verschiedenen Skeletteilen sichtbaren Hämorrhagien im wesentlichen nichts anderes als das Zeichen einer für die M.-B. K. charakteristischen, hämorrhagischen Diathese zu erblicken haben, die, ebenso wie an den Knochen, auch an der Haut, im Zahnfleisch, an den Netzhäuten (— ich selbst habe diese übrigens auch in den schwersten Fällen immer frei von Blutungen gefunden —), auf der Schleimhaut des Darms und im Gewebe der Nieren in die Erscheinung tritt. Auch Heubner hat sich dagegen ausgesprochen, lediglich traumatische Momente für die Blutungen verantwortlich zu machen, indem er darauf hinweist, dass weder bei der syphilitischen Epiphysenlösung, noch bei rachitischen Infraktionen, solche hämorrhagische Prozesse am Knochen und Periost angetroffen werden.

Bezüglich der an den Rückenknochen im Bereich der Epiphyse auftretenden Verschiebungen habe ich schon gelegentlich der Besprechung der einzelnen Fälle, bei denen dieser Vorgang zur Beobachtung kommt, darauf hingewiesen, dass man es hier nicht mit Epiphysenlösungen zu tun hat, sondern dass es sich um eine Trennung des Zusammenhanges in den den Epiphysen benachbarten Diaphysenschichten, also um echte Knochenfissuren, Infraktionen oder, falls dabei der ganze Querschnitt des Knochens beteiligt ist, um Frakturen handelt, die nur deswegen nicht zu stärkeren Deformierungen der betreffenden Knochen führen, weil das Periost an diesen Stellen nicht einreisst und deswegen noch eine gewisse Kontinuität des Knochens gewahrt bleibt. Auch in betreff dieses Punktes decken sich meine Befunde vollkommen mit denen von Nauwerck und Schödel sowie von Schmorl. Endlich teile ich die Ansicht der ebengenannten Autoren auch hinsichtlich der Bedeutung der am Periost der erkrankten Knochen anzutreffenden Veränderungen. Es handelt sich dabei, wenn wir von den in das Periost gesetzten Blutungen absehen, nur um Proliferationsvorgänge, welche die Cambiumschicht betreffen und zu einer mehr oder weniger starken, elastisch-weichen Verdickung des Periost führen; indes ist dieser Befund keineswegs konstant, und schon daraus ergiebt sich, dass er nicht zum eigentlichen Bilde der bei der M.-B. K. auftretenden Knochenerkrankung gehört. Barlow hatte in den Blutungen unter das Periost das Wesentliche der Erkrankung erblickt. Nach seiner Ansicht sollten sie zu Ernährungsstörungen des Knochens und zur Atrophie desselben führen. Schmorl hat sich (l. c.) mit Gründen, die durchaus stichhaltig sind, gegen diese Barlowsche Interpretation ausgesprochen und vor allem angeführt, dass es an Stellen älterer Periostblutungen sogar zu Knochenneubildungen kommt, dass also in der Existenz von subperiostalen Extravasaten unmöglich ein die Knochenanbildung hemmendes Moment gegeben sein kann. Dass sich solche ossifizierende Periostiten auch unabhängig von stärkeren periostalen Hämorrhagien entwickeln können, habe ich, gestützt auf die bei der Untersuchung der Tibia des Falles VII erhobenen Befunde, bewiesen und dabei wahrscheinlich zu machen gesucht, dass in diesem Ereignis ein kompensatorischer, auf eine Erhöhung der Widerstandsfähigkeit des mit einer extrem trabekelarmen Spongiosa ausgerüsteten Diaphysenendes gerichteter Vorgang zu erblicken ist, und dass somit diese Periostitis, wie Schödel sich ausdrückt: „in die Reihe der Heilungsprozesse im weiteren Sinne" zu rechnen ist. An dem eigentlichen Diaphysenschaft habe ich selbst, ebenso übrigens wie Nauwerck und Schödel, bei keinem meiner Fälle eine Trennung des Zusammenhangs zu beobachten Gelegenheit gehabt. Ich kann danach dieses Vorkommnis zum mindesten als nur ausnahmsweise anzutreffendes bezeichnen, und es darf zunächst noch als zweifelhaft hingestellt werden, ob dasselbe auf Rechnung der, durch die M.-B. K. veranlassten, Knochenveränderungen zu setzen oder vielleicht mit der, wie auch mein Beobachtungsmaterial lehrt, gleichzeitig neben der M.-B. K. am Knochensystem nachweisbaren, Rachitis in kausalen Zusammenhang zu bringen ist. Ehe ich in eine Erörterung der Be-

ziehungen zwischen diesen beiden Krankheiten eintrete, möchte ich nur noch ganz kurz auf die Beschaffenheit der Gelenke bei der M.-B. K. eingehen. Ich kann in dieser Beziehung nur betonen, was auch von anderen Autoren, in erster Linie von Barlow selbst, festgestellt worden ist, dass sich auch in allen meinen Fällen die Gelenke, selbst da wo es zu den schwersten Veränderungen der Diaphysenenden gekommen war, vollkommener Integrität erfreut haben und (mit Ausnahme eines einzigen bei einer andern Gelegenheit zu besprechenden Falles) absolut frei von serösen oder gar hämorrhagischen Ergüssen frei gewesen sind.

Etwas eingehender muss ich mich mit der Frage nach dem Zusammenhang zwischen M.-B. K. und Rachitis beschäftigen. Während der erste Entdecker der M.-B. K., der Königsberger Arzt Möller, die Krankheit direkt als akute Rachitis auffasste, erblickte Barlow in der Rachitis nur ein prädisponierendes Moment und erkannte dem hämorrhagisch-skorbutischen Prozess den Hauptanteil an der Erkrankung zu. Auch unter denjenigen Forschern, welchen das Hauptverdienst um die pathologisch-anatomische Erforschung des Leidens zukommt — ich meine Schödel-Nauwerck auf der einen und Nägeli-Schmorl auf der andern Seite — herrscht in dieser Richtung ein unüberbrückter Dissens der Meinungen, insofern Schödel-Nauwerck den innigen Zusammenhang zwischen Rachitis und M.-B. K. betonen und die M.-B. K. als „aus Rachitis, hämorrhagischer Diathese und der beschriebenen Ossifikationsstörung" (l. c. pag. 138) zusammengesetzt betrachten und unabhängig von Rachitis entstandene „selbständige M.-B. K." als vorläufig unbewiesen hinstellen (l. c. pag. 154), leugnet sowohl Nägeli als Schmorl, letzterer obwohl er die häufige Komplikation der M.-B. K. mit Rachitis anerkennt (Verhdlg. der deutschen path. Gesellsch. 1900, pag. 258), doch einen eigentlichen pathogenetischen Zusammenhang beider Krankheiten. Auch unter den Klinikern herrscht in dieser Beziehung keine Einheitlichkeit der Anschauungen, wenngleich die Mehrzahl der Pädiater der Ansicht zuneigt, dass die M.-B. K. als selbständiges Leiden aufzufassen ist. Ich nenne unter diesen besonders Baginsky, Fürst und neuestens auch Heubner, welcher in seinem schon mehrfach zitierten Vortrag in der Berliner med. Ges. einen Zusammenhang der M.-B. K. mit der Rachitis direkt in Abrede stellt. Von 19 Fällen, über welche er hinsichtlich dieses Punktes Notizen besitzt, boten nur zwei stärkere Grade, 15 nur geringfügige an Thorax und Vorderarmen und zwei überhaupt keine klinischen Zeichen. Der dänische Kliniker Hirschsprung erkennt an, dass sehr oft die Zeichen einer Rachitis vorhanden sind, wenn auch keineswegs stets in den ernstesten Formen, und dass nur in der Minderzahl alle Zeichen dieser Krankheit zu fehlen scheinen.

Wenn ich an der Hand meines eigenen Materials mit zur Entscheidung dieser Frage beizutragen versuche, so hat dasselbe das Ergebnis zu Tage gefördert, dass unter neun anatomisch untersuchten Fällen sich bei sieben teils schon durch die Betrachtung mit dem blossen Auge, zum Teil aber erst auf Grund mikroskopischer Prüfung, in das Gebiet der Rachitis gehörige Veränderungen feststellen liessen. Zeichen schwerer Rachitis boten allerdings nur zwei Fälle (II und VI), in den übrigen waren die Veränderungen leichterer Natur, so zwar, dass sie in den Fällen III und IV erst mit Hülfe des Mikroskops nachgewiesen wurden. Derartige Vorkommnisse mahnen zur Vorsicht, denn sie beweisen, dass geringfügige, auf Rachitis zu beziehende, Veränderungen selbst am anatomischen Präparat nicht immer mit dem blossen Auge erkennbar sind. Dass in solchen Fällen die klinische Untersuchung selbstverständlich negativ sein muss, liegt auf der Hand. Aber ein in dieser Beziehung negativer klinischer Befund ist dann eben nicht als verbindlich hinzustellen, und solche in den Krankengeschichten von Barlow-Fällen befindliche, die Anwesenheit von Rachitis negierende, Angaben dürfen nicht in dem Sinne verwertet werden, dass nicht doch als rachitisch zu deutende Befunde, falls die Möglichkeit zu einer histologischen Untersuchung gegeben wäre, vorhanden gewesen sein würden. Ich stehe also soweit vollkommen auf dem Standpunkt von Nauwerck, dass „nur der anatomische Befund hier den Ausschlag geben kann" (l. c. pag. 150); de facto ist dieser Beweis ja aber, da doch der bei weitem grösste Teil der Barlow-Fälle in Genesung endet, nur bei einem relativ geringen Prozentsatz der Fälle zu erbringen, und gerade deshalb

sind ausschliesslich klinisch beobachtete Fälle für die Frage nach der prozentualen Beteiligung der Rachitis bei M.-B. K. nicht zu verwerten. Übrigens giebt selbst ein so ausgezeichneter Pädiater wie Hirschsprung die Schwierigkeit der Erkennung der leichteren Grade der Rachitis bereitwilligst zu. Das bislang vorliegende anatomische Material lässt keinen Zweifel darüber, dass bei der grössten Mehrzahl der Fälle tatsächlich als ächt rachitisch aufzufassende Veränderungen nachweisbar gewesen sind, und dass sich die M.-B. K. bei bereits an Rachitis erkrankten Kindern entwickelt hat. Auf der andern Seite darf aber nicht in Abrede gestellt werden, dass es auch völlig unabhängig von Rachitis entstandene Fälle von M.-B. K. giebt, welche dann auch ein durchaus selbständiges Leiden darstellen. Von meinen beiden nach dieser Richtung zu verwertenden Fällen (IV und VIII) halte ich gerade den letzteren für besonders lehrreich, weil sich hier die Erkrankung bei einem fast unmittelbar nach der Geburt zur Beobachtung gelangten und bis zu seinem, fünf Monate später erfolgten, Tode in Beobachtung gebliebenen Kinde entwickelte, das sowohl klinisch als anatomisch auf Rachitis hinweisende Veränderungen vermissen liess. Ich habe (von Fall VIII) freilich nur zwei Knochen histologisch untersucht, nämlich eine Rippe und das untere Ende einer Tibia, und im Fall IV drei Knochen, nämlich zwei Rippen und das untere Ende einer Fibula, aber ich bin der Ansicht, dass die Heranziehung anderer Skeletteile zur Untersuchung keine weiteren Anhaltspunkte für die Diagnose der Rachitis geliefert haben würde. Denn ich bin auf Grund meiner, gerade in den letzten Jahren sich auf ein sehr grosses rachitisches Material erstreckenden, Untersuchungen zu der Ansicht gelangt, dass das Fehlen rachitischer Veränderungen speziell an den Rippen den Schluss gestattet, das Bestehen solcher an andern Teilen des Skelets auszuschliessen. Findet man also, wie es bei meinen beiden Fällen zutraf, die Rippen und ausserdem noch einen oder den anderen der mit Zeichen der M.-B. K. behafteten Röhrenknochen ohne rachitische Veränderungen, dann ist man meines Erachtens zu der Behauptung berechtigt, dass in solchen Fällen nicht bloss die direkt untersuchten Knochen, sondern das ganze Knochensystem als frei von Rachitis anzusehen ist. Schnitte durch die Rippe des Falles VIII war ich in der glücklichen Lage Herrn Nauwerck vorlegen zu dürfen, und er hatte die Güte, anzuerkennen, dass dieselben „keine Anhaltspunkte für die Diagnose Rachitis zu liefern scheinen". Die durch das untere Tibiaende gemachten mikroskopischen Schnitte waren noch eindeutiger, und es liegt somit hier ein, auch von Nauwerck, einem der besten Kenner der M.-B. K. begutachteter, keine Zeichen von Rachitis aufweisender Fall vor. Nauwerck erblickt nun in den bei M.-B. K. zu erhebenden Befunden „nicht sowohl die Merkmale einer eigenartigen Krankheit, als vielmehr die eines Folgezustandes bei einem bereits erkrankten Organismus." Seiner Ansicht nach verdienen die unter dem Einfluss der M.-B. K. an den Knochen auftretenden Veränderungen nicht als spezifische, nur diesem Leiden zukommende, angesehen, sondern gerade ihrem Charakter nach in innige Beziehung zu den bei der Rachitis nachweisbaren gebracht zu werden. Nauwerck stützt sich zur Begründung dieser Anschauung sowohl auf Pommer, einen der ausgezeichnetsten Forscher auf dem Gebiete der Rachitis, als auf eigene Beobachtungen, welche ihn gelehrt haben, dass bei der M.-B. K. anzutreffende Veränderungen am Knochenmark und am Periost, Blutungen und Pigmentierungen, sowie die Störung des endochondralen Knochenwachstums „vom Gebiete der Rachitis nicht so sehr abseits liegen" (pag. 153). Ich stimme auch hierin Nauwerck bereitwillig zu, insofern ich das Tatsächliche seiner Angaben, und zwar auf Grund eigener, an manchen, makroskopisch als reine Rachitis imponierenden, Fällen erhobener Befunde durchaus anerkenne, nur in der Schlussfolgerung weiche ich von Nauwerck ab, indem ich eben solche Fälle als Kombination von Rachitis und M.-B. K., bei denen aber — wenigstens traf das bei meinen eigenen Beobachtungen zu — die rachitischen Prozesse überwogen und die in das Gebiet der M.-B. K. gehörigen Veränderungen in den Hintergrund traten, aufgefasst habe. Falls auch Nauwerck diese Interpretation zu seiner eigenen machen sollte, wäre einerseits der M.-B. K. ihre Eigenart gewahrt und andererseits der von dem Gros der Autoren der Rachitis eingeräumte Einfluss als einer

zur M.-B. K. disponierenden Erkrankung anerkannt. Um mich zu resumieren, fasse ich meine Ansicht über das Wesen der M.-B. K. und ihre Beziehungen zu Rachitis dahin zusammen, dass ich die M.-B. K. als eine durchaus eigenartige Affektion, als eine Erkrankung sui generis betrachte, welche in der Mehrzahl der Fälle sich auf dem Boden einer bereits bestehenden, meist leichteren, bisweilen auch höhere Grade aufweisenden, Rachitis entwickelt, welche indes in seltenen Fällen auch völlig unabhängig von jeder anderen Skeleterkrankung, d. h. an vorher unveränderten Knochen entsteht.

Damit habe ich implizierte auch jeden Zusammenhang dieses Leidens mit der Syphilis congenita in Abrede gestellt und in der Tat sind die dabei an den Knochen nachweisbaren Veränderungen so grundverschieden von den unter dem Einfluss der M.-B. K. auftretenden, dass ich schon makroskopisch eine Verwechselung beider für ausgeschlossen halte. Ganz sicher aber gelingt eine Unterscheidung beider mit Hülfe des Mikroskops. Übrigens ist in differentiell-diagnostischer Beziehung auch das Alter der Kinder, das bei den an M.-B. K. leidenden meist ein vorgerückteres als bei den mit Syphilis congenita behafteten ist, sowie das gleichzeitige Bestehen anderer, als sicher syphilitisch aufzufassender, Erkrankungen, mögen sie nun die allgemeine Hautdecke oder innere Organe (Leber, Pankreas, Lungen) betreffen, in Betracht zu ziehen. Von meinen die Grundlage für diese Untersuchungen bildenden neun Fällen wies nicht ein einziger irgendwelche, den Verdacht einer angeborenen Syphilis erweckende, Organveränderungen auf, und auch bei den von anderen Autoren publizierten Beobachtungen konnte Lues als ätiologisches Moment unschwer ausgeschlossen werden.

Eine andere Frage ist es, ob man berechtigt ist, in der M.-B. K. eine Art von infantilem Skorbut zu erblicken und diesen direkt „als Grundlage der M.-B. K." anzusehen. Mit der Erörterung dieser Angelegenheit hat sich eine grosse Anzahl von Forschern beschäftigt. Ich beschränke mich hier, indem ich hinsichtlich dieses Punktes namentlich auf die Auseinandersetzungen von Fürst (infant. Skorbut oder hämorrh. Rachitis, Berl. klin. Wochenschrift, Nr. 18, p. 389, 1895), von Schödel und Nauwerck, von Heubner hinweise, auf die Anführungen zweier, insbesondere auch von Heubner vorgebrachter, gegen eine Auffassung der M.-B. K. als Skorbut sprechender Argumente, eines epidemiologischen, darüber Aufschluss gebenden, dass in den Ländern, in welchen der Skorbut heimisch ist, M.-B. K. nicht oder nur selten beobachtet wird, und dass unter den Altersklassen, welche das Hauptkontignent für die M.-B. K. liefern, echter Skorbut nicht vorkommt, sowie eines klinischen, welches darin besteht, dass es auch bei den schwersten Fällen von M.-B. K., trotz hochgradiger Zahnfleischblutungen, nicht zu ulzerösen Prozessen am Zahnfleisch kommt, wie sie beim Skorbut die Regel darstellen. Immerhin bedarf es nach dieser Richtung noch weiterer histologischer Untersuchungen von Knochen an echtem Skorbut zu Grunde gegangener Personen. Das bisher vorliegende anatomische Material berechtigt uns meines Erachtens einstweilen nicht ohne weiteres dazu, beide Erkrankungen zu identifizieren und schlechtweg, wie es Barlow tut, von infantilem Skorbut zu sprechen.

Was die Ausgänge der uns beschäftigenden Krankheit anlangt, so haben grössere, namentlich von holländischer Seite und von der amerikanischen pädiatrischen Gesellschaft herrührende, Zusammenstellungen uns darüber belehrt, dass dieselbe in der weitaus grössten Mehrzahl der Fälle den Ausgang in Heilung nimmt, und dass nur in etwas über 10% der Tod erfolgt. Wie sehr der Zeitraum von Beginn der Erkrankung bis zum Eintritt des Todes variiert, darüber haben schon meine eigenen Beobachtungen in ausreichender Weise orientiert. Meist ist es übrigens nicht die M.-B. K. an sich, welche den Tod der Kinder herbeiführt, gewöhnlich ist derselbe vielmehr auf Rechnung anderer Erkrankungen zu setzen, die entweder den Ausbruch der M.-B. K. schon eingeleitet, oder sich erst während des Bestehens der letzteren entwickelt und dann den Eintritt des Todes beschleunigt haben. Namentlich sind es hartnäckige Darmkatarrhe, welche in der Anamnese und dem weiteren Verlauf vieler Fälle von M.-B. K. eine wichtige Rolle spielen, eine um so wichtigere, als sie zur Anwendung von therapeutischen,

auf die Art der Ernährung der betreffenden Kinder gerichteten, Massnahmen Veranlassung geben, welche, wie wir bald sehen werden, der Rückbildung der M.-B. K. nicht nur hindernd im Wege stehen, sondern sogar ihre Fortentwickelung direkt begünstigen. In zweiter Linie spielen infektiöse Prozesse in den Luftwegen, insbesondere solche, welche, wie der Keuchhusten, den Ernährungszustand der Kinder ungünstig beeinflussen, eine verhängnisvolle Rolle, nicht sowohl bei dem Auftreten, als bei dem Fortbestehen der einmal zum Ausbruch gelangten M.-B. K. Unter den neun Fällen meines Materials hat die Barlowsche Krankheit an sich nur einmal, nämlich bei Fall IV, das tödliche Ende herbeigeführt. Bei dem zweiten, gleichfalls völlig unkomplizierten, Fall von M.-B. K. (VIII) litt das Kind an massenhaften, über den Rumpf und die Extremitäten zerstreuten, kleinen Hautabszessen, denen auch andere, nicht mit Barlowscher Krankheit behaftete, Kinder nicht selten unterliegen. Mit einem gewissen Grade von Wahrscheinlichkeit darf vielleicht auch der Fall III unter die durch M.-B. K. als solche bedingten Todesfälle rubriziert werden. Hier deckte wenigstens die Sektion keine anderweitigen, den Tod sonst in genügender Weise erklärenden, Befunde auf. Freilich war dieser Fall mit einer leichten, nur an den Rippen nachweisbaren, Rachitis kompliziert und deswegen ist bei der Deutung desselben in Bezug auf die Frage nach den Beziehungen zwischen M.-B. K. und Eintritt des Todes immerhin eine gewisse Reserve erforderlich. In den sechs restierenden Fällen bot die Autopsie anderweitige, zum Teil schwere, organische Veränderungen, welche teils an sich für den erfolgten Tod verantwortlich gemacht oder wenigstens als den Tod beschleunigende Momente angesehen werden müssen.

In jenen Fällen, wo die Krankheit in Genesung endet, kommt es, darüber kann kein Zweifel obwalten, allmählich zu einer Rückbildung der an den Knochen gesetzten Veränderungen, die indes nur ausserordentlich langsam erfolgt, auch dann, wenn schwerere, als Effekt des an der Knorpelknochengrenze etablierten Prozesses aufzufassende, Folgezustände, wie Infraktionen oder Frakturen mit und ohne sogenannte Epiphysenlösung, ausgeblieben sind. Wir besitzen heutzutage im Röntgenverfahren eine Untersuchungsmethode, welche uns schon bei Lebzeiten über den Zustand der Knochen an Barlowscher Krankheit leidender Kinder orientieren kann, und welche uns auch die feineren Strukturveränderungen am anatomischen Präparat in sehr anschaulicher Weise vor Augen führt. Unsere Kenntnisse auf diesem Gebiet sind bisher noch ausserordentlich lückenhaft, und ich habe versucht, nach dieser Richtung hin einige ergänzende Untersuchungen anzustellen, über welche ich nachstehend noch berichten möchte:

In der Literatur liegen nur ganz vereinzelte, sich mit diesem Gegenstand beschäftigende, Mitteilungen vor. So demonstrierte Cassel in der Diskussion über den Heubnerschen Vortrag ein Röntgenbild, an welchem auf der einen Seite neben der Tibia, auf der andern neben der Fibula, ein Schatten kenntlich ist, der dem Bluterguss zwischen Periost und dem Schaft der Knochen entspricht (Berliner klin. Wochenschrift, Nr. 15, pag. 358, 1903), und neuerdings hat Lehndorff unter dem Titel „zur Kenntnis der Barlowschen Krankheit“ (Archiv für Kinderheilkunde Bd. XXXVIII, Heft 3 und 4) einen Röntgenbefund veröffentlicht, der sich in gewisser Beziehung mit dem von Cassel beschriebenen deckt, dem er indes eine andere Deutung wie dieser giebt. Er fand einen, parallel mit dem unteren Femurende verlaufenden, Schatten, der scharf an der unteren Diaphysengrenze beginnt, in einer konvexen Linie verläuft und an der Stelle der grössten Verbreiterung, das ist ca. 2 cm vom unteren Diaphysenende entfernt, den Knochenschaft beiderseits um 8—10 mm überschreitet. Ausserdem bestanden an allen Knochen, mit Ausnahme der gesund erscheinenden Arme, am deutlichsten am oberen Ende der Tibia, noch andere Veränderungen. Hier fand sich unterhalb des dunklen, leicht zackigen Schattenstreifens der Verkalkungslinie eine ca. 3 mm breite, beiderseits unscharf begrenzte Zone, wo eine deutliche Aufhellung des Knochenschattens wahrzunehmen war. Während nun Lehndorff den in diesem Fall am Röntgenbild nachgewiesenen, den Knochenschaft umgebenden, Schatten auf Osteophytenbildung in dem durch den Bluterguss abgehobenen Periost bezieht, bringt er die, besonders deutlich am oberen Ende der Tibia konstatierte, Aufhellungszone unter-

halb des Schattens der Verkalkungslinie „mit der bei Autopsien nachgewiesenen mangelhaften Knochenbildung in der Gegend der Epiphyse“ in Verbindung. Weitere Angaben in der Literatur kommen nicht in Betracht.

Meine eigenen Untersuchungen beziehen sich zunächst auf eine grössere Anzahl anatomischer Präparate von Barlowfällen. Erst als ich dabei gewisse, mir als charakteristisch imponierende, Befunde erhoben hatte, ging ich daran, auch Röntgenbilder von an M.-B. K. leidenden, kranken Kindern zu untersuchen. Es hat sich dabei das übrigens keineswegs verwunderliche Resultat ergeben, dass die auf M.-B. K. zu beziehenden Veränderungen um so prägnanter in die Erscheinung treten, je reiner dieselben sind, je weniger anderweitige, i. e. rachitische Veränderungen, sonst am Knochen bestehen. Als konstanter Befund hat sich nun, sowohl am Präparat als an lebenden Patienten, besonders deutlich an den unteren Extremitäten, speziell den Unterschenkeln ein eigentümlicher, der jüngsten Zone des Schaftes der betreffenden Knochen angehöriger, verschieden breiter Schatten im Röntgenbilde feststellen lassen, dessen Deutung auf keinerlei Schwierigkeiten stiess. Alle anderen Befunde sind inkonstant; dahin rechne ich den sowohl von Cassel, als von Lehndorff beschriebenen, den Schaft mantelartig umgebenden Schatten, den ich in voller Übereinstimmung mit Cassel und abweichend von Lehndorff mit dem in manchen Fällen zwischen Periost und Schaft gesetzten Bluterguss in Verbindung bringe. Dass von einem solchen, durch einen Bluterguss abgehobenen Periost mit der Zeit auch eine gewisse Osteophytenbildung ausgeht, stelle ich nicht in Abrede, zumal ich selbst, in Übereinstimmung mit Schödel und Nauwerck, sowie Schmorl in einigen meiner Fälle dieses periostale, übrigens auch unabhängig von stärkeren Blutungen entstehende, Produkt nachweisen konnte. Aber niemals erreichten diese Osteophyten eine Mächtigkeit, dass sie auf dem Röntgenbilde einen 8—10 mm im Durchmesser haltenden Schatten zu veranlassen imstande wären. Man sieht diese Schatten auch bei noch frischen, subperiostalen Blutansammlungen, bei denen von einer irgendwie nennenswerten, osteophytären Entwicklung noch gar keine Rede ist, wie ich dies jüngst an einem später zur Sektion gekommenen Falle feststellen konnte, und es kann demnach gar keinem Zweifel unterliegen, dass in der Hauptsache dieser Schatten auf das subperiostale Hämatom als solches bezogen werden muss. Er findet sich auch in Fällen, wo jede Osteophytenbildung fehlt, und die Tibia meines Falles I, auf deren Röntgenbild ich verweise, liefert hierfür einen schlagenden Beweis. Denn hier ist der Schatten in voller Deutlichkeit sichtbar, obwohl von Osteophyten nicht einmal Andeutungen vorhanden sind. Dieser Schatten ist übrigens niemals ein so dichter wie in Fällen, wo es sich um vom Periost aus neugebildete, den Schaft schalenartig umgebende Knochenmassen handelt. Immerhin ist seine Anwesenheit für die klinische Diagnose der M.-B. K. von Wichtigkeit. Aber ich habe ja an der Hand meines anatomischen Materials nachgewiesen und durch Hinweis auf klinische und anatomische Beobachtungen anderer Autoren erhärtet, dass diese subperiostalen Ergüsse keineswegs zu den konstant bei der M.-B. K. anzutreffenden Knochenveränderungen gehören. Das Fehlen eines solchen Schattens im Röntgenbilde würde also natürlich ganz und gar nicht gegen die Auffassung eines Falles als M.-B. K. sprechen, wenn die sonstigen Krankheitssymptome diese Diagnose wahrscheinlich machen. Das gleiche gilt natürlich für periostitische Verdickungen, welche namentlich um den Schaft des Femur herum, speziell im späteren Verlauf mancher Fälle von M.-B. K., angetroffen werden, und zwar auch, ohne dass vorher subperiostale, stärkere Blutergüsse bestanden haben. Solchen periostitischen Verdickungen begegnet man auch bei andern Krankheitsprozessen, sowohl rachitischer als syphilitischer Natur, und sie stellen keinesfalls einen für M.-B. K. charakteristischen Befund dar, wohl aber gilt dies, soweit meine bisherigen Erfahrungen reichen, für jenen obenerwähnten, der jüngsten diaphysären Zone entsprechenden, unregelmässig begrenzten, in der Mitte des Knochens an der bezeichneten Stelle meist etwas breiteren, nach den Seitenteilen zu sich verschmächtigenden Schatten, der seine Erklärung in der anatomisch festgestellten Thatsache findet, dass gerade in diesem Abschnitt der Diaphyse ein wirres Durcheinander von regellos angeordneten

Kalkbälkchen, schmächtigen Knochentrabekeln, Kalk- und Knochentrümmern, sowie von mit Blutungen und Pigmentmassen durchsetztem, schleimgewebsartigem Mark besteht, und dass die hier befindlichen Trabekel, auch ohne dass es zur Verschiebung an der Knorpelknochengrenze gekommen ist, meist sehr eng aneinander gedrängt erscheinen. Die Verarmung an Trabekeln, von welcher Lehndorff, dem eigene anatomische Untersuchungen anscheinend nicht zu Gebote standen, spricht, trifft man, übrigens keineswegs regelmässig, erst in der nunmehr folgenden Zone der Diaphyse an, und so wird es verständlich, dass der der Epiphyse zunächst gelegene, an kalkhaltigem Material reichere Diaphysenabschnitt auf dem Röntgenbild einen stärkeren, unregelmässig begrenzten und nicht immer gleichmässig breiten Schatten giebt, dem sich dann der allmählich, zum Teil durch ein vorher trabekelarmes Gebiet, in das normale Strukturbild übergehende Abschnitt der Diaphyse anschliesst. An normalen Knochen gelingt es, die, die Diaphyse zusammensetzenden, zierlichen Bälkchensysteme bis zu den Schaftenden hinein ganz genau auf dem Röntgenbild zu verfolgen und ich darf in dieser Beziehung auf das der Arbeit beigegebene, von einem gesunden Kinde herstammende, Röntgenbild verweisen, das diese Verhältnisse in deutlichster Weise veranschaulicht. Im Gegensatz dazu lässt das von einem gleichaltrigen, von M.-B. K. befallenen Kinde herrührende Bild erkennen, wie an beiden Oberschenkeln gegen das untere Schaftende die trabekuläre Anordnung eine völlig verwaschene wird, um sich schliesslich in einen schmalen, gänzlich strukturlosen Schatten zu verlieren. Die Herstellung dieser Röntgenbilder ist freilich, was nicht verhehlt werden kann, mit Schwierigkeiten verknüpft, da man es mit unverständigen, nur schwer zu ruhigem Liegen zu bringenden, Kindern zu tun hat, und es ist deshalb unter Umständen eine kurz dauernde Narkose nicht zu umgehen. Es gelingt dann aber auch, wie das beigegebene Bild beweist, durchaus einwandsfreie Aufnahmen zu machen, die genau die gleiche Abweichung von der Norm erkennen lassen, wie die von anatomischen Präparaten hergestellten Röntgenbilder, und gerade diese Übereinstimmung der Befunde an Präparaten und den Extremitätenknochen des Lebenden macht die an letzteren gewonnenen Bilder besonders wertvoll. Ich halte sie für durchaus charakteristisch, und sie gestatten, auch ohne den gleichzeitigen Nachweis eines den Schaft mantelartig umgebenden Schattens, soweit unsere bisherigen Kenntnisse reichen, mit voller Sicherheit die Diagnose auf M.-B. K. Dieser Schatten ist, wie das beigegebene Bild lehrt, noch nach Monaten auf der Röntgenplatte sichtbar, er ist ein sprechender Beweis dafür, wie langsam die Rückbildung der gesetzten Knochenveränderungen vor sich geht und wie trotz subjektivem Wohlbefinden doch noch die feinere Knochenarchitektur beeinträchtigt sein kann. Der Fall, von dem dies Bild stammt, betrifft ein auf der Abteilung des Herrn Sick behandeltes Kind, das ich selbst wiederholt zu untersuchen Gelegenheit hatte. Die Krankengeschichte, sowie die ausgezeichneten, von Herrn Dr. Hartogh angefertigten Röntgenbilder verdanke ich der Güte des Herrn Sick.

Es handelt sich um ein zweijähriges, elendes, am 13. Juli auf die innere Abteilung aufgenommenes Kind, das an enteritischen Erscheinungen litt, grünlich dünnen, blutige Beimengungen enthaltenden, Stuhl entleerte, ohne dass objektiv ein besonderer Befund zu erheben war. Unter geeigneter diätetischer und medikamentöser Behandlung besserte sich der Zustand so, dass das Kind sehr bald auf gemischte Kost gesetzt werden konnte. Der Stuhl zeigte aber ab und an noch blutige Beimengungen. Die Nacht vom 19. auf den 20. August verlief sehr unruhig, das Kind schrie viel, und am 20. August wurde eine, den ganzen linken Oberschenkel betreffende, pralle, sehr druckempfindliche Schwellung nachgewiesen. Die Fascie war straff gespannt, die Haut darüber dünn, verschieblich; keine deutliche Fluktuation; das Bein wird abduziert und nach aussen rotiert; Temperatur erhöht. — 21. August: Schwellung unverändert, der Umfang des linken Oberschenkels $6^1/_2$ cm grösser als rechts. In der Annahme, dass es sich um einen phlegmonösen Prozess handelt, wird das Kind auf die chirurgische Abteilung verlegt. Dort wird im oberen Drittel des linken Oberschenkels an der Aussenseite eine fünfmarkstückgrosse, harte Infiltration nachgewiesen. Die Umgebung ist nicht gerötet. In der Tiefe lässt sich Fluktuation nachweisen. Es wird sofort an der Aussenseite eine Inzision angelegt, von der aus man in eine mit Blutgerinnseln ausgefüllte Höhle gelangt. Tamponade mit Vioformgaze. Das äusserst schlecht genährte Kind schreit, sobald man an den Oberschenkel rührt. Nach einigen Tagen tritt auch am rechten Oberschenkel eine analoge, äusserst schmerzhafte Geschwulst auf. Die Inzisionswunde heilt

schlecht und das Sekret riecht sehr übel. Es fanden sich jetzt auch am Zahnfleisch kleine Blutungen. Die Diagnose wurde nach dem bei der Inzision erhobenen Befunde auf M.-B. K. gestellt und dem Kinde ungekochte Milch, Gemüse und Fleischsaft gereicht. Von diesem Moment ab trat rapide Besserung ein, und Mitte Dezember ist von den Symptomen der M.-B. K. nichts mehr zu erkennen, Das Kind steht vergnügt im Bett. 15. Januar: Blühendes Aussehen, sehr lebhaftes Wesen. Das Kind geht sehr unbeholfen, ist intellektuell und an Körperlänge etwas zurückgeblieben. Kein Rosenkranz; Stirnhöcker leicht prominent, distale Vorderarmepiphysen leicht verdickt, sonst keine rachitischen Stigmata. An den Oberschenkeln kein palpabler Befund mehr. Schleimhäute o. B. Am 5. Februar wurden Radiogramme in tiefer Narkose aufgenommen, ein zweites am 22. Februar mit dem gleichen Ergebnis. Ich verweise in dieser Beziehung auf die beigegebenen Abbildungen. Das Kind hat $8^1/_4$ Pfund zugenommen und befindet sich völlig wohl.

Epikritisch ist über diesen Fall nur wenig zu bemerken. Klarheit in die Deutung desselben hat erst das chirurgische Messer gebracht, insofern nach erfolgter Inzision und dem dabei gelungenen Nachweis eines tiefgelegenen, den Knochen umgebenden, Hämatoms als sicher angenommen werden konnte, dass man es hier mit einem Fall von M.-B. K. zu tun hatte. Das Auftreten einer, durch den gleichen Vorgang bedingten, Anschwellung am andern Oberschenkel stützte die Diagnose weiter, noch später zeigten sich erst am Zahnfleisch kleine Blutungen. Schliesslich hatte man also einen Schulfall von M.-B. K. vor sich. Und doch kann es keinem Zweifel unterliegen, dass das Kind schon bei seiner Aufnahme am M.-B. K. litt. Dafür darf das elende Gesamtbefinden desselben und das Bestehen von, blutige Beimengungen enthaltenden, Stuhlgängen angesehen werden. Mit der Erkennung des Leidens als M.-B. K. nach dem vorgenommenen chirurgischen Eingriff und mit der Einleitung einer zweckentsprechenden Therapie tritt ein Rückgang der klinischen Erscheinungen und eine Heilung im klinischen Sinne ein, und trotzdem weist die Röntgenuntersuchung noch vier Monate nach dem ersten Sichtbarwerden der Knochenveränderungen noch deutliche Abweichungen des Knochenbildes am unteren Schaftende beider Oberschenkel und ausgesprochene periostale, die Schaftmitte betreffende, Verdickungen auf. Erst eine nochmalige, Ende April, d. i. sechs Monate nach Stellung der Diagnose vorgenommene, Röntgenuntersuchung lässt die Knochen als völlig normal erkennen. Wir besitzen also in der Anwendung des Röntgenverfahrens ein Mittel, das geeignet ist, uns über den weiteren Verlauf der Heilungsvorgänge am Knochen bei M.-B. K. zu orientieren, und wir werden vom anatomischen Standpunkt aus einen solchen Fall dann für geheilt erklären, wenn der verwaschene, die Schaftenden abschliessende, unregelmässig begrenzte Saum geschwunden und die zierliche Spongiosastruktur der untersten Diaphysenabschnitte wieder in voller Deutlichkeit erkennbar ist. Die Beobachtung lehrt, dass selbst in nicht abnorm schweren Fällen von M.-B. K., in Fällen, wo es, wie in dem vorliegenden, nicht zu eigentlichen Kontinuitätstrennungen an den Schaftenden gekommen ist, bis zur Erreichung dieses Zieles mehr als vier Monate verstreichen können, und es liegt auf der Hand, dass in anderen Fällen, wo die oben angedeuteten Komplikationen vorliegen, wo sich Infraktionen oder sogenannte Epiphysenlösungen eingestellt haben, ein weit längerer Zeitraum in Frage kommen wird. An dem eigentlichen Knochenschaft, d. h. in grösserer Entfernung von den Epiphysen, habe ich, wie bereits erwähnt, an meinem eigenen Material ebensowenig wie Schödel und Nauwerck, wie Schmorl u. a. jemals Kontinuitätstrennungen sich entwickeln sehen, obwohl es sich doch bei einem Teil meiner Fälle um ausserordentlich schwere Erkrankungen gehandelt hat. Ob in den vereinzelten, über derartige Ereignisse berichtenden, Mitteilungen durch die M.-B. K. bedingte Infraktionen oder Frakturen vorgelegen haben, kann zweifelhaft erscheinen; es ist vielmehr der Gedanke nicht von der Hand zu weisen, dem auch Nauwerck Ausdruck verliehen hat, dass es sich dabei um Folgezustände der mit der M.-B. K. vergesellschaftet gewesenen Rachitis gehandelt hat.

Über die feineren, sich bei der Abheilung der M.-B. K. abspielenden Vorgänge kann natürlich nur das Mikroskop Aufschluss geben. Wir wissen in dieser Beziehung, dass zunächst das an der Zusammenbruchsstelle, an der, kurzweg als Trümmerfeldzone bezeichneten

Region liegende tote Material beseitigt werden muss, was im wesentlichen durch Fremdkörperriesenzellen bewerkstelligt wird. Allmählich erfolgt eine Umbildung des so charakteristischen schleimgewebsartigen Marks in normales, lymphoides Mark, indem anfänglich kleinste, allmählich an Umfang zunehmende Inseln, welche sich durch Konfluenz benachbarter über immer grössere Strecken ausdehnen, an Stelle dieses Gerüstmarks treten und dasselbe schliesslich wieder vollkommen verdrängen. Erst mit dem Eintritt dieses Ereignisses kommt es wieder zur regelrechten Anbildung neuer Knochensubstanz und an die Stelle der bis dahin äusserst schmächtigen, in ihrem Wachstum mehr oder minder gehemmten, Knochenbälkchen treten dickere Trabekel. Immerhin ist auch noch nach langer Zeit eine gewisse Armut der Schaftenden an Knochenbälkchen wahrzunehmen. In Fällen, wo Verschiebungen der Epiphyse zum benachbarten Schaft, wo Knickungen oder völlige Kontinuitätstrennung des letzteren bestanden haben, gesellen sich dazu die bei der Heilung jeder Infraktion oder Fraktur in Frage kommenden Vorgänge, auf welche hier nicht näher eingegangen zu werden braucht. Es unterliegt wohl keinem Zweifel, dass in den meisten Fällen von M.-B. K. eine völlige Rückbildung zur Norm statthaben wird, aber da, wo es, wie auch in manchen meiner Fälle, zu stärkeren Dislokationen der Epiphyse gekommen ist, dürfte die Annahme gerechtfertigt erscheinen, dass dauernde Deformationen der den Gelenkenden benachbarten Schaftteile, und zwar sowohl an den unteren wie oberen Extremitäten, zurückbleiben, dass es „zu Varus- und Valgusstellungen“ (Schödel-Nauwerck, pag. 137) kommt und Schmorl hat, wie ich dem Schödel-Nauwerckschen Buch entnehme, auf der Tagung der deutschen pathologischen Gesellschaft in München ein derartiges Präparat demonstriert. Jedenfalls pflichte ich Schödel vollkommen bei, wenn er sagt, man müsse daran denken: „Dass ein Teil der Fälle, welche klinisch als kongenitale Hüftgelenksluxation gelten, bezw. in das Gebiet der Coxa vara gerechnet werden, sich durch Überstehen einer M.-B. K. herangebildet haben.“ Dass es in seltenen Fällen zur Bildung von Cysten an der Knorpelknochengrenze kommen kann, habe ich durch eine meiner Beobachtungen (Fall IX) bewiesen. Über das weitere Schicksal solcher Bildungen wissen wir einstweilen gar nichts, aber es leuchtet ein, dass durch solche Veränderungen die Widerstandsfähigkeit der Knochen Einbusse erleidet und dass gerade an den zum Tragen der Rumpflast bestimmten unteren Extremitäten unter dem Einfluss dieser Belastung dauernde Verbiegungen am Schenkelhals herbeigeführt werden können. Unter allen Umständen empfiehlt sich bei Kindersektionen eine möglichst ausgiebige Erforschung des Knochensystems, um über die nach dieser Richtung hin noch der Aufklärung harrenden Punkte Gewissheit zu erlangen. Nur wenn man es sich zur Aufgabe macht, möglichst bei allen zur Obduktion gelangenden Kindern, welche in dem zur Barlowschen Krankheit disponierenden Alter stehen, die Knochen zu revidieren, ist Aussicht vorhanden, hierin weiter zu kommen. Gerade bei dem Studium der Barlowschen Krankheit hat sich gezeigt, dass uns das klinische Krankheitsbild nur durch ein völliges Vertrautsein mit den durch die Affektion, speziell an den Knochen, herbeigeführten anatomischen Prozessen, die ihrerseits erst wieder durch eingehende mikroskopische Untersuchung der Knochen ihre befriedigende Erklärung erfahren haben, verständlich ist. Auf der andern Seite muss betont werden, dass uns für die Behandlung und Heilung des Leidens die pathologische Anatomie nicht den geringsten Fingerzeig geliefert hat, und dass in dieser Beziehung die klinische Beobachtung der theoretischen Erkenntnis weit vorausgeeilt ist. Es ist das Verdienst Barlows, nachgewiesen zu haben, dass das die Erkrankung auslösende Moment „in einer grösseren Mehrzahl der Fälle“ in dem Ernährungsmodus der Kinder, denen entweder nur Milchsurrogate oder aber sterilisierte Kuhmilch als ausschliessliches Nahrungsmittel gereicht worden war, erblickt werden muss, und alle späteren europäischen und aussereuropäischen Beobachter haben diese durch Barlow inaugurierte Lehre vollinhaltlich bestätigt. Barlow hat auch sofort die Konsequenzen seiner klinischen Auffassung gezogen und den eklatanten Beweis dafür erbracht, dass, wenn man bei den mit Symptomen der M.-B. K. behafteten Kindern eine Änderung der Ernährung in dem Sinne eintreten liess: „dass sie neben, mit Milch zu-

bereitetem, Kartoffelmus einen Esslöffel Fleischsaft und ausserdem einen Esslöffel Orangen- oder Traubensaft, nach Belieben mit Wasser verdünnt und täglich in einzelnen Portionen gegeben" erhalten, ein geradezu überraschender Effekt erzielt wird, der sich schon 2—3 Tage nach Einleitung dieser Diät bemerkbar macht und in raschem Nachlass der Krankheitserscheinungen besteht. Alle anderen Faktoren: frische Luft, Bäder, etwaige Medikamente, kommen erst in zweiter Linie in Betracht; sie würden allein nicht imstande sein, weder den Ausbruch der Krankheit zu verhüten, noch das einmal zur Entwickelung gelangte Leiden zur Heilung zu bringen, wenn nicht zuerst die von Barlow kurzweg als „antiskorbutisch" bezeichnete Diätänderung erfolgt ist. Es verdient im besonderen hervorgehoben zu werden, dass eine speziell antirachitische Behandlungsmethode bei den Fällen von M.-B. K. gänzlich nutzlos ist. Heubner betont mit Recht, dass „bei keiner anderen Erkrankung, auch nicht bei Rachitis, ein einziger Faktor (sc. die Ernährungsänderung) so ausschlaggebend ist" und in gleichem Sinne äussern sich auch alle anderen Beobachter, welche Gelegenheit gehabt haben, Fälle von M.-B. K. zu behandeln. Freilich möchte ich nicht unterlassen, darauf aufmerksam zu machen, dass es auch Kinder giebt, welche derartige Nahrungsmittel, speziell Gemüse oder Fruchtsäfte, absolut verweigern. Ich habe noch in diesen Tagen einen solchen Fall im Krankenhause gesehen, wo an dem Widerwillen des Kindes die im Sinne Barlows eingeleitete diätetische Therapie scheiterte. Das Kind erlag schliesslich einer Oberlappenpneumonie und bot neben schweren rachitischen Veränderungen auch die klassischen Zeichen der M.-B. K. an Rippen- und Röhrenknochen der unteren wie oberen Extremitäten. Aber in der bei weitem grössten Anzahl der Fälle hat man mit solchen Schwierigkeiten nicht zu kämpfen und je frühzeitiger die Krankheit erkannt wird, je mehr man „an die Möglichkeit ihres Vorhandenseins denkt", desto grösser sind auch die Chancen für den raschen Eintritt einer vollkommenen Heilung dieser die Gesundheit, ja das Leben der Kinder, sonst so gefährdenden Krankheit. —

Erklärung der Abbildungen:

Tafel XXIII. Fig. 1: Durchsägter rechter Oberschenkel von Fall I (cf. Text, p. 232). Fig. 2: Undurchsägter rechter Unterschenkel desselben Falles (cf. Text, p. 233). Fig. 3 u. 3a: Rippe des Falles IX (cf. Text, p. 261). Fig. 4: Sägedurchschnitt des linken Oberschenkels von dem gleichen Fall (cf. Text, p. 261). Natürliche Grösse.

Tafel XXVI. Sämtliche Röntgenbilder zeigen die Knochen in natürlicher Grösse. Die den Figuren beigegebene Bezeichnung S bedeutet „Sektion", die dabeistehende Zahl die Sektionsnummer und entspricht den im Text ebenso bezeichneten Fällen. An allen Bildern erkennt man den an der Knorpelknochengrenze sich bemerkbar machenden, der Trümmerfeldzone entsprechenden Schatten, besonders deutlich an den unteren Schaftenden des Femur und Unterschenkels von S. 564 (Fig. 2 u. 3), sowie des Unterschenkels von S. 1889 (Fig. 7). Auch am unteren Schaftende des Ober- und am oberen Schaftende des Unterschenkels von S 1875 (Fig. 5 u. 5a) ist dieser Befund unverkennbar. Hier schliesst sich an den in Rede stehenden Schatten, besonders ausgesprochen in Fig. 5, eine hellere Zone, wie sie auch Lehndorff beobachtet hat (cf. Text, p. 304/305) an [trabekelarmer Diaphysenabschnitt], welche den Übergang in den normalen Schaftteil vermittelt. Fig. 1 zeigt die Verschiebung der oberen Epiphyse des linken Humerus gegen die Diaphyse des Falles I (cf. Text, p. 232). Fig. 3 den gleichen Vorgang am unteren Schaftende des rechten Unterschenkels (cf. Text, p. 233 u. p. 305). Fig. 4 illustriert die völlige Trennung des Zusammenhanges zwischen knorpligem und knöchernem Rippenteil des Falles IV, S. 1696 (cf. Text, 243). Fig. 6 endlich zeigt, besonders markant an der, von oben her gerechnet, 2. und 3. Rippe, eine Verschiebung zwischen knorpliger und knöcherner Rippe.

Tafel XXVII. Bezüglich der hier befindlichen Mikrophotogramme, für deren Studium die Anwendung der Lupe angelegentlichst empfohlen sei, verweise ich auf die Textbeschreibung und zwar für Fig. 1 u. 2 auf p. 237/238, für Fig. 3 u. 4 dieser Tafel, sowie für Fig. 3 der Tafel XXVIII auf p. 250, für Fig. 4 der Tafel XXVIII auf p. 247, für Fig. 5 der Tafel XXVII auf p. 257/258. Sämtliche Mikro-Photogramme sind bei Zirkonlicht mittelst des Zeiss'schen Apparates angefertigt; die Fig. 2, 3, 4, 5 der Tafel XXVII stellen die Objekte in siebenfacher, Fig. 1 derselben Tafel in dreifacher, die Fig. 3, 4 der Tafel XXVIII in zwölffacher Vergrösserung dar. Fig. 6 der Tafel XXVII zeigt einen Teil des Beckens und beide Oberschenkel eines zweijährigen, in Bezug auf sein Knochensystem normalen, Kindes (ca. $^1/_2$ der natürlichen Grösse). Die Spongiosastruktur ist bis zum untersten Schaftende hin vollkommen deutlich.

Im Gegensatz dazu sieht man auf

Tafel XXVIII, Fig. 2 die unteren Schaftenden beider Oberschenkel durch einen deutlichen schwarzen Schatten, innerhalb dessen von Spongiosastruktur nichts wahrzunehmen ist, begrenzt; die Schaftenden zeigen auch nicht die eleganten geschwungenen Konturen, wie die normalen Knochen auf Fig. 6 der Tafel XXVII, sondern sind abnorm breit, wie platt gedrückt. Von einer Aufhellungszone ist hier nichts zu erkennen. Dagegen tritt, besonders deutlich auf Fig. 1 der Tafel XXVIII, entsprechend dem inneren Abschnitt der oberen 2/3 der Oberschenkel, die Abdrängung des Periosts vom Knochen, zu Tage [subperiostales Hämatom, vielleicht kombiniert mit Osteophyt] (cf. Text, p. 306/307). Vergrösserung ca. $^1/_2$ natürliche Grösse.[1])

Radiographie des Kehlkopfes.

Von

L. P. H. Eijkman, Amsterdam.

(Hierzu Tafel A, B, XIV, XV, XVI, XVII, XVIII, Fig. 1 und 2, XXIV und XXV.)

(Schluss.)

Das Zungenbein.

Das Zungenbein beteiligt sich eifrig an der Bewegung des Kehlkopfes, und wie könnte es anders sein, in Betracht gezogen, dass es durch eine wenig ziehbare Membran, wovon nur der Vorderteil aus elastischen Fasern besteht, mit dem Schildknorpel verbunden ist und letzterer sich, wie wir auf S. 203 gesehen haben, sogar 14 mm senken kann. In einer Hinsicht jedoch unterscheidet es sich von den Knorpeln, n. l. die flache Vorderseite des hufförmigen Beines steigt nie über die Normallage empor. Eine einzelne Ausnahme macht, wenn man will, c′ von Serie II, wobei das Zungenbein an der Vorderseite vielleicht 1 mm über die Normallage emporsteigt, zugleich aber bewegt es sich stark vorwärts. Ausser der zweifachen Bewegung, welche das Zungenbein macht — der Bewegung niederwärts mit dem ganzen Kehlkopf und der Bewegung vor- und rückwärts — muss es noch eine dritte geben, denn sonst würde seine Entfernung vom Adamsapfel ungefähr konstant sein und nicht in so hohem Masse wechseln, wie es auf meinen Photographien der Fall ist. Sogar hat sich auf einigen das Zungenbein stark gesenkt, während der Schildknorpel sich doch daran drückt (siehe z. B. Serie III, 1 a: in A, Serie III, 2 a: und ɔ, Serie III, 3 ε). Beim Suchen nach einer Erklärung dieser Erscheinung führte die Bemerkung meines Bruders[2]), dass beim Schlingen die Bewegung des Zungenbeins dazu diene, den Kehldeckel nach hinten zu drängen, mich auf den rechten Weg, denn es zeigte sich, dass meine Photographien diese Behauptung bestätigen.

Die Linie, welche die Hinterwand des Kehldeckels angiebt, ist auf fast allen meinen Photographien deutlich in der Richtung des Adamsapfels zu verfolgen. Nur der letzte Teil, wo der Kehldeckel durch ein Band hinter dem Adamsapfel am Schildknorpel befestigt wird, ist nicht sichtbar. Man findet also in der rechten Oberecke des Schildknorpels einen dunkeln Fleck, der nichts anderes als der Kehldeckel mit dem davorliegenden Fettgewebe sein kann. Die Breite dieses Fleckes wechselt auf den verschiedenen Photographien ab und ist fast ohne Ausnahme am geringsten in der Normallage. Unter „Breite“ verstehe ich hier die Linie, welche die Ränder des Fleckes vereint und senkrecht auf der Linie steht, welche man sich von dem Adamsapfel gezogen denkt nach dem Punkte, wo der Kehldeckel und der Oberrand des Schildknorpels sich schneiden. Die untenstehende Tabelle giebt eine vergleichende Übersicht von der Zungenbein-Adamsapfel-Entfernung und der Breite des Fleckes vor dem Kehldeckel, welche wir bequemlichkeitshalber Eindrückung nennen werden. Alle Entfernungen sind durch Dividierung in 1.45 und 1.50 auf ihren wirklichen Wert reduziert, und die Fragezeichen deuten an, dass hier und da der Fleck auf der Photographie nur annähernd zu bestimmen war.

---

[1]) Die klinischen Daten zu dem in dieser Arbeit verwerteten Material wurden mir durch die Herren Lenhartz, Schütz, Rumpel und Sick in dankenswertester Weise zur Verfügung gestellt.

[2]) P. H. Eijkman, Der Schlingakt. Arch. für die ges. Physiologie, Bd. 99 S. 522.

		Entfernung Zungenbein Adamsapfel	Breite Eindrückung			Entfernung Zungenbein Adamsapfel	Breite Eindrückung
Serie I	h	32.50	11.25	Serie III	h	38.25	9.75
	c	28.75	12.50?		u: (fl.)	32.25	10.00
	d	26.50	13.00?		u: in G	31.25	10.25
	B	26.50	13.50		o: in G	28.00	11.25
	A	25.00	13.75		i: in G	27.00	11.75
	e	23.00	14.25		ɔ (fl.)	26.00	14.25
	g	23.00	14.25		a: in B	25.75	14.75
	f	22.75?	14.00?		α (fl.)	25.25	16.25
					α in G	24.00	15.75
					ɔ in G	23.75	15.75
Serie II	h	32.00	12.50		e: in G	23.00	15.25
	G	30.50	12.00		a: in G	21.25	16.75
	B	29.25	12.75		a: in g	21.25	17.25
	A	28.50	12.50		a: in c	20.50	16.25
	c	28.00	13.50		ε in G	20.50	16.75
	g	27.50	15.00		a: in d	20.25	17.75
	d	26.50	14.50		a: (fl.)	20.25	18.00
	f	26.00	?		a: in e	19.75	17.00
	a	25.50	14.75		a: in A	19.25	16.75
	c′	25.50	14.75		ε (fl.)	18.00	17.00

Die Ordnung in dieser Tabelle stimmt überein mit der Folge, in der die Entfernung zwischen Zungenbein und Adamsapfel allmählich abnimmt. Man sieht, dass in derselben Folge die Eindrückung des Kehldeckels allmählich zunimmt. Die vereinzelten Ausnahmen dürfen ohne Zweifel auf Rechnung der beiden anderen oben erwähnten Bewegungen des Zungenbeins gesetzt werden.

Kaum braucht bemerkt zu werden, dass bei Lauten mit hoher Larynxlage das Zungenbein auch gehoben ist und der Schildknorpel daran drückt, um den Kehldeckel nach hinten zu drängen. Der Erfolg ist derselbe. Beispiele sind: Serie III, 1 c, d, e, f, g und Serie III, 3 a: und α.

Die Bewegung vor- und rückwärts des Zungenbeins wird nur teilweise vom Horne des Schildknorpels mitgemacht, denn die Entfernungen von dort bis zur Vorderseite des Zungenbeins sind bei der Normallage und c′ von Serie II nacheinander 34 und 42 mm (wahre Grösse).

Aus einer näheren Vergleichung der betreffenden Photographien geht ja auch deutlich hervor, dass auf der von c′ eine interessante Abweichung in der Lage des Zungenbeins vorkommt. Auf der Normallage-Photographie liegt die Hinterspitze des Zungenbeinhorns über dem Horn des Schildknorpels mit einem Zwischenraum von einigen Millimetern für das ligamentum thyreo hyoideum laterale. Auf der Photographie von c′ liegt die äusserste Spitze des Schildhorns in der Verlängerung des Zungenbeinarmes und wird davon getrennt durch einen hellen Fleck von einigen Millimetern, denselben, den man z. B. bei g von Serie II sehr deutlich über dem Schildhorn erblickt. Hieraus geht hervor, dass der soeben genannte Unterschied von 8 mm (42—34) durch die Drehung nach vorn niederwärts des lig. thyreo hyoid. lat. verursacht werden muss.

Da bei c′ der Schildknorpel sich fast an das Zungenbein anlegt, das lig. thyreo hyoid. lat. ganz wagerecht liegt, das Zungenbein seinen höchsten Punkt erreicht hat und der Ringknorpel nicht weiter zurückgehen kann, weil der geringe Raum, der zwischen letzteren und der Wirbelsäule übrig bleibt, durch die Speiseröhre eingenommen wird, so kommt man in Versuchung, hierin die physiologische Erklärung des Umstandes zu suchen, dass ich, ohne zur Fistelstimme überzugehen, keinen höheren Ton als c′ hervorbringen kann.

Im allgemeinen kommt das Zungenbein nur bei den höheren Tönen etwas nach vorn, und zwar bei d—g von Serie I, d—c' von Serie II und g von Serie III, 1.

Die Frage, wann die drehende Bewegung des lig. thyreo hyoid. lat. stattfinde, kann nur durch eine wechselseitige Vergleichung der verschiedenen Entfernungen zwischen dem Schildhorne und der Vorderspitze des Zungenbeins beantwortet werden. Um aber nicht zu viel in Wiederholungen zu verfallen, will ich lieber bei der Behandlung der Form der Larynxhöhle auf diese Sache zurückkommen.

Die Form der Larynxhöhle.

Im eigentlichen Sinne kann man schwerlich von einer bestimmten Form der Larynxhöhle sprechen, weil das Zungenbein, welches man sonst geneigt sein würde als Grenze zu betrachten, so beweglich ist. Bequemlichkeitshalber nehme ich als Grenze die horizontale Ebene an, die man sich in der Normallage durch das Zungenbein gezogen denkt, und ich nehme keine Rücksicht auf den Einfluss, welchen die Zungenwurzel wahrscheinlich auf die Weite der Larynxhöhle ausübt, weil mir darüber nichts mit Sicherheit bekannt ist.

In den vorhergehenden Seiten habe ich nur die horizontalen und vertikalen Bewegungen besprochen, welche die verschiedenen Teile des Kehlkopfes in der Medianebene machen und die also eine Formveränderung in der Richtung dieser Ebene zur Folge haben. Wenn man aber beim Hervorbringen eines Lautes den Schildknorpel zwischen Daumen und Zeigefinger klemmt, ist deutlich bemerkbar, dass der Kehlkopf sich an dieser Stelle mehr oder weniger ausdehnt, m. a. W. konvexer wird. Die Folge muss sein, dass die Entfernung zwischen dem Hinterrand des Schildknorpels und dem Adamsapfel etwas kleiner wird.[1])

Es war zu erwarten, dass meine Photographien über diesen Punkt Aufklärung geben würden. Bei einer sorgfältigen Messung in der Gegend des Adamsapfels an einer Linie, welche genau parallel mit dem horizontalen Arm des Kreuzes lief, stellte es sich heraus, dass der Schildknorpel auf den Normallage-Photographien breiter ist oder ebenso breit als auf den anderen. Ausnahmen finde ich allein bei den drei höchsten Tönen von Serie II, wie sich unten zeigen wird.

Im Zusammenhang mit der früher gemachten Bemerkung, dass die Entfernung zwischen dem oberen Horne und dem Adamsapfel konstant ist, führt das vorhin Bemerkte zu der Folgerung, dass das Konvexwerden nur beim untersten Teile des Schildknorpels stattfindet.

Um nun eine deutliche Übersicht von allen Veränderungen zu bekommen, welche die Form der Larynxhöhle und die Länge der Stimmbänder (oder genauer, die Entfernung zwischen dem Adamsapfel und dem Hinterrande des Ringknorpels) erleiden, ist es wünschenswert, die früher besprochenen Bewegungen mit den Entfernungen von dem Horne bis zum Zungenbein und den Breiten des Schildknorpels in einer Tabelle (in einer anderen Reihenfolge als auf S. 311) zusammenzustellen. Zugleich können die Kieferentfernungen dazu gefügt werden, um zu zeigen, dass diese keinen merklichen Einfluss auf die Lage des Zungenbeins haben.

Die Drehung des Schildknorpels nach unten und die vertikale Senkung des Kehlkopfes sind beide mit (+) angegeben; die entsprechende Drehung nach oben und die vertikale Hebung mit (—).

Allererst sieht man, dass sich das lig. thyreo. hyoid. lat. beim Summen und Flüstern des a: in G—g meistens nach vorn dreht, denn in der Regel ist die Entfernung zwischen der Vorderseite des Zungenbeins und dem Horn des Schildknorpels grösser als in der Normallage. Nur in zwei Fällen (B und c von Serie I) ist sie dieselbe, während sie in einem Falle (a: auf B) ein paar Millimeter kleiner ist.

---

[1]) Siehe Dr. L. Landois, Lehrbuch der Physiologie des Menschen, 1896 S. 684, 4.

Die früher gezogene Grenze zwischen der tiefen Oktave (D—c) und der hohen (d—c') ist auch hier von Gültigkeit. Bei letzterer ist ja die Entfernung zwischen der Vorderseite des Zungenbeins und dem Horne des Schildknorpels viel grösser als bei ersterer. Ausserdem scheinen die Ziffern darauf hinzudeuten, dass diese Entfernung bei der tiefern Oktave konstant ist, während sie bei der höhern in regelmässiger Folge zunimmt.

Beim Sprechen von Vokalen im tiefen G ändern sich die Verhältnisse und wird die Entfernung bisweilen bedeutend kleiner, welches natürlich eine Drehung rückwärts des lig. thyreo hyoid. lat. bedeutet. Auf Grund der Ziffern für Gruppe I von Serie III darf man aber annehmen, dass bei allen in einem höhern Tone gesprochenen Vokalen die hier besprochene Entfernung grösser sein würde als bei der Normallage.

Durch ihre grosse Regelmässigkeit ziehen die Ziffern, welche sich auf die in G gesprochenen und die geflüsterten Vokale beziehen, also die zwei letzten Gruppen der Tabelle, unsere besondere Aufmerksamkeit an. Deshalb wollen wir diese als Ausgangspunkt für unsere weiteren Betrachtungen wählen.

Im allgemeinen sieht man, dass die mit Stimmton gesprochenen und die geflüsterten Vokale im Betreff der Zunahme und Abnahme der Ziffern in derselben Reihe übereinstimmen und dass bei beiden eine aufsteigende Zifferreihe für die Vokale der ersten Reihe einer absteigenden für die der zweiten Vokalreihe entspricht und umgekehrt. Die Ausnahmen von einiger Wichtigkeit sind:

1. Bei ɛ und e: von der ersten der Gruppen müsste das Zungenbein etwas weniger weit von dem Horne entfernt sein; dadurch würde auch die Entfernung zwischen ersterem und dem Adamsapfel etwas grösser werden und die Ungenauigkeit in der betreffenden Reihe beseitigen. Diesen Ungenauigkeiten gegenüber steht eine zu geringe Senkung des Kehlkopfes für beide und eine zu geringe Bewegung rückwärts und zu grosse Drehung aufwärts des Kehlkopfes für e:.

Aus dieser Auseinandersetzung würde dann folgen, dass auf Tafel B, 2 der Adamsapfel bei e: zwischen ɛ und i: zu kommen gehört, so dass die Reihenfolge in der Richtung nach unten wird: a:, ɛ, e:, i:

Das Merkwürdige ist, dass ungeachtet der erwähnten Unregelmässigkeiten die Reihen für das Lumen und die damit unmittelbar im Zusammenhang stehende Eindrückung des Kehldeckels ganz in Ordnung sind.

2. Beim Flüstern zeigt die Entfernung von der Vorderseite des Zungenbeins bis zum Horne des Schildknorpels eine kleine Abweichung, so dass die Aufeinanderfolge der Ziffernreihen nur aus einer Vergleichung mit den in G gesprochenen Vokalen hergeleitet werden kann. Eine Folge dieser Abweichung ist, dass bei ɛ auch die Entfernung vom Adamsapfel bis zum Zungenbein zu klein ist.

Weiter ist die vertikale Bewegung bei u: nicht in Ordnung. Eine Vergleichung mit den phonierten Vokalen lässt eine ziemlich starke Senkung statt einer Hebung des Larynx erwarten, so dass die Larynxhöhle zu kurz ist. Daneben steht, dass der Kehlkopf nicht genug rückwärts geht, wodurch die Larynxhöhle zu weit ist. Auf diese Weise neutralisieren diese beiden Fehler sich.

Merkwürdig ist auch hier wieder, dass in den Reihen bezüglich des Lumen und der Eindrückung des Kehldeckels keine Fehler sind.

Die Abweichungen in den verschiedenen Reihen müssen also hauptsächlich auf Rechnung des mit Stimmton gesprochenen ɛ und e: und des geflüsterten u: gesetzt werden.

Auf Grund der Regelmässigkeit in der Tabelle kann man endlich noch annehmen, dass die Entfernung zwischen dem Adamsapfel und dem von mir angenommenen Punkte in der Hinterwand des Ringknorpels für a: in G gesprochen ungefähr 36 mm sein muss. Diese Ziffer würde auch sehr gut in die betreffende Reihe für Gruppe I von Serie III passen. Wenn die Giessbeckenknorpel unbeweglich auf dem Ringknorpel befestigt wären, so würde die Rückwärts-

Summen mit geschlossenem Mund

Serie I

	Entfernung vom Zungenbein zum Horne	Entfernung vom Zungenbein zum Adamsapfel	Breite des Schildknorpels	Breite des Lumen unten	Breite des Lumen oben	Breite der Eindrückung	Vertikale Bewegung des Kehlkopfes	Drehung des Schildknorpels beim Adamsapfel	Horizontale Bewegung des Kehlkopfes	Distantia thyr. cricoid
h	34.75	32.50	32.00	20.00	10.75	11.25				36.00
G	—	—	—	—	—	—	—	—	—	—
A	35.75	25.00	31.50	19.50	10.00	13.75	+ 3.25	—	— 1.25	?
B	34.75	26.50	32.00	20.00	12.75	13.50	+ 5.25	—	— 1.00	?
c	34.75	28.75	?	20.00	?	12.50?	+ 1.00	—	— 1.25	35.50
d	36.50	26.50	?	21.00	12.75	13.00?	— 2.50	—	— 0.25	38.00
e	40.00	28.00	31.00	20.00	11.00	14.25	— 7.00	—	+ 1.75	?
f	37.00	22.75	?	19.50	12.25	14.00?	— 7.00	—	+ 1.00	?
g	38.00	28.00	31.25	19.00	10.25	14.25	— 7.00	—	+ 2.00	40.00

Serie II

	Entfernung vom Zungenbein zum Horne	Entfernung vom Zungenbein zum Adamsapfel	Breite des Schildknorpels	Breite des Lumen unten	Breite des Lumen oben	Breite der Eindrückung	Vertikale Bewegung des Kehlkopfes	Drehung des Schildknorpels beim Adamsapfel	Horizontale Bewegung des Kehlkopfes	Distantia thyr. cricoid
h	34.00	32.00	31.00	20.00	10.25	12.50				35.25
G	35.75	30.50	31.00	21.00	12.75	12.00	+ 7.75	—	0.00	?
A	35.50	28.25	?	20.00	12.25	12.50	+ 2.75	—	+ 0.25	34.75
B	35.00	29.25	31.00	21.25	11.25	12.75	+ 4.00	—	0.00	?
c	35.00	28.00	?	19.00	9.00	13.50	+ 2.75	—	0.00	?
d	35.75	26.50	30.25	18.00	?	14.50	— 3.00	—	+ 0.25	?
e	—	—	—	—	—	—	—	—	—	—
f	38.00	26.00	?	19.00	?	?	— 5.50	—	+ 2.50	?
g	37.25	27.50	31.50	19.00	9.75	15.00	— 4.75	—	+ 0.25	38.75
a	38.50	25.50	31.50	19.00	10.00	14.75	— 4.00	—	+ 2.50	39.25
b	—	—	—	—	—	—	—	—	—	—
c'	42.00	25.50	31.25	21.00	8.25	14.75	— 7.50	—	+ 7.00	41.50

Serie III

1. a: in G—g

	Entfernung vom Zungenbein zum Horne	Entfernung vom Zungenbein zum Adamsapfel	Breite des Schildknorpels	Breite des Lumen unten	Breite des Lumen oben	Breite der Eindrückung	Vertikale Bewegung des Kehlkopfes	Drehung des Schildknorpels beim Adamsapfel	Horizontale Bewegung des Kehlkopfes	Distantia thyr. cricoid	Kieferentfernung
h	37.25	38.25	32.00	28.25	12.00	9.75				37.25	
G	39.75	21.25	30.00	18.75	6.75	16.75	+ 2.00	—	— 1.25	?	11.25
A	41.25	19.25	30.75	14.25	8.00	16.75	+ 1.50	—	— 1.00	36.75	9.75
B	35.50	25.75	31.25	15.00	8.75	14.75	— 2.50	—	— 1.25	36.75	5.75
c	39.00	20.50	31.00	14.25	7 00	16.25	— 2.00	—	— 0.50	37.75	7.00
d	41.00	20.25	31.00	13.00	7.25	17.75	— 5.00	—	— 1.25	38.00	7.25
e	41.00	19.75	30.75	13.75	8.50	17.00	— 1.25	—	— 0.25	38.75	7.75
f	—	—	—	—	—	—	—	—	—	—	—
g	40.50	21.25	31.25	15.25	8.00	17.25	— 7.00	—	+ 1.00	39 75	10.75
h	37.25	38.25	32.00	28.25	12 00	9.75				37.25	
u:	33.25	31.25	32.00	22.75	14.75	10.25	+ 14.00	+ 3.00	— 6.00	?	7.75
o:	34.75	28.00	81.25	19.25	11.25	11.25	+ 10.25	+ 1.50	— 4.50	33.00	11.00
ɔ	36.75	23.75	31.00	15.25	3.75	15.75	+ 6.00	+ 1.00	— 4.75	?	14.00
ɑ	37.50	24.00	81.00	14.50	3.25	15.75	+ 0.50	0.00	— 4.50	84.00	8.25
a:	39.75	21.25	30.00	13.75	6.75	16.75	+ 2.00	— 1.50	— 2.00	?	11.25
ɛ	41.00	20.50	30.25	17.25	11.25	16 75	+ 1.00	0.00	— 2.50	35.25	7.25
e:	40.00	28.00	30.75	19.50	16.50	15.25?	0.00	— 1.25	— 0.25	34.75	10.25
i:	36.50	27.00	31 75	20.75	18.75	11.75	+ 3.50	+ 1.50	— 3.00	33.50	11.25
h	37.25	38.25	32.00	23.25	12.00	9.75				37.25	
u:	35.75	32.25	32.00	21.75	14.75	10.00	— 2.50	+ 1.00	— 0.50	34.50	12.00
o:	—	—	—	—	?	—	—	—	—	—	—
ɔ	36.25	26.00	31.75	14.50	14.25	+ 1.50	0.00	— 2.50	35.25	5.25	
ɑ	35.75	25.25	31.25	13.25	5.00	16.25	— 2.50	+ 0.25	— 1.50	36.00	6.25
a:	40.25	20.25	31.00	10.75	8.00	18.00	— 2.00	— 1.00	— 3.00	35.00	8.00
ɛ	41.75	18.00	31.00	12.75	8.75	17.00	+ 4.50	— 1.00	— 3.25	?	9.75
e:	—	—	—	—	—	—	—	—	—	—	—
i:	—	—	—	—	—	—	—	—	—	—	—

bewegung des letztern notwendig eine Ausdehnung der Stimmbänder zur Folge haben. Wo dies aber nicht der Fall ist und es auch nicht mathematisch feststeht, wie die Bewegungen und was die Funktionen der Giessbeckenknorpel sind und wie die Wirkung der Muskeln der Stimmbänder selber ist, kann man in Betreff der wirklichen Länge der Stimmbänder aus meinen Photographien keine bestimmten Folgerungen ziehen. Es könnte ja sein, wenn es auch nicht wahrscheinlich ist, dass die Dehnung der Stimmbänder zufolge der Rückwärtsdrehung des Ringknorpels durch das Vorwärtsdrehen der Arytenoiden ganz oder teilweise aufgehoben würde. Wie dem auch sei, jedenfalls ist eine grosse Abwechslung zu konstatieren in der Entfernung zwischen dem Adamsapfel und der Hinterwand des Ringknorpels, oder, der Kürze wegen, der distantia thyreo-cricoidea. Diese ist bei den auf G gesprochenen und den geflüsterten Vokalen immer kleiner als in der Normallage. In der Folge u:, o:, ɔ, ɑ nimmt sie allmählich zu, und in Verbindung mit dem Übrigen der Tabelle darf man annehmen, dass sie nicht nur beim Phonieren, sondern auch beim Flüstern, in der Folge a:, ɛ, e:, i: eine abnehmende Reihe bildet.

Man sollte erwarten, dass, wenn die allmähliche Zunahme der distantia thyr. cric., welche man bei den Vokalen der ersten Reihe in der Folge u:, o:, ɔ, ɑ wahrnimmt, nicht nötig ist zur Förderung der Dehnung der Stimmbänder, sie von einer entsprechenden Vergrösserung der ganzen Resonnanzhöhle begleitet würde.

Doch ist das nicht der Fall. Je nachdem die distantia thyr. cric. grösser wird, hebt sich ja der ganze Kehlkopf und macht den Resonnanzraum kürzer. Auch wird in demselben Masse die Niederwärtsdrehung des Schildknorpels geringer, welches die Resonnanzhöhle jedenfalls nicht grösser macht. Zwar wird die Entfernung zwischen dem Horne und der Vorderseite des Zungenbeins grösser, allein dieses braucht nicht notwendig eine Erweiterung zu bedeuten, denn die Entfernung zwischen dem Adamsapfel und dem Zungenbein wird in demselben Masse kleiner, welches beweist, dass letzteres sich allmählich mehr hinunterneigt und die Larynxhöhle oben also nicht erweitert wird. Nur die Breite des Schildknorpels wird etwas kleiner, so dass der Kehlkopf in demselben Verhältnis konvexer wird. Die wichtigsten Reihen aber, welche die Breite des Lumen unten und oben umfassen, als abhängig von der Eindrückung des Fettgewebes, zeigen, dass der Kehldeckel die Larynxhöhle in der Medianebene schmäler macht in demselben Verhältnis als die dist. thyr. cric. grösser wird.

Es würde zu gewagt sein, von dieser merkwürdigen Erscheinung eine Erklärung zu geben; ich begnüge mich denn mit der blossen Erwähnung davon.

Jedenfalls stellt sich heraus, dass die Vergrösserung der Larynxhöhle bei den Vokalen der ersten Reihe im umgekehrten Verhältnis zu der der Mundhöhle steht, und das ist in der That merkwürdig. Dasselbe gilt von denen der zweiten Reihe, denn auf Grund früherer Betrachtungen muss bei den Vokalen der zweiten Reihe die Larynxhöhle sowohl in horizontaler als in vertikaler Richtung in der Folge von a: zu i: grösser werden, und das bestätigt meine Tabelle.

Wurde auf S. 203 darauf hingewiesen, dass die Gruppe Flüstervokale in Bezug auf die vertikale Larynxbewegung bedeutend von den gesprochenen Vokalen abwich, die Tabelle, die wir jetzt besprechen, weist nicht darauf hin, dass auch in anderen Hinsichten die umgekehrte Folge wahrzunehmen sei und zeigt ziemlich deutlich, dass die grosse Unregelmässigkeit hauptsächlich durch das u: verursacht wird, wie oben (S. 313) dargelegt wurde. Bei der Hauptsache, der Basis des Lumen und der damit zusammenhängenden Eindrückung des Kehldeckels, ist denn auch dieselbe Abweichung zu bemerken als für die mit Stimmton gesprochenen Vokale; nur ist bei den letzteren das Lumen für jeden Vokal etwas breiter, ebenso wie die vertikale und horizontale Bewegung des Kehlkopfes in einem etwas grössern Massstabe stattfindet.

In Betracht gezogen, dass meine Messungen der obern Breite des Lumen nicht immer mit der erwünschten Genauigkeit geschehen konnten, weil der obere Teil des Kehldeckels oft mit dem Zungenbein zu einem Schatten zusammenfliesst, kann man also die Folgerung ziehen, dass die Larynxhöhle beim Flüstern eines Lautes sowohl in vertikaler als in horizontaler Richtung etwas kleiner ist als bei dem gleichnamigen gesprochenen Vokal.

So bleibt denn von der Unregelmässigkeit beim Flüstern nur diese Merkwürdigkeit übrig, dass, im Gegensatze zu den in G gesprochenen Vokalen, bei den Vokalen der ersten Reihe der Kehlkopf weniger zurückweicht als bei denen der zweiten Reihe.

Dass die Vorderseite des Zungenbeins bei allen Vokalen näher beim Adamsapfel liegt als in der Normallage, würde zu der Vermutung führen, dass sie bei den ersteren auch weiter vom Horne entfernt sein müsse. Dies ist jedoch meiner Tabelle nach nicht so; sie zeigt, dass der Eingang zu dem Pharynx in der Medianebene bei den mit Stimmton gesprochenen und geflüsterten Vokalen der ersten Reihe mit einer Ausnahme stets kleiner ist und bei den übrigen, auch mit einer Ausnahme, grösser. Es würde jedoch voreilig sein, aus den Ziffern zugleich die Folgerung zu ziehen, dass der Eingang in der bekannten Folge allmählich weiter oder enger werde, denn, wie schon früher bemerkt wurde, ist die Hinterwand des Pharynx auf meinen Photographien eine konstante Linie und die Richtung, in welcher der Larynx steigt, ist damit nicht parallel, sondern bildet damit einen scharfen Winkel. Aus der Messung der horizontalen Entfernung von der Vorderseite des Zungenbeins bis zur Hinterwand auf den Photographien geht denn auch hervor, dass der Eingang zum Pharynx in der normalen Lage ungefähr übereinstimmt mit dem u: und dass er allmählich enger statt weiter wird.

Bei den Vokalen der zweiten Reihe herrscht auch jetzt wieder Unregelmässigkeit, wie aus den unten folgenden, auf ihren wirklichen Wert reduzierten, Entfernungen hervorgeht:

	Gesprochen	Geflüstert
Normallage	42	42
u:	41.25	42.75
o:	39.25	—
ɔ	39.25	39.
ɑ	38.25	38.
a:	41	40.25
ɛ	43.25	41.25
e:	42.75	—
i:	42.25	—

Es versteht sich von selbst, dass Vorstehendes nur als eine Bemerkung betrachtet werden darf, welche beiläufig gemacht wird, weil sie aus meinen Angaben hervorgeht, denn die Formveränderungen des Pharynx und der Einfluss der Stellung des Zungenbeins darauf würden eine spezielle Untersuchung erfordern.

Nach diesen ausführlichen Darlegungen kann ich mich in Betreff des übrigen Teils meiner Tabelle kurz fassen.

Bei der tieferen Oktave ist wohl einige Schwankung in den Ziffern bemerklich, von einer regelmässigen Zunahme oder Abnahme ist keine Rede. Es scheint denn auch, wie früher bemerkt wurde, dass die Verkleinerung der Resonnanzhöhle nur durch Hebung des ganzen Kehlkopfes stattfindet und dass die Stimmbänder nicht durch eine Bewegung des Schildknorpels, sondern durch ihre eigenen Muskeln und die Arytenoiden gespannt und nötigenfalls gedehnt werden.

Bei der höhern Oktave (d—c′) nimmt man hingegen ausser der Auf- und Niederwärtsbewegung des Kehlkopfes auch eine allmähliche Zunahme der distantia thyr. cric. durch die Verschiebung des Ringknorpels wahr, bei c′ sogar 6.25 mm. Ausserdem sind alle Bewegungen jetzt umfangreicher geworden als bei der tieferen Oktave: die Entfernung von dem Horne bis zur Vorderseite des Zungenbeins ist viel grösser geworden und nimmt allmählich zu, während die zwischen dem Zungenbein und dem Adamsapfel geringer ist und ziemlich regelmässig kleiner wird. Es ist also nicht unwahrscheinlich, dass die Verengung und Erweiterung des Pharynx hier eine wichtige Rolle spielen. Vor allem geht dies auch aus den untenstehenden Angaben hervor, wo die Entfernungen von der Vorderseite des Zungenbeins bis zur Hinterwand des Parynx zusammengestellt sind.

	Serie I	Serie II	Serie III, 1.
Normallage	40.25	41.	42.
G	—	42.	41.25
A	42.	41.75	41.25
B	42.75	42.	39.25
c	41.	41.75	41.
d	42.	42.	42.
e	46 50	—	42.25
f	43.50	43.50	—
g	44.75	44.75	43.75
a		45.50	
b		—	
c′		50	

Obwohl in der Breite des Schildknorpels einige Schwankung bemerklich ist, kann man aus meinen Ziffern nur schliessen, dass beim Phonieren die Konvexität des Larynx fast immer ein wenig grösser ist als in der Normallage. Die Zifferreihe für die Eindrückung des Kehldeckels im Zusammenhang mit den zwei vorhergehenden Reihen betrachtet, zeigt, dass das Lumen bei der höheren Oktave etwas schmäler ist als bei der tieferen, aber über eine regelmässige Auf- oder Absteigung giebt meine Tabelle keine Anweisung.

Schluss.

Als Ergebnis meiner Untersuchung stelle ich mir die Bewegungen des Kehlkopfes und seiner verschiedenen Teile folgendermassen vor:

1. Beim Sprechen mit Stimmton und beim Flüstern der Vokale findet eine geringe Neigung, in einigen Fällen nach vorn, in andern nach hinten, des ganzen Kehlkopfes statt. Sie ist von der Beschaffenheit des Vokals abhängig und nicht von dem Tone, in dem es gesprochen wird. Die Neigung nach vorn ist bei u: am grössten und wird in der Reihenfolge o:, ɔ, ɑ geringer; beim a: findet die Neigung etwas nach hinten statt, aber bei ɛ, e:, i: geht sie allmählich in eine nach vorn gerichtete über.

2. Die Stimmbänder werden bei den Tönen, welche unter der Normallage gebildet werden, verkürzt und verdickt und ihre Spannung findet durch ihre eigenen Muskeln und die Arytenoiden statt. Bei den Tönen, welche über der Normallage gebildet werden, wird die Ausdehnung der Stimmbänder verursacht oder jedenfalls gefördert durch eine Bewegung des Ringknorpels nach hinten, sei es eine Drehung oder Verschiebung.

Abgesehen von der Tonhöhe, hat jeder Vokal eine eigene Stellung des Ringknorpels. Die dist. thyr. cric. wird in der Folge u:, o: ɔ, ɑ grösser und von a: ɛ, e:, i: kleiner.

3. Die Vorderseite des Zungenbeins steigt niemals über die Normallage. Die Niederwärtsbewegung, für sofern sie nicht eine Folge der Senkung des ganzen Kehlkopfes ist, dient zur Verschiebung des Kehldeckels.

4. Das lig. thyreo-hyoid. lat. dreht sich sowohl nach vorn als nach hinten in der Richtung nach unten. Dadurch wird der Eingang des Pharynx erweitert und verengert. Beim Hervorbringen von Stimmtönen unter der Normallage findet eine kleine Erweiterung statt, welche konstant ist, während sie über der Normallage regelmässig zunimmt. Die Beschaffenheit des Vokals ist insofern von Einfluss, dass die Weite in der Folge u:, o:, ɔ, ɑ abnimmt und von a:, ɛ, e:, i: zunimmt, so dass sie bei Vokalen, die in sehr tiefem Tone gesprochen werden und auch bei Flüstervokalen sogar enger werden kann als in der Normallage.

5. Der ganze Kehlkopf, mit der unter 3 für das Zungenbein gemachten Beschränkung, kann sich sowohl heben als senken. Für meine Stimme, die sich von D bis c′ erstreckt, senkt er sich beim tiefsten Ton bis ungefähr 1 cm unter den normalen Punkt und steigt dann regelmässig, bis er bei d etwas über der Normallage zu stehen kommt und dann weiter steigt, bis bei c′ die Grenze von ungefähr 1 cm über der Normallage erreicht wird.

Die vertikale Bewegung des Kehlkopfes wird durch die Beschaffenheit des Vokals, der in einem bestimmten Tone gesprochen wird, modifiziert. Das u: bewirkt eine Senkung, die ferner bei o:, ɔ geringer wird und bei ɑ und a: ungefähr aufhört und dann in der Folge ɛ, e:, i: wieder allmählich zunimmt, jedoch nicht in dem Masse wie bei den Vokalen der ersten Reihe.

Die Bewegungsgrenzen bei Flüstervokalen liegen weniger fern voneinander.

6. Der Kehlkopf macht eine regelmässige Vorwärtsbewegung bei den Stimmtönen (d—c'), welche über der Normallage gebildet werden. Die Beschaffenheit des Vokals bewirkt eine Hinterwärtsbewegung des Kehlkopfes. Ihr Einfluss nimmt ab in der Folge u:, o:, ɔ, ɑ und nimmt wieder zu in der von a:, ɛ, e:, i:, jedoch in geringerem Masse, so dass die erste Reihe hinter der zweiten gebildet wird. Bei den Flüstervokalen ist die Reihenfolge dieselbe, allein, die Vokale der ersten Reihe stehen vor denen der zweiten.

7. Die horizontale Bewegung des Kehlkopfes steht nicht in Verbindung mit der Bewegung der Zunge im Munde.

8. Die Breite des Lumen wird einigermassen beeinflusst durch die horizontalen und vertikalen Bewegungen des ganzen Kehlkopfes, hängt aber hauptsächlich von der Verschiebung des Kehldeckels ab. Beim Hervorbringen von Stimmtönen erleidet diese Breite keine bemerkliche Veränderung, nur ist sie bei der höheren Oktave etwas kleiner als bei der tieferen. Die Verkleinerung und Vergrösserung des Resonnanzraumes sind also abhängig von der Hebung und Senkung des ganzen Kehlkopfes.

Das Aussprechen eines Vokals in einem willkürlichen Tone hat Einfluss auf diese Breite. Sie nimmt ab in der Reihenfolge u:, o:, ɔ, ɑ, und nimmt zu in der von a:, ɛ, e:, i:. Unten ist das Lumen immer schmäler als in der Normallage; oben ist es bei u:, e: und i: bedeutend breiter. Bei Flüstervokalen ist es etwas schmäler als bei den gleichnamigen mit Stimmton gesprochenen Vokalen.

Der Larynx dehnt sich ein wenig beim Sprechen und Flüstern in einer mit der frontalen Ebene parallelen Richtung in der Reihenfolge u:, o:, ɔ, ɑ und kehrt in der von a:, ɛ, e:, i: allmählich in seinen normalen Zustand zurück. Der Ton, in dem ein Vokal gesprochen wird, scheint dabei nicht von Einfluss zu sein.

10. Die Vergrösserung der Larynxhöhle[1]) in der Medianebene bei mit Stimmton gesprochenen und geflüsterten Vokalen steht im umgekehrten Verhältnis zu der der Mundhöhle und ist für jeden einzelnen Vokal nicht abhängig von der Kieferentfernung.

Apparat zur Feststellung des Kopfes und der Gliedmassen.[2])

Von

Dr. **Sträter**, Aachen.

Von einer guten Röntgenphotographie verlangen wir, dass sie Knochen, Muskeln, Sehnen, Fettgewebe und Haut gut differenziert, dass die Körperteile möglichst ihrer natürlichen Grösse nahe kommen und dass die Zeichnung eine absolute Schärfe zeigt, die namentlich in der Knochenstruktur ihren Ausdruck finden muss. Die vollkommene Differenzierung der einzelnen Gewebe hängt, ausser von dem Induktor, Unterbrecher und der Expositionszeit, hauptsächlich von der Qualität der Röhre ab; die Schärfe der Zeichnung kann nur durch vollkommene Ruhigstellung des zu photographierenden Objektes und seiner möglichsten Annäherung an die Platte erreicht werden.

---

[1]) Siehe für die Grenze Seite 312.

[2]) Der Apparat ist zu beziehen durch Mechaniker Schäffer-Aachen, Jakobstrasse 41, sowie durch die grösseren Röntgenfirmen.

Je nach dem aufzunehmenden Körperteil bietet sowohl die Ruhigstellung wie die Annäherung an die Platte geringere oder grössere Schwierigkeit. Scharfe Handbilder dorso-palmarwärts zu erzielen, gelingt meistens ohne Hilfsmittel; weit schwieriger ist es schon, ein Handgelenk radio-ulnarwärts scharf auf die Platte zu bekommen. Beim Ellbogen mehren sich die Schwierigkeiten. Die Schulter ruhig zu stellen, gelingt mit den bisherigen Hilfsmitteln wegen der Atmung nur ausnahmsweise und ist mehr Glückssache. Den Fuss können nur wenige Patienten ohne Unterstützung ruhig halten; scharfe Knieaufnahmen, zumal von aussen nach innen, gehören zu den schwierigen Aufgaben der Röntgenphotographie. Ebenso erhält man scharfe Strukturbilder der Schädelknochen wegen der durch Pulsation hervorgerufenen Bewegung des Kopfes nur ausnahmsweise. Es war daher von jeher das Bestreben, geeignete Hilfsmittel zu finden zur Ruhigstellung des zu photographierenden Teiles und zu seiner Annäherung an die Platte. Am meisten werden wohl Sandsäcke verwandt, die ober- und unterhalb der zu photographierenden Stelle seitwärts den Körperteil stützen und von oben einen Druck ausüben sollen. Albers-Schönberg[1]) benutzt Sandsäcke und bindet die Platte auf den Körperteil fest, oder er hat Apparate zur Ruhigstellung, wie für den Fuss.[2]) Gocht[3]) sucht die Ruhigstellung ebenfalls durch Sandsäcke zu erreichen und durch Bindentouren, die er um Glied und Platte führt. Stechow[4]) giebt die gleichen Hilfsmittel an.

Neuerdings hat Albers-Schönberg[5]) durch Druck mit dem Blendenrohr seiner Kompressionsblende einerseits eine Annäherung des Objektes an die Platte und andrerseits eine Ruhigstellung zu erzielen gesucht. Das erstere dürfte er vermittels der Kompression in der Mehrzahl der Fälle erreichen, das letztere nicht immer, da die Kompression des Körperteils durch die in einer Ebene liegende Blendenöffnung oft nur an einer Stelle ausgeführt werden kann, und der komprimierte Teil dann leicht ausweicht; abgesehen davon, dass ein Gelenk nur durch sehr starken Druck fixiert werden kann. Um sie den Körperformen besser anzupassen, hat er die Ebene des komprimierenden Teiles der Blende veränderlich gemacht[6]), zweifellos eine Verbesserung; jedoch kann man bei frischen Verletzungen in unmittelbarer Nähe der Verletzung nur in seltenen Fällen eine zur Ruhigstellung genügende Kompression anwenden.

Um eine Fixation und Annäherung an die Platte zu erreichen, habe ich seit mehreren Jahren Versuche angestellt, bei welchen folgende Gedanken für mich leitend waren:

1. Eine Ruhigstellung der Gelenke oder Körperteile in beliebiger Lage zu erzielen.
2. Eine möglichste Annährung an die photographische Platte zu erreichen.
3. Keinen Druck auf die zu photographierende Stelle auszuüben, sondern durch Ruhigstellung und Druck des distal und proximal gelegenen Körperteils die Ruhelage und Annäherung herzustellen.

Der diesen Bedingungen entsprechende, von mir konstruierte Apparat ist leicht zu handhaben und gestattet mit jeder beliebigen Blendenvorrichtung zu arbeiten.

Er besteht aus einem 90 cm langen, 44 cm breiten Brett (Figur Ia), dessen eines Ende (Kopfende) leicht abgerundet ist. An dem andern Ende (Fussende) ist in der Mitte mit Scharnieren an dem Hauptbrett verbunden ein kleineres, 30 cm langes, 34 cm breites Brett (festes Fussbrett) (Figur Ib), das sowohl in derselben Horizontalebene wie das Hauptbrett, als auch in jedem andern Winkel zum Hauptbrett fixiert werden kann und zur Feststellung des Fusses bei dorsoplantarer Aufnahme bestimmt ist. An den Längsseiten und der Kopfseite des Hauptbrettes befinden sich Leitschienen, in denen eine Anzahl Flügelschrauben leicht hin und her bewegt werden können. Diese dienen dazu, Kulissen, an deren einem Ende sich eine viereckige Pelotte (Seitenpelotte) (c) befindet, festzuschrauben.

[1]) Die Röntgentechnik.
[2]) Ibid. p. 160, 168 u. folg.
[3]) Handbuch der Röntgenlehre, p. 141, II. Auflage.
[4]) Das Röntgenverfahren, p. 186.
[5]) Fortschr. auf dem Gebiet der Röntgenstr., Band V.
[6]) Fortschr. auf dem Gebiet der Röntgenstr., Band VII, Heft 3.

Zur Befestigung eines Körperteiles dienen gewöhnlich vier solcher Seitenpelotten, und zwar halten zwei das Glied unterhalb, zwei oberhalb der zu photographierenden Stelle durch Seitendruck fest. Um eine Annäherung an die Platte zu erzielen, übe ich von oben vermittels



Fig. I.

einer kleinen, viereckigen Pelotte (Oberpelotte (d) einen Druck aus. Diese Oberpelotte wird an der Seitenpelotte in beliebiger Höhe mit einer Flügelschraube festgeklemmt und kann auf- und abwärts, vor- und rückwärts, sowie seitwärts bewegt und fixiert werden.

Zur Fixierung des Fusses dient bei dorsoplantaren Aufnahmen das oben beschriebene feste Fussbrett. Der Patient sitzt auf einem Stuhl, der auf den Röntgentisch gestellt ist, der Fuss steht auf dem horizontal fixierten festen Fussbrett und wird durch einen verschiebbaren Gurt am Fussbrett befestigt.

Zur Aufnahme der Malleolen liegt der Patient auf dem Rücken, der Unterschenkel wird mit zwei Seiten- und einer Oberpelotte fixiert, der etwas einwärts gedrehte Fuss wird im rechten Winkel auf dem festen Fussbrett festgehalten. Darauf wird das Fussbrett leicht plantarwärts gesenkt und fixiert. Auf diese Weise kann ich mit der Blende (vor allem der Kompressionsblende) dem Sprunggelenk wesentlich näher kommen als bei Fixierung des Fusses im rechten Winkel.

Zur Seitenaufnahme des Fusses dient ausser zwei Seiten- und einer Oberpelotte, die den Unterschenkel fixieren, ein bewegliches Fussbrett (e), auf das der Fuss bei beliebiger

Fig. II.

Beugung durch einen Gurt befestigt wird, sodann wird das bewegliche Fussbrett in dieser Lage fixiert. Dieses bewegliche, fixierbare Fussbrett kann auch bei subtilen Knieaufnahmen mit Vorteil angewandt werden. Fig. II. Aufnahme von aussen nach innen.

An dem Hauptbrett des Apparates befinden sich an der Längsseite je zwei, flach dem Brett anliegende aufklappbare Füsse (f), die den Apparat von 10—15 cm beliebig heben können. Diese Höherstellung ist vorteilhaft bei Ellbogen- und Oberarmaufnahmen, die meistens in

sitzender Stellung des Patienten gemacht werden, und bei denen der ausgestreckte Arm am praktischsten Schulterhöhe hat.[1])

Von wesentlicher Bedeutung ist die Erhebung des Apparates von der Unterlage bei Knieaufnahmen, und zwar für Aufnahmen von aussen nach innen. Bisher war es ebenso umständlich wie schwierig, Knieaufnahmen von aussen nach innen herzustellen, gleichgültig, ob man die Patienten seitwärts lagern liess und von oben nach unten die Aufnahme machte, oder ob man bei Rückenlage des Patienten und gebeugtem Knie seitwärts die Aufnahme anfertigte.

Ich lagere den Patienten auf die Seite, das zu photographierende Bein nach oben Fig. II. Nun schiebe ich zwischen beide Beine den Apparat, so dass jetzt das zu untersuchende Bein auf dem Brett fest und bequem liegt; dann wird die photographische Platte (g) untergelegt, der Ober- und Unterschenkel mit je zwei Seiten- und einer Oberpelotte fixiert und eventuell noch der Fuss am beweglichen, aber fixierten Fussbrett (e) mit ein oder zwei Gurten befestigt. Jetzt liegt das Knie zur Aufnahme — sei es mit oder ohne Blende — frei.

Knieaufnahmen von vorn nach hinten oder in umgekehrter Richtung werden nach Fixierung des Ober- und Unterschenkels mit je zwei Seiten- und einer Oberpelotte gemacht, eventuell mit Zuhilfenahme des festen Fussbrettes.

Bei Handaufnahmen dorso-palmarwärts oder umgekehrt wird der Unterarm mit zwei Seiten- und einer Oberpelotte festgelegt. Bei Handgelenkaufnahmen radio-ulnarwärts wird die Hand mit zwei Seitenpelotten festgeklemmt, der Unterarm mit zwei Seiten- und einer Oberpelotte fixiert. Den Ellbogen kann man in beliebigem Winkel festlegen, indem man Unter- und Oberarm mit je zwei Seiten- und einer Oberpelotte ruhig stellt. Vorteilhaft stellt man den Apparat, wie oben gesagt, bei diesen Aufnahmen auf die Füsse (Fig. II).

Die Ruhelage der Schulter erreiche ich durch Einführung einer eigenen Pelotte (Achselhöhlenpelotte) (Fig. I h), die bei Rückenlage des Patienten möglichst hoch in die

Fig. III.

Achselhöhle geschoben und fixiert wird. Diese Pelotte ist an ihrem einen Ende, welches in der Achselhöhle ruht, gepolstert. Dieser Teil der Pelotte steht von dem Hauptbrett um mehrere Centimeter ab, damit die Kasette unter diesen Teil der Pelotte geschoben werden kann. Der grössere, abwärts liegende Teil ist ungepolstert und übt einen Druck auf die Rippen aus, um die Atmung, soweit dies möglich, auf dieser Seite einzuschränken. Nun wird der Oberarm durch eine oder zwei Seiten- und Oberpelotten fest auf die Unterlage, beziehungsweise Platte gedrückt und fixiert. In der Mehrzahl der Fälle wird man auf diese

[1]) Die Röntgentechnik von Albers-Schönberg, p. 176.

Art eine Ruhigstellung der Schulter erzielen. Man kann aber auch noch von oben her die Schulter mit einer Seiten- und Oberpelotte ruhig stellen.

Soll der Arm nicht dem Körper anliegen, sondern etwa in einem Winkel von 45 bis 90 Grad vom Körper ab fixiert werden, so muss man ihn auf ein Tischchen neben dem Röntgentisch, aber von gleicher Höhe mit ihm legen und nun mit Seiten- und Oberpelotten, die vom Hauptbrett abgewandt sind, festlegen. Dieselbe Achselpelotte wird für die linke und rechte Seite benutzt, nur müssen die Kulissen um annähernd 180 Grad gedreht werden.

Zur Festellung des Kopfes (Fig. III) wird bei Seitenaufnahmen der Kopf durch ein Kissen erhöht. Drei Seitenpelotten werden bis in die Nähe des Kissens geschoben und fixiert. An diese werden statt der Oberpelotten runde Pelotten (Kopfpelotten, Fig. I u. III i) befestigt, die den Kopf an drei Stellen zusammendrücken. Diese müssen so gewählt sein, dass weder ein Vorwärts- noch Seitwärtsausweichen möglich ist, ausserdem sollen sie an den vorstehendsten Schädelpartien angelegt werden, damit sie nicht auf der Platte einen Teil des Knochens verdecken. (In Fig. III ist die hintere Kopfpelotte nicht sichtbar.)

Der Raum gestattet es hier nicht, auf alle Einzelheiten bei Benutzung des Feststellungsapparates einzugehen, und konnte ich nur die Hauptmomente berücksichtigen. Die Anwendung ist jedoch im Gebrauch so einfach, dass die fehlenden Angaben leicht selbst ergänzt werden können.

Bei grösstmöglichster Schärfe der Bilder erspart man beim Gebrauch des Apparates viele Platten und viel Zeit.

Aus dem Röntgeninstitut von Privatdozent Dr. Scholtz in Königsberg.

Über die Wirkung der Röntgen- und Radiumstrahlen auf innere Organe und den Gesamtorganismus der Tiere.

Von

Dr. med. **M. Seldin** (Bobruisk, Russland).[1])

In den letzten Jahren hat die Röntgentherapie einen ausserordentlichen Umfang angenommen, und vor kurzem ist hierzu die Behandlung mit Radium- oder Béquèrelstrahlen getreten, welche der Röntgentherapie offenbar ausserordentlich ähnlich ist.

I. Teil.

Wirkung der Röntgenstrahlen auf innere Organe und den Gesamtorganismus der Tiere.

Das Verdienst der Entdeckung der heilenden Wirkung der Röntgenstrahlen ist Freund zuzuschreiben.

Freund wurde zu seinem ersten Versuche auf diesem Gebiete, wie wir seinem Werke entnehmen, durch eine Zeitungsnotiz angeregt, welcher zufolge bei einem mit X-Strahlen arbeitenden Herrn eine Dermatitis mit gleichzeitigem intensivem Haarausfall am Kopfe entstand.

Im Jahre 1897 veröffentlichte Freund die zuerst von ihm mit Erfolg angewandte Röntgenbestrahlung bei einem Mädchen mit einem ausgedehnten Naevus pilosus. Zur selben Zeit hatten Schiff, Kümmell und Gocht mehrere Fälle von Lupus vulgaris mittelst Röntgen-

[1]) Die folgende Arbeit wurde bereits im März 1904 als Inauguraldissertation der medizinischen Fakultät der Universität Königsberg eingereicht.

bestrahlung behandelt und zum Teil, wie es schien, vollständige Heilungen erzielt. Es folgten darauf eine Reihe Publikationen, die ebenfalls über mehr oder weniger gute Resultate der Röntgenbehandlung, vor allem bei Lupus, berichten.

Von Freund und Schiff, Scholtz, Albers-Schönberg, Holzknecht, Hahn, Ziemssen, Grouven, Sjögren u. a. ist dann das Röntgenverfahren weiter ausgearbeitet und für recht verschiedene Erkrankungen der Haut empfohlen worden.

Nach Scholtz kann man diejenigen Dermatosen, bei denen das Röntgenverfahren sich mehr oder weniger wirksam erweist in drei grosse Gruppen verteilen:

1. Zellige Neubildungen der verschiedensten Art (Carcinom und Sarkom der Haut, Mycosis fungoides, Lupus).
2. Haarkrankheiten (Favus, Trichophytie, Sykosis vulgaris, Follikulitis barbae, Akne, Hypertrichosis) und
3. entzündliche Dermatosen, bei denen es sich im wesentlichen um abnorme Entwicklung des Epithels (Akantose, Parakeratose) handelt (Psoriasis, Ekzem).

Jedem Forscher musste sich natürlich die Frage aufdrängen, wodurch die Röntgenstrahlen so verschiedene Dermatosen zu beeinflussen und zu heilen vermöchten.

Anfänglich wurde dabei meist an eine baktericide Wirkung gedacht, zumal es sich bei vielen der angeführten Dermatosen sicher um parasitäre Erkrankungen (Lupus, Favus, Trichophytie, Sycosis usw.) handelte, und bei den übrigen eine parasitäre Ursache vielfach angenommen wird (Carcinom, Mycosis fungoides, Akne, Psoriasis, Ekzem).

Diese Annahme schien um so mehr Berechtigung zu haben, als verschiedene Autoren vor allem Rieder, über baktericide Wirkung der Röntgenstrahlen berichtet hatten.

Bald zeigte sich jedoch, dass die baktericide Wirkung der X-Strahlen, wenn überhaupt vorhanden, jedenfalls so gering ist, dass man therapeutisch von derselben kaum etwas erwarten kann.

Die experimentellen Untersuchungen von Scholtz haben schliesslich gezeigt, dass die therapeutische Wirkung der Röntgenstrahlen bei allen oben genannten Dermatosen hauptsächlich durch den Einfluss, welchen die X-Strahlen auf die Zellen ausüben, erklärt werden können.

Lion und Scholtz hatten festgestellt, dass bei Bestrahlungen der Haut mit X-Strahlen eine eigenartige vakuolisierende Degeneration der Zellen der Rete Malpighii, der Gefässe und des Bindegewebes auftritt, welche bei intensiverer Bestrahlung zur völligen Zerstörung der Zellen führt.

Die Wirkung der Röntgenstrahlen auf die verschiedenen Dermatosen lassen sich hiernach folgendermassen erklären:

Infolge der Degeneration der Zellen des Haarbalges und der inneren Wurzelscheide kommt es zum Haarausfall und wesentlich hierauf ist die gute Wirkung der Röntgenstrahlen bei Favus, Trychophytie des Kopfes, Folliculitis und Sycosis barbae und Akne vulgaris zurückzuführen.

Bei Lupus, Carcinom und Sarcom der Haut, sowie bei Mycosis fungoides degenerieren unter dem Einfluss der Röntgenstrahlen die hinfälligeren Zellen dieser Neubildungen schneller als die gesunden Zellen der normalen Haut, und dadurch kann es zur Heilung jener Affektionen oder wenigstens zum Schwund der Neubildungen kommen, ohne dass dabei eine vollständige Zerstörung der gesunden Hautpartien — wie etwa bei Einwirkung eines Ätzmittels — auftreten musste. Schliesslich ist es leicht verständlich, dass sich der Einfluss der X-Strahlen auf die Zellen der Haut besonders auch bei solchen Dermatosen geltend machen kann, welche wesentlich auf einer krankhaften Bildung der Zellen der Oberhaut beruhen, vor allem bei solchen Hauterkrankungen, bei denen eine sogenannte Parakeratose und Akantose (Unna) besteht (Psoriasis, chronische schuppende Ekzeme, Lichen ruber u. s. w.).

Da nun nach den Untersuchungen von Scholtz auch diesen physiologisch resp.

therapeutisch wirksamen Strahlen der Röntgenröhren ein nicht unerhebliches Durchdringungsvermögen zukommt, so lag es natürlich nahe, festzustellen, ob die Röntgenstrahlen nicht auch auf innere Organe resp. die Zellen innerer Organe zu wirken und Krankheiten, besonders bösartige Neubildungen innerer Organe günstig zu beeinflussen vermöchten.

Auch für den Dermatologen ist diese Frage nach der Wirkung der X-Strahlen auf innere Organe sehr wichtig, da ja bei der Behandlung von Hautkrankheiten mit Röntgenstrahlen gar nicht selten die Möglichkeit einer solchen Wirkung der Röntgenstrahlen auf innere Organe gegeben ist. Wir brauchen nur an die Bestrahlung des Kopfes bei Favus usw. zu denken. Allerdings schützt hier eine ziemlich dicke Knochenplatte, aber an der Schläfe, wo die Knochendecke nicht so dick ist, muss bei intensiver Bestrahlung z. B. wegen eines Cancroids, das ja gerade an der Schläfengegend nicht selten vorkommt, die Möglichkeit einer Einwirkung der X-Strahlen auf das Zentralnervensystem sicherlich ermöglichen. Aber auch an Stellen, an denen eine schützende Knochenlamelle überhaupt fehlt, wie am Bauch, kann unter Umständen wegen einer hartnäckigen Psoriasis, eines Lupus, einer Mycosis fungoides u. s. w. eine mehr oder weniger intensive Bestrahlung erwünscht sein und dadurch eine Wirkung auf innere Organe sehr wohl zu stande kommen.

Ferner ist zu bedenken, ob Bestrahlung grösserer Hautpartien vielleicht in irgend einer Weise eine Einwirkung auf den Gesamtorganismus ausüben können, zumal bei ausgedehnter Psoriasis ja bisweilen der ganze Körper bestrahlt wird.

In der Litteratur finden sich einmal klinische Beobachtungen und ferner eine Anzahl experimenteller Untersuchungen, welche sich auf Wirkung der Röntgenstrahlen auf innere Organe und den Gesamtorganismus beziehen.

Die vorliegenden klinischen Beobachtungen sind im ganzen wenig beweisend und vielfach widersprechend.

So wurde von einigen Autoren, besonders von französischen Forschern (Oudin, Barthèlemy und Darier u. a.) über Alterationen des Allgemeinbefindens nach Röntgenbestrahlung, wie Schlaflosigkeit, Kopfschmerzen, Störungen in der Harnentleerung, Menstruation, Verdauungsstörungen u. s. w. berichtet, doch sind diese Beobachtungen im ganzen isoliert geblieben.

Im Gegensatz hierzu hat Freund „auf Grund eigener Erfahrungen keine Gelegenheit gehabt, irgend einen physiologischen oder therapeutischen Effekt zu beobachten, der sich auf die Beeinflussung eines inneren Organs hätte zurückführen lassen".

Auch Scholtz betont, dass er trotz ausgedehnter jahrelanger Verwendung der Röntgenstrahlen keinerlei Wirkung der Röntgenstrahlen auf innere Organe bei seinen Patienten beobachtet habe. Selbst bei ziemlich intensiven Bestrahlungen der Schläfengegend bei einem Kranken mit Carcinom und des Bauches bei einer Patientin mit Mycosis fungoides konnte Scholtz keinerlei Erscheinungen wahrnehmen, die auf einen Einfluss der X-Strahlen auf innere Organe hingedeutet hatten. Ebensowenig hat derselbe Autor bei Patienten, denen wegen universeller Psoriasis wochenlang der ganze Körper bestrahlt wurde, irgendwelche Störungen des Allgemeinbefindens konstatieren können.

Dieser Umstand veranlasste Scholtz zu der Annahme, „dass die von anderen Autoren besonders von französischer Seite, publizierten Alterationen des Allgemeinbefindens nach Röntgenbestrahlung mehr auf psychische Momente als auf eine Einwirkung der Röntgenstrahlen selbst zurückzuführen sein dürften".

Ferner sind in der neuesten Zeit von verschiedenen Autoren, besonders von englischen und amerikanischen Forschern mehrere Arbeiten publiziert worden, in denen über Besserungen und zum Teil über völlige Heilung von inoperablen malignen Tumoren innerer Organe durch Röntgenbestrahlungen berichtet wurde.

Hierher gehören u. a. die Arbeiten von Clark, Despeignes, Eijkman; ausserdem liegen noch einzelne Mitteilungen vor, die über günstige Erfolge der Röntgenbestrahlung auf

innere Krankheiten berichten; speziell bei rheumatischen Erkrankungen (Grunmach), tuberkulösen Gelenksaffektionen (Sokolow) und sogar bei Lungentuberkulose (Sinapius).[1])

Im ganzen lauten die diesbezüglichen Mitteilungen aber noch sehr widersprechend und wenig überzeugend, so dass ein zuverlässiges Urteil in dieser Beziehung noch nicht möglich ist.

Es bleibt noch schliesslich die von mehreren Autoren angegebene Wirkung der Röntgenstrahlen auf Nerven bezw. die schmerzlindernde Wirkung der X-Strahlen bei neuralgischen Schmerzen (Gocht, Jonson, Stembo u. a.) zu erwähnen.

Gocht und eine ganze Reihe anderer Autoren (Beck, Jonson, Pfahler, Sequeira) berichten von Fällen von inoperablem Mammacarcinom, bei welchem tägliche Röntgenbestrahlungen die heftigsten Neuralgien sofort linderten.

Stembo will unter 28 Fällen von Neuralgien 21 in 3 bis 10 Sitzungen, je 5 bis 10 Minuten, zur Heilung gebracht haben.

Nach diesem Autor ist der Erfolg nicht etwa einer Suggestivwirkung zuzuschreiben, sondern, wie er glaubt, einer Beeinflussung der neuralgischen Schmerzen infolge der elektrischen Reizung der peripheren sensiblen Nerven.

Freund teilt eine private Mitteilung eines Wiener Klinikers mit, der zufolge bei einer Frau mit disseminierten Carcinommetastasen im Peritoneum die Röntgenbestrahlung die Befreiung von heftigen Schmerzen brachte, ohne allerdings den Prozess irgendwie zu beeinflussen.

Während die angeführten klinischen Beobachtungen sich vielfach widersprechen und keinen sicheren Schluss über den Einfluss der Röntgenstrahlen auf innere Organe und den Gesamtorganismus zulassen, sind die Resultate der bisher vorliegenden experimentellen Untersuchungen weit zuverlässiger und klarer.

Die ersten beiden Autoren, welche sich mit dieser Frage eingehend experimentell beschäftigt haben, waren Kienböck und Scholtz.

Kienböck sah bei Meerschweinchen und Kaninchen, welche bis zum Auftreten von Haarausfall und Dermatitiden bestrahlt worden waren, keine Erscheinungen von seiten der inneren Organe auftreten, während Mäuse nach mehrstündigen Bestrahlungen vom Rücken her am dritten oder vierten Tage unter krankhaften Erscheinungen — geschlossene Augen, kyphotisch gekrümmte Wirbelsäule und spastische Parese der Extremitäten — zu Grunde gingen.

Besonders bemerkenswert ist ein Versuch Kienböcks an einer Turteltaube. Dieselbe wurde vom Rücken aus an sechs aufeinander folgenden Tagen je $^1/_2$ Stunde bestrahlt und zeigte im Laufe der dritten Woche Ausfall der Federn zuerst auf dem Rücken und dann auch auf der Bauchseite. Auf der Rückenseite stellte sich ausserdem eine leichte Dermatitis ein.

Da es eine andere Erklärung für dieses Defluvium auf der Bauchseite des Vogels, als durch Wirkung der von oben kommenden und durch den Rumpf bis zur unteren Hautdecke durchgetretenen Röntgenstrahlen nicht giebt, so mussten die auf die Bauchhaut wirkenden Röntgenstrahlen also sämtliche innere Organe durchdrungen haben.

Trotzdem war das Tier dauernd munter, nur die Darmentleerungen waren etwas reichlicher und dünner.

Irgend einen wesentlichen Einfluss der X-Strahlen auf die inneren Organe konnte Kienböck weder aus diesem Versuch noch aus den Versuchen mit Kaninchen und Meer-

---

[1]) Es sei beiläufig bemerkt, dass unter den von mir bestrahlten Meerschweinchen ich an einem beobachten konnte, dass die Röntgenbestrahlung auf die Allgemeintuberkulose jedenfalls keinen günstigen Einfluss auszuüben vermögen. Es handelte sich um ein Tier, welches vor der Bestrahlung ganz munter war und keine krankhaften Erscheinungen zeigte, nach den Bestrahlungen jedoch (dem Tiere wurde innerhalb von 14 Tagen 7 mal je 12 Minuten die untere Bauchgegend bestrahlt) wurde es apathisch, magerte ab und einige Tage nach Beendigung der Bestrahlung wurde das Tier tot aufgefunden.

Die Sektion ergab eine ausgedehnte Tuberkulose der Mesenterialdrüsen, des Peritoneums, der Leber, Milz und des rechten Nebenhodens. (Vergl. Versuch II,. Versuchsr. 2.)

schweinchen konstatieren. Worauf nun der Tod der bestrahlten Mäuse beruht, lässt sich mit Bestimmtheit nicht erklären.

Möglich wäre es natürlich, dass die Röntgenstrahlen auf die inneren Organe eingewirkt haben, aber es ist auch denkbar, dass es durch die Röntgenbestrahlungen in der Haut zur Bildung von Giftstoffen oder dergleichen gekommen ist, zumal die jüngst erschienene Arbeit von Schwarz diese Annahme wenigstens für Radiumstrahlen unterstützt, insofern, als er unter anderem experimentell nachgewiesen hat, dass die Bequerelstrahlen elektiv auf das Lecithin in der Zellsubstanz wirken.

Scholtz suchte die Frage, ob die Röntgenstrahlen auf innere Organe zu wirken vermöchten, mehr direkt zu lösen.

Er bestrahlte ziemlich intensiv das Auge von Kaninchen, konnte aber keinen Einfluss auf die Netzhaut und den Sehnerven nachweisen, obwohl die Bestrahlungen so intensiv vorgenommen waren, dass es am Augenlide zu starken Ulcerationen kam. Ferner bestrahlte Scholtz bei zwei Kaninchen die obere Bauchgegend zehnmal je 10 Minuten bei 15 cm Entfernung. Nach vier Wochen trat eine ziemlich intensive Nekrotisierung der bestrahlten Haut auf. Fünf Wochen nach beendeter Bestrahlung wurden die Tiere getötet, und die von den Strahlen getroffenen inneren Organe, speziell die Leber untersucht. Dieselbe war völlig normal, zeigte keine Hyperämie und auch mikroskopisch keine deutliche Veränderung.

Schliesslich nahm Scholtz bei jungen Kaninchen mit ganz dünner Schädeldecke Bestrahlungen des Schädels vor, ohne dabei ganz einheitliche Resultate zu erhalten. Eins der Tiere starb nach wenigen Tagen unter Lähmungserscheinungen, ein anderes ging ohne auffallende Symptome zu Grunde, während die übrigen am Leben blieben und keine Krankheitssymptome erkennen liessen.

Auch Jutassy berichtet, dass ein Kaninchen durch zehnstündige Bestrahlung nach Vorausgehen von Pausen an denjenigen Extremitäten, welche den Strahlen direkt ausgesetzt gewesen waren, zu Grunde ging. Ebenso sah Jutassy an bestrahlten Meerschweinchen Paresen auftreten.

Vor wenigen Monaten hat dann Albers-Schönberg eine eigentümliche Einwirkung der X-Strahlen auf die Hoden von Tieren festgestellt. Werden nach diesem Autor männliche Kaninchen oder Meerschweinchen längere Zeit einer intensiven Einwirkung von Röntgenstrahlen ausgesetzt, so verlieren die Tiere die Fähigkeit sich fortzupflanzen, und zwar handelt es sich dabei um eine Impotentia generandi, während die Impotentia coeundi erhalten bleibt. Die Versuchsanordnung, welche Albers-Schönberg dabei wählte, war kurz folgende:

„Vier oder fünf männliche Kaninchen oder Meerschweinchen wurden in eine Kiste, deren Holzboden durch Segeltuch ersetzt worden war, gebracht. Die Kiste wurde auf ein eisernes Stativ gestellt und zwischen den Füssen des Stativs eine Gundelachsche Dauerröhre derart angeordnet, dass die Antikathode nach oben, d. h. gegen den Boden der Kiste gerichtet war. Der Abstand der Röhrenwand von der Bauchhaut der in der Kiste befindlichen Tiere betrug 17 cm. Die Röhre war durchschnittlich von mittelweicher Qualität."

Nachdem die Tiere eine gewisse Zeit in dieser Weise bestrahlt worden waren, wurden sie mit gesunden Weibchen zusammengelassen. Die Tiere blieben dabei viermal 10 Tage, einmal 14 Tage, dreimal ca. 2 bis $2^1/_2$ Monate und sechsmal ca. 5 Monate zusammen; die Männchen belegten dabei zwar die Weibchen, aber eine Schwängerung der Weibchen trat kein einziges Mal ein.

Die bestrahlten Männchen wurden hierauf getötet und seziert. Bei der Sektion wurde der Inhalt der Samenblasen sowie der Hodenanstrich mikroskopisch untersucht.

Die folgende Zusammenstellung giebt den Sektionstag nach Schluss der Bestrahlung die gesamte Bestrahlungszeit und den Sektionsbefund der 8 von Albers-Schönberg bestrahlten und dann sezierten Tiere an.

No.	Zahl der Tage nach Beendigung der Bestrahlung bis zur Sektion	Gesamtbestrahlung in Minuten	Ergebnis der Sektion
1	3	377	Azoospermie
2	28	867	Azoospermie
3	37	867	Azoospermie
4	69	195	Oligo-Nekrospermie
5	5 Monate	867	Azoospermie
6	5 „	1218	Azoospermie
7	5 „	848	Azoospermie
8	5 „	848	Azoospermie

Über die Ursache der eintretenden Azoospermie hat sich Albers-Schönberg nicht näher geäussert. Die Absicht, diesen Punkt weiter zu klären, war einer der wesentlichsten Gründe für die Inangriffnahme meiner vorliegenden Arbeit.

Als ich mit meinen diesbezüglichen Untersuchungen bereits begonnen hatte, erschien eine Arbeit von Frieben, der die Hoden von den eben genannten Tieren mikroskopisch untersuchte, wobei sich als Ursache der Azoospermie ein degenerativer Prozess der spezifischen Epithelzellen (Kanälchenepithel) herausstellte.

Zur selben Zeit veröffentlichte Heinecke eine wichtige Arbeit, die vielfach die Frage über die Wirkung der Röntgenstrahlen auf innere Organe und vor allem auf den Gesamtorganismus der Tiere berührte.

Heinecke bestrahlte weisse Mäuse an mehreren aufeinanderfolgenden Tagen je 2 bis 7 Stunden lang, im ganzen zwischen 5 und 19 Stunden. Die so bestrahlten Tiere gingen ausnahmslos unter krankhaften Erscheinungen, wie rapide Abmagerung, Nahrungsverweigerung, ängstliches Zusammenkauern, Conjunctivitis etc. zu Grunde. Krämpfe und Lähmungen hat Heinecke nicht beobachten können.

Es sei schon an dieser Stelle bemerkt, dass meine diesbezüglichen Untersuchungen sich mit denen von Heinecke vollständig decken. An einigen meiner Versuchstieren habe ich jedoch deutliche Lähmungserscheinung der hinteren Extremitäten wahrnehmen können. (Vergl. Versuch I und II.)

Denselben Effekt der Röntgenstrahlen hat Heinecke auch auf junge Meerschweinchen beobachten können, allerdings bei einer grösseren Exposition und mit nicht so konstanten Resultaten. Bei Meerschweinchen schwankte die Dauer der Bestrahlung zwischen 15 und 30 Stunden an 5 bis 12 aufeinanderfolgenden Tagen. Der grösste Teil der Tiere ging ebenfalls zu Grunde, dabei soll ein erheblicher Unterschied zwischen erwachsenen und jungen Tieren bestanden haben.

„Junge Tiere gingen prompt am 7. bis 10. Tage ein, meist schon nach 15stündiger Bestrahlung; mittelgross erwachsene starben nach 16 bis 20stündiger Exposition am 12. bis 14. Tage; grosse, sehr kräftige Tiere starben teils noch in der 3. Woche, teils wurden sie durch die Bestrahlung überhaupt nicht getötet."

Die ersten der so zu Grunde gegangenen Tiere bestrahlte Heinecke derart, dass die Röntgenstrahlen vor allem auf den Kopf fielen und infolgedessen vermutete dieser Autor als Todesursache der Tiere eine direkte Einwirkung der Strahlen auf das Zentralnervensystem, zumal er an den Ganglienzellen der Gehirnrinde von den beleuchteten Tieren bei Anwendung der Nisselfärbung abnorme Bilder fand.

Doch zu diesem Zwecke angestellte Kontrollversuche, bei denen bei einer Reihe von Meerschweinchen nur der Rumpf bestrahlt wurde, während der Kopf durch dicke Beiplatten von direkten Strahlen geschützt war, ergaben Heinecke dieselben Resultate, wie in den ersten Versuchen. Eine gewisse Erklärung der Todesursache der Tiere will Heinecke durch die mikroskopische Untersuchung der Milz vor allem bei den bestrahlten Mäusen gefunden haben.

Während sämtliche innere Organe bei den bestrahlten Tieren ganz normal waren, erwies sich die Milz schon makroskopisch als ausserordentlich klein und von dunkel- bis schwarzbrauner Farbe.

Die histologische Untersuchung derselben zeigte nun unter anderm eine enorme Pigmentvermehrung, Ablagerung von dunkelbraunen Pigmentschollen in den Pulpazellen und ausserordentlich kleine Malpighische Körperchen. Durch entsprechende Versuche will Heinecke nachgewiesen haben, „dass die Vermehrung des Pigments dem Schwunde der zelligen Elemente parallel geht, und dass beide Veränderungen sowohl der Bestrahlungsdauer wie der Lebensdauer der Tiere nach der Bestrahlung annähernd proportional sind.“

Aus diesem Befund kommt Heinecke zu dem Schluss, dass die Röntgenstrahlen bei kleinen Säugetieren eine Zerstörung von roten Blutkörperchen hervorrufen.

Erst die weiteren Untersuchungen, und zwar über die Wirkung der X-Strahlen speziell auf das Blut, werden es entscheiden können, inwieweit den Strahlen eine diesbezügliche Wirkung zukommt. Ausserdem entsteht noch die Frage, in welchen Partien des Körpers die schädigende Wirkung der X-Strahlen auf die roten Blutkörperchen stattfinden könnte.

Zunächst muss dabei an die Haut gedacht werden insofern, als die Röntgenstrahlen zunächst in den Hautkapillaren ihre Wirkung auf das Blut resp. Blutkörperchen ausüben könnten und so die von Heinecke konstatierten Veränderungen in der Milz als sekundäre Erscheinungen betrachtet werden könnten, möglich wäre es auch, dass die Röntgenstrahlen primär auf die Milz der beleuchteten Tiere eingewirkt hatten.[1])

Eigene Untersuchungen.

Bei meinen eigenen Untersuchungen habe ich es mir zur Aufgabe gemacht, erstens zu entscheiden, ob die Röntgenstrahlen imstande sind, den Gesamtorganismus kleiner Säugetiere zu beeinflussen und zweitens festzustellen, ob die Strahlen durch die Haut hindurch auf einzelne innere Organe eine Wirkung auszuüben vermöchten.

Zu diesem Zwecke habe ich die folgenden Versuche vorgenommen.

Erste Versuchsreihe.

Um zunächst zu entscheiden, ob die Röntgenstrahlen einen Einfluss auf den Gesamtorganismus kleiner Säugetiere auszuüben vermöchten, wie dies zuerst von Kienböck angegeben worden ist, wurden die beiden folgenden Versuche vorgenommen.

Versuch I. Es wurden drei weisse Mäuse innerhalb von zwei Tagen je eine Stunde lang den Röntgenstrahlen einer weichen Röhre ausgesetzt. Die Tiere wurden in einem kleinen Glasgefäss in der Weise bestrahlt, dass die Röntgenröhre ca. 3 cm von den Mäusen entfernt war. Um eine Schädigung der Mäuse durch die von den Röntgenstrahlen ausgehenden elektrischen Entladungen und Wellen nach Möglichkeit auszuschliessen, wurde im Innern des Gefässes sich ansammelnde Elektrizität nach der Wasserleitung abgeleitet.

---

[1]) Anmerkung bei der Korrektur! Inzwischen ist Heinecke auf Grund weiterer Untersuchungen zu der Überzeugung gekommen, dass der Vorgang der Art ist, dass unter dem Einfluss der Röntgenstrahlen zunächst — und zwar schon 24 Stunden nach der Bestrahlung — in der Milz ein Schwund der Milzfollikel nachweisbar ist und die weiteren Veränderungen des Blutes und die Pigmentablagerung in der Milz erst sekundär auftreten.

Am dritten Tage wurden noch zwei Mäuse zu den schon bestrahlten zugesetzt und die Bestrahlung in derselben Weise wie vorher noch an vier aufeinander folgenden Tagen fortgesetzt.

Das kleinste und jüngste von den Tieren ging schon am fünften Tage, also nach vierstündiger Bestrahlung zu Grunde; zwei mittlere am siebenten Tage und die zwei übrigen, die erst am dritten Tage der Bestrahlung zugesetzt waren, am neunten Tage.

Die sämtlichen fünf Mäuse starben unter demselben Krankheitsbild, welches sich vor allem in rapider Abmagerung, gesträubtem Haar, Zusammenkauern und einer eigenartigen Parese der hinteren Extremitäten äusserte.

Die Tiere konnten die Hinterbeine nur schwer bewegen, und jede Bewegung erfolgte steif und langsam.

Die Sektion der Mäuse ergab eine recht intensive Injektion der Gefässe der Hirnhäute. Erweichungsherde im Gehirn selbst haben sich makroskopisch nicht nachweisen lassen.

Um zu entscheiden, ob die Empfindlichkeit der Mäuse für Röntgenstrahlen mit dem Alter und der Grösse der Tiere allmählich abnimmt, wie dies aus dem ersten Versuch hervorzugehen schien, wurde ein zweiter Versuch angestellt.

Versuch II. Es wurden zwei grosse, völlig erwachsene, zwei mittelgrosse und eine ganz kleine junge Maus zusammen in einem kleinen Glasgefäss eingeschlossen und wie im vorhergehenden Versuch bestrahlt, und zwar betrug die Entfernung in diesem Falle ca. 4 cm. Die Tiere wurden innerhalb von sechs aufeinander folgenden Tagen je eine Stunde bestrahlt.

Schon nach vier Bestrahlungen konnte ich eine Abmagerung der Tiere konstatieren. (Die Mäuse bekamen während der ganzen Beobachtungszeit gutes Futter — Hafer und mit Wasser befeuchtetes Brot.)

Die kleinste und jüngste Maus starb schon am siebenten Tage, die zwei mittleren am zehnten und elften Tage und von den zwei grossen Tieren ging eins nach 14 Tagen zu Grunde, während das zweite einige Zeit krankhafte Erscheinungen zeigte, welche aber nach zehn bis zwölf Tagen wieder vorüber waren.

Das ganze Krankheitsbild sowie der Sektionsbefund der gestorbenen Mäuse entsprach vollständig den Befunden des ersten Versuchs.

Die Resultate meiner Versuche an Mäusen stimmen also vollständig mit denen von Kienböck und Heinecke überein. Die Mäuse starben unter dem Einfluss von Röntgenstrahlen ziemlich bald unter charakteristischen Krankheitserscheinungen, und die Tiere sind um so mehr empfindlich, je kleiner und jünger sie sind.

Ob nun die Todesursache der Mäuse auf eine unter dem Einfluss der Röntgenstrahlen eintretende Bildung von Giftstoffen in der Haut oder dergleichen (Kienböck), oder auf eine Zerstörung von roten Blutkörperchen (Heinecke) zurückzuführen ist, oder ob der Tod der Mäuse wesentlich eine Folge der Wirkung der Röntgenstrahlen auf das Zentralnervensystem ist, lässt sich mit Bestimmtheit nicht sagen; für eine Läsion des Zentralnervensystems spricht jedenfalls das ganze Krankheitsbild der von mir bestrahlten Mäuse, und vor allem die eigenartige Parese der hinteren Extremitäten sowie die ziemlich intensive Injektion der Hirnhäute.

Diese Frage kann natürlich nur durch genaue Hirnuntersuchungen nach alleiniger Bestrahlung des Kopfes entschieden werden; Untersuchungen, welche ich aus rein äusseren Ursachen leider nicht mehr vornehmen konnte.

Während ich an kleinen Tieren resp. Mäusen eine so intensive Einwirkung der Röntgenstrahlen wahrnehmen konnte, habe ich in weiteren Versuchen an grösseren Tieren resp. Meerschweinchen, bei denen ziemlich intensive Röntgenbestrahlungen von ca. fünf bis acht Stunden Gesamtbestrahlung teils nur der unteren Bauch- teils der ganzen Bauchgegend vorgenommen wurde, keine Erscheinungen sehen können, die auf eine Alteration des Allgemeinbefindens schliessen liessen.

Zweite Versuchsreihe.

In einer weiteren Versuchsreihe habe ich dann festzustellen versucht, inwieweit die Röntgenstrahlen einzelne innere Organe zu beeinflussen vermöchten. Ich habe in dieser Hinsicht zunächst die Untersuchungen von Albers-Schönberg einer Nachprüfung unterzogen, und mir dabei die Aufgabe gestellt, die Ursache der von Albers-Schönberg gefundenen Sterilität zu ergründen und ferner zu ermitteln, nach welcher Bestrahlungszeit der erwähnte Effekt sich einzustellen beginnt.

Ich habe daher die zu diesem Zwecke bestrahlten Tiere verschieden lange Zeit nach Beginn der Bestrahlung (16, 30, 50, 70, 80 Tage) getötet und untersucht.

Albers-Schönberg hatte sich, wie schon erwähnt, zunächst über die Ursache der nach Röntgenbestrahlung eintretenden Azoospermie nicht näher geäussert. Er hatte seine Versuche so angestellt, dass die ganze Bauchseite der Tiere gleichmässig von den Strahlen getroffen und nicht etwa ein Organ allein oder vorwiegend bestrahlt wurde.

Die bei den Tieren auftretende Azoospermie konnte daher entweder auf einen Einfluss der X-Strahlen auf den Gesamtorganismus der Tiere zurückzuführen sein, oder ihre Erklärung in einer direkten Einwirkung der Röntgenstrahlen auf die Hoden finden.

Da uns letzteres von vornherein am wahrscheinlichsten erschien, so ordneten wir die meisten unserer diesbezüglichen Versuche so an, dass nur die Gegend der Hoden bei den Tieren intensiv bestrahlt wurde, und nur in einem Versuche wurde die ganze Bauchhaut des Tieres den Röntgenstrahlen ausgesetzt.

Zu diesem Zwecke wurden die Tiere auf dem Rücken fixiert und die Röntgenlampe über der Gegend der Hoden eingestellt.

Ich lasse nun meine diesbezüglichen Versuchsprotokolle folgen.

Versuch I. Männliches Meerschweinchen; Zum ersten Male wurde die Genitalgegend des Tieres 35 Minuten und am nächsten Tage wiederum 25 Minuten bestrahlt; dann nach zwei Tagen 20 Minuten und weiter nach drei Tagen 10 Minuten. Also im ganzen innerhalb von sieben Tagen vier Bestrahlungen von zusammen 85 Minuten.

Nach Beendigung der Bestrahlungen zeigte das Tier völlig normales Befinden.

Sechzehn Tage nach Beginn der Bestrahlungen wurde das Tier getötet und sofort seziert.

Die Sektion ergab:

Normaler Organenbefund. Hoden, Samenblase und Vasa deferentia makroskopisch normal, in den letzteren fand sich eine reichliche Menge dicker weisslicher Flüssigkeit mit massenhaft lebhaft beweglichen Spermatozoen.

Versuch II. Männliches Meerschweinchen. Das Tier wurde in derselben Art wie das vorige innerhalb von 14 Tagen siebenmal, im Durchschnitt je zwölf Minuten bestrahlt. Das Tier magerte langsam ab und wurde am 19. Tage nach Beginn der Bestrahlung tot aufgefunden.

Der Sektionsbefund war folgender:

Ausgedehnte Tuberkulose der Mesenterialdrüsen, Leber, Milz, Darm und des rechten Nebenhodens.

Vasa deferentia — leer; Samenblase gefüllt mit dicken gelatinösen Massen, in welcher sich keine Spermatozoen nachweisen liessen.

In diesem Falle konnte natürlich die Azoospermie nicht mit Sicherheit auf die Einwirkung der Röntgenstrahlen auf die Hoden zurückgeführt werden, sondern war möglicherweise eine Folge der tuberkulösen Erkrankung, speziell des rechten Nebenhodens.

Versuch III. Ein männliches Meerschweinchen wurde in gleicher Weise wie die vorhergehenden innerhalb von zwölf Tagen zehnmal je 15 Minuten bestrahlt. Hierauf Pause von acht Tagen, und innerhalb fünf Tagen abermals vier Bestrahlungen von je 15 Minuten.

Also im ganzen 14 Bestrahlungen von zusammen 210 Minuten innerhalb von 25 Tagen. Nach Beendigung der Bestrahlungen — Defluvium der ganzen unteren Bauchgegend; keine Dermatitis. Im übrigen zeigte das Tier normales Befinden.

30 Tage nach Beginn der Bestrahlungen wurde das Tier seziert.

Befund: Innere Organe makroskopisch normal, desgleichen Hoden und Vasa deferentia, in den letzteren fand sich eine reichliche Menge von weisslicher Flüssigkeit, in welcher sich zahlreiche bewegliche Spermatozoen nachweisen liessen.

Samenblase mit einer dicken gelatinösen Masse gefüllt, in welcher keine Spermatozoen zu finden waren.

Versuch IV. Männliches Meerschweinchen. Das Tier wurde innerhalb von drei Tagen je 33 Minuten bestrahlt. Hierauf Pause von acht Tagen, und wiederum innerhalb von zwölf Tagen acht Bestrahlungen von je 20 Minuten. Also im ganzen elf Bestrahlungen von zusammen ca. 260 Minuten innerhalb von 23 Tagen. In der dritten Woche zeigte das Tier Defluvium der ganzen unteren Bauchgegend; zu einer Dermatitis der bestrahlten Partien kam es aber nicht. Vier Wochen nach Beendigung der Bestrahlung, also ca. 55 Tage nach Beginn derselben wurde das Tier, welches keine Störungen im Allgemeinbefinden zeigte, getötet und seziert.

Sektionsbefund: Die inneren Organe normal, nur die Hoden sind etwas kleiner als normal, und die Tunica vaginalis sowie der Scheitel der Harnblase zeigen etwas stärkere Gefässinjektion.

Vasa deferentia — einzelne unbewegliche Spermatozoen; Hodenausstrich — viel Fett und faseriges Gewebe, aber gar keine Spermatozoen, desgleichen in der Samenblase.

Versuch V. Männliches Meerschweinchen. Bei diesem Tiere wurde gleichmässig die ganze Bauchgegend bestrahlt und zwar: innerhalb von zwölf Tagen siebenmal je 15 Minuten und nach sechstägiger Pause wiederum fünf Bestrahlungen innerhalb sechs Tagen von je 15 Minuten. Abermals Pause von sieben Tagen und wiederum innerhalb von 20 Tagen zehn Bestrahlungen von je 15 Minuten. Pause von sieben Tagen und noch drei Bestrahlungen von je 20 Minuten. Im ganzen also 390 Minuten Bestrahlung innerhalb von 60 Tagen.

Ausser Defluvium zeigte das Tier keine reaktiven Erscheinungen. Zehn Tage nach beendeter Bestrahlung, also ca. 70 Tage nach Beginn derselben wird das Tier seziert. Defluvium fast der ganzen Bauchseite, besonders der Unterbauchgegend, aber keine Dermatitis.

Schon beim Töten während der letzten Zuckung kam ein dick gelatinöses Ejakulat zum Vorschein, in welchem sich keine Spermatozoen nachweisen liessen.

Sektionsbefund: Innere Organe makroskopisch normal, nur die Hoden beiderseits stark verkleinert, etwa auf $^1/_2$ der normalen Grösse.

Vasa def. wenig gefüllt: die ziemlich klare Flüssigkeit mit Mühe ausdrückbar, in derselben fanden sich ganz unbewegliche Spermatozoen, desgleichen vereinzelte völlig unbewegliche in der Samenblase. (Oligo- und Nekrospermie). Im Hodenausstrich fanden sich hauptsächlich neben Gewebsfasern mit meist undeutlichen Zellen vor allem sehr viel Fett, aber gar keine Spermatozoen.

Versuch VI. Ein männliches Meerschweinchen wurde im Laufe von 70 Tagen 30mal im Durchschnitt je 17 Minuten, also im ganzen ca. 500 Minuten bestrahlt. In der vierten Woche der Bestrahlung begannen die Haare an der bestrahlten Gegend (Genitalgegend) auszufallen, im übrigen zeigte das Tier völlig normales Befinden.

Zehn Tage nach Beendung der Bestrahlung, also 80 Tage nach Beginn derselben, wurde das Tier getötet und seziert. Auch in diesem Falle kam zufällig während der letzten Zuckung ein dick gelatinöses Ejakulat, welches klumpige und fädige Massen, aber gar keine Spermatozoen enthielt.

Befund: Hoden etwas kleiner als normal, etwa $^3/_4$ der normalen Grösse. Dieselben sowie der Scheitel der Harnblase und Arteria Spermatica ziemlich stark injiziert.

In den Vasa def. beiderseits eine mässige Menge normal aussehender Flüssigkeit, in welcher nur wenig ganz unbewegliche Spermatozoën waren (Nekrospermie).

Samenblase mit dick gelatinösen Massen gefüllt — keine Spermatozoen.

Hodenausstrich: beiderseits fanden sich nur wenig ganz degenerierte unbewegliche Spermatozoën. (Es erschienen zum Teil fädige klumpige Massen, in denen Spermatozoen kaum erkennbar waren, zum Teil Spermatozoen, deren Köpfe geschwollen waren.)

Die Kontrolluntersuchungen ergaben bei fünf gesunden unbestrahlten Tieren, dass in den Vasa def. von gesunden Meerschweinchen stets massenhaft Spermatozoën enthalten sind, und zwar finden sich dieselben meist in kleinen Bündeln von 3 bis 5, wobei die Köpfe dicht zusammenkleben, während die Schwänze frei beweglich sind. In der Samenblase dagegen sind meistens nur einzelne Spermatozoën zwischen den gelatinösen Massen, womit die Samenblasen erfüllt sind, vorhanden.

Im Hodenausstrich finden sich stets massenhaft Spermatozoën in verschiedenen Entwickelungsstadien.

Um die sämtlichen Untersuchungen übersichtlicher zu machen, lasse ich nun eine kurze Zusammenstellung folgen, welche die Zeit von der ersten Bestrahlung bis zur Sektion, die gesamte Bestrahlungszeit und den Sektionsbefund angiebt.

No.	Tage von der ersten Bestrahlung bis zur Sektion.	Minuten	Sektionsbefund
1	16	85	Massen beweglicher Spermatozoen.
2	19	85	Azoospermie (Tbc. des rechten Nebenhodens).
3	30	210	Im Hodenausstrich und Vasa def. gut bewegliche Spermatozoen. In der Samenblase-Azoospermie.
4	50	280	Vasa def. Oligo-Nekrospermie. Hodenausstrich-Azoospermie.
5	70	390	Vasa def.-Nekrospermie. Hodenausstrich-Azoospermie.
6	80	500	Vasa def.-Nekrospermie. Hodenausstrich-Azoospermie.

Aus diesen Untersuchungen ergiebt sich also, dass die Röntgenstrahlen erst nach 30 bis 50 Tagen (von dem Tage der ersten Bestrahlung gerechnet) ihre Einwirkung auf Hoden von Meerschweinchen geltend machen.

Die mikroskopische Untersuchung der Hoden von den letzten drei Tieren ergaben folgendes:

Während die zur Kontrolle genommenen Präparate von normalen Hoden von Meerschweinchen vor allem grosse Hodenkanälchen mit mehrschichtigem Epithel zeigen und lebhafte Spermatozoenbildung erkennen lassen (vergl. Fig. 1), sind die Samenkanälchen in den

Präparaten von den bestrahlten Tieren klein und zusammengefallen, und das Epithel besteht nur noch aus ein bis zwei Lagen, zum Teil leicht degenerierter Zellen; die atrophischen Kanälchen sind mit körnigem Detritus angefüllt und Spermatozoebildung fehlt vollständig (vergl. Fig. 2). An den Blutgefässen keine Veränderungen nachweisbar, das interstitielle Gewebe ist vermehrt.

Fig. 1.
Normaler Hoden von Meerschweinchen.
Mehrschichtiges Epithel, lebhafte Spermatogenese.

Wir haben also die gleichen Befunde erheben können, wie sie kurz vor Abschluss meiner Arbeit von Frieben mitgeteilt worden sind.

Unseren Untersuchungen zufolge kommt es zu der Nekro- und Azoospermie der Tiere mithin durch direkte Einwirkung der X-Strahlen auf die Hoden, und den ganzen Vorgang haben wir uns so vorzustellen, dass sich in den Hoden der Tiere ein Prozess abspielt, der ganz analog demjenigen ist, wie er nach den Untersuchungen von Scholtz unter dem Einfluss von X-Strahlen in der Haut vor sich geht.

In der Haut werden durch die Röntgenstrahlen hauptsächlich die Epithelzellen geschädigt und dadurch hört die Regeneration und regelmässige Umbildung der Stachelzellen in Hornzellen auf, und bei länger fortgesetzten Bestrahlungen kommt es infolgedessen zum Haarausfall und Atrophie der Haut; in den Hoden werden in erster Linie die spezifischen Kanälchenepithelzellen getroffen und geschädigt, und infolgedessen sistiert die Bildung von Spermatozoen.

Um nun zu entscheiden, ob sich die Wirkung der X-Strahlen auch auf andere innere Organe geltend macht, habe ich schliesslich noch bei einem Meerschweinchen die Leber der Wirkung der Röntgenstrahlen ausgesetzt.

Versuch VII. Zu diesem Zwecke wurden bei einem männlichen Meerschweinchen eine Zehnpfennigstück grosse Stelle dicht unterhalb des Proc. xyphoid. intensiv mit

Fig. 2.
Hoden vom Meerschweinchen nach Röntgenbestrahlungen.
Atrophie und Degeneration der Samenkanälchen.
Keine Spermatogenese.

Röntgenstrahlen belichtet, indem der ganze übrige Körper durch eine dünne Bleifolie, in welcher nur eine kleine Öffnung — entsprechend der genannten Stelle — gelassen war, so dass die Röntgenstrahlen nur einen Teil der Leber treffen konnten. Die nicht von den Strahlen getroffenen Partien konnten also gut zu Kontrolluntersuchungen dienen.

Auf diese Weise wurde das Tier aus ganz kurzer Entfernung folgendermassen bestrahlt: Innerhalb von den ersten sechs Tagen vier Bestrahlungen zu je 30 Minuten. Pause von sechs Tagen und wiederum innerhalb acht Tagen fünf Bestrahlungen zu je 15 Minuten. Im ganzen also neun Bestrahlungen von zusammen 195 Minuten innerhalb von 20 Tagen.

In der dritten Woche trat eine oberflächliche Ulceration an der bestrahlten Stelle auf; im übrigen zeigte das Tier völlig normales Befinden.

Fünf Wochen nach Beginn der Bestrahlung wurde das Tier getötet und seziert.

Die Sektion ergab: Innere Organe sowie die Leber makroskopisch vollständig normal. Irgend ein wesentlicher Unterschied zwischen der von den Strahlen getroffenen Leberpartie und den nicht bestrahlten Teilen war auch mikroskopisch nicht nachweisbar.

Es ist jedoch nicht ausgeschlossen, ja erscheint uns sogar wahrscheinlich, dass bei noch intensiveren und vor allem bei längere Zeit fortgesetzten Bestrahlungen es auch an der Leber schliesslich zu Veränderungen kommen würde.

II. Teil.

Die Wirkung der Radiumstrahlen auf innere Organe und den Gesamtorganismus der Tiere.

Ganz ähnlich wie bei den Röntgenstrahlen liegen die Verhältnisse bei den Radiumstrahlen, deren therapeutische Anwendung jüngst so vielfach anempfohlen wird (Danlos und Bloch, Scholtz, Exner, Neisser, Holzknecht u. a.).

Bekanntlich wurden die radioaktiven Strahlen zuerst von Béquèrel im Jahre 1896 an den stark fluoreszierenden Uransalzen und dann von dem Ehepaar Curies an Polonium und Radium studiert.

Mehrere physikalische Erscheinungen[1]), auf die ich hier nicht näher eingehen will, zeigen, dass die Béquèrelstrahlen eine auffällige Ähnlichkeit mit den Röntgenstrahlen besitzen. Diese Ähnlichkeit erstreckt sich auf die Wirkung der Strahlen auf die menschliche Haut und den Organismus der Tiere.

Auch auf der Haut treten nach längerer Einwirkung der Radiumstrahlen Entzündungen und Veränderungen auf, die an die „Röntgendermatitiden“ erinnern. Diese Erfahrung machte Béquèrel an sich selbst. Als er einige Decigramme von Radiumsalz in einer Glasröhre, die in Papier und dann in einer Kartonhülse verpackt war, etwa sechs Stunden in seiner Westentasche getragen hat, trat am zehnten Tage eine heftige Dermatitis auf, und erst nach 49 Tagen war die hierdurch entstandene Wunde vernarbt.

Eingehender wurden die Hautveränderungen unter dem Einfluss der Radiumstrahlen von Halkin, Scholtz und Holzknecht studiert.

Nach Scholtz treten in der Haut unter dem Einfluss der Radiumstrahlen genau so, wie dies bereits für Röntgenstrahlen erwähnt wurde, an den Zellen des Rete Malpighii, der Gefässe und des Bindegewebes eigenartige Degenerationen auf, welche vorzugsweise in einer Vacuolisierung der Zellen bestehen, und bei intensiveren Bestrahlungen zur vollständigen Zerstörung der Zellen führen.

Während die Radiumstrahlen in Bezug auf die Wirkung auf die Haut den X-Strahlen

[1]) Hoffmann: Die radioaktiven Stoffe nach dem gegenwärtigen Stande der Wissenschaft. Leipzig 1903.

fast völlig gleich zu sein scheinen, so besteht ein gewisser Unterschied zwischen diesen Strahlen bezüglich der Wirkung auf Mikroorganismen. Den Radiumstrahlen ist eine beträchtlichere baktericide Wirkung, als es bei den Röntgenstrahlen der Fall ist, zugeschrieben worden.

Die Wirkung der Radiumstrahlen auf Mikroorganismen ist zuerst von Aschkinass und Caspari einwandfrei festgestellt und dann von Hoffmann, Pfeiffer und Friedberger, Scholtz und mehreren anderen Autoren genauer studiert worden.

Ferner ist von mehreren französischen Autoren, vor allem Georges Bohm eine schädigende Einwirkung der Radiumstrahlen auf die Samen höherer Pflanzen, auf Protozoen und schliesslich sogar auf Insekten, besonders Ameisen und auf verschiedene Würmer festgestellt worden. Ameisen gehen nach Georges Bohm unter der Einwirkung von Radiumstrahlen innerhalb weniger Stunden zu Grunde, und die vom Radium ausgehende Emanation soll nach demselben Autor sogar noch viel intensiver wirken, so dass der Tod der Tiere in einem Gefäss, in welchem Radium-Emanation angesammelt worden ist, bereits nach zehn Minuten eintritt.

Eine Einwirkung der Radiumstrahlen auf höhere Organismen resp. kleine Säugetiere hat zuerst London entdeckt. Dieser Autor schloss mehrere Mäuse in ein niedriges Glasgefäss ein, und befestigte die Radiumschachtel auf dem Deckel des Gefässes, so dass die Mäuse nur wenige Zentimeter vom Radium entfernt waren. Auf solche Weise wurden die Mäuse 3—4 Tage lang bestrahlt und gingen dann sämtlich innerhalb dieser Zeit unter krankhaften Erscheinungen (Nahrungsverweigerung, Schläfrigkeit, Schlaffheit der Bewegung und Lähmung der hinteren Extremitäten) zu Grunde.

Diese Einwirkungen der Radiumstrahlen auf Mäuse sowie auf junge Meerschweinchen sind auch von Scholtz in den jüngst publizierten Untersuchungen mit Radiumstrahlen bestätigt worden.

Nach den Angaben dieses Autors gingen die sämtlichen Versuchstiere bei Einwirkung der Radiumstrahlen in einer Entfernung von ca. 3 cm über 48 Stunden schon nach 3 bis 4 Tagen zu Grunde.

Die Krankheitserscheinungen, unter welchen die Tiere starben, waren ähnlich denen, die Kienböck an den mit Röntgenstrahlen beleuchteten Mäusen konstatieren konnte (vergl. auch meine Versuche I und II).

Scholtz bestrahlte auch den Kopf von Kaninchen mit ganz dünnen Schädeldecken innerhalb 1 bis 3 Stunden. Zwei von den bestrahlten Tieren gingen innerhalb der ersten zwei Wochen unter krankhaften Erscheinungen zu Grunde, bei den andern gingen diese Erscheinungen nach 10 bis 14 Tagen wieder vorüber.

Auch hier, wie bei den Röntgenstrahlen, lässt sich über die Todesursache der bestrahlten Tiere noch nichts Bestimmtes sagen.

Das ganze Krankheitsbild, unter welchem die von London und Scholtz bestrahlten Tiere starben und vor allem die von diesen Autoren beobachteten Paresen der hinteren Extremitäten bei den bestrahlten Mäusen, lässt auch hier, wie bei den Röntgenstrahlen, jedenfalls an eine Läsion des Zentralnervensystems denken.

Auf Nervenstämme selbst scheinen die Radiumstrahlen nach den Untersuchungen von Scholtz allerdings keinen Einfluss zu haben. Dieser Autor bestrahlte $^1/_2$ bis 2 Stunden bei einigen Fröschen die Gegend des Nervus ischiadicus und bei zwei Kaninchen den frei präparierten Nerv selbst, jedoch mit absolut negativem Resultat; weder motorische noch sensible Störungen liessen sich an den Tieren in den folgenden Wochen nachweisen.

Nach London kommt den Radiumstrahlen schliesslich noch eine gewisse Einwirkung auf das Auge resp. die Netzhaut zu, doch ist diese Eigenschaft der Strahlen sicherlich mit Recht jüngst von Crzellitzer, Holzknecht und Schwarz bestritten worden.

Sichere klinische Beobachtungen über die Einwirkung der Radiumstrahlen auf innere Organe liegen bis heute noch nicht vor.

Die therapeutische Anwendung der Radiumstrahlen bezieht sich bis jetzt wesentlich auf die Haut bei einigen Dermatosen und Neubildungen verschiedener Art.

Eigene Untersuchungen.

Wie aus dem vorhergehenden ersichtlich, gleichen die vom Radium ausgehenden Strahlen sowohl in ihrem physikalischen Verhalten als auch in ihrer Wirkung auf die Haut und den Gesamtorganismus kleiner Tiere grossenteils den Röntgenstrahlen.

Über den Einfluss der Radiumstrahlen auf den Gesamtorganismus kleiner Tiere liegen ja in der That, wie schon bereits erwähnt, eine ganze Reihe von Beobachtungen vor, welche zeigen, dass die Radiumstrahlen auch in dieser Hinsicht den Röntgenstrahlen ausserordentlich gleichen.

Ja, infolge der leichteren Versuchsanordnung sind die Versuche mit Radiumstrahlen in dieser Beziehung schon weit zahlreicher als mit Röntgenstrahlen.

Um die Frage über die Wirkung der Radiumstrahlen auf innere Organe und den Gesamtorganismus der Tiere weiter zu klären, habe ich dieselben Untersuchungen, welche ich mit Röntgenstrahlen anstellte, gleichzeitig auch mit Radiumstrahlen vorgenommen.[1])

Ich versuchte also festzustellen, ob die Radiumstrahlen einen Einfluss auf den Gesamtorganismus von Mäusen und auf die Hoden und Leber von Meerschweinchen auszuüben vermöchten.

Was zunächst meine Beobachtungen über die Wirkung der Radiumstrahlen auf Mäuse anbetrifft, so sei erwähnt, dass ich in dieser Beziehung die jüngst von Herrn Privatdozenten Dr. Scholtz publizierten Versuche (Deutsche med. Wochenschr. 3, 1904) teils mit verfolgt, teils dieselben durch einige eigene Versuche ergänzt habe.

Die Radiumkapsel wurde dabei so über dem engen Behälter mit den Mäusen befestigt, dass die Tiere etwa 3 bis 5 cm von dem Radium entfernt waren. Bei der Einwirkung der Radiumstrahlen über 48 Stunden gingen die sämtlichen Versuchstiere schon nach 3 bis 4 Tagen zu Grunde.

Der Sektionsbefund sowie die Krankheitserscheinungen, unter welchen diese Tiere starben, waren auffallend ähnlich denen, die ich an den mit Röntgenstrahlen beleuchteten Mäusen (vergl. I. Teil, Versuch I und II) konstatieren konnte.

Ferner habe ich, wie erwähnt, auf die Hoden vom Meerschweinchen die Radiumstrahlen einwirken lassen, indem ich die Radumkapsel direkt auf die über den Hoden befindliche Haut auflegte und die Hoden in den Hodensack hinunterdrückte, um sie auf diese Weise besser zu fixieren.

Auch hier, wie bei den analogen Untersuchungen mit Röntgenstrahlen, fielen die Resultate positiv aus, ja, die Radiumstrahlen scheinen schon bei viel geringerer Exposition, als es bei den X-Strahlen der Fall ist, ihre Wirkung auf die Hoden von Meerschweinchen auszuüben. Während unter dem Einfluss der Röntgenstrahlen die Hoden von Meerschweinchen nach meinen Untersuchungen erst bei ca. 240 Minuten Gesamtbestrahlung und erst nach 30 bis 50 Tagen Atrophie und Degeneration des spezifischen Kanälchenepithels und dadurch auftretende Nekro- und Azoospermie zeigen, machen sich diese Erscheinungen unter dem Einfluss der Radiumstrahlen schon bei einer Bestrahlung von ca. 100 Minuten und bereits nach 20 Tagen geltend.

Auf der Haut war es zu dieser Zeit noch nicht zu vollständigem Haarausfall gekommen.

Ich lasse nun meine diesbezüglichen Versuchsprotokolle laufen.

---

[1]) Ich habe meine sämtlichen Untersuchungen mit 25 mg Radiumbromid angestellt. Es ist dasselbe Präparat, welches Herr Privatdozent Dr. Scholtz für seine jüngst publizierten Untersuchungen (s. Deutsche med. Wochenschr. 3, 1904) verwendet hat.

Dasselbe wurde mir von Herrn Prof. Pfeiffer zur Vornahme meiner Versuche in liebenswürdiger Weise überlassen, und ich möchte Herrn Prof. Pfeiffer auch an dieser Stelle meinen besten Dank hierfür aussprechen.

Versuch I. Ein männliches Meerschweinchen wurde innerhalb von zwölf Tagen 7 mal, im Durchschnitt je 14 Minuten an beiden Testikeln bestrahlt.

Vierzehn Tage nach beendeter Bestrahlung, als die bestrahlte Hautpartie noch keine reaktiven Erscheinungen zeigte, wurde das Tier getötet und sofort seziert.

Die Sektion ergab:

Innere Organe makroskopisch normal, desgleichen Hoden und Vasa deferentia; in den letzteren fand sich eine gelatinöse Flüssigkeit, in welcher nur einzelne Spermatozoen, darunter etwa drei bis vier bewegliche, während die übrigen ganz unbeweglich waren. (Oligo-Nekrospermie.)

Versuch II. Männliches Meerschweinchen. Bestrahlung genau wie im vorigen Versuch.

Einige Tage nach Beendigung der Bestrahlung wurde das Tier tot aufgefunden.

Die Sektion ergab:

Normaler Organenbefund, infolgedessen die Todesursache nicht zu ermitteln war.

Der rechte Testikel grösser als der linke.

In den Samenblasen und Vasa deferentia fand sich eine gelatinöse Masse, in welcher nur einzelne unbewegliche Spermatozoen waren. (Nekrospermie).

Versuch III. Männliches Meerschweinchen wurde innerhalb von zehn Tagen fünfmal je 20 Minuten an beiden Testikeln bestrahlt. Darauf Pause von ca. zwei Wochen und abermals innerhalb 14 Tagen siebenmal, durchschnittlich je 13 Minuten bestrahlt. Also im ganzen zwölf Bestrahlungen von zusammen 190 Minuten.

In der dritten Woche zeigte das Tier Defluvium der bestrahlten Stellen.

Zwanzig Tage nach beendeter Bestrahlung (also ca. 60 Tage nach Beginn derselben) wurde das Tier getötet und seziert.

Die Sektion ergab:

Hoden beiderseits sowie die Spitze der Harnblase ziemlich intensiv und cirkumskript injiziert.

In den Vasa deferentia sehr wenig zähe, helle Flüssigkeit, in welcher sich nur einzelne unbewegliche Spermatozoen nachweissen liessen.

In der Samenblase — eine dicke gelatinöse Flüssigkeit, in welcher keine beweglichen Spermatozoen nachweisbar sind.

Hodenausstrich — beiderseits sehr viel Fett, aber nur vereinzelte verkrüppelte Spermatozoen.

Ich habe schliesslich noch die Leber von Meerschweinchen der Wirkung der Radiumstrahlen ausgesetzt.

Das Resultat war auch hier, wie bei dem ähnlichen Röntgenversuch dasselbe.

Versuch IV. Die Versuchsanordnung sowie die Exposition genau wie im entsprechenden Röntgenversuch (s. Teil I, Versuch VII).

Nach beendeter Bestrahlung zeigte das Tier eine oberflächliche Ulceration, welche jedoch nach ca. zwei Wochen bereits wieder verheilt war.

Die Sektion ergab:

Innere Organe makroskopisch normal, desgleichen die Leber.

Ein bemerkenswerter Unterschied zwischen den bestrahlten und nicht bestrahlten Leberpartien war weder makroskopisch noch mikroskopisch zu konstatieren.

III. Resumé.

Fasse ich die Resultate meiner Untersuchungen mit Röntgen- und Radiumstrahlen kurz zusammen, so ergiebt sich folgendes:

1. Unter mehr oder weniger intensiver Röntgen- und Radiumbestrahlung

gehen kleine Säugetiere (Mäuse) zu Grunde, und die Tiere sind für die Strahlen um so mehr empfindlich, je kleiner und jünger sie sind; unter den dem Tode vorausgehenden Krankheitserscheinungen möchte ich besonders die **cerebralen** hervorheben.

2. Bei grösseren Tieren — Meerschweinchen — waren bei Bestrahlungen mässigen Grades keine nennenswerten Erscheinungen wahrzunehmen, die auf einen Einfluss der Röntgen- und Radiumstrahlen auf das Allgemeinbefinden hindeuten konnten; zur Hervorrufung eines Effektes sind hier offenbar weit intensivere Bestrahlungen als bei Mäusen erforderlich.

3. Unter mehr oder weniger intensiver und ausgedehnter Röntgen- und Radiumbestrahlung der Hoden von Tieren kommt es in den letzteren zu Atrophie und zu degenerativen Prozessen, vor allem des spezifischen Kanälchenepithels und dadurch zur Nekrospermie und Azoospermie, und zwar unter dem Einfluss der Radiumstrahlen schon bei viel geringerer Exposition als bei den Röntgenstrahlen.

4. Nach etwa gleich intensiver Röntgen- und Radiumbestrahlung der Lebergegend konnten an der bestrahlten Stelle der Leber weder makroskopisch noch mikroskopisch deutliche Veränderungen nachgewiesen werden.

Zum Schlusse dieser Arbeit erfülle ich die angenehme Pflicht, meinem hochverehrten Lehrer, Herrn Privatdozenten Dr. Scholtz für die Anregung zu dieser Arbeit, die freundlichen Anweisungen bei Anfertigung derselben und das meinen Untersuchungen stets entgegengebrachte Interesse sowie für die gütige Erlaubnis zur Benutzung seines Röntgenapparates meinen aufrichtigsten Dank auszusprechen.

Desgleichen danke ich an dieser Stelle dem Herrn Direktor des hygienischen Institutes, Herrn Professor Pfeiffer, dass er mir das Radiumpräparat zur Anstellung meiner Versuche überlassen und mir erlaubt hat, die Bibliothek und die Tierställe des Institutes zu benutzen.

Litteraturverzeichnis.

Albers-Schönberg: Münch. med. Wochenschr. 48, 1903.
Albers-Schönberg: Fortschritte auf dem Gebiete der Röntgenstrahlen. Bd. II. p. 20. 1898.
Aschkinass u. Caspari: Pflügers Archiv. 1901.
Barthélemy u. Darier: Monatsschrift für praktische Dermatologie. Bd. 25, H. 9.
Beck: Münchn. med. Wochenschrift p. 174, 1901.
Caspari: Münchn. med. Wochenschrift 1903.
Clark u. Despeignes: Lyon med. 1896.
Crzellitzer: Berl. klin. Wochenschr. No. 28, S. 650, 1903.
Darier: Monatsschrift für prakt. Dermatologie. Bd. 25, p. 441.
Delsaux: ref. Münch. med. Wochenschr. 1903, S. 2120.
Eijkman: Krebs und Röntgenstrahlen. Harlem 1902.
Exner: Münchn. med. Wochenschr. 1903.
Freund: Grundriss der gesamten Radiotherapie. 1903.
Freund: Wiener med. Wochenschrift No. 10, 1897.
Frieben: Münch. med. Wochenschr. No. 52, 1903.
Gocht: Fortschr. auf dem Gebiete der Röntgenstrahlen Bd. I, H. I.
Grouven: Fortschritte auf dem Gebiete der Röntgenstr. IV. V.
Grunmach: Deutsche med. Wochenschr. No. 6, 1899.
Hahn: Fortschritte Bd. II, H. 1.
Halkin: Archiv für Dermatologie. Bd. 65, 1903.
Heinecke: Münch. med. Wochenschr. No. 48, 1903.
Hoffmann: Hygienische Rundschau. No. 18, 1903.

Holzknecht u. Schwarz: Münch. med. Wochenschr. 1903.
Jonson: ref. Münch. med Wochenschr. No. 43, 1902.
Jutassy: ref. Fortschritte auf dem Gebiete der Röntgenstrahlen. Bd. II, S. 195.
Kienböck: Zur Pathologie der Hautveränderungen durch Röntgenstrahlen. Berlin und Wien 1901.
Kümmell: Centralblatt für Chirurgie. No. 26, Beil. p. 52, 1898.
Lion: Fortschritte. Bd. II, H. 1, 4 und 6.
London: Berliner klin. Wochenschr. No. 23, 1903.
Neisser: Internationaler Dermatologenkongress in Serajewo. 1903.
Pfeiffer u. Friedberger: Berl. klin. Wochenschr. 1903.
Rieder: Münch. med. Wochenschr. No. 4, 1898.
Schiff: Der gegenwärtige Stand der Röntgenstrahlen. Breslau 1901.
Scholtz: Archiv für Dermatologie und Syphilis. Bd. 49, H. 3.
Scholtz: Über die Behandlung der Hautkrankheiten mit Röntgenstrahlen und konzentriertem Licht. Deutsche med. Wochenschr. 1903.
Scholtz: Deutsche med. Wochenschr. No. 3, 1904.
Schwarz: Die Wirkung der Radiumstrahlen. Wien 1904.
Sequiera: ref. Münch. med. Wochenschr. No. 15, 1901.
Sinapius: Die Behandlung der Lungentuberkulose durch Röntgenstrahlen. Leipzig 1897.
Sokolow. Wratsch. No. 46, 1897.
Stembo: Die Therapie der Gegenwart. No. 6, 1900.
Sjögren: Fortschritte auf dem Gebiete der Röntgenstrahlen. IV.
Weldor: Revue de Revues cit. Wissenschaft für alle. 1902.

Grosse oder kleine Röntgenapparate?

Von

Diplom-Ingr. Dr. phil. **Josef Rosenthal**, München.

Die Streitfrage, ob zweckmässig grosse oder kleine Röntgenapparate, d. h. Induktorien von grosser oder kleiner maximaler Funkenlänge anzuwenden sind, ist in den letzten Jahren Gegenstand von manchmal sehr scharfen Auseinandersetzungen gewesen, ohne dass bis jetzt die Beantwortung dieser Frage in befriedigender Weise erfolgt wäre.

Wenn ich der von verschiedenen Seiten an mich ergangenen Aufforderung, meine Ansicht hierüber zu äussern, nachkomme, so hoffe ich damit zur Klärung der ebenso wichtigen als schwierigen Frage beizutragen.

Die Vorzüge und Nachteile der grossen bzw. der kleinen Induktorien sind sowohl vom physikalischen als vom praktisch medizinischen Standpunkte aus zu betrachten; nicht immer stimmen beide überein.

Dass man nach der Funkenstrecke allein die Induktorien nicht beurteilen sollte, habe ich schon im Jahre 1897, also zu einer Zeit, zu welcher der Vorzug der grossen Induktorien allgemein anerkannt war, in einem Vortrag auf der Naturforscherversammlung zu Braunschweig — „Einiges aus der Technik der Röntgenstrahlen“ — hervorgehoben. Ich sagte damals:[1])

> „Die Induktorien beurteilte man bisher fast ausschliesslich nach der Funkenstrecke, welche dieselben eben noch zu geben imstande sind. Dieses Mass ist, wenn auch sehr wichtig, durchaus nicht genügend. Es geht dies schon daraus hervor, dass die Stärke des sekundären Stromes bei gleicher Funkenstrecke eine sehr verschiedene sein kann, dass bei der maximalen Funkenstrecke die Funken vereinzelt oder in rascher Aufeinanderfolge überspringen können, dass zur Erzeugung der betreffenden Funkenstrecke eine grosse oder geringe Energiemenge in der primären Spule zu verwenden ist, dass grosse oder geringe Unterbrechungszahlen erforderlich sind usw. . . .“

[1]) Verhandlungen der Gesellschaft deutscher Naturforscher und Ärzte 1897.

Wie man hieraus ersieht, ist die Beurteilung der Induktorien, speziell solcher zur Erzeugung von Röntgenstrahlen nicht ganz so einfach, wie man lange Zeit annahm, und ich möchte gleich an dieser Stelle erwähnen, dass man auch mit einem Induktor von relativ kleiner Funkenlänge nach dem heutigen Stande der Technik ausserordentlich grosse Energiemengen in entsprechende Röntgenröhren leiten, dass man also unter gewissen Bedingungen sehr intensive Röntgenstrahlenwirkungen auch mit kleinen Induktorien erzeugen kann. Wenn nicht auch andere Punkte in Frage zu ziehen wären, würde diese Tatsache, für sich allein, unbedingt für die Anwendung der kleinen Induktorien sprechen, deren grosser Vorzug bekanntlich der wesentlich niedrigere Preis ist.

Jedoch es ist ausser der in die Röhre gesandten Energiemenge noch einiges andere zu berücksichtigen.

Bereits im Jahre 1896, also nicht lange nach der Entdeckung der Röntgenstrahlen, habe ich gelegentlich eines Vortrags auf der Naturforscherversammlung in Frankfurt a. M. — „Über die Erzeugung intensiver Röntgenscher Strahlen“ —[1]) auf einen Punkt hingewiesen, der bei der Beurteilung unserer Frage mir sehr wesentlich erscheint.

Nachdem ich dort die Frage, welche Arten der elektrischen Entladungen sich am besten zur Transformation in Röntgenstrahlen eignen, dahin beantwortet hatte, dass nach dem damaligen Stande der Technik die Ströme grosser Induktorien den Vorzug verdienen, stellte ich die Frage auf, ob mit Vorteil schnelle oder langsame Unterbrechungen anzuwenden sind.

Ich kam damals zu dem Resultat, dass eine nicht zu schnelle Unterbrechung im allgemeinen den Vorzug verdient, und begründete dies mit folgenden Worten:

„Es erscheint diese Behauptung im ersten Augenblick unwahrscheinlich. Je schneller die Unterbrechungen sind, desto länger wird bei gleicher Expositionszeit die Platte belichtet, und wenn nur dieser Punkt zu berücksichtigen wäre, würde sicher eine schnelle Unterbrechung den Vorzug verdienen. Es darf jedoch ein Umstand nicht übersehen werden. Bekanntlich geben die Vacuumröhren unter sonst gleichen Verhältnissen um so intensivere Röntgenstrahlen, je höher die Spannung des elektrischen Stromes ist. Nun erwärmt sich aber die Stelle, auf welche die Kathodenstrahlen fallen, um so stärker, je grösser die aufgewandte Energie während einer Entladung ist, und je häufiger die Entladungen aufeinander folgen. Bei sehr schnellen Unterbrechungen muss daher, um eine gewisse zulässige Erwärmung nicht zu überschreiten, die Spannung des Stromes und damit die Intensität der Röntgenschen Strahlen eine wesentlich kleinere sein, als bei langsameren Unterbrechungen. Bei diesen kann also sehr wohl das Produkt aus Intensität und Zeitdauer der Strahlung ein grösseres werden, als bei schneller Unterbrechung. Hieraus folgt, dass es für jede Vacuumröhre eine bestimmte Unterbrechungszahl giebt, welche für photographische Zwecke die günstigsten Resultate liefert. Man erkennt aus dem Gesagten, dass ein Induktorium für Röntgensche Versuche vor allem eine grosse Regulierfähigkeit in Bezug auf die Unterbrechungszahl haben soll.“

Wenn auch seit 1896 die Röntgenröhren wesentlich verbessert wurden und man insbesondere heute viel grössere Energien längere Zeit in die Röhren leiten kann als früher, so trifft doch das Gesagte auch heute noch zu. Ich möchte noch erwähnen, dass 1896 schon die Antikathodenröhren im Gebrauch waren, dass allerdings zu jener Zeit die Antikathode nur aus einem dünnen Platinblech bestand.

Auch heute darf man im allgemeinen durch eine Röntgenröhre zweckmässig nur eine beschränkte Energiemenge leiten. Diese Energiemenge ist abhängig:

1. von der Spannung jeder einzelnen Entladung,
2. von der Stromstärke derselben und
3. von der Zahl der Entladungen in der Zeiteinheit.

[1]) Verhandlungen der Gesellschaft deutscher Naturforscher und Ärzte 1896.

Es würde zu weit führen, hier näher auf diese einzelnen Faktoren einzugehen; es soll nur erwähnt werden, dass die Spannung durch die Funkenlänge des Induktors angegeben wird, dass die Stromstärke ausser von der unter 1 genannten Spannung wesentlich von der Konstruktion des Induktors und der Art der Röntgenröhre abhängt, und endlich, dass die Zahl der Entladungen, je nach dem angewandten Unterbrecher, in mehr oder weniger weiten Grenzen verändert werden kann.

Für jede Röntgenröhre giebt es nach dem oben Gesagten ein Optimum, und zwar wird dieses Optimum ein ganz anderes sein, wenn die Röntgenröhre nur kurze Zeit eingeschaltet zu sein braucht, als wenn sie längere Zeit benutzt wird.

Da bei ganz kurz dauernder Einschaltung unsere heutigen Röntgenröhren selbst ausserordentlich grosse Energiemengen ohne Nachteil ertragen können, sind für kurze Expositionszeiten grosse Unterbrechungszahlen angezeigt (natürlich vorausgesetzt, dass die einzelnen Unterbrechungen geeignete sind, also jede einzelne möglichst schnell verläuft).

Anders ist es, wenn die Röntgenröhre längere Zeit und zwar bei möglichst konstantem Vacuum in Thätigkeit gehalten werden soll; dann sind zu schnelle Unterbrechungen nicht anzuwenden; dann hat man die von der Röntgenröhre aufzunehmende möglichst grosse Energiemenge zweckmässig nicht durch eine grosse Zahl von Entladungen, sondern durch weniger grosse Unterbrechungszahlen, dagegen durch gesteigerte Spannung und Stromstärke jeder einzelnen Entladung zu erzeugen.

Mit Induktorien von kleiner Funkenlänge, also kleiner Spannung, kann man bis heute aber bei nicht sehr schnellen Unterbrechungen, grosse sekundäre Energien nicht in die üblichen Röntgenröhren leiten, und dies ist nach dem vorstehenden ein Nachteil der Induktorien von kleiner gegenüber solchen von grosser Funkenlänge.

Eine grössere Spannung als diejenige, welche einer Funkenlänge von etwa 20 cm entspricht, ist für die heute angewandten Röntgenröhren zur Überwindung ihres Widerstandes nicht notwendig, nachdem die Röhren, welche für stärkere Beanspruchungen angewandt werden, heute fast ausschliesslich mit Reguliervorrichtungen versehen sind, die in einfacher Weise gestatten, das Vacuum zu erniedrigen, falls es so hoch sein sollte, dass Entladungen von der oben genannten Spannung die Röhre nicht passieren könnten.

Es könnte deshalb scheinen, als ob überhaupt höhere Spannungen überflüssig wären; dies ist aber nicht der Fall. Wie ich bereits erwähnte, hängt die gesamte elektrische Energie, welche in die Röhre geleitet wird, unter sonst gleichen Umständen, also bei gleicher Unterbrechungszahl, von der elektrischen Spannung (also von der Funkenlänge des Induktors) und der sekundären Stromstärke ab. Bei kleiner Funkenlänge kann man allerdings den Ausfall an elektrischer Spannung teilweise durch Zunahme der sekundären Stromstärke ausgleichen, die ja, wie bereits erwähnt, ausser von der Spannung auch noch von den inneren Verhältnissen des Induktors und von dem Widerstand, den die jeweils verwendete Röntgenröhre bietet, abhängig ist. Wenn das Vacuum der letzteren aber hoch ist, so tritt die Bedeutung der inneren Konstanten des Induktors — darunter seien die Wicklungs- und Eisenverhältnisse desselben verstanden — zurück gegen die Bedeutung der Spannung des Induktors und des Widerstandes der Röhre, und es lassen sich daher auch bei vorzüglichen inneren Verhältnissen des Induktors von kleiner maximaler Funkenlänge nicht so grosse Energien durch die Röhre leiten, als bei Verwendung grosser Induktorien.

Es ist hieraus ersichtlich, dass, wenn man grosse elektrische Energien bei Verwendung von Röhren mit höherem Vacuum anwenden will, man dieses nur mit Induktorien grösserer Funkenlänge vermag.

Ein Vorzug der kleinen Induktorien ist der relativ geringe innere Widerstand (Impedanz) der sekundären Wicklung; wie wir aber gesehen haben, kommt dieser Faktor wesentlich dann in Betracht, wenn der äussere Widerstand nicht sehr gross ist, also die Röntgenröhre niederes Vacuum besitzt, d. h. sehr weich ist.

Wenn auch nach den bisherigen Betrachtungen den Induktorien mit grosser Funkenlänge, vom physikalischen Standpunkte aus, gewisse Vorzüge gegenüber solchen mit kleiner Funkenlänge zukommen, so möchte ich doch — vom praktischen Standpunkt aus — nicht ohne weiteres die letzteren zu gering schätzen, denn auch die kleinen Induktorien besitzen gewisse Vorzüge, deren bedeutendster allerdings der geringe Anschaffungspreis ist. Ausserdem kommt in manchen Fällen in Betracht, dass die kleinen Apparate wenig Raum einnehmen und leicht transportabel gemacht werden können.

Es ist den kleinen Apparaten der Vorwurf gemacht worden, dass sie während des Gebrauches leichter ruiniert werden können, als die grossen; bei dem heutigen Stande der Technik des Induktorienbaues ist dieser Grund nicht mehr von Belang, wenn man Apparate renommierter Firmen bezieht. — Man hat andererseits den grossen Apparaten den Vorwurf gemacht, dass deren Handhabung sehr kompliziert und dieselben für den Arzt deshalb unzweckmässig seien. Das wäre allerdings ein wesentlicher Nachteil; aber auch dieses trifft heute nicht mehr zu, oder richtiger, braucht nicht mehr zuzutreffen. Man kann heute auch grosse Apparate mit für den Praktiker vollständig genügender Regulierbarkeit so herstellen, dass sie sich sehr einfach bedienen lassen.

Dagegen ist ein anderer Vorzug der grossen Apparate anzuerkennen, nämlich der der Reserve. Es ist durchaus nicht ausgeschlossen, dass man später Röntgenröhren benutzen wird, die eine grössere Spannung benötigen, als sie einem Induktor von 20 cm Funkenlänge entspricht. Jedoch unsere heutige Betrachtung soll hauptsächlich den gegenwärtigen Verhältnissen Rechnung tragen, deshalb soll auf diesen Punkt weniger Wert gelegt werden.

Wenn man berücksichtigt, dass man, wie bereits eingangs erwähnt, unter gewissen Bedingungen sehr intensive Röntgenwirkungen auch mit kleinen Induktorien erzielen kann, dass deren Anschaffungskosten relativ geringe sind, dass sie wenig Raum einnehmen und leicht transportabel gemacht werden können, andererseits aber berücksichtigt, dass der grosse Apparat, abgesehen von der Reserve, den Vorzug besitzt, dass man auch bei weniger grossen Unterbrechungszahlen grosse Energien lange Zeit in die Röntgenröhre leiten kann, ohne dass das Vacuum der letzteren sich wesentlich ändert, ferner, dass man auch Röhren von höherem Vacuum mit grossen Energien betreiben kann, so wird man unschwer erkennen, dass die Frage „Grosse oder kleine Röntgenapparate?" im innigsten Zusammenhang mit der „Röhrenfrage" steht, und dass man bei dem heutigen Stand der Röhrentechnik den grossen Apparaten den Vorzug zu geben hat, wenn die Preisfrage nicht hinderlich ist.

Ist diese aber massgebend, so ist nach meiner Ansicht, und diese basiert nicht nur auf physikalischen Betrachtungen, sondern ebenso auf praktischen Erfahrungen — die Thatsache zu berücksichtigen, dass man auch mit kleinen Apparaten — man sollte jedoch die Funkenlänge nicht kleiner als 25 cm wählen — nicht nur Extremitäten und andere leicht aufzunehmende Körperteile photographieren und durchleuchten, sondern auch schwierige Aufnahmen und Durchleuchtungen vornehmen kann und zwar auch dann, wenn der Röntgenapparat häufig gebraucht wird; allerdings ist, wie wohl aus dem vorstehenden klar hervorgehen dürfte, mit den grösseren Apparaten eine vielseitigere Verwendung möglich, die sich hauptsächlich auf die Anwendung grösster Energiemengen unter den verschiedensten Verhältnissen und auf die Möglichkeit der Verwendung auch höher evacuierter Röhren bezieht.

Dass man aber den leider noch immer nicht genügend gewürdigten grossen Nutzen, den die Anwendung der Röntgenstrahlen in Tausenden von Fällen bietet, entbehren sollte, nur weil man die Mittel zur Anschaffung eines Apparates mit grossem Induktor nicht zu Verfügung hat, während es Apparate giebt, deren Anschaffung relativ geringe Kosten verursacht, und mit deren Hilfe man ausserordentlich viel erreichen kann, das ist bei dem heutigen Stande der Röntgentechnik zweifellos nicht richtig.

Der gegenwärtige Stand der Radiotherapie.

Referat für den Kongress der Association française pour l'avancement des scienses (Sektion für medizinische Elektrologie und Radiologie) zu Grenoble, 5.—11. August 1904,

von

Dozent Dr. **Robert Kienböck**, Wien.

Es soll hier nur die Radiotherapie im engeren Sinne, die Therapie mittelst Röntgenstrahlen abgehandelt werden, die Radium- und die Phototherapie aber beiseite gelassen werden. Der Kürze wegen werden keine Autoren genannt werden — die Arbeiten auf dem Gebiete sind bekanntlich sehr zahlreich. Unter den ausführlichen Publikationen auf dem Gebiete sei nur auf die Werke von Gocht (2. Aufl.), Pusey, Freund, Traité de Radiologie médicale von Bouchard, das ausgezeichnete Referat Oudins an dem zweiten Kongress für medizinische Elektrologie und Radiologie in Bern 1902 und auf das jüngst von Holzknecht verfassten Artikel über Radiotherapie in den Phys. medic. Monatsh., Berlin 1904, No. 1 u. 2 aufmerksam gemacht.

Unser Bericht wird einen gedrängten Überblick über folgende Kapitel enthalten:

I. Die Grundlagen der Radiotherapie, die Wirkung der Röntgenstrahlen auf normale Gewebe.
II. Die allgemeine Technik und
III. Die spezielle Radiotherapie.

Kapitel I.

Grundlagen der Radiotherapie.

Jedes lebende Gewebe erleidet, während es von Röntgenstrahlen durchdrungen wird, eine pathologische Veränderung (die zugleich von der Röntgenröhre ausgehenden elektrischen Entladungen haben keine Wirkung). Diese Veränderung ist mikroskopisch am besten an der Haut und Milz studiert. Es treten Degenerationen und Nekrobiosen ein, besonders sind proliferiende und junge Zellen für das Licht empfindlich, so die Matrix der Epidermis, der Haare, das Epithel der Hodenkanälchen. Die Degenerationen können einige Stunden nach einer Exposition mikroskopisch wahrgenommen werden. Nach einer stärkeren Exposition zeigen sich ausserdem Läsionen der Blutgefässwandungen, entzündliche Veränderungen; sie kommen aber erst später zum Vorschein. Die Intensität der Radiodermatitis hängt von der Grösse der Exposition ab, d. h. von der in einer Sitzung von dem Gewebe absorbierten Menge Röntgenlichtes.

Die Wirkung beruht auf der Penetration der Röntgenstrahlen und reicht entsprechend der Qualität des Lichtes (weiche, mittelweiche, harte Röhre) verschieden tief; der Effekt schreitet über die Grenzen des Bestrahlungsfeldes seitlich nicht hinaus. Unmittelbare Veränderungen des Gewebes während der Bestrahlung sind nicht zu beobachten, die mikroskopischen Veränderungen werden, wie erwähnt, erst nach einigen Stunden gefunden, Entzündungserscheinungen erst später; klinisch tritt die Radiodermatitis erst nach einer Latenz von ein, zwei bis drei Wochen auf.

Im Verlaufe der Radiodermatitis unterscheiden wir klinisch mehrere Perioden: die Latenz, Ascendenz, Akme und Descendenz. Und nach einer zweiten längeren Latenzzeit können noch Spätwirkungen auftreten.

Je grösser die in einer Sitzung gegebene Dose Röntgenlichts ist, desto kürzer ist die Latenz, heftiger die Reaktion und länger die Dauer derselben.

Man kann vier Grade in der Intensität der Reaktion unterscheiden.

1. Grad: Latenz etwa drei Wochen, keine oberflächliche Entzündung der Haut, aber (temporärer) Haarausfall (respektive Schrumpfung eines Lupusknötchens, Exacerbation einer vorbestehenden Entzündung).

2. Grad: Latenz beiläufig zwei Wochen, Erythem, Schwellung durch ca. ein bis zwei Wochen, Haarausfall.

3. Grad: Latenz ca. zehn Tage, Rötung, Bläschen, Excoriation mit Exsudation, anscheinend Resilitutio ad integrum nach drei bis vier Wochen.

4. Grad: Nach fünf bis acht Tagen Beginn von Nekrose der Haut (Verfärbung), dann Demarkation, Ulceration, ebene Vernarbung nach sechs Wochen oder später.

Ein oder eineinhalb Jahre nach Radiodermatitis des zweiten Grades kommt eine eigentümliche Atrophie der Haut mit Teleangiektasien zum Vorschein. Diese tardive Wirkung folgt einer Entzündung dritten Grades (unserer Einteilung) regelmässig.

Kapitel II.

Allgemeine Technik.

Wir verwenden einen kräftigen Apparat, einen Induktor von 40—50 Funkenlänge, schnellgehende Unterbrecher (Quecksilberstrahlunterbrecher oder Elektrolyt Wehnelts), regulierbare Röntgenröhren (Müller, Hamburg), erhalten sie in mittelweichem Zustand, lassen sie stark leuchten und bringen sie so nahe als möglich an der zu bestrahlenden Region an. So dauert eine Sitzung nur einige Minuten. Wenn die zu behandelnde Region ausgedehnter ist, muss die Röhre behufs gleichmässiger Wirkung weiter entfernt werden. Zuweilen ist natürlich die Röhre nacheinander an verschiedenen Punkten anzubringen — wobei wieder eine möglichst gleichmässige Wirkung erzielt werden soll — was schwierig ist. Die umgebende Haut wird mit einer 0,25 mm dicken Bleiplatte verdeckt. Empfehlenswert ist Holzknechts doppelseitig mit Kautschuk überzogenes Blei.

Die Dosierung in einer Sitzung geschieht auf verschiedene Weise.

1. Wir schätzen die Grösse der Exposition nach der Intensität und Qualität des Lichtes, nach der Entfernung von der Haut, der Schnelligkeit des Unterbrecherganges und der Dauer der Exposition. Wir halten aber in der Regel Lichtintensität, Qualität und Unterbrechungsgeschwindigkeit konstant, variieren die Entfernung nur wenn notwendig, und so erreichen wir es allmählich durch Übung in einer Sitzung, die erforderliche Dosis einfach durch Berücksichtigung der Expositionsdauer zu heben, indem wir z. B. 5, 10 oder 15 Minuten bestrahlen.

Die 2. Methode besteht in der Messung der in einer Sitzung von der Haut absorbierten Röntgenstrahlenmenge mittelst des Holzknechtschen Chromoradiometers. Der Reagenskörper wird neben die bestrahlte Stelle während der Dauer der Exposition angebracht; man vergleicht die entstehende grüne Farbe mit einer graduierten Skala; bei der gewünschten Farbentiefe und Nummer wird die Bestrahlung unterbrochen. So macht man sich von den verschiedenen physikalischen Faktoren, welche die Grösse der Exposition bedingen und nicht immer genau kontrolliert werden, unabhängig.

3. hat L. Freund vorgeschlagen, statt dessen 2% Jodoformlösung in Chloroform zu verwenden, die sich im Röntgenlicht zunehmend rot färbt.

Wir sprechen von einer „normalen Dose Röntgenlichts", wenn wir in einer Sitzung Reaktion ersten bis zweiten Grades (unserer Einteilung) erzeugen, dazu bestrahlen wir unter erwähnten Umständen fünf bis zehn Minuten, d. h. auf drei bis fünf H. (Holzknechtsche Einheiten).

Und zwar erzeugt eine „kleine Normaldose" eine Reaktion ersten Grades; Sitzung von fünf bis sechs Minuten, drei H.;

eine „Normaldose" (schlechtweg oder „mittlere Normaldose") eine leichte Reaktion zweiten Grades; Sitzung von sieben bis acht Minuten, vier H.;

eine „grosse Normaldose" eine heftigere Reaktion zweiten Grades; Sitzung von neun bis zehn Minuten, fünf H.

Eine doppelte Normaldose, ca. 15 Minuten, acht H., hat Reaktion dritten Grades zur Folge.

Welche Dose sollen wir nun in einer radiotherapeutischen Sitzung wählen, in welchen Intervallen sollen wir die Sitzungen halten und wieviele Sitzungen sollen stattfinden?

Diese Fragen sind für die verschiedenen Fälle verschieden zu beantworten. Es giebt Krankheiten, die durch eine einzige akute Radiodermatitis des zweiten Grades geheilt werden, wir geben dann also eine normale Sitzung, sieben bis acht Minuten dauernd, vier H.

Es giebt Affektionen, wo wir die akute Röntgenentzündung alle zwei Monate wiederholen müssen.

In anderen Fällen, in denen wir keine akuten Entzündungen der Haut erzeugen, sondern nur eine chronische Radiodermatitis unterhalten sollen, z. B. durch mässige Bestrahlungen alle acht Tage.

Endlich erfordern manche Krankheiten keine artefizielle Entzündung zu ihrer Heilung, sondern bloss Degeneration, hier kommen wir mit ganz schwachen Expositionen alle 14 Tage aus.

Man darf nicht vergessen, dass die normale Haut nicht an allen Regionen des Körpers gleich empfindlich ist und auch nicht bei den verschiedenen Altersstufen und bei beiden Geschlechtern. Ein Erkrankungsherd pflegt empfindlicher zu sein als normale Haut, z. B. ein Lupusherd, insbesondere aber ein Entzündungsherd, etwa bei Folliculitis. Gewisse Sarkome schrumpfen schon unter ganz geringen Bestrahlungen. Aber die gesunde Haut ist im grossen und ganzen besonders unter sonst gleichen Umständen — bei den verschiedenen Individuen für Röntgenstrahlen ziemlich gleich empfindlich. Es war irrig, die Röntgenverbrennungen auf Idiosynkrasie zurückzuführen, es handelte sich vielmehr um Überexposition. Ferner reagieren in der Regel zwei Efflorescenzen, die unserem Auge gleich erscheinen, auch auf Röntgenbestrahlung in übereinstimmender Weise. Wenn dem nicht so wäre, würde es mit der Radiotherapie schlecht bestellt sein. Die Erfahrung lehrt uns, dass jene grosse Verschiedenheit in der Empfindlichkeit der einzelnen Individuen, die von manchen angenommen wurde, nicht besteht.

Es wurde oben mitgeteilt, dass die durch Röntgenstrahlen erzeugten mikroskopischen Gewebeveränderungen im wesentlichen in primären Degenerationen der Parenchymzellen und Gefässwandungen,

in akuten oder chronischen Entzündungen mit Gewebsinfiltration bestehen, denen sich Atrophien und Vernarbungen anschliessen — zuweilen sogar eigentümliche Spätwirkungen.

Vom klinischen Gesichtspunkte aus beobachten wir ferner zuweilen eine einfach excitierende oder „metabolische" Wirkung, wie z. B. bei der Heilung der Alopecia areata. Auch kennen wir ein Verschwinden von Jucken und Schmerzen nach Röntgenbestrahlung und können ihr daher eine schmerzstillende Wirkung zuschreiben.

Die baktericide Kraft der Strahlen, die für Kulturen erwiesen ist, hat in der Radiotherapie keine Bedeutung, wo wir ja nicht mit entsprechend hohen Dosen (etwa vierfache Normaldose, 20 H.) arbeiten können.

Kapitel III.

Spezielle Radiotherapie.

Gruppe A.

Hypertrichosis, Alopecia areata, Canities circumscripta, Trichorrhexis nodosa, Mycosis favosa, Mycosis tonsurans, Folliculitis.

Hier hat die Bestrahlung eine Epilation zum Zweck.

Die Hypertrichosis des Gesichts der Frau ist nicht Gegenstand der modernen Radiotherapie, denn die zur dauernden Epilation notwendigen Bestrahlungen erzeugen auch eine Atrophie der Haut; können doch nach einer einzigen Reaktion zweiten Grades (also ohne Bläschen, ohne Excoriation) nach ein bis eineinhalb Jahren Latenz Teleargiektasien und Depigmentationen auftreten. Nur eine ganz umschriebene Hypertrichose, einen Naevus pilosis dürfen wir bestrahlen.

Zwei Wochen nach einer schwachen oder mittleren Normalexposition (drei bis vier H) erscheint eine entzündliche Rötung und bald Haarausfall. Nach sechs Wochen beginnt ein Nachwuchs, und so muss meist während eineinhalb Jahre durch Bestrahlung die Rückkehr des Haarwuchses hintenangehalten werden. Bevor er dauernd ausbleibt, produziert die Haarpapille atrophische (dünne, kurze, farblose, lockersitzende) Haare. Etwa eineinhalb Jahre nach Beginn der Therapie beginnt auch die eigentümliche missliche Spätwirkung aufzutreten.

Manche Fälle von selbst hartnäckiger und konfluierter Alopecia areata capillitii werden durch Radiotherapie geheilt. Mehrere ganz getrennte Herde wurden durch das Bleidiaphragma nacheinander bestrahlt, normale Dose (drei bis vier H.). Nach zwei Wochen fallen die umgebenden Haare aus, nach vier bis sechs Wochen (zwei bis vier Wochen nach dem Effluvium) erscheinen normale, pigmentierte Haare an den früher kahlen Stellen und später auch die Haare der umgebenden gesund gewesenen Region. In jenen schweren Fällen, wo der ganze Kopf kahl und selbst frei von Lanugo ist, während auch Gesicht und Körper allgemein alopecisch erkrankt ist, wirkt auch die Radiotherapie nicht.

Umschriebene Herde von Canities oder Poliosis des Capillitiums werden manchmal durch Bestrahlung auf den normalen Zustand gebracht.

Nach Besprechung dieser Trophoneurose sollen die Infektionen folgen.

Ein Bart mit Trichorrhesis nodosa wächst sechs Wochen nach der Radioepilation gesund nach.

Bei Mycosis favosa capillitii wird der ganze Kopf in einer Sitzung bestrahlt, die z. B. aus sechs von verschiedenen Seiten ausgehenden Expositionen besteht (jedesmal mittlere oder grössere Normaldose, vier bis fünf H.). Nach zehn bis zwölf Tagen fallen die Haare aus, die eczematösen Favusherde entzünden sich oft mit Excoriation und Exsudation (also Reaktion zweiten bis dritten Grades), die gesund gewesenen Regionen zeigen aber gleichzeitig nur einfache Epilation (erster Grad). Nach sechs Wochen bedeckte sich die Kopfhaut, soweit sie nicht vorher narbig atrophiert war, mit gesunden Haaren. Drei Monate nach der Bestrahlung ist der Haarwuchs recht dicht und lang, es erfolgt auch weiterhin keine Recidive. So ist also hier eine Radiotherapie von vollem Erfolge begleitet, im Gegensatz zu den früheren noch dazu schmerzvollen Methoden.

Herpes tonsurans capillitii wird auf gleiche Weise behandelt und geheilt.

Folliculitis, Sycosis barbae.

Bei Ergriffensein des ganzen Bartes wird während der radiotherapeutischen Sitzung die Röhre nacheinander an vier Punkten und zwar nicht zu nahe der Haut angebracht: für die rechte und die linke Wange, die Lippen und die Submaxillargegend. Das übrige Gesicht und das Lippenrot wird mit Blei abgedeckt. Überall normale Exposition (drei bis fünf H.). Nach etwa einer Woche erscheint Reaktion ersten bis zweiten Grades, die Sykosis exacerbiert, neue Abscesse werden sichtbar und entleeren sich, die Haare fallen aus. Durch etwa vier Wochen erscheint die Haut kahl und gesund. Der Nachwuchs wird durch Rasieren während eines Jahres hintenangehalten. So werden Recidive verhütet, es sei denn, dass z. B. das Sekret einer chronischen Rhinitis an der Oberlippe Sykosis unterhält.

Gruppe B.

Acne rosacea, Comedones, Eczema, Verrucae, Lichen ruber, Prurigo, Pruritus, Hyperidrosis, Psoriasis.

Man kann bei allen diesen Affektionen mit der Radiotherapie gute Resultate erzielen. Hier soll nur von der Psoriasis gesprochen werden.

Bei einem über den ganzen Körper verbreiteten akuten Ausbruch von Psoriasis genügt eine sehr geringe Bestrahlung von verschiedenen Stellen her, z. B. jedesmal aus 30 cm Distanz je 3 Min.

Ein chronischer Psoriasis-Plaque beginnt meist drei bis fünf Tage nach einer normalen Bestrahlung (drei bis vier H.) zu verschwinden. Eine Pseudopigmentation der Haut bleibt noch länger zurück. Anderweitige gleichzeitige Behandlung ist nicht notwendig. Recidive werden nicht verhindert.

Gruppe C.

Condyloma acuminatum, C. planum, syphilitisches Gumma und Geschwür, Lepraknoten, Trachom der Conjunctiva, Lupus erythematosus, Lupus vulgaris, Scrophuloderma.

Lupus erythematosus wird nicht selten durch Bestrahlung geheilt, doch muss die umgebende Haut, da sie zur Affection incliniert, gewissenhaft mit Blei geschützt werden.

Die flache, exulcerierende Form des Lupus vulgaris wird durch Radiotherapie günstig beeinflusst, radikaler aber wirkt die Finsensche Behandlung, diese giebt auch schönere Narben.

Die intumescierte Form des Lupus wird zuerst mit Radiotherapie zum Schrumpfen gebracht und dann der Lichttherapie unterzogen.

Man giebt in Intervallen von vier bis acht Wochen eine kleine oder mittlere Normalexposition (drei bis vier H.), so entsteht meist keine Anschwellung des Herdes, sondern direkt eine Schrumpfung des lupösen Infiltrates und Überhäutung etwaiger Ulcerationen. Grössere Dosen (fünf bis sechs H.) erzeugen nach ca. fünf bis acht Tagen Latenz eine Intumescenz des Herdes mit Jucken, Excoriationen treten auf und nach einigen Wochen ist der Lupus sehr geschrumpft und ganz überhäutet — aber keineswegs radikal geheilt. (Man kann also bei Lupus durch verschiedene Behandlung entweder primäre Degeneration und Atrophie erzielen, oder aber Entzündung mit sekundärer Atrophie.)

Gruppe D.

Mycosis fungoides, Epithelioma, Carcinoma und Sarcoma.

Die Tumoren der Mycosis fungoides beginnen ca. fünf bis sechs Tage nach einer Normalexposition (drei bis fünf H.) zu schrumpfen, es bleiben nur Pigmentationen zurück. An anderen Stellen auftretende neue Knoten werden nicht verhütet.

Das flache, oberflächliche Epitheliom, z. B. am Lippen- und Nasenflügelrand, unterhalb der Karunkel wird zuweileu direkt eine oder mehrere in 14tägigen Intervallen gegebene grosse Normalexpositionen (fünf H.) geheilt, Ulcerationen schliessen sich nach einigen Wochen.

Ein grosses tiefgreifendes Carcinom, z. B. der Mamma, kann durch Radiotherapie weder zur Resorption noch zur Abstossung gebracht werden. Wir erreichen vielmehr bloss eine Schrumpfung des Tumors, eine Überhäutung von Geschwüren, Schwinden des fötiden Zerfalls, sehr häufig auch der Schmerzen. Doch ist die Wirkung nur temporär; wenn auch wohl das Wachstum verzögert wird, es findet schliesslich doch wieder eine Fortschreiten statt oder das Individuum geht an regionären oder entfernten Metastasen zu Grunde. Man giebt alle 8 bis 16 Tage eine grosse Normaldose (fünf H.).

Es giebt Formen von Sarkomen, z. B. Rundzellensarkome, Endotheliome des Gesichts, ausgehend von Nasen-, Rachen-, Oberkiefer-, Mundhöhle, die unter Radiotherapie temporär (oder dauernd?) schrumpfen, schon nach wenigen sehr schwachen Dosen, z. B. aus 30 cm Entfernung, 3 mm mit schwachem Licht einer harten Röhre (alle 8 bis 14 Tage). Auch Melanosarkome erwiesen sich nachgiebig.

Die weichen, sich rasch vergrössernden Sarkome bestehen aus für Röntgenstrahlen sehr empfindliche Zellen, die rasch degenerieren und resorbiert werden. Bei den sehr geringen Dosen wird sogar eine Hautreizung vermieden.

Durch die bisherigen Erfahrungen werden wir zur Hoffnung ermutigt, Kranke auch von tiefliegenden Affektionen, entzündlichen Granulationen und Tumoren mittels Radiotherapie befreien zu können.

Correspondenz.[1])

Weltausstellung St. Louis 1904. Vom 13. bis 16. September wird in St. Louis die Amerikanische Elektrisch-Therapeutische Gesellschaft in Verbindung mit der Amerikanischen Röntgengesellschaft tagen. Zu diesem Kongress werden alle Interessenten eingeladen. Es sind folgende das Röntgenfach berührende Vorträge angemeldet:

1. Über den Wert der Röntgenstrahlen in der Diagnose der Frakturen von Dr. Kassabian, Philadelphia.
2. Über Steindiagnose von Boggs, Pittsburg.
3. Behandlung der Tuberkulose von Dr. Gibson, Denver.
4. Ein Fall von Hyperidrosis axillae geheilt durch Röntgenstrahlen von Dr. Stover, Denver.

Bücherbesprechung.

Friedrich Neesen: **Kathoden- und Röntgenstrahlen, sowie die Strahlung aktiver Körper.** Wien und Leipzig. A. Hartlebens Verlag 1904. (Elektrotechnische Bibliothek, Band 63). Preis 4 Mk.

Die in der Überschrift genannten Erscheinungen sind im vorliegenden Buche in klarer, gemeinverständlicher und auch, was die Theorie anbetrifft, recht vollständiger Weise behandelt. In einigen Punkten weicht allerdings die Auffassung des Referenten von der des Verfassers ab. Zunächst nämlich kann das Zerstäuben der Metalle, wenn sie als Kathoden von Vacuumröhren benutzt werden, wohl schwerlich als ein Verdampfungsprozess aufgefasst werden. Ferner liegt auch eine Geschwindigkeitsbestimmung der Röntgenstrahlen noch nicht vor; denn die Versuche von Blondlot, welche der Verfasser anführt, sind später von ihrem Urheber selbst auf eine ganz andere Strahlengattung bezogen worden. Drittens sei noch erwähnt, dass es auch Sekundärstrahlen giebt, die ein grösseres Durchdringungsvermögen haben als die sie erzeugenden Röntgenstrahlen, und zwar gehören hierher z. B. gerade die in der Röntgentechnik wichtigsten, weil für die Klarheit der Bilder so ausserordentlich schädlichen Sekundärstrahlen des Holzes und der Weichteile des menschlichen Organismus. Walter (Hamburg).

Vereine und Kongresse.

K. k. Gesellschaft der Ärzte in Wien. 1904. 13. Mai.

Schiff stellt einen Fall von **Mykosis fungoides** vor, welcher einer Behandlung mit Röntgenstrahlen unterzogen wurde. Der Zustand vor der Behandlung wird durch eine Moulage illustriert. Der ganze Körper war mit zahllosen erbsen- bis talergrossen Infiltraten übersäet, welche teils isoliert, teils konfluierend unregelmässige Figuren von beträchtlicher Grösse aufwiesen. Mit Ausnahme weniger Inseln, welche in den letzten Tagen wieder aufgetreten sind, ist die Affektion vollkommen geschwunden, und einige blass pigmentierte Narben sind zurückgeblieben. Äusserst energische Behandlung mit weichen Röhren in $^1/_4$—$^1/_2$stündigen Sitzungen. Trotzdem ist nie die Spur einer reaktiven Entzündung aufgetreten, also abermals ein Beweis, dass das Auftreten der Reaktion in einer gewissen Beziehung zur individuellen Disposition, insbesondere aber zum pathologischen Prozess steht.

20. Mai. Exner demonstriert einen mit Radium bestrahlten und zur Vernarbung gebrachten Fall von **Carcinom der Wangenschleimhaut** bei einer 73jährigen Frau. Das Carcinom war inoperabel, von mehreren Chirurgen begutachtet und einer — allerdings nur kurzen und daher wohl bedeutungs-

---

[1]) Seitens der Redaktion der Fortschritte auf dem Gebiete der Röntgenstrahlen ist eine **Auskunftsstelle** für alle auf die Anwendung der Röntgenstrahlen sich beziehenden Angelegenheiten eingerichtet worden. Fragen medizinischer, physikalischer oder technischer Art werden beantwortet und, soweit dieselben von allgemeinem Interesse sind, unter dieser Rubrik publiziert. Alle Anfragen sind direkt an die Redaktion Dr. Albers-Schönberg, Klopstockstr. 10, Hamburg, zu richten.

losen — Röntgenbehandlung unterworfen gewesen. Nachdem nach einmonatlicher Radiumbestrahlung eine entschiedene Besserung zu konstatieren war, wurde der Tumor mit dem scharfen Löffel ausgekratzt und die Wunde dann energisch ca. 14 Tage lang von innen und aussen bestrahlt. Seit $^1/_2$ Jahr wurde der Prozess sich selbst überlassen. Seit zwei Monaten ist erst Vernarbung eingetreten. In der Mitte der Narbe sieht man ektatische Gefässe. Von Tumor lässt sich nichts nachweisen. Die submaxillaren Drüsen sind vergrössert.

Schreiber stellt einen Patienten mit **Tumor der Halswirbelsäule** vor. Der Röntgenbefund (Holzknecht) lautet: An der Dorsalseite der unteren Halswirbelsäule findet sich ein faustgrosser, annähernd kugelförmiger Knochentumor, welcher mit seiner Basis den Bögen und Dornfortsätzen der Halswirbelsäule aufsitzt, während der Wirbelkanal, die Querfortsätze und die Körper frei sind. Der Tumor enthält in seinem Innern locker gefügtes Knochengewebe und ist von einer dichten, knöchernen Kapsel von verschiedener Dicke eingeschlossen; nur an einzelnen Stellen ist dieselbe sehr dünn oder durchbrochen. Der Fall, der sich durch ungemein variable klinische Symptome und seinen eigentümlichen Verlauf auszeichnet, ist durch den Röntgenbefund in mancher Hinsicht geklärt. Immerhin lässt Vortr. die Diagnose in suspenso.

3. Juni. Riehl demonstriert ein Mädchen mit **narbiger Atrophie der Haut** der unteren Gesichtshälfte und reichlicher Telangiektasiebildung daselbst, am Halse und an der vorderen Brusthälfte bis zur Magengegend herab, entstanden durch Röntgenbestrahlung, welche als Heilverfahren gegen Hypertrichosis angewendet worden war. Jetzt sind stärkere Haare am Kinn zu bemerken; die Behandlung war in den Jahren 1901—02 durch durchschnittlich siebenmalige Bestrahlung jeder einzelnen Stelle partienweise durchgeführt worden bei mangelhaften Schutzvorkehrungen, und war an den jetzt narbigen Partien von intensiver Reaktion gefolgt. — Skarifikationen blieben erfolglos, ebenso wurde durch elektrolytische Behandlung der Zustand nicht gebessert. Dagegen erscheinen zwei andere rote Hautpartien, von welcher die eine eine Minute, die andere an zwei verschiedenen Tagen je eine Minute lang durch Äthylchloridspray bis zum Weisswerden abgekühlt worden sind, entschieden blässer als die Umgebung, und an beiden die Gefässramifikation nahezu geschwunden. Die probeweise und sehr vorsichtig mit Kälte behandelten Hautpartien waren die nächsten Tage hindurch etwas gedunsen und druckempfindlich, desquamierten nach ca. drei Tagen. Dieser relative Erfolg ist die Veranlassung der Vorstellung der Patientin.

Riehl demonstriert ferner einen 65jährigen Mann mit ausgebreitetem **idiopathischen, multiplen, hämorrhagischen Hautsarkom**, wie es Kaposi zuerst beschrieben, den er mit Röntgenstrahlen behandelt und entschieden gebessert hat. Der Körper war früher mit ausgedehnten flachen und hämorrhagischen Tumoren besetzt, von welchen die an der Planta und Palma sitzenden wegen ihrer Schmerzhaftigkeit das Gehen und das Schliessen der Hand unmöglich machten. Die meisten Sarkome sind unter der Beleuchtung mit weichen Röhren mit Zurücklassung pigmentierter Flecke verschwunden, dafür sind wieder neue Tumoren in Form von flachen hellroten Knoten aufgetaucht, in welche später Hämorrhagien erfolgten.

Diskussion: Freund bemerkt, dass die Bildung von **Teleangiektasien** durch vorsichtige Bestrahlung vermieden werden kann. An der Röntgenhaut entstehen, wenn eine Dermatitis oder Verbrennungsnarbe vorhanden war, durch chemische, mechanische und thermische Reize leicht wieder Dermatitiden. Ob der Erfolg mit der Vereisung daher von Dauer ist, ist abzuwarten. Freund sah eine Dame, bei der ein Effluvium der Haare unter geringem Erythem erzielt worden war. Als Pat. sich viel später nach Ablauf aller Reaktionserscheinungen, sich grosser Kälte aussetzen musste, entstand eine typische Röntgendermatitis. — Bezüglich der Wirksamkeit der Röntgenbestrahlung auf Sarkome ist nur zu konstatieren, dass einer Reihe von Erfolgen auch eine grosse Zahl Misserfolge gegenüber steht.

Spiegler beschreibt als Folge der Röntgenbestrahlung eine entstellende, nicht zu beseitigende **Blaufärbung am Kinn.** Ganz besonders intensiv bis in schwarzblaue Verfärbung übergehend wird diese Stelle mit dem Eintritt kühler Witterung. Hierzu kommt noch, dass diese Stellen von braunen Pigmentflecken durchsetzt sind, welche durch Rhexis von Gefässchen aus dem Blutfarbstoff stammen. Allen therapeutischen Massnahmen gegenüber erwies sich diese seltene Röntgenschädigung als refraktär.

Gesellschaft für innere Medizin und Pädiatrie in Wien. 1904. 28. Januar.

Kraus: **Über den Einfluss des Korsetts auf die somatischen Verhältnisse.** Eine Reihe von Affektionen der Brust und Bauchorgane steht mit dem Korsetttragen in ursächlichem Zusammenhange. Der Mechanismus, der dies bewirkt, war bisher nicht geklärt, sonst wäre es unmöglich, dass ein Teil der Ärzte das Korsetttragen unbedingt und in jeder Form verwirft, ein anderer Teil dagegen es unter gewissen Bedingungen und Formen als zulässig erklärt, ja sogar befürwortet. Vortr. hat unter Zuhilfenahme der Radiographie die Veränderungen, die das Korsett am Knochensystem und in der Figur macht, studiert. Zu diesem Zwecke examinierte er die Topographie der Brust und Bauchorgane und des Thoraxskeletts bei jungen weiblichen Personen vor und nach Anlegen eines Korsetts. Es fällt dabei auf,

dass Mädchen, die noch nie ein Mieder getragen haben, überhaupt keine Taille haben. Durch das Korsett wird der Thorax nach unten zu, besonders in frontaler Richtung komprimiert, die Distanz der Enden der freien Rippen, am meisten jene der elften Rippe, verkürzt. Diese Ebene wird herabgedrängt. Die tiefste Einsenkung am Bauche rückt in ihr Niveau herab, die tiefste Einsenkung am Rücken in dasselbe hinauf. Die Lendenlordose wird vermehrt. Das Diaphragma wird beiderseits, rechts mehr als links, hinaufgedrängt. Die Bauchhöhle wird nach oben verlängert, der Brustraum verkürzt. Die unteren Lungengrenzen stehen höher, das Volumen der Lungen ist verkleinert, ihr Gewebe verdichtet worden, der rechte laterale Pleurasinus nahezu verstrichen. Das Herz ist gehoben, gedreht, seine Spitze der linken lateralen Brustwand genähert, seine Rückwand in den Retrocardialraum vorgebaucht worden. Die Höhe des Herzschattens erscheint auffällig verkürzt. Ähnliche Veränderungen müssen auch die grossen Gefässe treffen. Die verminderte Helligkeit des Lungenbildes lässt die Kompression deutlich erkennen. Dagegen wird eine bestehende Skoliose für die Dauer des Korsetttragens ausgeglichen. Der Thorax nimmt allmählich Fassform an, dadurch, dass sich die freien Enden der unteren Rippen einander nähern. Die Lordose der Lendenwirbelsäule wird infolge Zunehmens der Beckenneigung vermehrt. Damit im Zusammmenhange steht, dass bei unverdorbener Konfiguration des Abdomens nur eine kleine Kuppe der Bauchdecken vor die vertikale Körperachse fällt, die durch die Verbindungslinie der beiden Hüftgelenke hindurchgeht, während durch das Miedertragen die Körperachse nach vorn rückt, und damit auch ein Teil der Bauchorgane vor die Schwerlinie, also ausserhalb des Bereiches der Unterstützung durch das Becken, fällt, eine Ursache für die Entstehung und Verschlimmerung der Enteroptose und des Hängebauches nach Erschlaffung der Bauchdecken. Vortr. verwirft daher das Miedertragen ohne jede Einschränkung, befürwortet dagegen die Pflege der weiblichen Brust durch das Tragen eines entsprechenden Suspensorium mammae.

Wissenschaftliche Ärztegesellschaft in Innsbruck. 1904. 30. Januar.

Rusch demonstriert im Anschluss an eine kurze Besprechung der physiologischen Wirkungen des Radiums **Bestrahlungsaffekte auf die gesunde Haut** am Vorderarm eines Kollegen. Zur Verfügung standen 0,025 g Radium in einer Kapsel mit Glimmerplatte. Im Gegensatz zu der langen Inkubationszeit nach Röntgenstrahlen treten die ersten Reaktionserscheinungen als scharf umschriebene, hellrote Erythemflecke schon nach 5—6 Stunden auf. Stellen, die vor 14 Tagen 10 Minuten lang bestrahlt wurden, repräsentieren gegenwärtig noch gelbbräunliche, schilfernde Flecke, ähnlich solchen, wie sie nach Verbrühungen mit heissem Fett beobachtet werden. Bestrahlungen von 15 oder 20 Minuten Dauer hatten überdies blasige Abhebungen der Oberhaut und oberflächliche Verschorfungen zufolge. Eine durch eine Stunde bestrahlte Stelle verursachte heftiges Brennen und war im Verlaufe der nächsten Tage zu einem tiefen, bis zur Faszie reichenden, kreisrunden, trichterförmigen Geschwür zerfallen, mit grauweissem, trockenem Schorf an der Basis und wallartig elevierten, schmerzhaften, dunkelroten, entzündlich infiltrierten Rändern, das heute, nach ca. drei Wochen, noch keine Heilungstendenz zeigt.

Werner (Hamburg).

Journallitteratur.

Zentralblatt für Chirurgie. 1904. Nr. 18.

Perthes: **Über Operationen unter unmittelbarer Leitung der Röntgenstrahlen.** Das Bedürfnis, unter Röntgenlichtkontrolle zu operieren, besteht trotz aller bisher angegebenen Methoden, die zu extrahierenden Fremdkörper leicht zu erreichen. Es muss der Operateur, ohne auf Hilfspersonen angewiesen zu sein oder die Asepsis seiner Hände durch Berührung von Fluorescenzschirm oder Kontakten aufzuheben, in jedem Momente selbst die Verdunkelung bewerkstelligen, das Röntgenlicht einschalten, den Fluorescenzschirm vorhalten können. Verf. hat einen Holztisch anfertigen lassen, unter dessen Tischplatte die Röntgenröhre sich befindet, während über derselben in einem Scharnier beweglich der Fluorescenzschirm herauf- und heruntergeklappt werden kann. Unten am Tisch befinden sich drei Pedale, welche von den Füssen des Operateurs bedient werden. Die Bewegung des Pedals 1 hebt oder senkt den Schirm, ein Druck auf Pedal 2 schaltet das elektrische Licht der Operationslampe aus bezw. ein, während ein Druck auf Pedal 3 den Primärstron des Induktors schliesst, so dass die Röntgenröhre in Funktion tritt. Für den Gebrauch sitze der Patient neben dem Operateur am Tisch, dessen Platte ebenso wie die Unterfläche des Fluorescenzschirmes ein aseptisches Tuch trägt. Der Assistent findet auf der gegenüberliegenden Seite genügenden Raum. So kann der Operateur neben völliger Wahrung der Asepsis mit Leichtigkeit die Lage des Fremdkörpers bestimmen, dann bei elektrischer Beleuchtung den geeigneten Hautschnitt ausführen, nach erneutem Übergang zur Röntgendurchleuchtung den Fremdkörper fassen und ihn endlich wieder bei elektrischem Licht extrahieren. Die Möglichkeit, in jedem beliebigen Moment einer Operation

eine nur kurz dauernde Röntgendurchleuchtung auszuführen, ist durch diese Anordnung gegeben. Der untere Körperteil des Operateurs wird durch eine Bleiplatte geschützt. Ähnliche Schutzplatten lassen sich für die Hände anbringen.

Nr. 28. Moser: **Behandlung von Gelenkkontrakturen mit Röntgenbestrahlung.** Bericht über zwei Fälle, bei denen Gelenkkontrakturen, die in einem Falle gichtischer, im anderen chronisch rheumatischer Ätiologie waren, durch länger fortgesetzte Bestrahlung in ungewöhnlich günstiger Weise gebessert waren. Die betr. Kranken waren von ihrer Unbeholfenheit und Schwerfälligkeit in auffallender Weise geheilt und nach den Bestrahlungen vielmehr in den Stand gesetzt, ihre Gliedmassen zu benutzen. Die Versteifungen waren gelöst, die Gelenke waren wieder beweglicher geworden. Interessant ist, dass die Besserung alle Gelenke betraf, obwohl die Bestrahlung nur auf die Knie angewandt wurde.

Berliner klinische Wochenschrift. 1904. Nr. 16.

Meyer: **Ein Fall von Wanderleber beim Manne.** Das von Grunmach angefertigte Röntgenbild zeigt in der Gegend unterhalb des rechten Zwerchfells nichts von einem Schatten, der auf Leber hindeuten könnte. Dagegen erkennt man einige Zentimeter tiefer deutlich einen dunklen Schatten, welcher genau die Konfiguration der Leber zeigt, Klinisch imponierte bei der Untersuchung im Stehen die Leber als ein grosser Tumor, der vielleicht einer Wanderniere angehören möchte. Die Perkussionsdifferenzen beim Stehen und Liegen liessen dann aber doch die Diagnose stellen.

Nr. 18. W. Scholtz: **Über die Bedeutung der Wärmestrahlen bei der Behandlung mit konzentriertem Licht nach Finsen.** Im allgemeinen gilt heute die Ansicht, dass die Finsenbehandlung einzig und allein auf der Wirkung der chemisch wirksamen Strahlen beruht und dass die Wärmestrahlen nur als störend zu betrachten und möglichst auszuschalten sind. Die Wärmestrahlen haben ein sehr starkes Durchdringungsvermögen; sie werden in den oberen Hautschichten bei weitem nicht vollständig absorbiert werden, sondern grösstenteils weiter in die Tiefe dringen. Hier müssen sie gewisse Wirkungen hervorrufen. Scholtz kam aus theoretischen Erwägungen und aus Versuchen mit einer Tripletlampe zu dem Schluss, dass die Behandlung mit konzentriertem Licht nicht nur — wie Finsen lehrte, und man heute allgemein glaubt — auf der Wirkung der stark brechbaren (ultravioletten, violetten und blauen) Strahlen, sondern auch auf der Wirkung der wenig brechbaren Wärmestrahlen beruht. Letztere werden überall, wo sie in der Tiefe in genügender Weise absorbiert werden, eine Temperaturerhöhung hervorrufen, welche natürlich einen eminenten therapeutischen Einfluss haben muss, da ja schon eine Erhöhung der Temperatur wenige Grade über 40° Gewebszellen und Bakterien in erheblicher Weise zu schädigen oder selbst zu zerstören imstande ist. — In seinen Versuchen schaltet Verf. die kurzwelligen chemischen Strahlen durch ein hellgelbes Lichtfilter, das zwischen Lichtquelle und beleuchtetes Objekt geschoben wird, aus. Die Lichtwirkung lässt bei der Behandlung mit konzentriertem Licht von oben nach unten ganz erheblich nach, die Wärmewirkung nimmt in der Tiefe zu: für die Therapie ein sehr günstiges, wichtiges Moment. Durch Bestrahlungen mit konzentriertem Licht unter Anwendung eines Kühlapparates vermag man in der Tiefe von Substanzen, welche die Wärmestrahlen in mässigem Masse absorbieren (blau gefärbter Agar, Haut), durch die entstehende Erwärmung Bakterien zur Abtötung zu bringen, während die oberflächliche Schicht nur wenig beeinflusst wird. Eine weitere Versuchsreihe liess erkennen, dass durch Blaufärbung der tieferen Hautschichten (Injektion von Methylenblaulösung) die Wirkung der Wärmestrahlen noch erhöht wird. Wo unter der Haut grössere Zellanhäufungen und stärker gefärbte und daher die Strahlen stärker absorbierende pathologische Gebilde vorhanden sind, wie besonders beim Lupus die bräunlichen Lupusknötchen, werden die Wärmestrahlen auf diese ganz besonders stark — elektiv — wirken. Es scheint thatsächlich so, dass in der Tiefe die Wärmestrahlen und nicht die chemisch wirkenden Strahlen ihre therapeutische Wirkung entfalten.

M. Einhorn: **Radiumbehälter für den Magen, Ösophagus und Rektum.** Die zur therapeutischen Anwendung des Radiums bestimmten Behälter bestehen aus einer zusammenschraubbaren Kapsel aus Glas, Aluminium oder Hartgummi, deren Deckel mit einem zur Aufnahme eines Seidenfadens bestimmten, das Lumen nicht berührenden Kanales versehen ist. In die Kapsel wird das Radiumfläschchen hineingethan, dieselbe zugeschraubt, dann die Seidenschnur eingefädelt und fest zugeknotet. Diese Kapsel wird nach Art des Mageneimerchens verschluckt. An bestimmten Stellen der Seidenschnur angebrachte Knoten zeigen, an welchem Orte sich die Kapsel jeweils befindet. Für Speiseröhre und Rektum sind die Radiumbehälter mit Bougie oder mit einem mit Mandrin versehenen Schlauch armiert. — Therapeutische Erfahrungen sind noch nicht genügend beobachtet, scheinen aber günstig zu sein.

Nr. 19. O. Heine: **Über den angeborenen Mangel der Kniescheibe.** Fälle von erblichem, angeborenem und dauerndem Mangel beider Patellae bei sonst anatomisch normal gebauten und normal funktionierenden Kniegelenken sind bisher nur selten beschrieben. Den drei bekannten Fällen fügt Verf. einen vierten an, den er an der Hand einer Anzahl von Abbildungen und Röntgenaufnahmen genau beschreibt. Werner (Hamburg).

Zeitschrift für orthopädische Chirurgie. 1904. XII. Band. 4. Heft.

Voltz: **Ein Fall von bilateralem symmetrischen Riesenwuchs der Extremitäten, des Schultergürtels in Verbindung mit Kryptorchismus.** Bei einem sonst gesunden jungen Manne hat im Alter von 34 Jahren das proportionale, abnorme Längen- und Dickenwachstum der knöchernen Teile der Extremitäten, des Becken- und Schultergürtels noch keinen Abschluss gefunden, wie durch die Persistenz der Epiphysen nachgewiesen ist. Das Wachstum betrifft sämtliche Knochen des Skelettsystems mit Ausnahme des Schädels und der Wirbelsäule, es ist ein bilateral symmetrisches. Der gesteigerten Knochenwachstumsenergie steht eine verminderte Entwickelung des Genitalapparates, sowie ein infantiler Gesichtsausdruck gegenüber. Heredität spielt auch in diesem Falle keine wesentliche Rolle. In Bezug auf den Fortgang der Erkrankung resp. ihren Übergang in Akromegalie lässt sich nichts Sicheres sagen, wenn auch die Möglichkeit dieses Überganges nicht ausgeschlossen erscheint. Der Röntgenbefund bestätigt eine vorwiegende Beteiligung des Gefässsystems, wie sie als „Ostitis vascularis" bezeichnet ist. Das ätiologische Moment ist auch in diesem Falle nicht nachzuweisen, doch legt das symmetrisch gleichmässige Wachstum, sowie die beschriebenen Anomalien des Blutgefässsystems den Gedanken nahe, dass einerseits das Nervensystem, andererseits das Blutgefässsystem beim Zustandekommen der Anomalie eine wichtige Rolle spielt.

Deutsche Militärärztliche Zeitschrift. 1904. Mai.

Wagner: **Seltene Entstehungsursachen von Fingerbrüchen.** Verfasser berichtet über fünf Fingerfrakturen, deren Zustandekommen er darauf zurückführen konnte, dass ein Pferd unvermutet und heftig an den Zügeln riss. In allen diesen „typisch kavalleristischen" Frakturen verläuft die Bruchlinie stets in schräger Richtung vom Gelenkköpfchen mehr oder weniger weit in die Diaphyse hinein. Der Entstehungsmechanismus ist ziemlich einfach: Bei geschlossener Faust liegt der Zügel auf der Beugeseite des Grundgliedes, die Gewalteinwirkung erfolgt am Köpfchen der Phalanx. Dasselbe bricht, und von dieser schwächsten Stelle des Knochens aus setzt sich der Bruch in die sprödere Diaphyse fort. Wahrscheinlich spielen hier Torsionsbewegungen eine grosse Rolle. In allen fünf Fällen ist die exakte Diagnose erst durch die Röntgenphotographie gestellt worden. Die klinischen Fraktursymptome fehlten oder waren unvollständig wegen der Straffheit des Bandapparates an den Fingern. Derartige Fingerfrakturen, die wohl beim Pferde-an-der-Hand-führen, wie beim Reiten selbst, wenn das Pferd dem Reiter die Hand nimmt, häufig vorkommen mögen, sind sonst wohl als Verstauchungen angesprochen, bis durch Röntgenaufnahme das Typische und Gesetzmässige dieses „Betriebsunfalles" erkannt ist.

Vollbrecht: **Ein Fall von Osteomyelitis humeri sinistri, behandelt mit der Jodoformknochenplombe Mosetig von Moorhofs.** Der Krankengeschichte ist zu entnehmen, dass die allmähliche Resorption der Plombe und der Knochenersatz in der grossen osteomyelitischen Höhle sich ausgezeichnet durch Röntgenaufnahmen studieren liess. Das Verfahren als solches wird sehr gerühmt.

Wiener klinische Wochenschrift. 1904. Nr. 18.

Kienböck: **Angina pectoris hysterica. Radioscopia: Tetanus cordis.** Die Arbeit stützt sich auf die Untersuchung eines typischen Falles von hysterischer Stenokardie bei einem 35 jährigen, schwer neuropathisch belasteten Mädchen. Pat. litt an stundenlangen Angina pectoris ähnlichen Anfällen. In solchem Anfall führte das Zwerchfell ruckweise Abwärtsbewegungen aus und fixierte sich dann rasch in bedeutender Tieflage: Inspirations-Krampf. Das Herz zeigt noch einige ziemlich normale Schläge, dann ein eigentümliches Wogen und zieht sich rasch absatzweise zusammen. In weniger als einer Sekunde ist das Herz so klein, dass es bei frontaler Durchleuchtung den Wirbelsäulenschatten auch nach links kaum mehr überragt. Es verharrt 1—2 Sekunden in diesem Krampfzustande, dann erweitert es sich wieder rasch ruckweise und beginnt wieder normal zu pulsieren. Das Spiel am Herzen wiederholt sich einigemal, während des diaphragmalen Inspirationskrampfes, nach 3—5 Minuten löst sich auch dieser. Während jedes einzelnen Herzspasmus hat sich die Herzschattenbreite von 10—10$^1/_2$ cm auf 7$^1/_2$—8 cm. verringert. Während dieser spastischen Volumverminderung ist an den Radiales kein Puls zu fühlen. Die Beobachtung giebt uns das Recht, in einem solchen Falle von Tetanus cordis zu sprechen. Beim Menschen war das Vorkommen von Tetanus cordis bisher nicht bewiesen. Durch das Eintreten von tetanischen Kontraktionen des Herzens bei hysterischer Stenokardie wird auch die Art des Schmerzes und die Pulslosigkeit in der Herzgegend und an den Arterien erklärt. Ob im echten, nicht hysterischen stenokardischen Anfalle ähnliche Zwerchfells- und Herzbewegungen zu beobachten sind, müssen weitere Röntgenaufnahmen erweisen.

Nr. 21. Idem: Vervollständigung und **Richtigstellung** der oben referierten Arbeit. Es handelt sich nicht um einen Tetanus cordis, sondern um Spasmus glottidis, augmentatio pressus intrathoracalis, evacuatio cordis. Die Kranke bekommt nach der tiefen Inspiration Stimmritzenkrampf, steigert mit der Bauchpresse den intrathorakalen Druck und erzeugt so eine Kompression der Venen. Damit wird das Rückströmen des Blutes zum Herzen gehemmt. Die Vorhöfe werden komprimiert, das Herz entbehrt

seines Blutzuflusses und entleert sich völlig, durch einige systolische Kontraktionen auf ein kleines Volumen schrumpfend. Die Verkleinerung des Herzens ist also nicht der Ausdruck eines Tetanus cordis, sie tritt bei jedem ein, wenn er inspiriert und bei geschlossener Stimmritze presst.

Aus den Sitzungsberichten der Kaiserl. Akademie der Wissenschaften in Wien. Bd. CXII, Abt. III. Okt. 1903.

Exner: **Bericht über die bisher gemachten Erfahrungen bei der Behandlung von Carcinomen und Sarkomen mit Radiumstrahlen.** Bei neun Kranken derart hat er Radiumstrahlen angewandt. Das Präparat (160 mg Radiumbromid) stammte von der Braunschweiger Chininfabrik. Es wurde teils in den Originalkapseln mit Glimmerplattenverschluss verwandt, teils mit Lack vermischt über ein Hartgummiplättchen von 1,5 cm Seitenlänge verteilt, um eine grössere Fläche bestrahlen zu können. Um an sonst unzugänglichen Stellen die Strahlen einwirken zu lassen, wurde noch ein olivenförmiger Körper aus Hartgummi mit Radiumlack überzogen und zum Anschrauben an geeignete Handgriffe eingerichtet. Bei all diesen kleinen Geräten war die mit Radium bedeckte Fläche mit dünnsten Hartgummiplättchen gegen äussere Einwirkungen geschützt. Durch die stärkere Verteilung des Radiums war die Zeit zur Erzielung des Erfolges gegen früher auf das dreifache verlängert. Ausser Radiumbestrahlung wurde bei den betr. Kranken kein anderes Mittel verwandt. Seine Ergebnisse sind folgende: 1. In allen Fällen wurde eine Beeinflussung der bestrahlten Geschwülste erzielt. Bei einem Melanosarkom verschwanden alle über 20 Minuten bestrahlten Metastasen dauernd, bei einem Carcinom Metastasen nach einmaliger Bestrahlung durch 20 Minuten. 2. Es besteht weitgehende Ähnlichkeit der Wirkung von Radium- und Röntgenstrahlen. Beide wirken elektiv auf die Gewebe bösartiger Geschwülste. 3. Radium wirkt nur etwa 1 cm in die Tiefe. Tieferliegende Geschwülste sind operativ zu entfernen; überhaupt ist bis jetzt Radiumbehandlung operabeler Geschwülste zu verwerfen. 4. Bei inoperabelen Tumoren dagegen bringt die Radiumbehandlung entschiedene Vorteile, dem Kranken wird Erleichterung und Hinausschieben des Wachstums der Geschwulst gewährt. Radiumstrahlen wären an für Röntgenstrahlen unerreichbaren Stellen anzuwenden. Bei manchen Geschwülsten könnte man erst eine Höhlung in der Geschwulst herstellen und deren Wände bestrahlen, für Ösophagustumoren hat er eine Sondenspitze mit Radium armiert. . . . p.

Aus dem Laboratorium für Röntgenverfahren des k. k. allgem. Krankenhauses in Wien.

Holzknecht und Domeny: **Über Projektilextraktionen aus dem Gehirn während der Röntgendurchleuchtung.** Verf. haben zunächst an Leichenschädeln festgestellt, dass es mittels eines von ihnen konstruierten stabförmigen Instrumentes, dessen Greifklauen einer Kehlkopfpolypenzange ähnlich sind, möglich ist, im Gehirn ohne wesentliche Verletzungen fast mit absoluter Sicherheit Fremdkörper zu erfassen. Sie bedienten sich eines besonderen Tisches, unter dessen Platte eine Röhre mit Blende angebracht war, eine zweite Röhre, ebenfalls mit Blende, befand sich seitlich am Tisch. Die Röhren konnten mit Leichtigkeit abwechselnd eingeschaltet werden, Kabelzuführung unterirdisch. Der Gang des Versuches gestaltet sich so: 1. Trepanationsöffnung angelegt; von dieser der Fremdkörper eingeführt. (Von richtigen Schussverletzungen sahen sie aus äusseren Gründen ab.) 2. Orientierende Durchleuchtung. 3. Einstellung des Projektils auf die Mitte der mit Bleiband umgebenen Trepanationsöffnung. 4. Einführung des Instrumentes, genau in der Strahlenrichtung. Es muss sich auf dem Röntgenbild als Punkt zeigen, der mit dem Bild des Fremdkörpers zur Deckung gebracht wird. Das Instrument wird eingeführt bis zur Berührung mit dem Fremdkörper. 5. Das Instrument bleibt liegen. Einschaltung der zweiten Röhre mit auf der ersten senkrecht stehenden Strahlenrichtung. Dadurch sieht man Instrument und Fremdkörper im Profil, gewöhnlich die Greifenden des ersteren unmittelbar vor dem Projektil. Nun erfolgt die feine Einstellung, Öffnung der Fassbacken und Erfassen des Geschosses, alles deutlich sichtbar auf dem Schirm. 6. Fühlt man das Geschoss fest gefasst, so erfolgt, nach Abstellung der Röhren, die Extraktion im Tageslicht. 7. Bei besonders schwieriger Lage der Fremdkörper ist unter Umständen eine dritte Durchleuchtungsrichtung erforderlich. Jedoch kommt man bei richtiger Anordnung der Röhren bezw. Verschiebung des Schädels meist mit zweien aus. — Die an Leichen gewonnenen Erfahrungen haben sie beim lebenden Hund mit bestem Erfolg und unter voller Wahrung der Asepsis verwandt. Sie konstruierten einen Operationstisch mit Platte aus besonders strahlendurchlässigem Material, unter welchem ein leicht beweglicher, während der Operation verschiebbarer Röhrenwagen mit Irisblende lief, die zweite Röhre war auf gewöhnlichem Stativ angebracht. Die Asepsis konnte auch bei dem Halten des Schirmes beobachtet werden, der in einem Gazebeutel mit Mattscheibe verwahrt wurde. Diese Schutzvorrichtung ist leicht sterilisierbar. Protokolle der Tierversuche. . . . p.

Archiv f. Gynaekologie. Bd. 71. 1/2.

Bosse: **Ein Frakturbecken.** Bei einer 21Jährigen musste wegen stark abgeplatteten und assymetrischen Beckens der Kaiserschnitt ausgeführt werden. Die genauere Untersuchung ergab unregelmässige Höcker und Verschiebungen, die auf einen Beckenbruch durch Sturz aus dem Fenster zurückgeführt

wurden. Die Diagnose des Beckenbruches wurde durch Röntgenaufnahme bestätigt (Dr. Holzknecht). Es handelte sich um doppelte Vertikalfraktur, Fraktur der Querfortsätze der letzten Lendenwirbel und des Kreuzbeines. Gleichzeitig waren rachitische Veränderungen vorhanden. . . . p.

Archiv f. klin. Chirurgie. Bd. 72. Heft 4.

Perthes: **Die Bedeutung der Röntgenstrahlen für die Diagnose der Operation der Stirnhöhlenosteome.** In dem von ihm beschriebenen Falle dieser seltenen Erkrankung, bei welchem die Geschwulst in die Augenhöhle hineindrängte und Erscheinungen von Seiten des Auges erzeugte, gelang es durch Röntgenaufnahme, nachzuweisen, dass keine Geschwulst des Augenhöhlendaches vorlag, sondern ein Osteom der Stirnhöhle. Es liess sich deutlich nachweisen, dass zwischen der vorderen Wand der Stirnhöhle und der Geschwulst noch ein Spalt bestand. Durch den genauen Nachweis des Sitzes der Geschwulst und ihres Verhaltens zu den umgebenden Knochenteilen wurde die Operationsmethode (Entfernung von der Stirnhöhle aus) wesentlich beeinflusst. Der Fall kam nach Entfernung der Geschwulst zur Heilung. Es wurde eine seitliche und eine Blendenaufnahme von hinten nach vorn gemacht. Bei der Seltenheit der Erkrankung ist erst über einen Fall, der mit Röntgenaufnahme diagnostiert wurde (Taranto, Thèse de Paris 1901), berichtet. . . . p.

Steinwand: **A case of pseudoleukemia successfully treated with X-rays.** Beginn der Krankheit bei der 15jährigen Patientin lag fünf Jahre zurück. Es bestanden erhebliche Drüsenenschwellungen am Hals, in den Ober- uud Unterschlüsselbeingruben, in den Achselhöhlen. Sehr schlechter Allgemeinzustand, der durch Gebrauch von Arsen noch schlechter wurde. Röntgenbestrahlung der Halsgegend steigerte zunächst die Schwäche und Hinfälligkeit, während der ersten Tage Temperatursteigerung über 40° C, die jedesmal nach der Bestrahlung, wenn auch geringer, auftrat. Zehn Sitzungen; wegen starker Verbrennung, die später Transplantation erforderte, musste ausgesetzt werden. Da auch nachher dauernd weitere Rückbildung der Drüsen statt hatte, Wiederholung nicht nötig, Arsen und Chinin wurde gegeben. Elf Monate nach Beginn der Behandlung völlige Gesundheit. Die früher geschwollenen Drüsen als kleine, harte Knochen fühlbar. — Strom wurde von Influenzmaschine gewonnen, mittelweiche Röhre benutzt in ca. 50 cm Abstand. Sitzungsdauer: 20 Minuten täglich. . . . p.

Brown: **Leukemia, symptomatically cured by the X-ray.** Typischer Fall von Leukämie mit starker Milzvergrösserung.

Blutbefund bei Beginn der Kur: rote Blutkörperchen 2600000,
weisse „ 800000,
Hämoglobingehalt 65%.

Die roten zeigten viele Degenerations- und kernhaltige Formen, die weissen stammteu teils aus dem Knochenmark, teils aus der Milz. Neun Monate lang Behandlung mit Röntgenstrahlen, in den beiden ersten zusammen mit Arsen und Eisen, vom vierten Monat ab tägliche Bestrahlung der Milzgegend, der grossen Röhrenknochen und des Brustbeins. Zwei Monate nach Beginn der Behandlung konnte der Patient seine Arbeit wieder aufnehmen, am Schluss der Behandlungszeit Blutbefund:

rote Blutkörperchen: 4690000,
weisse „ 7894,
Hämoglobingehalt: 95%. . . . p.

Medical record. Febr. 1904.

Beck: **The medicolegal aspect of accidents caused by the Röntgen-rays.** Der bekannte, um das Röntgenfach verdiente Verf. beschreibt zunächst die verschiedenen Stufen der Röntgenverbrennung. Dann zeigt er an einer Reihe von Beispielen, dass stets zu lange Belichtung und Ausserachtlassen der Schutzvorrichtungen solche erzeugen. Die Schutzmassregeln, hauptsächlich Blendenverwendung, sind angeführt. Vom Chromoradiometer Holzknechts, das bei therapeutischer Anwendung der Röntgenstrahlen von so grosser Wichtigkeit ist, erwähnt er nichts. Er giebt am Schluss den Rat, sich vor Beginn einer Röntgenbehandlung einen Revers von dem Kranken unterschreiben zu lassen, welcher den Arzt entlastet. Vor allen Dingen aber muss man, auch wenn man sich den Revers nicht ausstellen lässt, den Kranken auf die Gefahr der Verbrennung aufmerksam machen. Auch rät er jedem Arzt, der mit Röntgenstrahlen arbeitet, eine Versicherung gegen Haftpflicht einzugehen. . . . p.

New-York medical journ. 23. April 1904.

Beck: **Sclerosis and ossification of veins.** Bisher hat man nur den Venensteinen einige Aufmerksamkeit geschenkt. B. hat an einer wegen langdauernder Varicositäten entfernten Saphena, die sich sehr hart anfühlte, durch Röntgenaufnahme das Vorkommen echten Knochengewebes in derselben nachgewiesen. Er hält diese Zustände für häufiger als man bisher angenommen und rät, vor einem Eingriff Röntgenaufnahme zu machen, da das Vorhandensein derartiger Verknöcherungen einen anderen Eingriff als Exstirpation contraindiciert. . . . p.

Archives of electrology and radiology. Vol. IV. No. 3. März 1904.

Price: **The beatment of pyorrhoea alveolaris with x-rays.** Gelegentlich von Aufnahmen der Kiefer und Zähne bei Pyorrhoea alveolaris mit Röntgenstrahlen fiel ihm bei einem öfter den Strahlen ausgesetzten Kranken auf, dass auf der häufiger photographierten Seite der Eiterfluss, die Schmerzen, sonstigen Beschwerden nachliessen, obwohl keinerlei dagegen gerichtete andere Behandlung stattfand. Er wandte nun planmässig Röntgenbestrahlung bei diesem sonst so ausserordentlich wenig beeinflussbaren Leiden an und jedesmal mit Erfolg. Zur Kontrolle liess er stets einen Zahn unbehandelt, auch wurde neben Röntgenbestrahlung keine andere Behandlung vorgenommen. Jedesmal wurde prompter Erfolg erzielt, zuerst schwanden die Schmerzen, dann liess der Eiterfluss nach und schliesslich wurden die Zähne in ihren Fächern fest. Die bläulichrote Färbung des Zahnfleisches verschwand auch gewöhnlich bald und machte gesunder rötlicher Farbe Platz. Er bedient sich zur Behandlung einer Röhrenblende („Tubus"), durch welchen die Strahlen auf die zu behandelnde Stelle geleitet werden. Über Dosierung der Strahlen, Stromquelle, Röhre fehlen genauere Angaben. . . . p.

Med. News. 1904. 6. Feb.

Williams: **Einige physikalische Eigenschaften der Radiumsalze und die medizinische Anwendung derselben.** Verf. beschreibt ausführlich die physikalischen Eigenschaften des Radiums und hebt hervor, dass es für die Diagnose von geringerem Werte ist, als die X-trahlen, da es nicht so deutlich differenziert. Als therapeutisches Agens hat Verf. es in 42 Fällen, darunter 9 Hautkrankheiten, und zwar je zwei Fälle von Ekzem und Psoriasis, vier Lupus vulgaris und ein Akne vulgaris angewandt. Beim Ekzem waren die Erfolge weniger gut, als bei X-strahlen, bei Psoriasis wurde durch einmalige Exposition Heilung erzielt, bei Lupus und Akne waren die Resultate sehr befriedigend. Von fünf Ulcus rodens Fällen wurden zwei geheilt, drei wesentlich gebessert. Von 23 Epitheliomen wurden 11 geheilt, 12 gebessert. Bei oberflächlichen Neubildungen, einschliesslich Cervix uteri ist die Anwendung empfehlenswert. Verf. bemühte sich, die Wirkung der verschiedenen Strahlenarten zu sondern, indem er die β- und γ-Strahlen isolierte. Das kaustische Vermögen kommt mehr den β-Strahlen zu. Eine viel längere Exposition mit γ-Strahlen führt noch nicht zur Irritation. Verfasser untersucht, ob die γ-Strahlen in gewissen Fällen eine genügende Heilwirkung enthalten. Bei gewissen tiefer sitzenden Neubildungen sollen γ- und β-Strahlen nicht zusammen angewendet werden. Er kommt zu dem Schlusse, dass gewisse Erkrankungen mehr für die Behandlung mit Radium, andere mehr für Röntgenbehandlung geeignet sind. Auch bei ein und derselben Krankheit wird sich die eine Region mehr für diese, die andere mehr für jene Behandlung eignen. In vielen Fällen wird eine zweckmässige Kombination die besten Resultate ergeben.

Coley: **Late results of X-ray treetment of sarcoma.** Verf. berichtet über den weiteren Verlauf einer Reihe von Fällen bösartiger Geschwülste, die unter Röntgenbestrahlung zunächst geheilt erschienen. Dabei ergiebt sich, dass bei den allermeisten Kranken nachträglich doch noch Rezidive eintreten. Seine an über 100 Fällen gemachten Erfahrungen führen Verf. zu einer immer skeptischerern Beurteilung des Wertes dieser Behandlungsart. Er will die Anwendung der Röntgenstrahlen beschränken auf rezidivierende und inoperable Geschwülste. Die einzige Ausnahme bilden die flachen Hautkrebse des Gesichtes, aber selbst hier ergiebt die Excision bessere Resultate. Beweiskräftige Fälle von Dauerheilung liegen bis jetzt nicht vor.

Lancet. 1904. 20. Febr.

Jacob: **Die Ätiologie des Lupus und seine Behandlung durch Licht.** Verf. hat versucht, die anemnestischen Beziehungen zwischen Phthise und Lupus in Familien festzustellen. Er behandelt den Lupus vorwiegend mit Röntgenstrahlen, bei tiefen Knötchen stichelt er gleichzeitig mit reiner Karbolsäure. Nebenbei erwähnt er, dass die Röntgenstrahlen sehr gute Erfolge geben bei den chronischen Ekzemen der Flachhand und bei Herpes tonsurans.

Scottish Med. and Surg-Journ. 1904. Febr.

Jamieson: **Die Lichtbehandlung der Hautkrankheiten.** Verfassers Erfahrungen stützen sich auf zahlreiche Fälle. Für Lupus bevorzugt er die Röntgenstrahlen; kleinere Flächen und Knötchen behandelt er nach Finsen. Er kombiniert hiermit Ätzungen und Ausschabungen. Er erwähnt einen bemerkenswerten Fall: Ein Lupus faciei bei einem jungen Mädchen wurde mit Röntgenstrahlen behandelt. Nach wenigen Sitzungen trat eine tuberkulöse Peritonitis und ein Abszess der Hüftgegend auf. Ein Jahr später trat auf erneute Röntgenbehandlung ein neuer Beckenabszess auf. Verf. hielt es für unwahrscheinlich, dass die Verbreitung der Tuberkulose durch die Bestrahlung verursacht wurde. Ulcus rodens wurde mit Röntgen meist geheilt. Sykosis und Favus wurden günstig beeinflusst. Auch zwei Frühfälle von Mykosis fungoides zeigten bemerkenswerte Besserung. Werner (Hamburg).

Druck von Hesse & Becker in Leipzig.

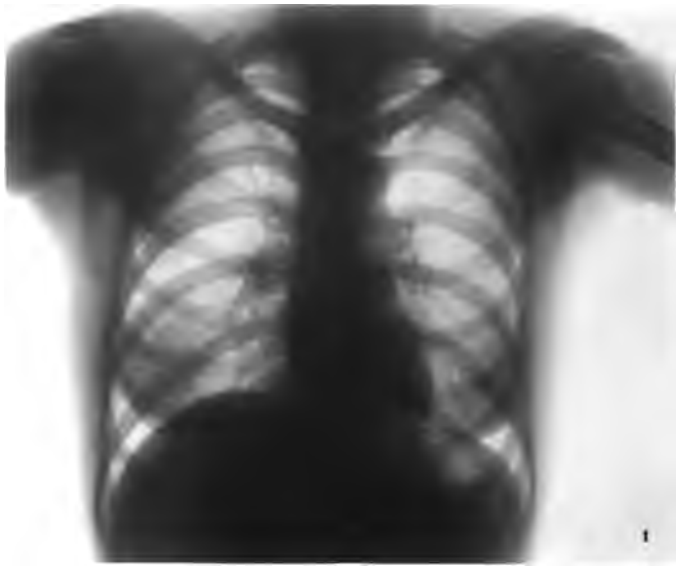

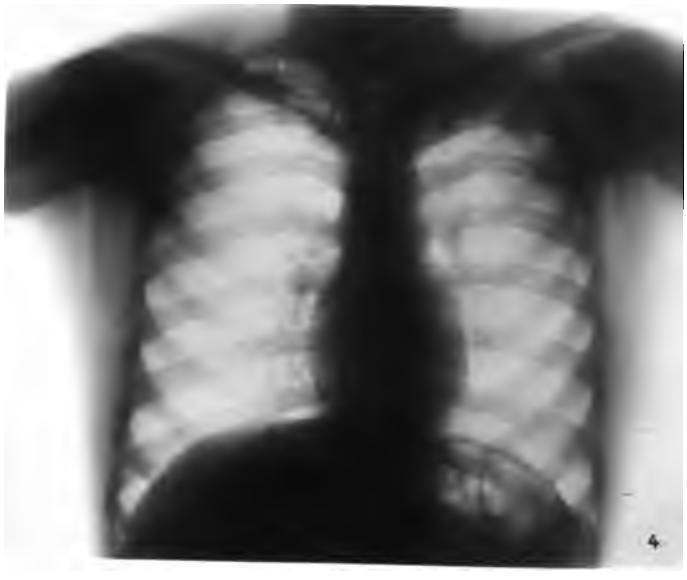

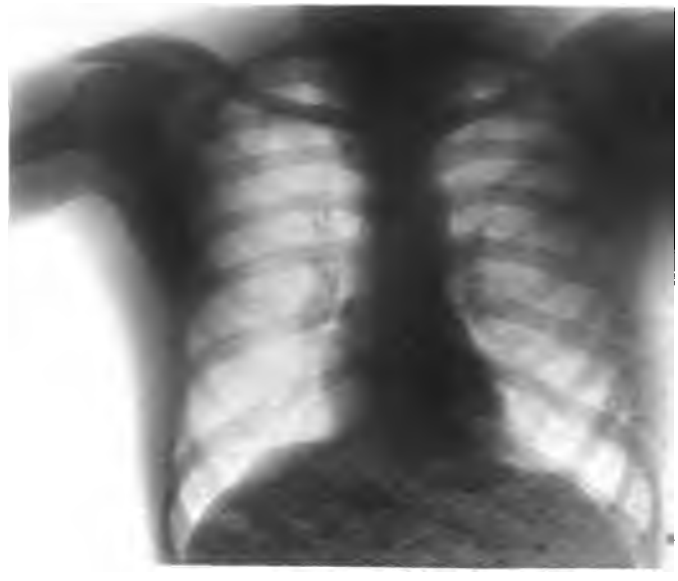

Neue Photogr. Gesellsch. A.-G. Berlin-Steglitz.

Verlag von Lucas Gräfe & Sillem in Hamburg.

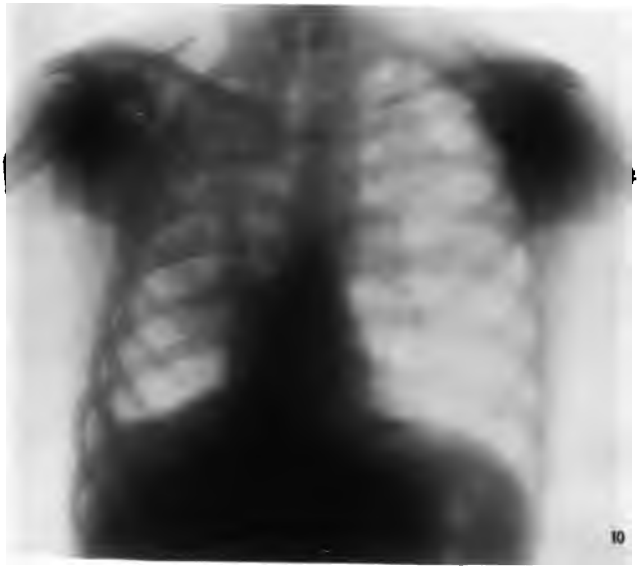

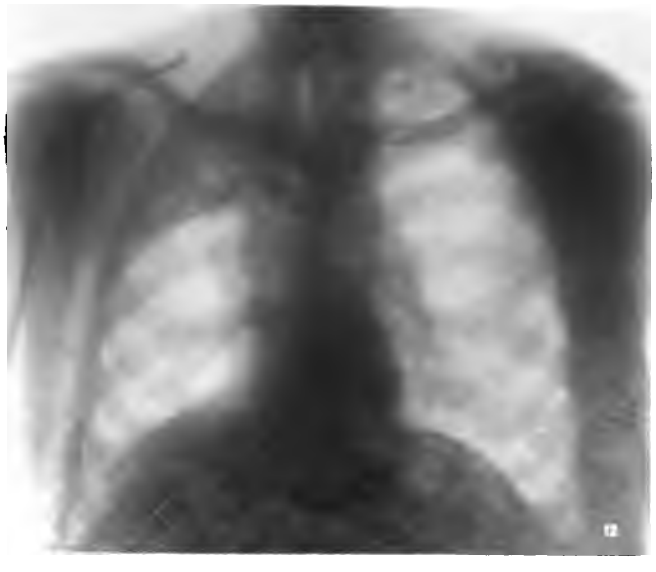

Neue Photogr. Gesellsch. A-G. Berlin-Steglitz.

Verlag von Lucas Gräfe & Sillem in Hamburg

13

14

15a

15b

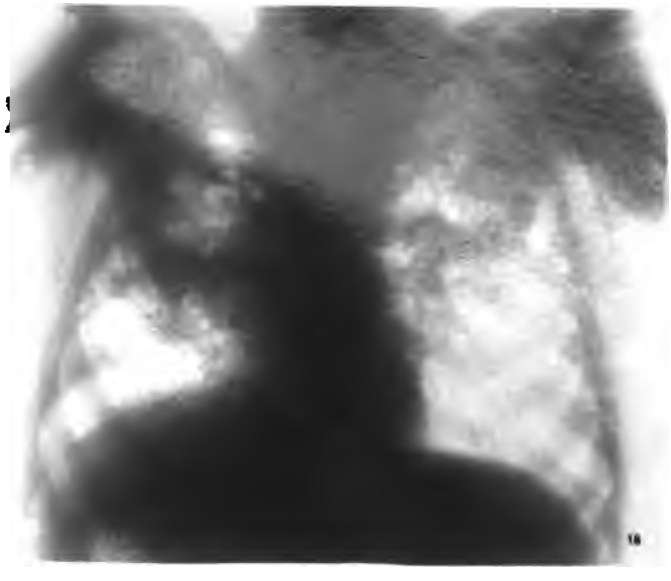

16

17

Neue Photogr. Gesellsch. A-G Berlin-Steglitz

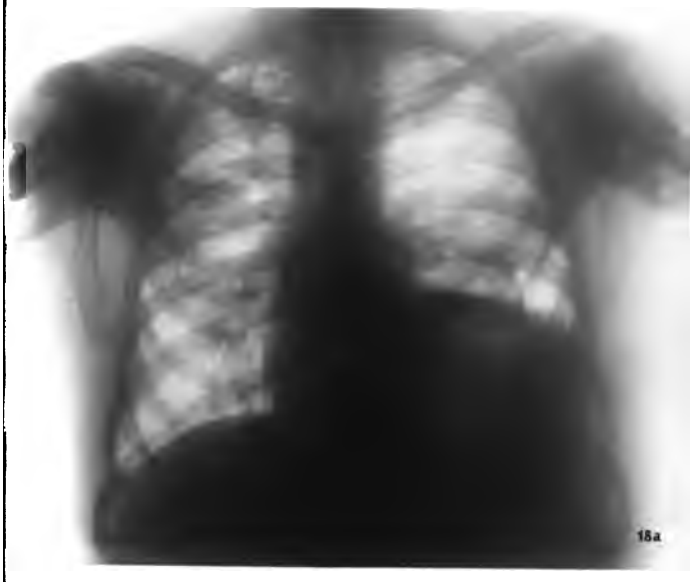

18a

18b

19

20

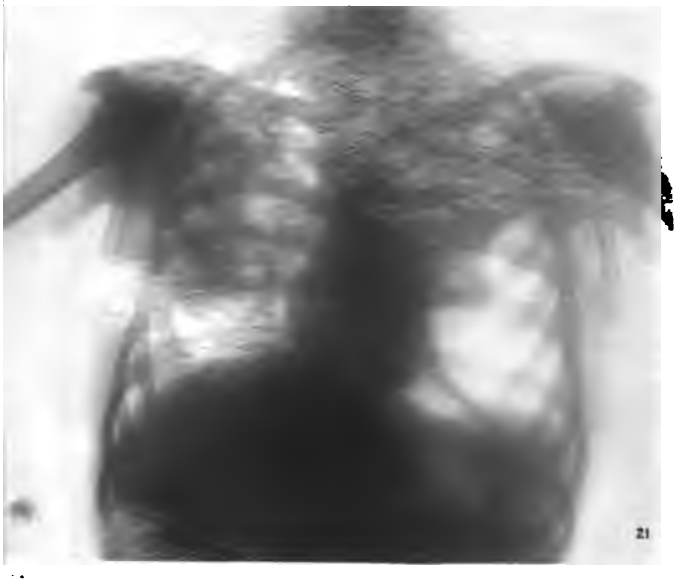

21

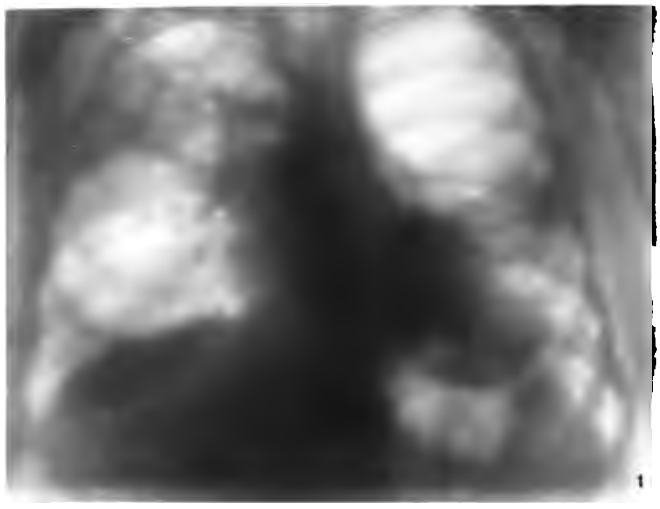

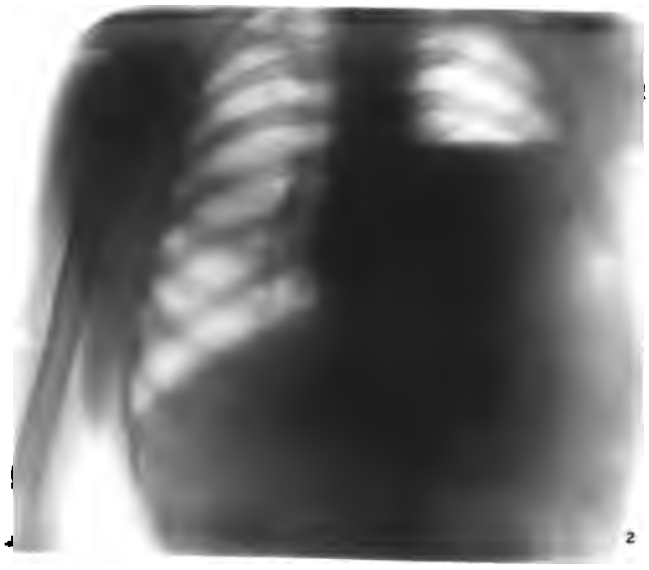

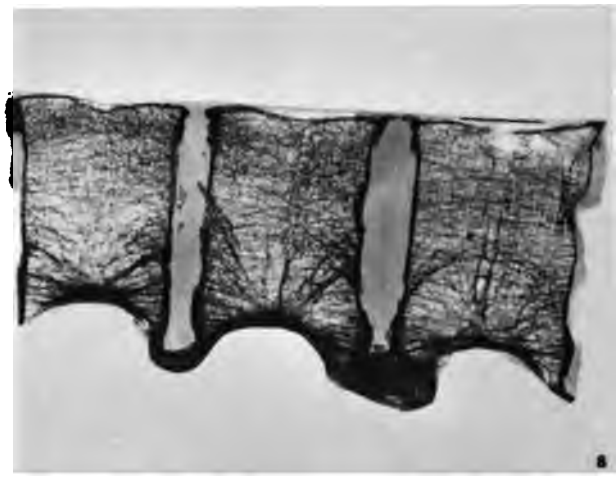

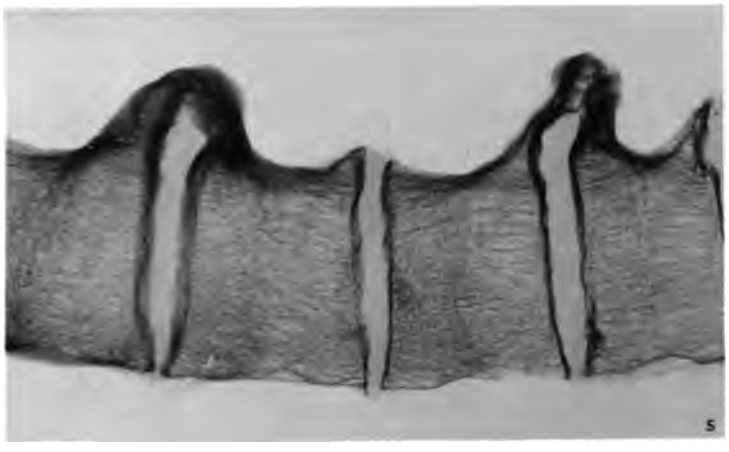

15

16

11

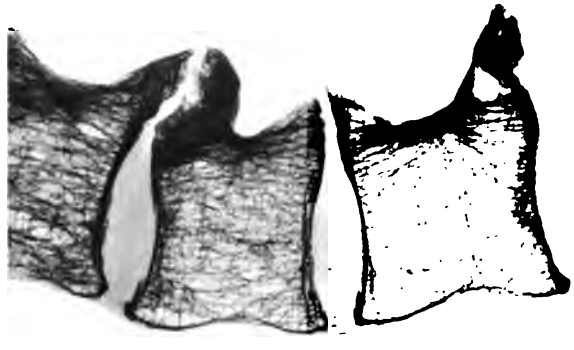

14

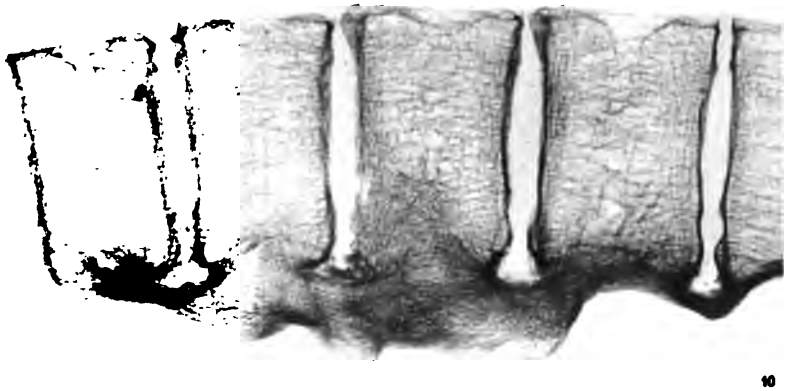

10

13

9

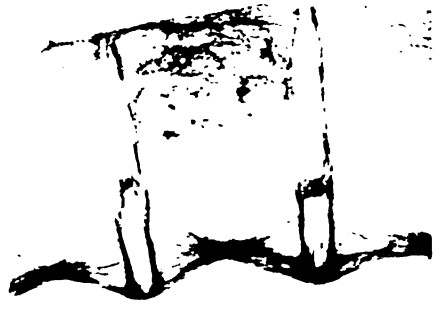

12

a

b

c

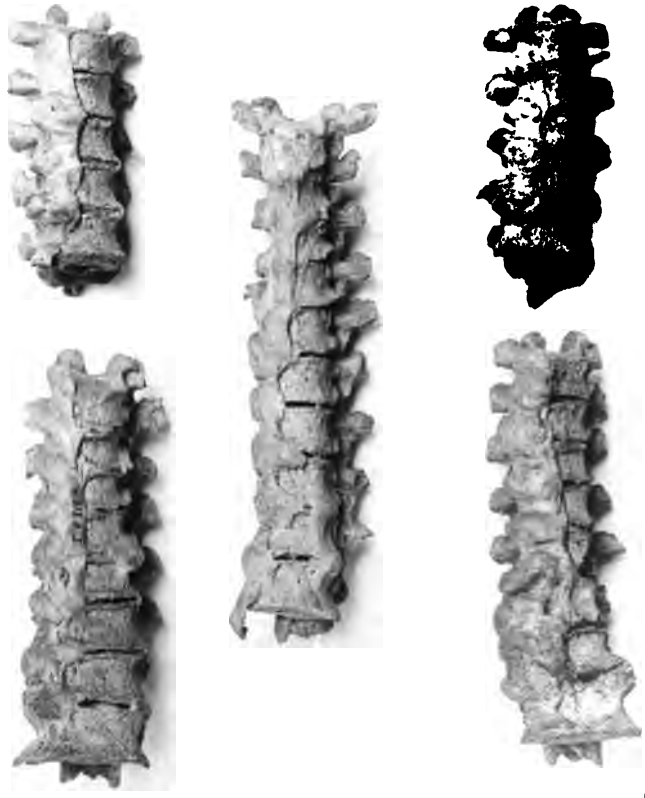

d

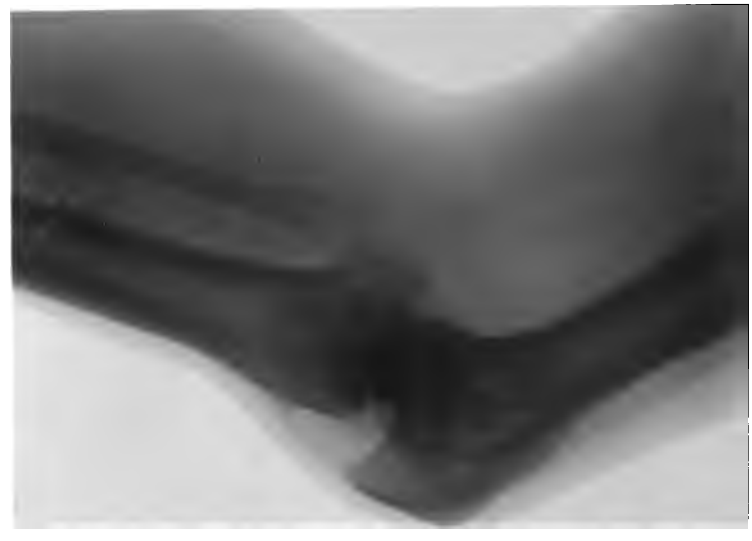

Neue Photogr. Gesellsch. A.-G. Berlin-Steglitz

Verlag von Lucas Gräfe & Sillem in Hamb



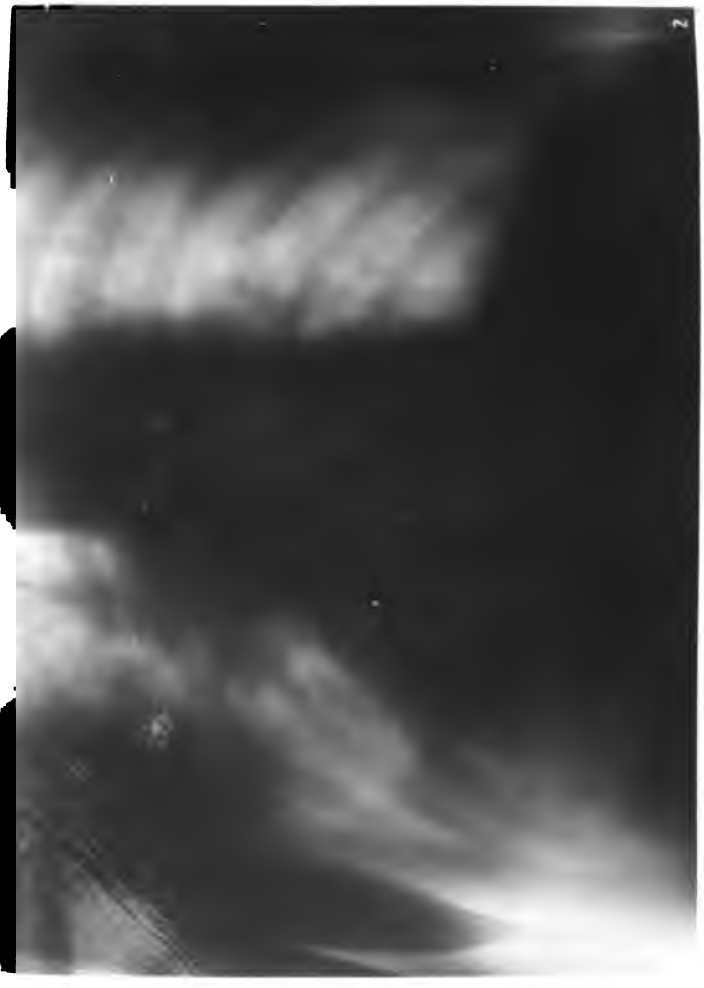

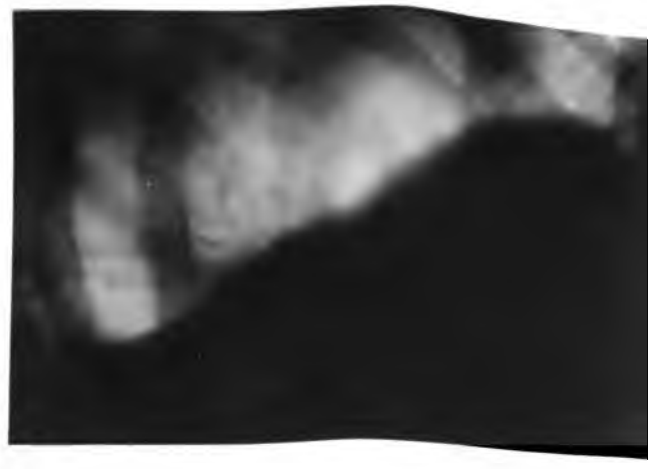



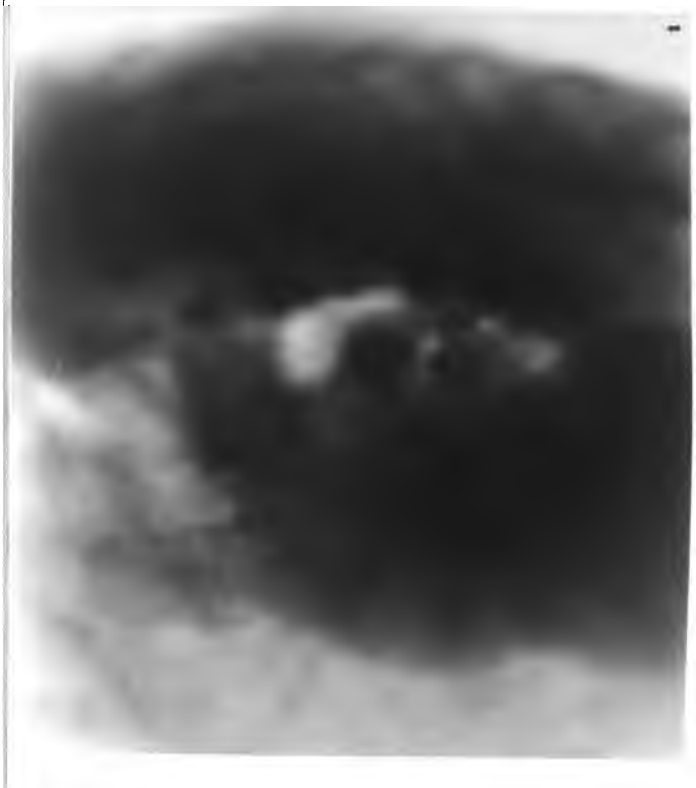

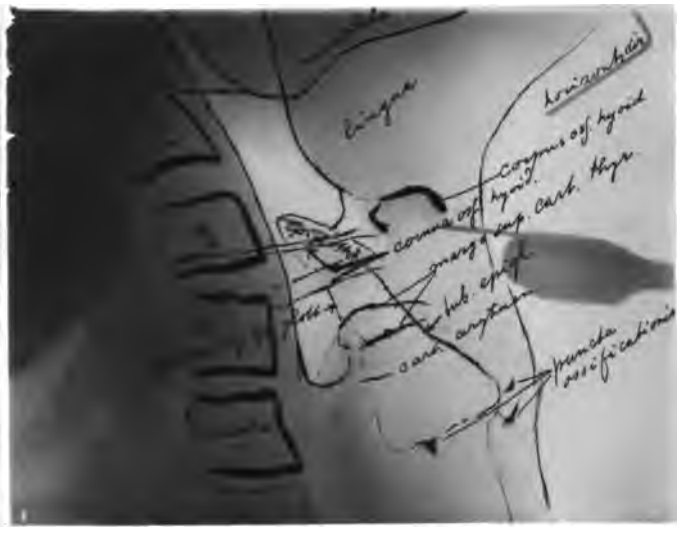
lingua
horizontalis
corpus oss. hyoid.
cornua oss. hyoid.
margo sup. cart. thyr.
tub. epigl.
cart. arytaen.
puncta ossificationis

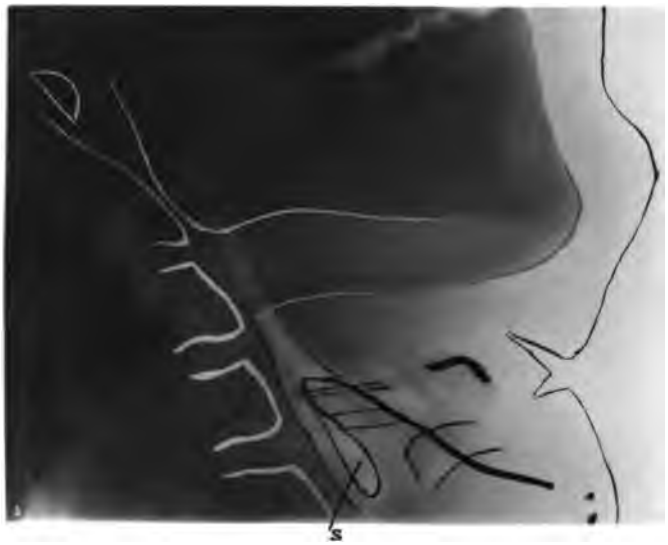
S

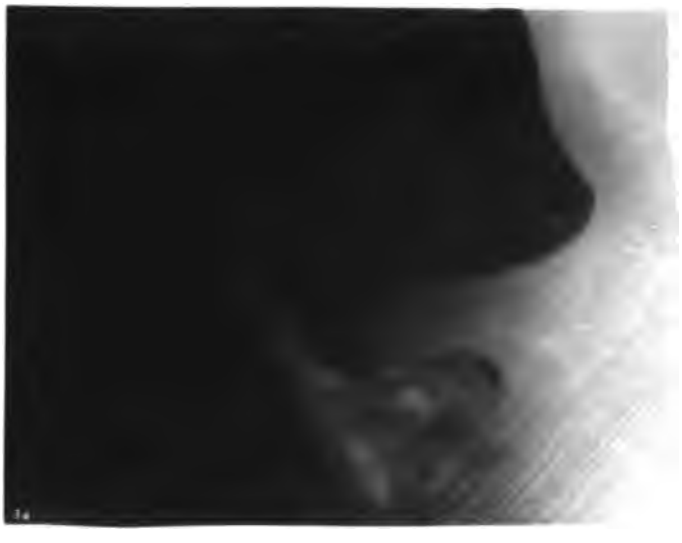

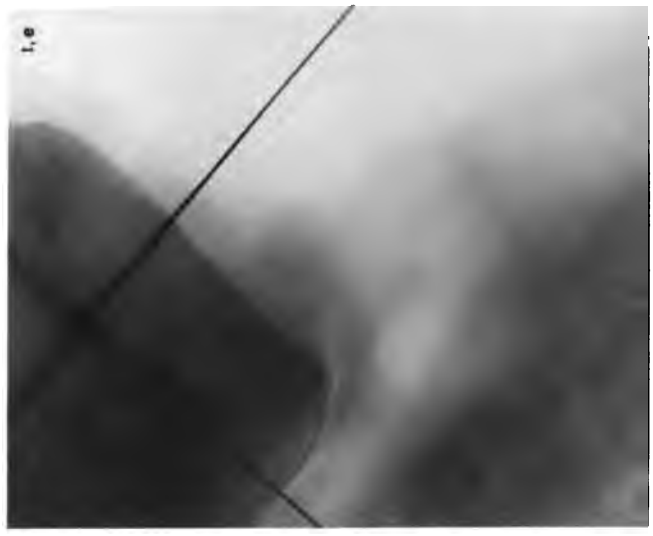

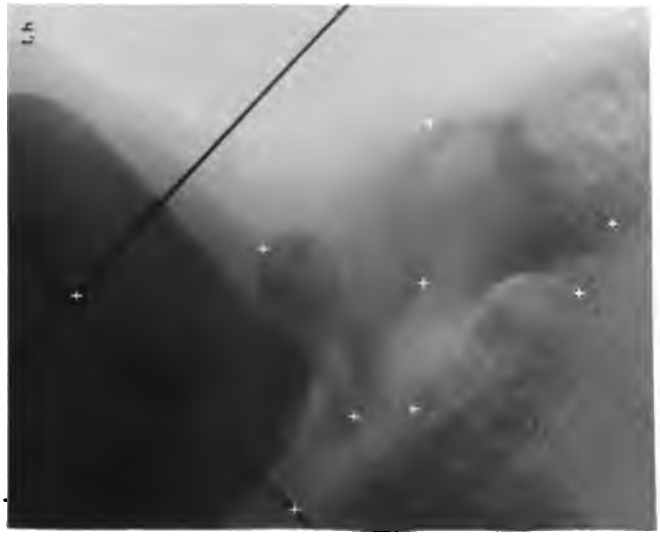

Neue Photogr. Gesellsch. A.-G. Berlin-Steglitz

Verlag von Lucas Gräfe & Sillem in Hamburg

II, B


II, b

II, A

I, g

II, G

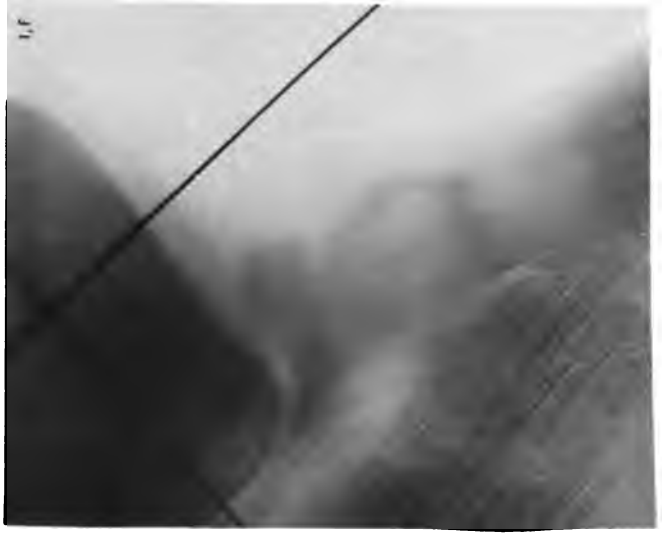
I, f

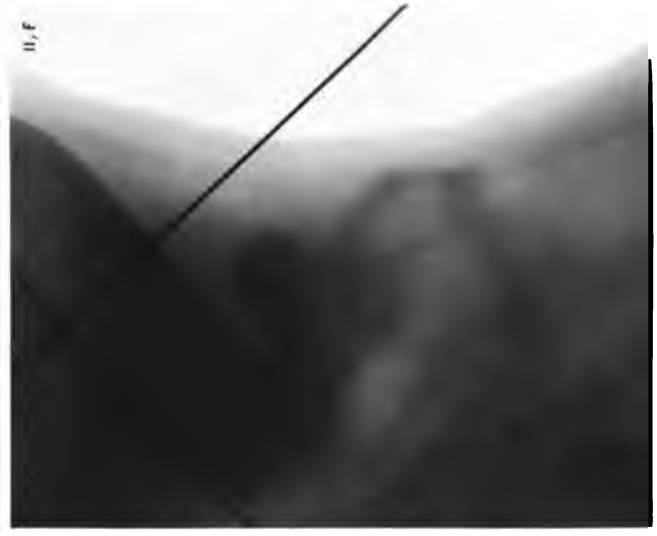

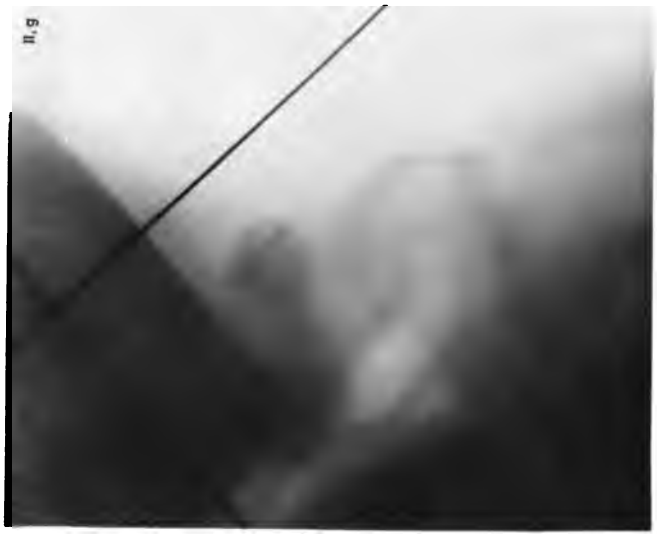

Neue Photogr. Gesellsch. A.-G. Berlin-Steglitz

Verlag von Lucas Gräfe & Sillem in Hamburg

III (1), d

III (1), A

III (1), c

III (1, 2), G

III (1), B

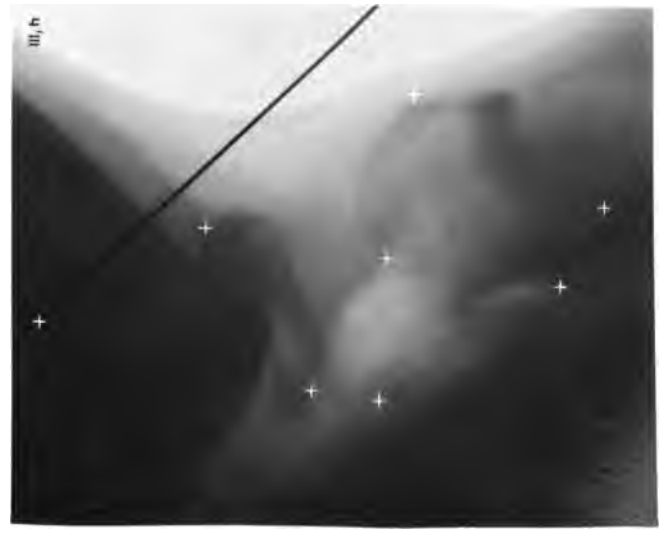
III, h

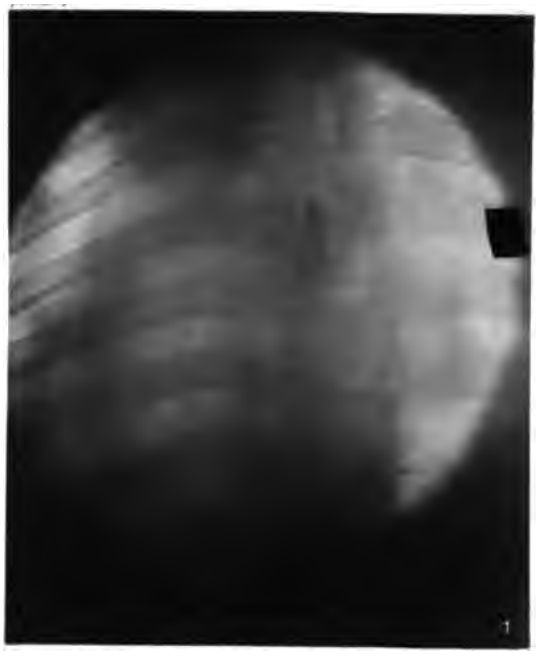

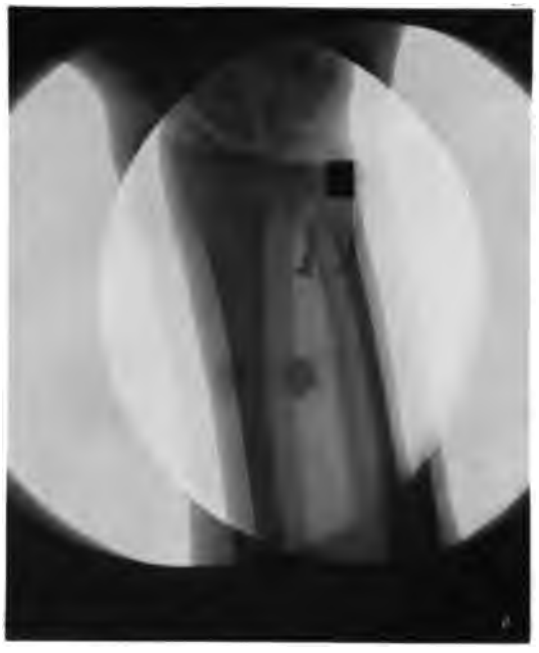

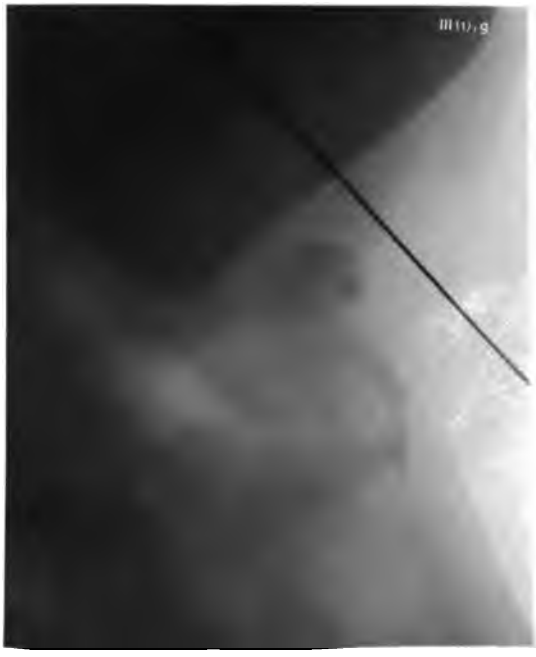

2

6

3

4

7

5

Neue Photogr. Gesellsch. A.-G. Berlin-Steglitz.

Verlag von Lucas Gräfe & Sillem in Hamburg.

mandibula
Hyoid
Epigl.
corn.
Epiglott. p. laryng.
Thyr. m. sup.
Larynx
Oesophagus
Trachea
2
3
4
5

1

2

3

4

4.

3b

3a

2.

1.

Neue Photogr. Gesellsch. A.-G. Berlin-Steglitz.

Verlag von Lucas Gräfe & Sillem in Hamburg.

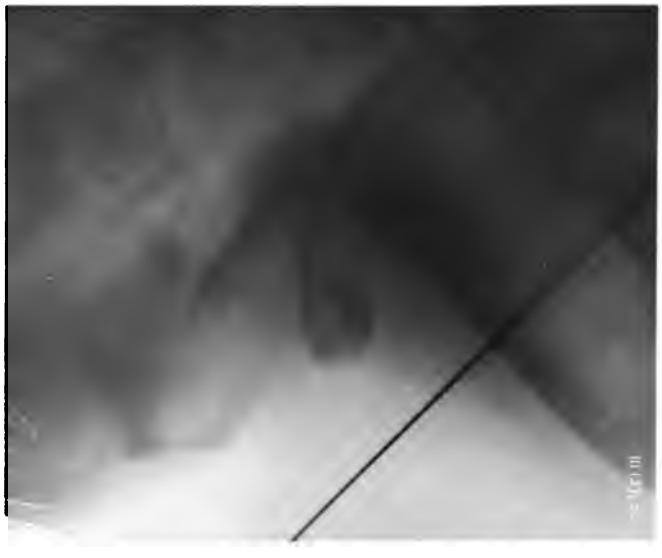

Neue Photogr. Gesellsch. A.-G. Berlin-Steglitz.

Verlag von Lucas Gräfe & Sillem in Hamburg.

6



7 S.1889

1 S.564

4

S. 1696

5 S.1875

5a

2 S.564

3 S.564

S.917/03
Femur

1

S.917/03
Rippe B.

2

S.1816/03
Rippe C.

3

S.1816/03
Rippe B.

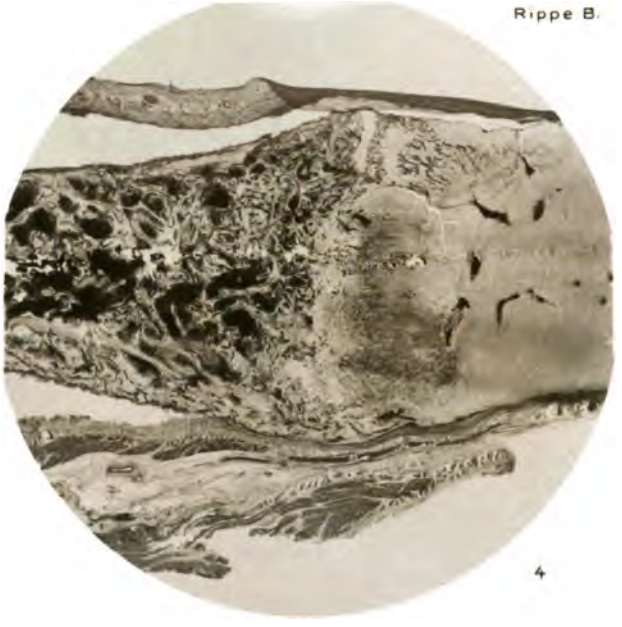

4

S.1889/03

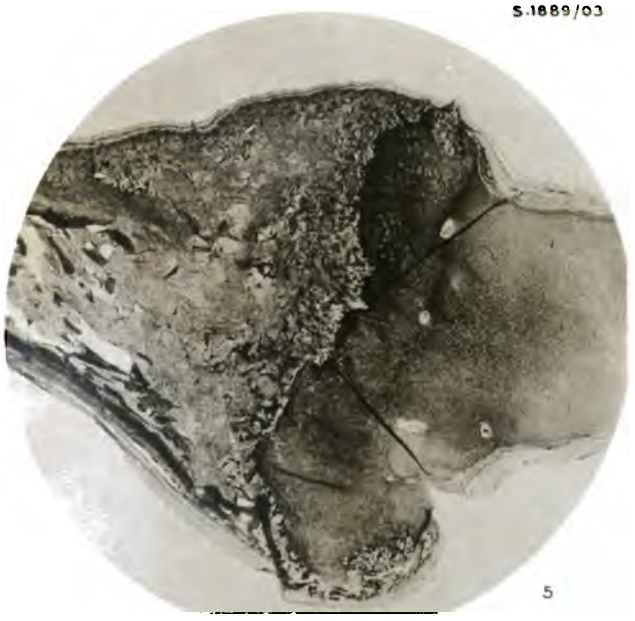

5

S.1816
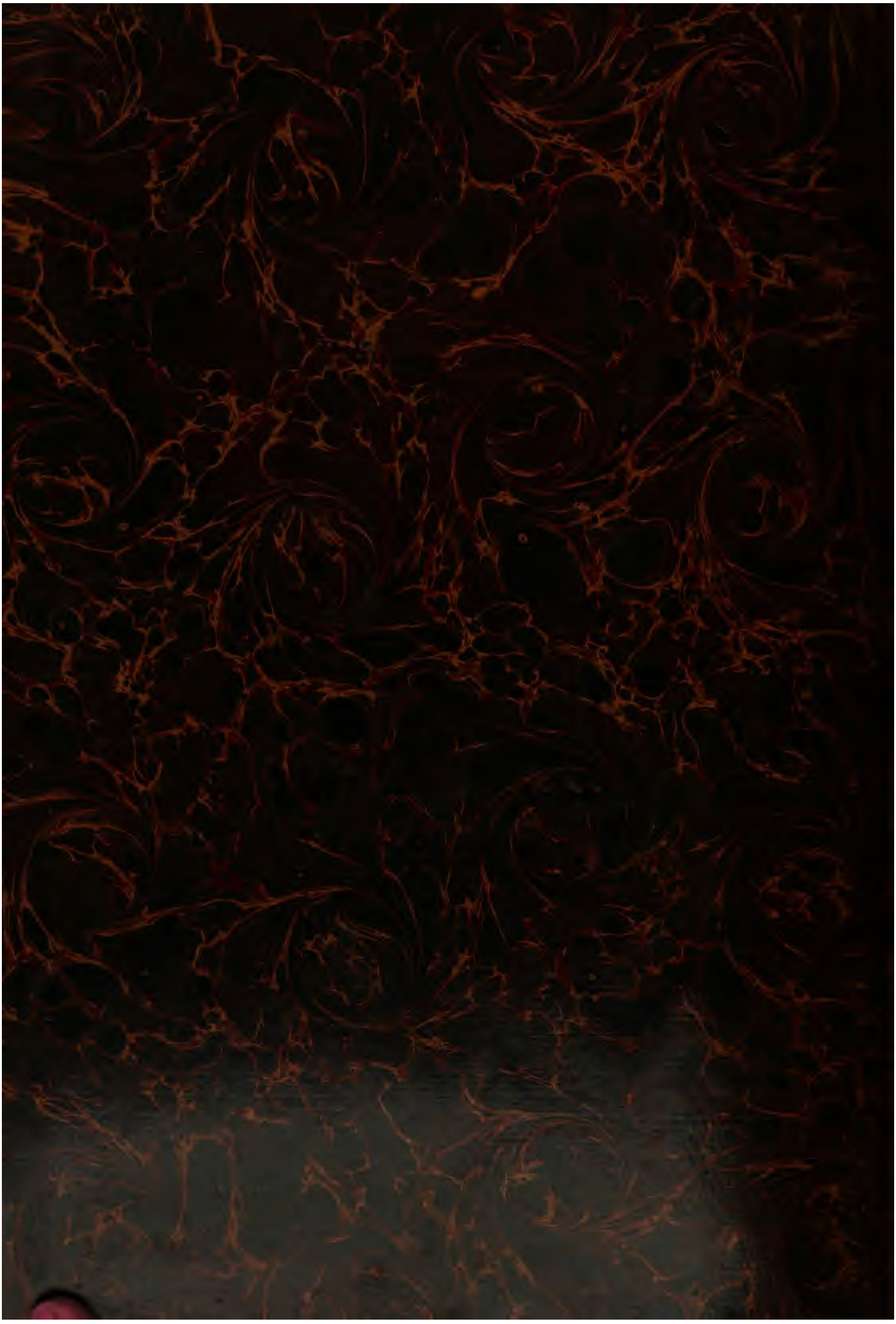
S.1783/03